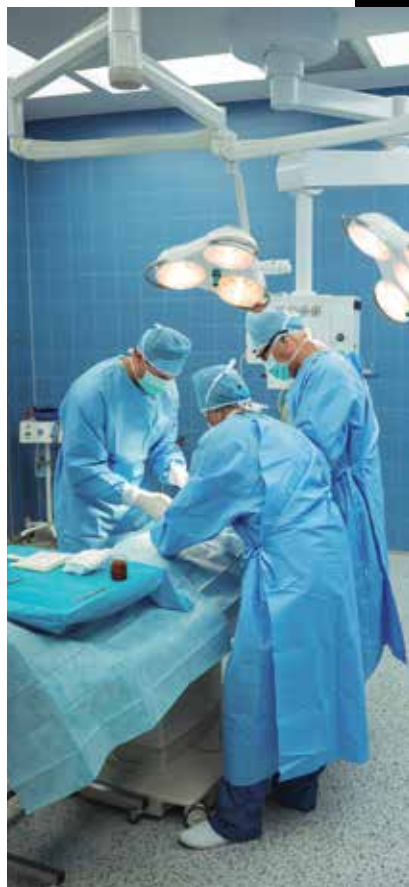



Tumor del estroma gastrointestinal en la topografía de un divertículo de Meckel: una causa atípica de síndrome abdominal agudo en el paciente anciano

Érika Barlandas Quintana^{a,*‡}, Christian Marcelo Carrión Astudillo^a,
Aurora de Fátima Chávez Hernández^a, Marie Pherez-Farab^a,
Asya Zubillaga Mares^a, Adolfo Cuendis-Velázquez^a

Resumen

Actualmente, los procedimientos en adultos mayores con patologías quirúrgicas complicadas han aumentado debido a los avances tecnológicos y el envejecimiento general de la población. Se presenta el caso clínico de una paciente de 67 años, con síndrome abdominal agudo, a quien en estudio tomográfico preoperatorio y de manera transquirúrgica se le diagnosticó un divertículo de Meckel complicado y, posteriormente, con resultado histopatológico, se determinó el diagnóstico de un tumor del estroma gastrointestinal (GIST)

adherido al conducto onfalomesentérico. Tanto el divertículo de Meckel como el GIST son patologías que generalmente representan hallazgos incidentales. Así, las particularidades de este caso están conformadas por la presentación clínica en un paciente de edad avanzada con dolor abdominal agudo atípico, el bajo índice de sospecha de ambas patologías expuestas y la localización particular del GIST encontrado.

Palabras clave: Tumor del estroma gastrointestinal; divertículo de Meckel; síndrome abdominal agudo; anciano.

Gastrointestinal stromal tumor in the topography of a Meckel's diverticulum: an atypical cause of acute abdominal syndrome in the elderly patient

Abstract

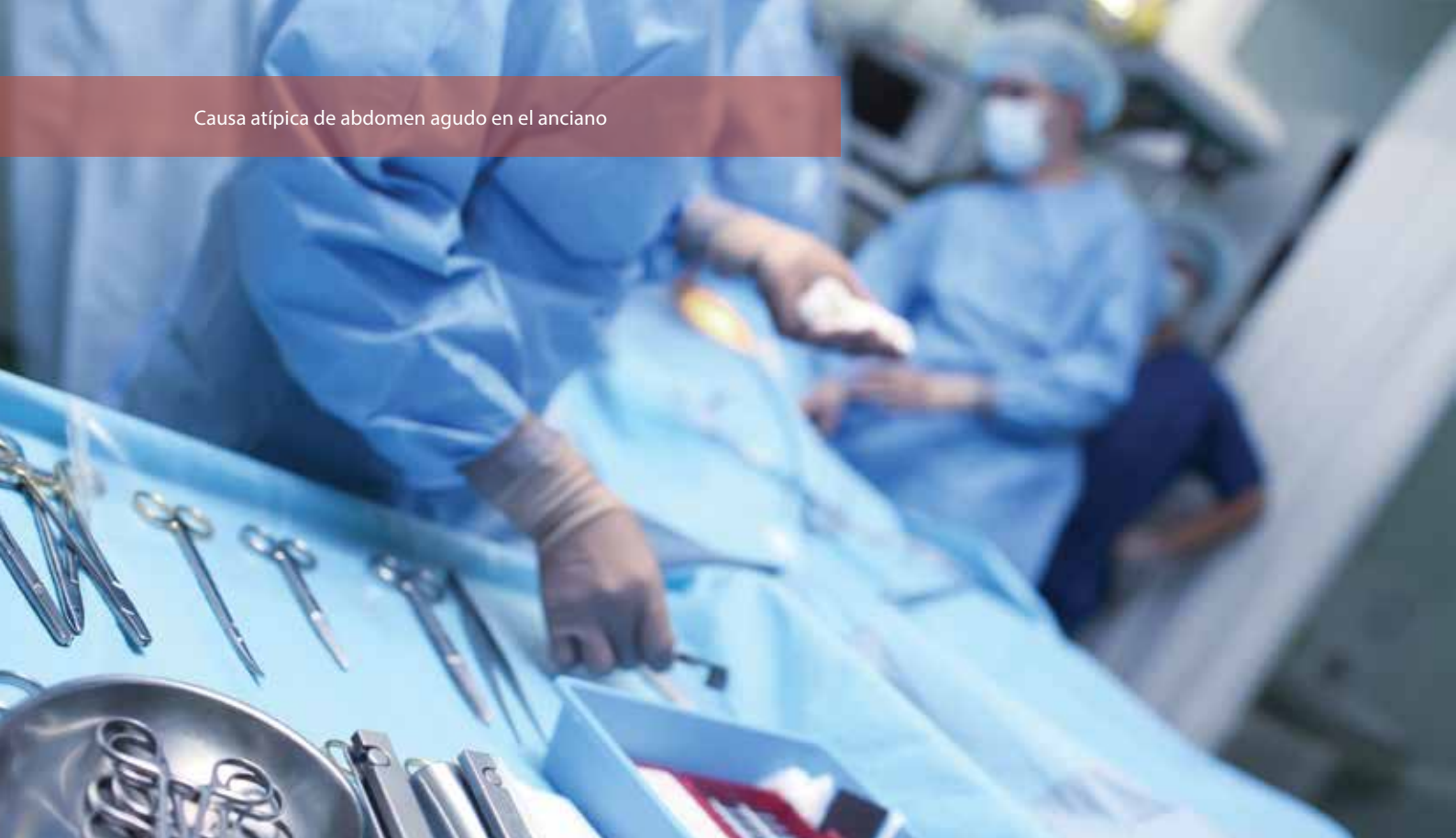Nowadays, procedures in older adults with complicated surgical pathologies have increased due to technological advances and the general aging of the population. We present

^aDepartamento de Cirugía General y Endoscópica. Hospital General "Dr. Manuel Gea González".

*Autor para correspondencia: Erika Barlandas Quintana.
Correo electrónico: barlandas@gmail.com
ORCID ID:

[‡]<https://orcid.org/0000-0002-4268-4207>

Recibido: 30-julio-202. Aceptado: 13-agosto-2021.



a case report of a 67-year-old female with an acute abdomen who was diagnosed in a preoperative tomographic study and during surgery with a complicated Meckel diverticulum. After, with histopathological result, the diagnosis of a gastrointestinal stromal tumor (GIST) that was attached to the omphalomesenteric duct was done. Both Meckel's diverticulum and GIST are pathologies that generally represent incidental findings. Thus, the particularities of this case are shaped by the clinical presentation in an elderly patient with atypical acute abdominal pain, the low index of suspicion of both pathologies exposed and the particular location of the GIST found.

Keywords: *Gastrointestinal stromal tumor; Meckel's diverticulum; acute abdominal syndrome; elderly.*

INTRODUCCIÓN

La esperanza de vida de la población a nivel mundial se ha incrementado paulatinamente. Se estima que el número de adultos mayores de 65 años aumentará de 524 millones en 2010 a 1,500 millones en 2050¹. En México el porcentaje de adultos mayores en el 2020 en varones fue del 3.8 %; y en mujeres, del 4.4%². Actualmente, los procedimientos en adultos mayores con patologías quirúrgicas complicadas han aumentado debido a los avances en técnicas

quirúrgicas y anestésicas, cuidados críticos posoperatorios y el envejecimiento general de la población³.

Como cirujanos, la presentación clínica de un síndrome abdominal agudo en un paciente adulto mayor con múltiples comorbilidades resulta un problema complejo: cuando nos enfrentamos a la necesidad de tomar una decisión con respecto a la cirugía en un marco temporal corto por una patología que es potencialmente susceptible de curación quirúrgica, a menudo las consideraciones se centran por entero en el riesgo de morbilidad a corto plazo⁴. En general, los diagnósticos más frecuentes en el síndrome abdominal agudo en un paciente geriátrico incluyen: colecistitis aguda, hernia encarcelada, tumores o apendicitis aguda¹.

Se presenta a continuación un reporte de caso de una paciente de la tercera edad con síndrome abdominal agudo de causa inusual, en el cual el diagnóstico preoperatorio fue divertículo de Meckel complicado y, posteriormente, con resultado histopatológico de tumor del estroma gastrointestinal (GIST).

REPORTE DE CASO

Se trata de una paciente del sexo femenino, de 67 años, con antecedentes de diabetes tipo 2 e hiperten-

sión arterial sistémica de larga evolución, ambas en adecuado control metabólico; antecedente quirúrgico de osteosíntesis de tibia derecha secundario a traumatismo 10 años atrás, con colocación de clavo endomedular. Presentó neumonía por SARS-CoV2 3 meses previos a su ingreso, requirió intubación endotraqueal por 20 días, sin secuelas aparentes, resto de antecedentes negados.

Ingresó por área de urgencias de nuestra unidad hospitalaria tras referir cuadro clínico de 48 horas de evolución caracterizado por dolor abdominal tipo cólico localizado en epigastrio y mesogastrio de gran intensidad (8/10 EVA), sin síntomas acompañantes ni exacerbantes. Al examen físico dirigido, la paciente presentaba signos vitales dentro de parámetros normales, abdomen levemente distendido, con disminución de ruidos hidroaéreos, doloroso a la palpación superficial y profunda en epigastrio, rebote negativo. Se toman exámenes de laboratorio con presencia de leucocitosis (13,800), proteína C reactiva (PCR) elevada (7.59) y resto de laboratorios dentro de parámetros normales. Debido a la respuesta inflamatoria y persistencia de dolor abdominal, se realizó tomografía abdominal con contraste intravenoso en donde se reportó imagen sacular de 34 × 36 mm, localizado en línea media con gas en su interior dependiente de íleon distal, con pared de 18 mm y reforzamiento en fase arterial y venosa, además de discreta estriación de grasa mesentérica; todos hallazgos en relación con un probable divertículo de Meckel complicado (**figura 1**).

Por lo anterior, se decidió realizar laparoscopia diagnóstica. Se encontró una lesión sacular dependiente del borde antimesentérico en íleon terminal de aproximadamente 4 × 3 cm con conducto onfalomesentérico adherido (**figura 2**), se realizó resección del segmento del intestino delgado que incluía lesión antes descrita y anastomosis latero-lateral manual en un plano, con sutura absorbible 3.0.

En el postquirúrgico, la paciente presentó una evolución favorable, con adecuada tolerancia a la vía oral en las siguientes 12 horas postquirúrgicas, se realizó egreso hospitalario 48 horas después del procedimiento.

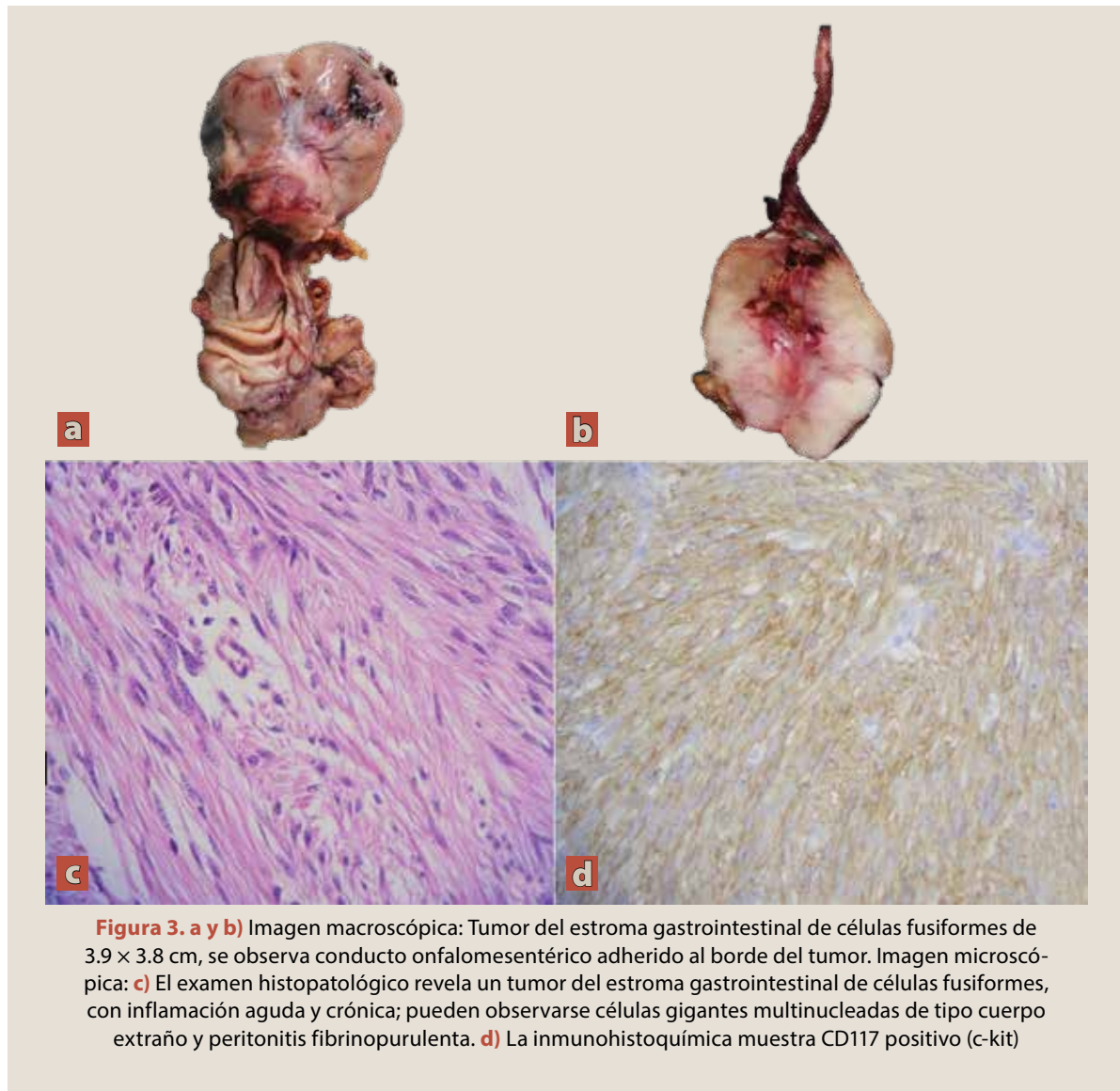
La pieza quirúrgica fue enviada a patología para su análisis, donde reportaron un segmento de intes-

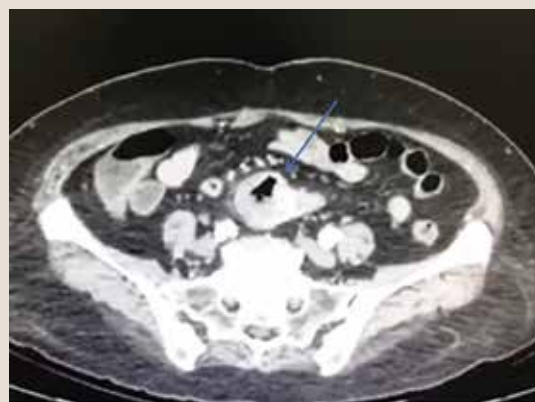

Figura 1. Tomografía abdominal con contraste intravenoso que muestra una imagen sacular en línea media con gas en su interior en íleon distal, pared 18 mm con reforzamiento en fase arterial y venosa

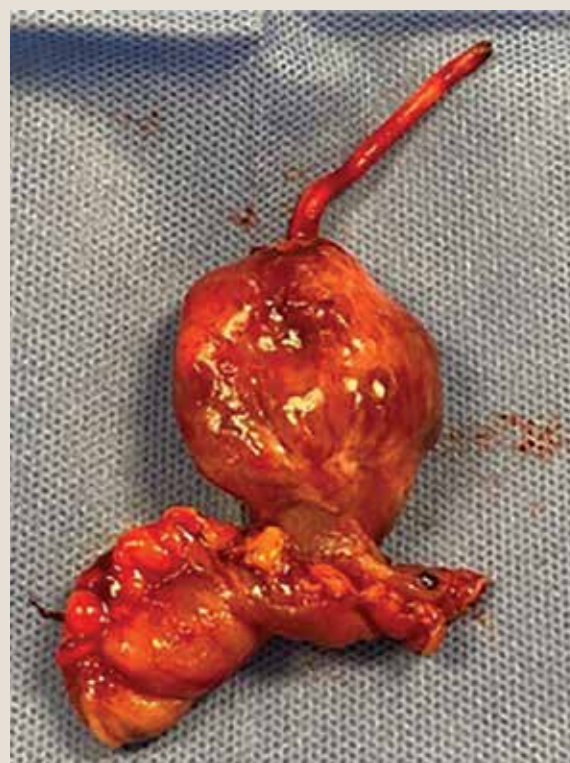

Figura 2. Imagen sacular dependiente del borde antimesentérico en íleon terminal de aproximadamente 4 × 3 cm, adyacente a conducto onfalomesentérico, con recubrimiento de natas fibrinopurulentas



tino delgado de 4.3 × 2.1 cm con tipo histológico de tumor del estroma gastrointestinal de células fusiformes de 3.9 × 3.8 cm (**figura 3**). Inmunofenotipo de las células neoplásicas (por inmunohistoquímica): CD117: positivo; DOG1: positivo; CD34: negativo; actina de músculo liso: negativo; S100: negativo; mitosis: 1 por campo de alto poder; bordes quirúrgicos a 1.8 cm y a 2.7 cm, negativos a neoplasia.

Dentro de las características patológicas adicionales, el tumor presentó inflamación aguda abs-

cedada y crónica con inflamación granulomatosa con células gigantes multinucleadas de tipo cuerpo extraño y peritonitis fibrinopurulenta. El intestino presentó además edema y congestión submucosa, congestión vascular transmural y hemorragia reciente focal. Se observaron también datos de peritonitis fibrinopurulenta que se extendía al borde quirúrgico a 1.8 cm.

Tras el reporte histopatológico se concluyó que se trataba de un tumor de GIST de íleon distal adyacente al conducto onfalomesentérico, el cual

no cumplía con las características histopatológicas de un Meckel. La paciente fue enviada al servicio de oncología médica, donde se encuentra en seguimiento, actualmente asintomática.

DISCUSIÓN

Tanto el divertículo de Meckel como el tumor del estroma gastrointestinal (GIST, por sus siglas en inglés) son patologías que generalmente representan hallazgos incidentales en procedimientos quirúrgicos por patologías diferentes a las antes mencionadas^{5,6}. La frecuencia del divertículo de Meckel es superior a la del tumor del GIST, esto en consecuencia de que el divertículo de Meckel es la malformación congénita más frecuente a nivel gastrointestinal, reportado entre el 0.6 al 4 % de la población⁷. Generalmente son asintomáticos, y resultan como un hallazgo incidental dentro de procedimientos quirúrgicos realizados por otra razón o, menos frecuente, como hallazgos en estudios de imagen. Cuando se presentan de forma sintomática en los pacientes adultos, su forma de presentación más frecuente es con clínica de obstrucción, seguido de diverticulitis y, en tercer lugar, sangrado⁸.

En cuanto al GIST, son tumores mesenquimales provenientes de las células de Cajal, también suelen ser encontrados de forma incidental con un cuadro clínico poco específico⁵. Cuando debuta de forma sintomática se presenta como una masa palpable (5-50%), obstrucción intestinal (5%), sangrado gastrointestinal y perforación (1%)⁹.

De los métodos diagnósticos de imagen utilizados para caracterizar de mejor forma estas patologías, la que mejor rendimiento diagnóstico tiene es la tomografía de abdomen⁹, método por el cual se llegó al diagnóstico preoperatorio en nuestro caso. El uso de técnica laparoscópica para manejo de divertículo de Meckel ha disminuido la estancia hospitalaria, así como el dolor postquirúrgico asociado⁸, más aún en centros de gran experiencia laparoscópica como el nuestro.

Por otra parte, la histopatología siempre nos dará el diagnóstico más preciso. Refiriéndonos de forma específica a un GIST, existen ciertos marcadores que permiten diferenciarlo, como el marcador para el receptor de tirosinasa (c-kit) el cual, en la ma-

El divertículo de Meckel y el GIST son patologías que generalmente representan hallazgos incidentales en procedimientos quirúrgicos por otras patologías. La frecuencia del divertículo de Meckel es superior a la del tumor del GIST, ya que el primero es la malformación congénita más frecuente a nivel gastrointestinal. Generalmente son asintomáticos, y resultan como un hallazgo incidental dentro de procedimientos quirúrgicos realizados por otra razón o, como hallazgos en estudios de imagen.

yor parte de los casos es positivo. No obstante, su ausencia no descarta el diagnóstico⁵; en nuestro caso, el marcador fue positivo. El diagnóstico inmunohistológico está basado en la presencia de CD117 y otros marcadores como DOG1, CD34 y S100⁹; en nuestro caso la inmunohistoquímica fue positiva para CD117 y DOG 1.

Es importante recalcar que el divertículo de Meckel resulta del fallo en la obliteración del conducto onfalomesentérico, el cual conecta el intestino primitivo con el saco vitelino en la vida fetal^{10,11}. Histológicamente se caracteriza por ser un divertículo verdadero, que contiene los 4 elementos de la pared intestinal: mucosa, submucosa, muscular propia y serosa, lo cual no se documentó en los hallazgos de nuestro caso, descartando, de esta manera, que la estructura tubular localizada en el borde antimesentérico del intestino adherida a línea media se tratará de un divertículo de Meckel. Este último a menudo se asocia con la presencia de tejido ectópico, conocido como heterotopia^{12,13}. La presencia de tejido ectópico dentro del divertículo de Meckel se describió por primera vez a principios de los años 1900, desde entonces se ha documentado hasta en el 15-25% de los casos¹⁴. Entre los hallazgos más frecuentemente encontrados en el divertículo de Meckel se reporta la mucosa gástrica ectópica que es el más común; sin embargo, también se ha distinguido tejido pancreático, mucosa duodenal, colónica y combinaciones de estas; con menor frecuencia se ha documentado la presencia de tejido hepático y endometrial^{13,15}. En

Los pacientes de edad avanzada con dolor abdominal de presentación súbita presentan un desafío importante. La presentación atípica de la enfermedad es claramente típica en este grupo. A pesar de los síntomas aparentemente inocuos, muchos ancianos con dolor abdominal agudo tienen patologías graves, que incluyen enfermedad quirúrgica.

nuestro caso tampoco se documentó la presencia de esta anomalía. Por lo anterior, nos encontramos ante un tumor del estroma gastrointestinal en la topografía donde encontraríamos un divertículo de Meckel, haciendo de esto un caso clínico excepcional, como causa de síndrome abdominal agudo en el paciente anciano.

CONCLUSIÓN

Los pacientes de edad avanzada con dolor abdominal de presentación súbita presentan un desafío importante, incluso para los médicos más experimentados. La presentación atípica de la enfermedad es claramente típica en este grupo. A pesar de los síntomas aparentemente inocuos, muchos pacientes ancianos con dolor abdominal agudo tienen patologías graves, que incluyen enfermedad quirúrgica. Así, la presentación como un cuadro agudo en el anciano, el bajo índice de sospecha de ambas patologías expuestas y la localización particular del GIST encontrado, conforman la particularidad de este caso. ●

REFERENCIAS

- Ukkonen M, Kivivuori A, Rantanen T, Paajanen H. Emergency Abdominal Operations in the Elderly: A Multivariate Regression Analysis of 430 Consecutive Patients with Acute Abdomen. *World journal of surgery*. 2015;39(12):2854-61. Disponible en: <https://doi-org.pbidi.unam.mx:2443/10.1007/s00268-015-3207-1>
- Instituto Nacional de Estadística y Geografía. Población. Otros indicadores de población. Población por edad y sexo. 2020. Disponible en: <https://www.inegi.org.mx/temas/estructura/>
- Tay HS, Wood AD, Carter B, Pearce L, McCarthy K, Stechman MJ, Myint PK, Hewitt J. Impact of Surgery on Older Patients Hospitalized With an Acute Abdomen: Findings From the Older Persons Surgical Outcome Collaborative. *Frontiers in surgery*. 2020;7: 583653. Disponible en: <https://doi-org.pbidi.unam.mx:2443/10.3389/fsurg.2020.583653>
- Yeo H, Indes J, Rosenthal RA. Cirugía en el paciente geriátrico. En: Townsend CM. *Sabiston. Tratado de Cirugía*. España: Elsevier; 2018. p. 327-59.
- Hashizume N, Sakamoto S, Fukahori S, Ishii S, Saikusa N, Koga Y, Higashidate N, Tsuruhisa S, Nakahara H, Tanaka Y, Yagi M. Gastrointestinal stromal tumor in perforated Meckel's diverticulum: a case report and literature review. *Surgical case reports*. 2020;6(1):265. Disponible en: [doi.org/10.1186/s40792-020-01038-x](https://doi-org.pbidi.unam.mx:2443/10.1186/s40792-020-01038-x)
- Choi SY, Hong SS, Park HJ, et al. The many faces of Meckel's diverticulum and its complications. *Journal of Medical Imaging and Radiation Oncology*. 2017 Apr;61(2):225-31. Disponible en: [doi:10.1111/1754-9485.12505](https://doi-org.pbidi.unam.mx:2443/10.1111/1754-9485.12505).
- Kuru S, Kismet K. Meckel's diverticulum: clinical features, diagnosis and management. *Revista española de enfermedades digestivas: órgano oficial de la Sociedad Española de Patología Digestiva*. 2018;110(11):726-32. Disponible en: [https://doi.org/10.17235/reed.2018.5628/2018](https://doi-org.pbidi.unam.mx:2443/10.17235/reed.2018.5628/2018)
- Lindeman RJ, Søreide K. The Many Faces of Meckel's Diverticulum: Update on Management in Incidental and Symptomatic Patients. *Current gastroenterology reports*. 2020;22(1):3. Disponible en: [doi.org/10.1007/s11894-019-0742-1](https://doi-org.pbidi.unam.mx:2443/10.1007/s11894-019-0742-1)
- Şerban C, Constantin GB, Firescu D, Rebegea L, Manole CP, Truş C, Voicuş D, Birlă R. Perforated Ileal GIST Associated with Meckel Diverticulum - A Rare Pathological Entity of Surgical Acute Abdomen. *Chirurgia*. 2020; 115(3):404-9. Disponible en: [doi.org/10.21614/chirurgia.115.3.404](https://doi-org.pbidi.unam.mx:2443/10.21614/chirurgia.115.3.404)
- Monzón M, Rodríguez A, González MA, Sirio A. Divertículo de Meckel perforado por un cuerpo extraño. *Rev Cubana Cir*. 2021; 60(2):e1024.
- Zúniga G. Divertículo de Meckel, Revisión bibliográfica. *Rev Med Hond*. 1990;58:227-9.
- Burjonrappa S, Khaing P. Meckel's diverticulum and ectopic epithelium: Evaluation of a complex relationship. *J Indian Assoc Pediatr Surg*. 2014;19(2):85-9. Disponible en: [doi:10.4103/0971-9261.129601](https://doi-org.pbidi.unam.mx:2443/10.4103/0971-9261.129601)
- Sagar J, Kumar V, Shah DK. Meckel's diverticulum: a systematic review [published correction appears in *J R Soc Med*. 2007 Feb;100(2):69]. *J R Soc Med*. 2006;99(10):501-5. Disponible en: [doi:10.1258/jrsm.99.10.501](https://doi-org.pbidi.unam.mx:2443/10.1258/jrsm.99.10.501)
- Bigelow R, Clark D. Heterotopic pancreatic tissue and gastric mucosa in Meckel's diverticulum. *Arch Surg*. 1950;60(1). Disponible en: [doi:10.1001/archsurg.1950.01250010173016](https://doi-org.pbidi.unam.mx:2443/10.1001/archsurg.1950.01250010173016)
- Bandi A, Tan YW, Tsang T. Correlation of gastric heterotopia and Meckel's diverticular bleeding in children: a unique association. *Pediatr Surg Int*. 2014;30(3):313-6. Disponible en: [doi:10.1007/s00383-013-3441-2](https://doi-org.pbidi.unam.mx:2443/10.1007/s00383-013-3441-2)