

## Anemia sideroblástica

Ramírez-Izcoa A<sup>1</sup>, Díaz-Valle D<sup>1</sup>, Chiang-Alvarado E<sup>2</sup>, Fu-Carrasco L<sup>3</sup>, Sabio H<sup>4</sup>

### Resumen

La anemia sideroblástica es un grupo heterogéneo de trastornos que pueden ser heredados o adquiridos; se caracteriza por sobrecarga patológica de depósitos de hierro en la mitocondria perinuclear de los eritroblastos que forman un anillo parcial o completo alrededor del núcleo. Se comunica el caso de un paciente de 10 años de edad, que fue referido a los tres meses de edad al servicio de Hematooncología pediátrica por padecer anemia microcítica, sin deficiencia de hierro, folatos ni vitamina B<sub>12</sub>. El aspirado de médula ósea a los tres meses de edad reportó aplasia de la serie roja, no se observaron blastos, relación eritroide mieloide de 1:2, tratado desde entonces con esteroides sin respuesta al tratamiento, por lo que se consideró que ese diagnóstico fue reflejo de anemia fisiológica que se observa entre los dos y tres meses de edad; la biopsia confirmó hueso normal. Se realizó un segundo aspirado de médula ósea a los siete años de edad en el que se aplicó tinción azul de Prusia que resultó positiva con la presencia de sideroblastos en anillo; actualmente con crecimiento y desarrollo adecuados para la edad, tratado con quelante de hierro, piridoxina y transfusiones crónicas sanguíneas con evaluación periódica de acumulación férrica tisular. La comunicación de este caso permite demostrar la importancia del buen estudio clínico del paciente y de la adecuada correlación de estudios de laboratorio para realizar un diagnóstico oportuno y acertado que permita iniciar el tratamiento efectivo y reducir de esa manera las complicaciones que pueda padecer el paciente, mejorando así su calidad de vida.

**PALABRAS CLAVE:** anemia sideroblástica, eritroblastos, hierro, azul de Prusia.

Rev Hematol Mex. 2016 October;17(4):287-292.

## Sideroblastic anemia.

Ramírez-Izcoa A<sup>1</sup>, Díaz-Valle D<sup>1</sup>, Chiang-Alvarado E<sup>2</sup>, Fu-Carrasco L<sup>3</sup>, Sabio H<sup>4</sup>

### Abstract

Sideroblastic anemia is a heterogeneous group of disorders that can be inherited or acquired characterized by a pathological overload of iron deposits in the perinuclear mitochondria of the erythroblasts, thus forming a partial or complete ring around the core forming the so-called ring sideroblasts in the bone marrow. This paper reports the

<sup>1</sup> Médico en servicio social.

<sup>2</sup> Doctor en Medicina y Cirugía.

<sup>3</sup> Pediatra hematooncólogo, Hospital Escuela Universitario. Universidad Nacional Autónoma de Honduras (UNAH).

<sup>4</sup> Profesor Emérito, Wake Forest School of Medicine, Winston Salem, North Carolina, Estados Unidos.

**Recibido:** julio 2016

**Aceptado:** agosto 2016

### Correspondencia

Dr. Alejandro Ramírez Izcoa  
alejandro\_izcoa@hotmail.es

### Este artículo debe citarse como

Ramírez-Izcoa A, Díaz-Valle D, Chiang-Alvarado E, Fu-Carrasco L, Sabio H. Anemia sideroblástica. Rev Hematol Mex. 2016 octubre;17(4):287-292.

case of a currently 10-year-old male patient who was referred to the service of pediatric hematooncology at 3 months of age by presenting microcytic anemia without deficiency of iron, folate nor vitamin B<sub>12</sub>. Bone marrow aspirate reported aplasia of the red cells, blasts, relationship erythroid myeloid 1:2; treated since then with steroids but the response to treatment was not observed. At 7 years of age a second bone marrow aspirate was performed with the application of blue staining Prussia which reported a positive result with the presence of ring sideroblasts, currently with adequate growth and development for his age, treated with chelation of iron, pyridoxine and chronic blood transfusions with periodic evaluation of iron tissue accumulation. The report of this case demonstrates the importance of a good trial of the patient and the appropriate laboratory correlation to a timely and successful diagnosis, allowing effective treatment and thus reducing the possible complications, consequently improving life quality.

**KEYWORDS:** sideroblastic anemia; erythroblasts; iron; Prussian blue

<sup>1</sup> Médico en servicio social.

<sup>2</sup> Doctor en Medicina y Cirugía.

<sup>3</sup> Pediatra Hematooncólogo, Hospital Escuela Universitario.

Universidad Nacional Autónoma de Honduras (UNAH).

<sup>4</sup> Profesor Emérito, Wake Forest School of Medicine, Winston Salem, North Carolina, Estados Unidos.

#### Correspondence

Dr. Alejandro Ramírez Izcoa

alejandro\_izcoa@hotmail.es

## ANTECEDENTES

La anemia sideroblástica es un grupo heterogéneo de trastornos que pueden ser heredados o adquiridos, se caracteriza por la sobrecarga patológica de depósitos de hierro en la mitocondria perinuclear de los eritroblastos que forman un anillo parcial o completo alrededor del núcleo que constituye los llamados sideroblastos en anillo en la médula ósea; las inclusiones de hierro también pueden observarse en los eritrocitos más maduros y se llaman cuerpos de Pappenheimer.<sup>1-6</sup> El depósito de hierro mitocondrial se debe a una alteración en la síntesis del hemo en las células eritroides de la médula ósea, ya sea por la menor producción de protoporfirina o por la inserción defectuosa del hierro en la misma. Los mecanismos que dan origen a las distintas anemias sideroblásticas son diversos, pero en todas ellas la síntesis del hemo es defectuosa.<sup>2</sup>

La patogenia de las anemias sideroblásticas es diversa y aún se estudia; se ha postulado que podrían ser responsables los defectos intramitocondriales en el metabolismo de la biosíntesis

del grupo hemo el de la piridoxina.<sup>3</sup> Las consecuencias de la producción defectuosa del hemo son la eritropoyesis ineficaz y la sobrecarga de hierro tisular. En la eritropoyesis ineficaz existe anemia con hiperplasia eritroide en la médula ósea con ausencia de respuesta reticulocitaria, en sangre periférica también hay incremento en la renovación del hierro plasmático y reducción en la incorporación del mismo a las células rojas circulantes. El grado de sobrecarga no se correlaciona con la severidad de la anemia, pero sí con el grado de hiperplasia de la médula ósea, la edad y la duración de la enfermedad.<sup>2</sup> El hecho de que las mutaciones mitocondriales pueden causar anemia sideroblástica ha adquirido popularidad después de la secuenciación del genoma mitocondrial estudiada en pacientes con síndrome de Pearson. La fisiopatología de las diversas enfermedades sideroblásticas es diferente de acuerdo con su causa.<sup>3</sup>

Las anemias sideroblásticas se clasifican de acuerdo con sus condiciones hereditarias y adquiridas: anemia sideroblástica congénita no sindrómica, anemia sideroblástica congénita

sindrómica, neoplasias mieloides con anemia sideroblástica resistente y anemia sideroblástica adquirida.<sup>1,7</sup> La anemia sideroblástica congénita es una clase poco común de anemias hereditarias caracterizadas por deposición patológica de hierro en las mitocondrias de los precursores eritroides en la médula ósea.<sup>8</sup>

La anemia sideroblástica congénita es causada por las mutaciones en varios genes que incluyen: ALAS2, SLC25A38, ABCB7, GLRX5, SLC19A2, PUS1 y YAR2. Los dos tipos más comunes de anemia sideroblástica congénita son: la forma ligada al cromosoma X debido a mutaciones en ALAS2 y más recientemente identificada de manera autosómica recesiva debida a mutaciones en SLC25A38.<sup>6</sup>

Se dispone de pocos datos epidemiológicos acerca de la anemia sideroblástica; en 2008 May reportó que sólo se han descrito entre 100 y 200 casos con menos de 100 casos no consanguíneos de anemia sideroblástica ligada al cromosoma X.<sup>9</sup> En la bibliografía revisada no encontramos reportes de casos en Honduras. Consideramos importante comunicar este caso con el objetivo de educar acerca del diagnóstico de una enfermedad poco común, muchas veces poco diagnosticada en países como el nuestro, donde no se dispone de todos los estudios necesarios y por la severidad que puede llegar a tener.

## CASO CLÍNICO

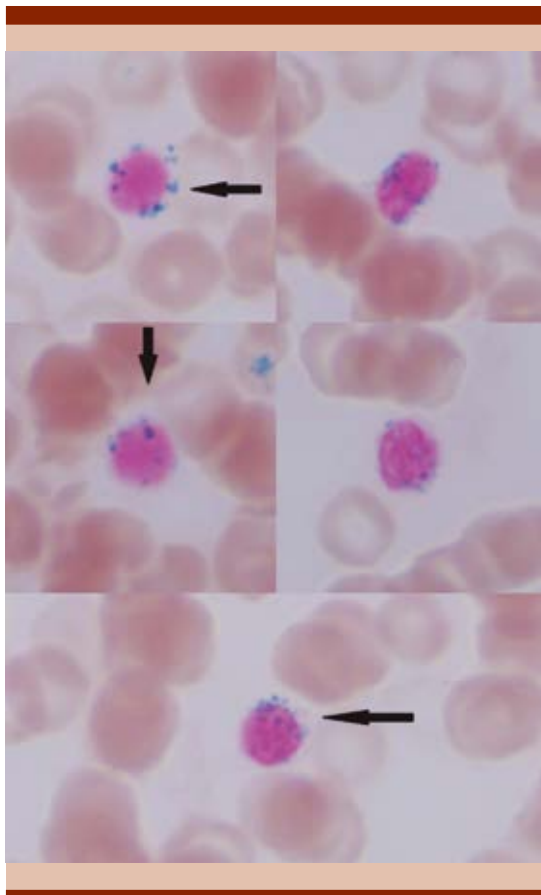
Paciente masculino de 10 años de edad, procedente de Tegucigalpa, Honduras, con antecedentes de cáncer en abuela paterna y bisabuela materna; producto de embarazo a término, parto inducido por sufrimiento fetal con datos de aspiración de líquido amniótico. Manifestó hematomas en la espalda, la región coccígea y el talón desde el segundo día de vida e ictericia a partir del primer mes. Fue referido a los tres meses de edad al servicio de Hema-

tooncología pediátrica por padecer anemia microcítica, sin deficiencia de hierro, folatos ni vitamina B<sub>12</sub>. El primer aspirado de médula ósea realizado a los tres meses de edad informó aplasia de la serie roja, no se observaron blastos, relación eritroide mieloide de 1:2, tratado desde entonces como aplasia de la serie roja con esteroides sin respuesta al tratamiento, por lo que se consideró que ese diagnóstico fue reflejo de anemia fisiológica que se reporta entre los dos y tres meses de edad.

El paciente fue manejado con valores de hemoglobina inferiores a 10 g/dL, hasta 4 g/dL, hematócrito 16.7% y eritrocitos 2.06 x 10<sup>6</sup>/μL sin aumento del volumen celular medio ni alteraciones en serie blanca ni plaquetas, electroforesis de hemoglobina A-A normal; el frotis de sangre periférica reveló poiquilocitosis, anisocitosis, células en gota, sin aumento de reticulocitos, Coombs directo negativo, hierro sérico 212 μg/dL, ferritina sérica mayor de 1,500 ng/mL secundaria a altas demandas transfusionales de glóbulos rojos (mensuales), inmunofenotipo no leucémico. La biopsia de hueso indicó médula ósea con celularidad de 80% en relación con el tejido adiposo, relación mieloide eritroide 3:2, serie eritroide con maduración normoblástica con abundantes precursores eritroides, serie granulocítica con maduración hasta segmentados megacariocitos distribuidos irregularmente y escasos, hemosiderina en gránulos finos en todos los campos, no se observó fibrosis; se diagnosticó por patología hiperplasia mieloeritroide con hemosiderosis grado III de Krauser. No se documentó hemólisis ni pérdida crónica de sangre por el tubo digestivo u orina o malformaciones asociadas. El paciente tuvo hepatoesplenomegalia por la hemosiderosis secundaria a múltiples transfusiones; la biopsia de hígado con aguja indicó siderosis marcada con focos de fibrosis y regeneración incipiente.

El servicio de Cardiología pediátrica observó dilatación leve del ventrículo izquierdo secun-

daria a anemia. Se interconsultó y se enviaron placas del segundo aspirado de médula ósea que fueron evaluadas por uno de los autores (Dr. Hernán Sabio) en la Facultad de Medicina de la Universidad de Wake Forest, donde se aplicó tinción de azul de Prusia, mismas que resultaron positivas con sideroblastos en anillo (Figura 1). En la actualidad el paciente muestra crecimiento y desarrollo adecuados para su edad; al diagnosticar anemia sideroblástica se suspendieron paulatinamente los esteroides y se le prescribió tratamiento con quelante de hierro deferasirox, 500 mg/día, piridoxina y vitamina B<sub>6</sub>, así como transfusiones crónicas con evaluación periódica de acumulación férrica tisular.



**Figura 1.** Sideroblastos en anillo en tinción de azul de Prusia.

## DISCUSIÓN

La anemia es a menudo la única manifestación de esta enfermedad; por ello, los hallazgos de laboratorio constituyen la base para el diagnóstico de las anemias sideroblásticas. Entre los hallazgos cardinales destacan: anemia microcítica, normocítica o macrocítica, sideroblastos en anillo en el análisis de médula ósea y evidencia de sobrecarga sistémica de hierro. En este caso el paciente tuvo anemia microcítica con concentraciones de hierro, folatos y piridoxina dentro de los valores normales, sin anomalías en el recuento de leucocitos y plaquetas. El análisis del aspirado de médula ósea reportó aplasia de la serie roja y ausencia de blastos, por lo que en un inicio se pensó en anemia de Diamond-Blackfan (aplasia pura de la serie roja); ésta es una enfermedad caracterizada por macrocitosis, reticulocitopenia y disminución eritroide en la médula ósea, mientras el resto de estirpes celulares se mantienen cualitativa y cuantitativamente normales.<sup>10</sup> Se inició tratamiento con esteroides; sin embargo, no hubo respuesta satisfactoria y el volumen corpuscular medio se mantuvo sin alteraciones, por lo que se descartó esta opción diagnóstica debido a que este hallazgo no es típico de anemia sideroblástica y probablemente fue secundario a anemia fisiológica que se reporta a los dos a tres meses de edad.

En las anemias sideroblásticas las concentraciones de hemoglobina casi siempre están por debajo de 7 g/dL al momento del diagnóstico, los leucocitos y plaquetas generalmente están dentro de los valores normales y es más severo en las formas hereditarias que en las adquiridas. Los pacientes con la forma autosómica recesiva ligada al cromosoma X generalmente tienen anemia severa en la infancia y casi siempre requieren soporte transfusional continuo. La mayor parte está clínicamente asociada con reticulocitopenia, eritropoyesis ineficaz y sobrecarga secundaria de hierro.<sup>2,8,9,11</sup> Todas las

características anteriores se manifestaron en este caso.

El examen confirmatorio de la anemia sideroblástica se hace mediante la visualización de los sideroblastos en anillo por la tinción azul de Prusia (reacción de Perls), en la biopsia de médula ósea se observa un anillo perinuclear de gránulos azules en el que se recomienda que haya un mínimo de cinco gránulos sideróticos que cubran al menos un tercio de la circunferencia del núcleo,<sup>1,3,4</sup> tal como se encontró en la muestra de aspirado de médula ósea que permitió realizar el diagnóstico final (Figura 1).

La anemia sideroblástica puede ser congénita o adquirida; los factores ambientales, como el consumo de alcohol o algunos fármacos (isoniazida, cloranfenicol, linezolid) y la existencia de trastornos como déficit de cobre y síndromes mielodisplásicos como causantes de las formas adquiridas deberán descartarse si se piensa en una variante congénita, cuyo diagnóstico definitivo requiere la detección de la mutación genética; sin embargo, algunos estudios reportan que los defectos genéticos que intervienen en la aparición de las anemias sideroblásticas están ausentes en al menos 40% de los casos.<sup>3,9,11</sup> En nuestro medio no se dispone de pruebas moleculares para realizar la confirmación de la causa congénita; sin embargo, en este caso no hay datos de exposición a desencadenantes de las formas adquiridas; esto junto con algunas de las características clínicas que tuvo: edad de aparición, severidad de la anemia, buena respuesta al tratamiento con transfusiones periódicas y datos de hemosiderosis hacen pensar que se trata de una variante genética.

Para mejorar la supervivencia de los pacientes el tratamiento debe estar orientado a prevenir el daño orgánico asociado con la sobrecarga de hierro y el control de los síntomas de la anemia. Las transfusiones son el pilar del tratamiento

de la anemia. La forma ligada al cromosoma X responde a tratamiento con piridoxina en dos terceras parte de los casos y de éstos, un tercio recupera las concentraciones normales de hemoglobina, pero en los casos de individuos con anemia severa las transfusiones periódicas serán necesarias para aliviar los síntomas y permitir el crecimiento y desarrollo adecuados en los niños. La mayoría de los pacientes requiere quelación para evitar la sobrecarga de hierro y reducir el daño al hígado, corazón y sistema endocrino.<sup>3,11</sup> El paciente del caso comunicado tuvo respuesta satisfactoria al tratamiento porque a pesar de tener concentraciones incluso de 4 g/dL de hemoglobina desde muy temprana edad, en la actualidad mantiene crecimiento y desarrollo adecuados para su edad con alivio de los signos de hemosiderosis y concentraciones aceptables de hemoglobina. El trasplante de células madre ofrece tratamiento curativo mediante la sustitución de las células madre progenitoras hematopoyéticas defectuosas;<sup>12</sup> sin embargo, en la actualidad no está disponible en nuestro país.

Como parte de las complicaciones de la enfermedad, el paciente mostró hepatomegalia con siderosis y focos de fibrosis evidenciados por biopsia; además, tuvo dilatación del ventrículo izquierdo. Los pacientes con las variantes congénitas de anemia sideroblástica manifiestan sobrecarga de hierro como principal complicación de la enfermedad por aumento de su absorción con eritropoyesis inefectiva y entre sus complicaciones las más peligrosas son arritmias e insuficiencia cardíaca. En los niños es frecuente la afectación del crecimiento y desarrollo, pero gracias al tratamiento oportuno con transfusiones de sangre, ésta no fue una complicación en el caso del paciente. La bibliografía dice que cierto grado de hepatoesplenomegalia es común, pero la función hepática suele mantenerse íntegra o sólo levemente afectada. La biopsia de hígado reveló patrones de depósito de hierro. La severidad de la sobrecarga de hierro se relaciona con el

grado de hiperplasia eritroide medular, edad del paciente y evolución de la enfermedad; tiende a ser más severa en la forma congénita que en la adquirida.<sup>11-13</sup>

## CONCLUSIÓN

El análisis de este caso demuestra la importancia que tiene un buen estudio clínico del paciente para hacer el diagnóstico oportuno y acertado, que permita iniciar el tratamiento efectivo y de esa manera reducir las complicaciones que pueda padecer el paciente, mejorando así la calidad de vida; también ilustra a los médicos en países como el nuestro, en donde no se dispone de todos los medios para estudiar este tipo de trastornos, y demuestra la importancia de realizar estudios de tinción de Prusia en todas las anemias arregenerativas con altas demandas transfusionales y con pocas alteraciones en la médula ósea para investigar padecimientos como la anemia sideroblástica.

## REFERENCIAS

1. Cazzola M, Invernizzi R. Ring sideroblasts and sideroblastic anemias. *Haematol* 2011;96:789-792 (citado: mayo 16, 2016). doi:10.3324/haematol.2011.044628.
2. Cánovas A, et al. Anemias sideroblásticas. *Gac Med Bilbao* 2002;99:44-48. (Citado: mayo 16, 2016). Disponible en: [http://apps.elsevier.es/watermark/ctl\\_servlet?\\_f=10&pident\\_articulo=13154998&pident\\_usuario=0&pcontactid=&pident\\_revista=316&ty=139&accion=L&origen=zonadelectura&web=www.elsevier.es&lan=es&fichero=316v99n02a13154998pdf001.pdf](http://apps.elsevier.es/watermark/ctl_servlet?_f=10&pident_articulo=13154998&pident_usuario=0&pcontactid=&pident_revista=316&ty=139&accion=L&origen=zonadelectura&web=www.elsevier.es&lan=es&fichero=316v99n02a13154998pdf001.pdf)
3. Cheruvu S, Sacher RA. The porphyrias and sideroblastic anemias. *Pathobiology of Human Disease* 2014;1:1488-1498. (Citado: mayo 16, 2016). Disponible en: <http://dx.doi.org/10.1016/B978-0-12-386456-7.07904-1>.
4. Bottomley SS, Fleming MD. Sideroblastic anemia diagnosis and management. *Hematol Oncol Clin North Am* 2014;28:653-670 (Citado: mayo 16, 2016). Disponible en: <http://dx.doi.org/10.1016/j.hoc.2014.04.008>.
5. D'Hooghe M, et al. X-linked sideroblastic anemia and ataxia: a new family with identification of a fourth ABCB7 gene mutation. *Eur Paediatr Neurol Soc* 2012;16:730-735. (Citado mayo 16, 2016). doi:10.1016/j.ejpn.2012.02.003.
6. Fernández-Murray JP, et al. Glycine and folate ameliorate models of congenital sideroblastic anemia. *PLoS Genet* 2016;12:1-19. (Citado: mayo 16, 2016). doi:10.1371/journal.pgen.1005783.
7. Iolascon A. Transfer RNA and syndromic sideroblastic anemia. *Blood* 2014;124:2763-2764. (Citado: mayo 17, 2016). Disponible en: <http://dx.doi.org/10.1182/blood-2014-09-600197>.
8. Fleming MD. Congenital sideroblastic anemias: iron and heme lost in mitochondrial translation. *Hematology* 2011;1:525-531. (Citado: mayo 12, 2016). doi:10.1182/asheducation-2011.1.525.
9. Bottomley S. Causes of congenital and acquired sideroblastic anemias [base de datos en Internet]. In: UpToDate. Schrier SL. Topic 7124. Versión 18.0. [Actualizada en Sep 25, 2014.; acceso: mayo 17, 2016]. Disponible en: <http://consultaremoti.upb.edu.co/login?url=http://www.uptodate.com/>
10. González-Martínez PM, Góngora-Biachi RA. Aplasia pura de la serie roja. *Rev Hematol* 2006;7:127-134. (Serie en Internet INBIOMED) (citado: 18 mayo 2016). Disponible en: [http://www.imbiomed.com.mx/1/1/articulos.php?method=showDetail&id\\_revista=191&id\\_seccion=3174&id\\_ejemplar=5026&id\\_articulo=49628](http://www.imbiomed.com.mx/1/1/articulos.php?method=showDetail&id_revista=191&id_seccion=3174&id_ejemplar=5026&id_articulo=49628)
11. Bottomley, S. Clinical aspects, diagnosis, and treatment of the sideroblastic anemias. [Base de datos en Internet]. In: UpToDate. Schrier SL. Graphic 71990. Versión 2.0. [Actualizada en Feb 06, 2014; acceso: mayo 18, 2016]. Disponible en: <http://consultaremoti.upb.edu.co/login?url=http://www.uptodate.com/>
12. Min-Hee K, et al. Reduced toxicity allogeneic transplant for congenital sideroblastic anemia. *Biol Blood Marrow Transplant* 2016;22:252. (Citado: mayo 16, 2016). Disponible en: <http://dx.doi.org/10.1016/j.bbmt.2015.11.677>
13. Bottomley, S. Pathophysiology of the sideroblastic anemias. [Base de datos en Internet]. In: UpToDate. Schrier SL. Topic 7124. Graphic 81850. Versión 1.0 [actualizada en Jul 24, 2013; acceso: mayo 19, 2016]. Disponible en: <http://consultaremoti.upb.edu.co/login?url=http://www.uptodate.com/>