

## Síndrome óculo-dento-digital. Informe de un caso

Fátima de Guadalupe Alegría Coahuila,\* María Angélica Cárdenas Mendoza,\*\*  
 María del Rosario Montoya Castillo\*\*\*

### RESUMEN

El síndrome óculo-dento-digital es una malformación que afecta cara, cabello, ojos, órganos dentales, dedos y huesos; generalmente se hereda en un patrón autosómico dominante, pero también se han identificado casos esporádicos y autosómicos recesivos; se reportan alrededor de 300 casos aislados con una incidencia de uno por cada 10 millones. Se expone un caso de paciente femenino de 10 años de edad quien presenta el 23% de las características del síndrome ODD, con nuevos hallazgos para este síndrome como: coloboma, polidactilia en pie derecho, hallux valgus bilateral, dislexia y disgrafía. Una evaluación genética clínica ayuda a identificarlo a temprana edad, y a reconocer las alteraciones que puedan requerir terapia médica. El tratamiento en pacientes portadores del síndrome ODD requiere de la integración de un equipo multidisciplinario de salud con el fin de brindar bienestar al paciente.

**Palabras clave:** Displasia óculo-dento-digital, microcórnea, microftalmia, coloboma, polidactilia.

### ABSTRACT

Oculo-dento-digital syndrome is a malformation that affects: face, hair, eyes, dental organs, fingers and bones, is usually inherited in an autosomal dominant pattern, but sporadic and autosomal recessive cases have also been identified. They report around 300 isolated cases, with an incidence of one per 10 million. We present a case of a 10-year-old female who presents 23% of the characteristics of ODD dysplasia, with new findings for this syndrome such as: coloboma, polydactyly on the right foot, bilateral hallux valgus, dyslexia and dysgraphia. A clinical genetic evaluation helps to identify it at a young age, and to recognize the alterations that may require medical therapy, the treatment in patients carrying the ODD syndrome requires the integration of a multidisciplinary health team in order to provide well-being to the patient.

**Key words:** Oculodentodigital dysplasia, microcornea, microphthalmia, coloboma, polydactyly.

### INTRODUCCIÓN

El síndrome óculo-dento-digital es una enfermedad originalmente descrita en 1920 por Lohman, posteriormente Meyer Schwickerath (1957) designó el síndrome sólo con sus iniciales: ODD. Es un síndrome de malformación que afecta cara, cabello, ojos, órganos dentales, dedos y huesos. Se hereda de forma autosómica dominante, pero existe una variedad recesiva. Algunos estudios de enlace han mapeado el

locus para el síndrome ODD al cromosoma 6. El gen conexin-43 que está en 6q21-q23.2.<sup>1,2</sup>

Los pacientes con síndrome ODD tienen una facies característica con cejas escasas, fisuras palpebrales estrechas y cortas, glaucoma, microcórnea o microftalmia, anomalías del iris, cataratas y una nariz pequeña con ala nasal hipoplasia y columela prominente; referente a los órganos dentarios presentan agenesia dental, microdoncia e hipoplasia del esmalte. Las anomalías esqueléticas son más notorias en las partes distales

\* Pasante de Cirujano Dentista.

\*\* Especialista en Estomatología Pediátrica, Adscrita, Profesora de la Especialidad en Odontopediatría de la Universidad Autónoma del Estado de México.

\*\*\* Especialista en Ortodoncia, Adscrita.

Centro de Especialidades Odontológicas del Instituto Materno Infantil del Estado de México.

#### Abreviaturas:

ODD = Óculo-dento-digital.

HV = Hallux valgus.

17 = Segundo molar superior derecho.

27 = Segundo molar superior izquierdo.

23 = Canino superior izquierdo.

24 = Primer premolar superior izquierdo.

32 = Lateral inferior izquierdo.

33 = Canino inferior izquierdo.

34 = Primer premolar inferior izquierdo.

35 = Segundo premolar inferior izquierdo.

42 = Lateral inferior derecho.

43 = Canino inferior derecho.

Este artículo puede ser consultado en versión completa en: <http://www.medigraphic.com/maternoinfantil>

de las extremidades: camptodactilia o sindactilia de dos o tres dedos, los pies son cortos y frecuentemente carecen de segundos metatarsianos.<sup>3</sup> Otras anomalías esqueléticas incluyen hiperostosis calvática, clavículas gruesas, costillas engrosadas y huesos largos tubulados. Las anomalías generalizadas del cabello se manifiestan por hipotricosis, tricorrexis y pelo seco. En el síndrome ODD también pueden encontrarse anomalías cardiacas en un 5% de los pacientes. Las anomalías menos comunes incluyen fisura labial y palatina, pérdida auditiva conductiva, dislocación de cadera, osteopetrosis, intelecto normal y anomalías neurológicas.<sup>4</sup>

### PRESENTACIÓN DE CASO CLÍNICO

Paciente femenino de 10 años tres meses de edad, con diagnóstico de síndrome óculo-dento-digital y colo-

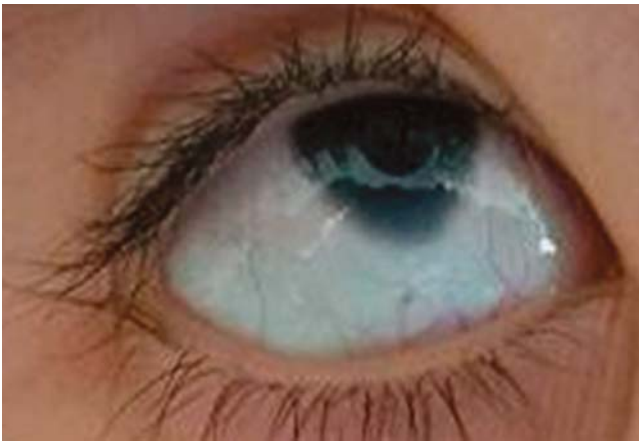

Figura 1. Microcórnea y microftalmos.

boma bilateral. Madre de 36 años, padre de 29 años de edad, producto de gesta primera obtenida por cesárea a las 33 semanas de gestación, por oligohidramnios, peso al nacer 1,800 kg, se desconoce Apgar.

Originaria del municipio de Lerma, Estado de México, con antecedente de una intervención de hernia inguinal derecha y polidactilia en pie derecho a los dos años.

Examen clínico: peso: 26 kg, talla: 1.21 m, mesocefálico con tendencia de crecimiento vertical, asimetría facial, retrognatia, cejas pobladas, fisuras palpebrales estrechas, microftalmos, microcórnea, coloboma bilateral (Figura 1). Implantación auricular baja, nariz de punta redondeada, labios delgados e incompetentes (Figuras 2A y 2B).

Examen intraoral: en oclusión se observa dentición mixta, desviación de la línea media, sobremordida horizontal (Figura 3A y 3B). Oclusal superior: paladar plano de forma cuadrada y discrepancia alveolo dentaria, oclusal inferior: pérdida prematura de órganos dentales temporales y agenesia dental (Figura 4A y 4B). Lateral derecha: clase molar no valorable y clase II canina (Figura 5A). Lateral izquierda: clase molar y canina no valorable (Figura 5B). Radiografía panorámica: presenta dentición mixta, agenesia dental, transposición dental, pérdida de guía de erupción, ramas y cóndilos asimétricos (Figura 6A). Radiografía lateral de cráneo: mesocefalia, hipoplasia maxilar, retrognatismo, clase II esquelético y dental (Figura 6B).

### Tratamiento multidisciplinario

**Odontopediátrico.** Preventivo: control de biofilm, técnica de cepillado, aplicación barniz de fluoruro y selladores de foseas y fisuras. Rehabilitatorio: terapias pulpares, coronas níquel cromo, resinas, extracciones simples.

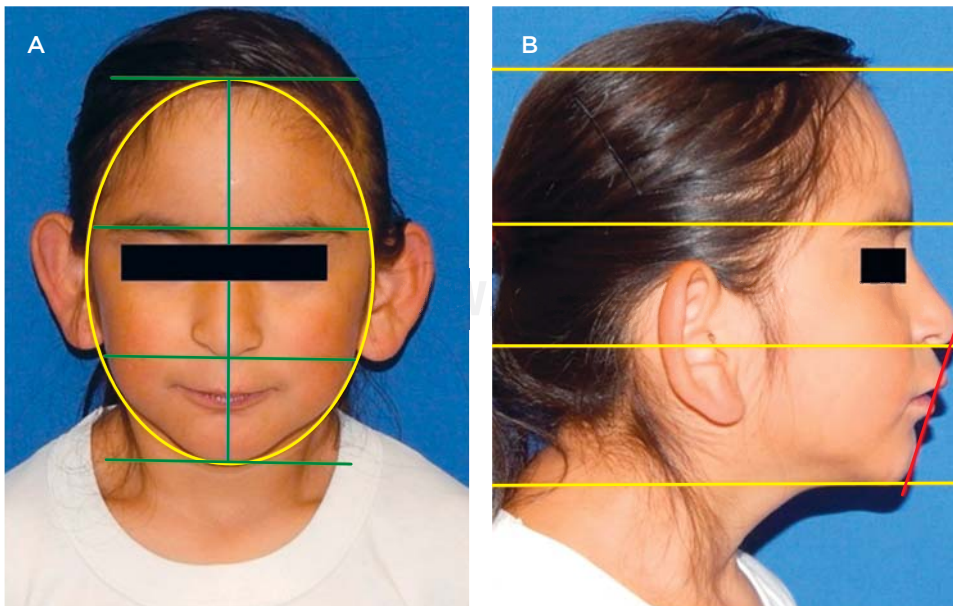
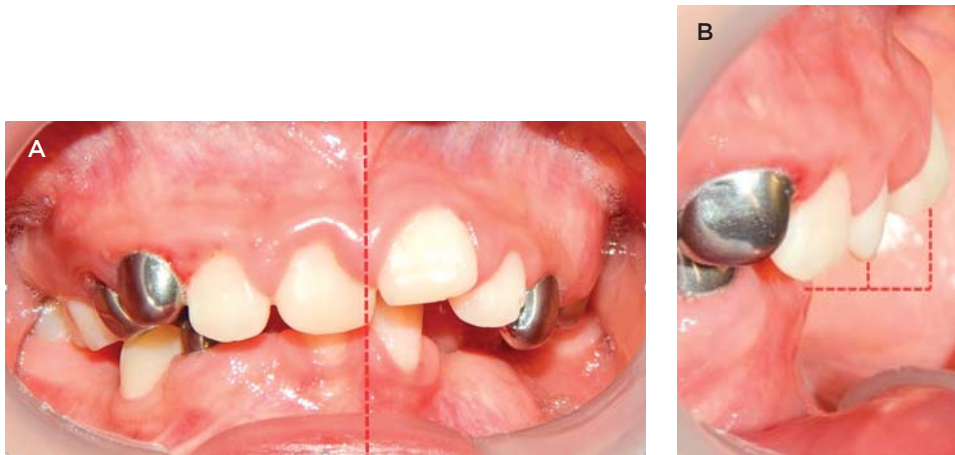

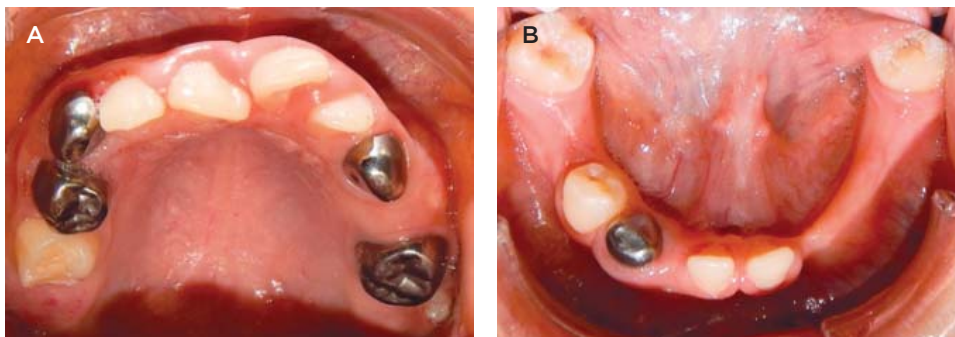
Figura 2.

A. Mesocefalia, nariz de punta redondeada y tercio inferior disminuido. B. Implantación auricular baja, retrognatia, incompetencia labial.



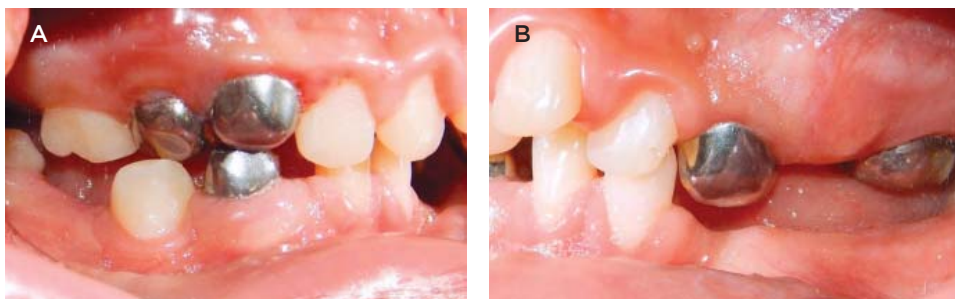
**Figura 3.**

**A.** Mesioversión del incisivo superior izquierdo sobre mordida vertical de 90%, desviación de línea de 2 mm hacia la izquierda. **B.** Sobremordida horizontal de 4 y 7 mm.



**Figura 4.**

**A.** Paladar plano de forma cuadrada, discrepancia alveolodentaria. **B.** Dentición mixta, pérdida prematura, agenesia de los órganos dentales 32 y 42.



**Figura 5.**

**A.** Clase molar no valorable, clase II canina. **B.** Ausencia clínica de órganos dentarios posteriores inferiores, clase molar y canina no valorable, pérdida de dimensión vertical.

**Ortopedia maxilar.** Expansión transversal, aumento de dimensión vertical, aparatología miofuncional para tratar la asimetría.

**Ortodoncia.** Corregir malposición y translocación dentaria.

**Prótesis.** Arcada inferior.

**Neurología, ortopedia y oftalmología.** Controles anuales.

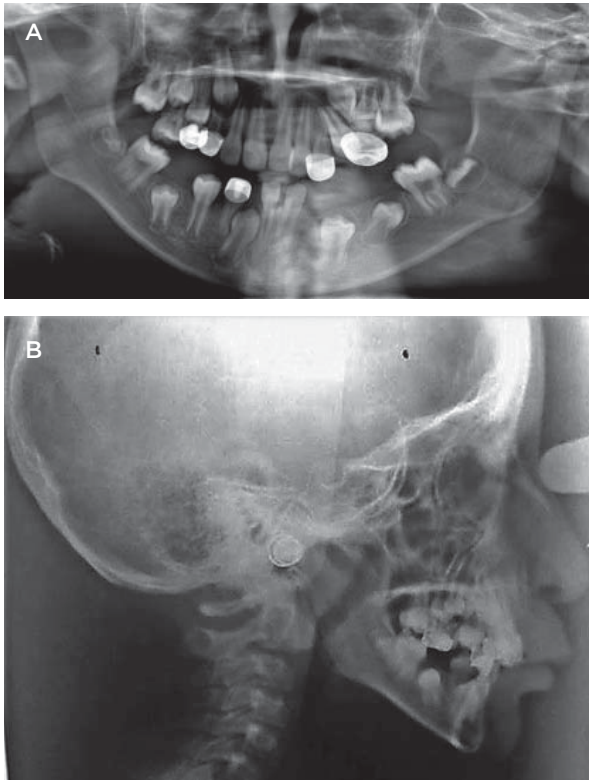
### DISCUSIÓN

En un estudio de casos, Paznekas et al. observaron que el síndrome de ODD es más común en los indoeuropeos en comparación con la población asiática o africana, la proporción hombre:mujer fue cercana a 1:1 en casos familiares y 6:15 en casos es-

porádicos. La afección se reporta con mayor frecuencia en la segunda década de la vida y se han identificado muy pocos casos en pacientes más jóvenes.<sup>4</sup> En nuestro caso se describe una paciente de 10 años, edad más temprana que la reportada en la literatura.

Las malformaciones digitales son más comunes en pacientes con síndrome ODD, y entre ellas la sindactilia completa y bilateral entre el cuarto y quinto dedos se considera la anomalía característica. Karczeski B et al. refieren que la sindactilia se compone de fusión ósea o de partes blandas con fusión total o parcial de los dígitos. Se ha informado que la prevalencia de sindactilia de los pies es de alrededor del 25% en los pacientes con ODD y del 40% en las familias.<sup>5</sup> En el caso que nos ocupa no se encontró sindactilia en ma-





**Figura 6. A.** Radiografía panorámica: presenta dentición mixta, agenesia de los órganos dentarios 17, 27, 32, 33, 42, transposición dental del 23, 24, pérdida de guía de erupción de 34 y 35, corredores de erupción disminuidos del 23, 24 y 43, ramas y cóndilos asimétricos y lado izquierdo más corto. **B.** Radiografía lateral de cráneo con interpretación cefalométrica de Roth-Jarabak: mesocefalia, hipoplasia maxilar, retrognatismo, clase II esquelética y dental, con mordida profunda.

nos o pies, pero presentó polidactilia en pie derecho. El hallazgo de hallux valgus bilateral en este caso no había sido reportado en la literatura; que es el trastorno de la primera articulación metatarsal-falángica.<sup>6</sup>

Loddenkemper T. et al. refieren que las anomalías dermatológicas y neurológicas graves son relativamente raras en el síndrome ODD, y en la mayoría de los casos pasan inadvertidas.<sup>7</sup> No se observaron tales trastornos graves en esta paciente; no obstante, presentaba dislexia y disgrafía. Sin embargo, ante lo referido por Loddenkemper se alertó a sus padres sobre el riesgo de desarrollar signos y síntomas neurológicos en una etapa posterior en la edad adulta.

Tejada P. et al. mencionan que una manifestación oftalmológica frecuente es el glaucoma que origina la pérdida de la vista en los pacientes. En nuestro caso la paciente no lo presentó, por lo que se recomendó a los padres la necesidad de un seguimiento a largo plazo con controles periódicos de la presión intraocular, ya que existe una gran variabilidad en la edad de presentación de esta complicación que con el tratamiento oportuno puede manejarse.<sup>8</sup>

## CONCLUSIÓN

El síndrome óculo-dento-digital plantea un desafío diagnóstico, puesto que implica un amplio espectro de signos y síntomas, ya que muestra una gran variabilidad fenotípica.

La paciente estudiada presentó el 23% de las características descritas en la literatura y en nuestro caso mostró hallazgos no descritos como el coloboma bilateral, polidactilia, hallux valgus bilateral, dislexia y disgrafía.

El presente caso ilustra que reconocer el síndrome ODD a temprana edad y realizar las pruebas genéticas confirmatorias puede ayudar a reconocer alteraciones que requieren terapia médica, e incluso quirúrgica (glaucoma congénito), anticipar mediante un seguimiento cuidadoso las diferentes anomalías tratables que presentan estos pacientes y ofrecer el manejo multidisciplinario que requiere.

## BIBLIOGRAFÍA

1. Doshi DC, Limdi PK, Parekh NV, Gohil NR. Oculodentodigital dysplasia, *Indian J Ophthalmol*, 2016; 64 (3): 227-230.
2. Park KW, Ryu HS, Kim J, Chung SJ. Oculodentodigital dysplasia presenting as spastic paraparesis: the first genetically confirmed Korean case and a literature review, *J Mov Disord J Mov Disord*, 2017; 10 (3): 149-153.
3. Mosaed S, Jacobsen BH, Lin KY. Case report: imaging and treatment of ophthalmic manifestations in oculodentodigital dysplasia, *BMC Ophthalmol* [Internet], 2016 [citado el 27 de septiembre de 2018]; 16. Disponible en: <https://www.ncbi.nlm.nih.gov/pmc/articles/PMC4705587/>
4. Paznekas WA, Boyadjiev SA, Shapiro RE, Daniels O, Wollnik B, Keegan CE et al. Connexin 43 (GJA1) mutations cause the pleiotropic phenotype of oculodentodigital dysplasia, *Am J Hum Genet*, 2003; 72 (2): 408-418.
5. Paznekas WA, Karczeski B, Vermeer S, Lowry RB, Delatycki M, Laurence F et al. GJA1 mutations, variants, and connexin 43 dysfunction as it relates to the oculodentodigital dysplasia phenotype, *Hum Mutat*, 2009; 30 (5): 724-733.
6. Fernández EV. Tratamiento quirúrgico del hallux valgus moderado y severo: osteotomía metatarsiana proximal y liberación distal de partes blandas, *Rev Cuba Ortop Traumatol*, 2015; 29 (1): 40-49.
7. Loddenkemper T, Grote K, Evers S, Oelerich M, Stögbauer F. Neurological manifestations of the oculodentodigital dysplasia syndrome, *J Neurol*, 2002; 249 (5): 584-595.
8. Tejada P, Eduardo YW, Gutiérrez E, Barceló A, Sánchez J. Glaucoma hereditario asociado a displasia oculodentodigital, *Arch Soc Esp Ophthalmol*, 2011; 86 (9): 292-294.

Correspondencia:

Fátima de Guadalupe Alegría Coahuila

E-mail: fg.alegriacoahuila07@hotmail.com