

## Cor anémico

Raúl Carrillo Esper,\* José Martín Meza Márquez,‡ Oscar Iván Flores Rivera,‡  
 Manuel Alejandro Díaz Carrillo,‡ Adriana Denise Zepeda Mendoza‡

### RESUMEN

La anemia es una entidad habitual en la práctica clínica. El mantenimiento de la oxigenación en forma adecuada durante la anemia depende del incremento tanto en el gasto cardíaco como en la extracción tisular de oxígeno y el desplazamiento de la curva de disociación de la hemoglobina a la derecha. El estado de alto gasto cardíaco en forma inicial aumenta el transporte de oxígeno. Sin embargo, ante la presencia de alteraciones hemodinámicas y neurohormonales se incrementa la posibilidad de generar consecuencias deletéreas a largo plazo. La manifestación radiográfica más frecuente es la presencia de cardiomegalia y redistribución del flujo. A esto último se le conoce como cor anémico.

**Palabras clave:** Anemia, cor anémico.

### SUMMARY

*Anaemia is a common entity in the clinical practice. The maintenance of adequate tissue oxygenation during anaemia depends on an increase in both cardiac output, tissue oxygen extraction and shift to the right of the oxyhemoglobin dissociation curve. The high-output state initially helps to increase oxygen transport. However, the hemodynamic and neurohormonal alterations could potentially have deleterious long-term consequences. The most frequent radiographic manifestations are cardiomegaly and flow redistribution. The above is known as anaemic cor.*

**Key words:** Anaemia, anaemic cor.

### INTRODUCCIÓN

La anemia es una entidad prevalente que condiciona cambios adaptativos en múltiples niveles. Uno de estos cambios es observado a nivel del sistema cardiovascular, donde con el fin de mantener aporte adecuado de oxígeno condiciona estado hiperdinámico, cardiomegalia e incremento en el flujo sanguíneo pulmonar. Dichos cambios son evaluables por medio de estudios paraclínicos al alcance en prácticamente todos los niveles de atención médica

como lo son radiografía de tórax, ultrasonido y ecocardiograma.

### CASO CLÍNICO

Paciente de 24 años con los diagnósticos de cirrosis hepática y leucemia de células peludas. Ingresó a la Unidad de Terapia Intensiva por cuadro caracterizado por dificultad respiratoria y taquicardia. A la exploración física con palidez generalizada, frecuencia cardíaca de 120/min, incremento del trabajo respiratorio, soplo sistólico plurifocal y estertores crepitantes en las bases. Dentro de los estudios paraclínicos con hemoglobina de 2.5 g/dL, hematocrito de 5.6%, neutropenia grave 300, linfopenia de 200. En el electrocardiograma con taquicardia sinusal, sin alteraciones del segmento ST o la onda T. En la radiografía posteroanterior de tórax se observó cardiomegalia, abombamiento de la arteria pulmonar, redistribución de flujo y derrame pleural bilateral (*Figura 1*). En la evaluación ultrasonográfica se corroboró la presencia de derrame pleural bilateral con patrón pulmonar tipo B. En el ecocar-

\* Academia Nacional de Medicina. Academia Mexicana de Cirugía. Jefe de la UTI.

‡ Residente de Medicina Intensiva.

Fundación Clínica Médica Sur. Grupo Mexicano para el Estudio de la Medicina Intensiva.

Fecha de recepción: 07 de enero 2015

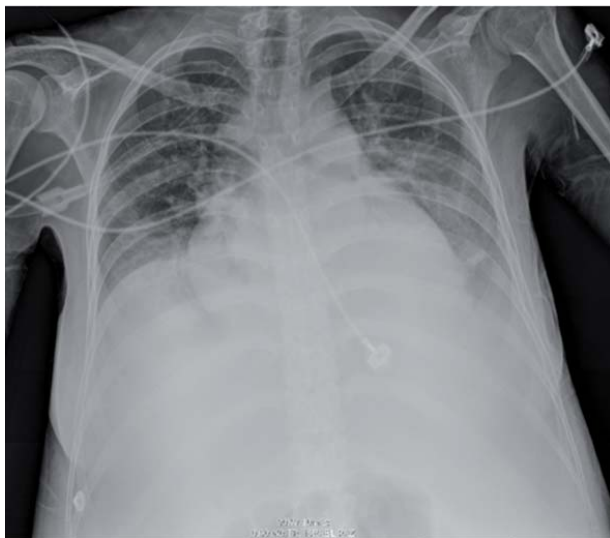Fecha de aceptación: 26 de enero 2015

Este artículo puede ser consultado en versión completa en  
<http://www.medigraphic.com/medicinacritica>

diograma se observó un corazón hiperdinámico, no se observó hipertrofia ventricular, la función sistólica y diastólica del ventrículo izquierdo fue normal (Figura 2).

### DISCUSIÓN

En la anemia, la capacidad de transporte de  $O_2$  disminuye pero la oxigenación tisular se conserva por diversos mecanismos compensadores.<sup>1</sup> El descen-

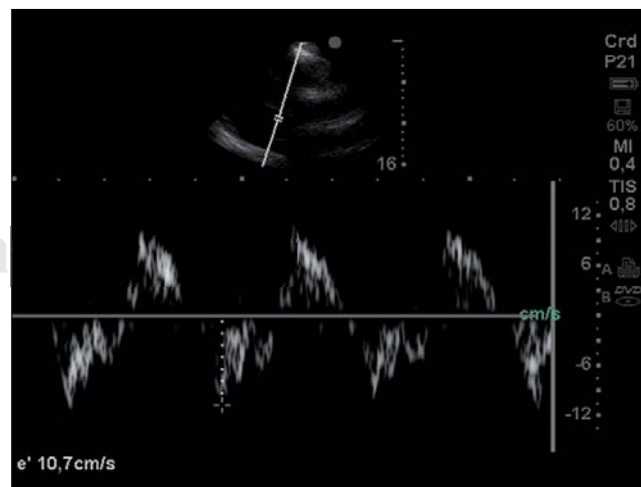
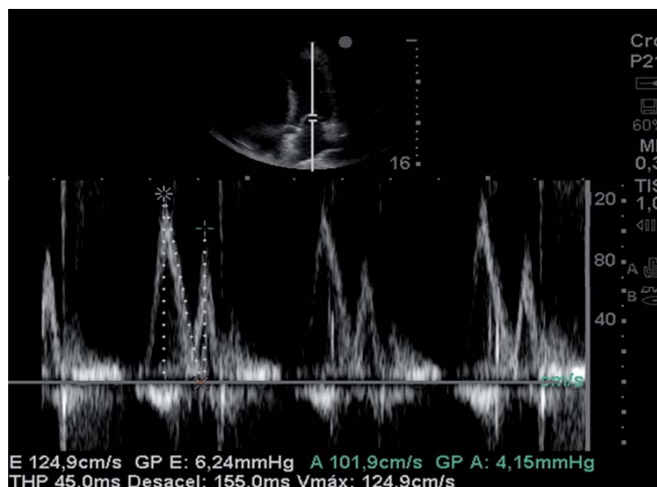


**Figura 1.** Radiografía de tórax en donde se observa derrame pleural izquierdo, abombamiento de la arteria pulmonar y cardiomegalia.

so inicial del hematócrito va acompañado de una disminución del aporte del oxígeno sistémico ( $DO_2$ ), lo que se contrarresta con un aumento en la extracción de oxígeno ( $SaO_2-SvO_2$ ). Los cambios recíprocos en  $DO_2$  y en la extracción de oxígeno mantienen constante la captación de oxígeno ( $VO_2$ ). Sin embargo, cuando el hematócrito desciende por debajo de 10% (Hb 3 g/dL), el aumento de la extracción de oxígeno no se puede compensar con la disminución de  $DO_2$ , y la  $VO_2$  empieza a descender. La disminución de  $VO_2$  es un signo de disoxia, y va acompañado de un aumento de la producción de lactato. El punto en el que la  $VO_2$  empieza a descender es, por tanto, el umbral de la disoxia tisular, y suele producirse cuando la extracción de oxígeno alcanza un nivel máximo de 50 al 60%.<sup>1</sup>

Uno de los mecanismos para incrementar la extracción de oxígeno es la disminución de la afinidad del oxígeno por la hemoglobina (Hb) con desplazamiento hacia la derecha de la curva de disociación de la hemoglobina mediante el aumento del 2,3 difosfoglicerato. En condiciones basales este mecanismo, junto con la producción de eritropoyetina, son los mecanismos compensadores iniciales.<sup>1,2</sup>

Cuando la Hb está por debajo de 10 g/dL se incrementa el gasto cardíaco y el flujo sanguíneo para compensar la hipoxia tisular. Los mecanismos para llevar a cabo lo anterior incluyen disminución de la viscosidad sanguínea, reducción de la postcarga por disminución de las resistencias vasculares sistémicas, incremento en la función del ventrículo



**Figura 2.** Doppler de flujo transmitral en donde se observa relación E/A de 1.22, desaceleración de 165 ms; sin embargo, la relación E/e' es de 11.7, lo que está relacionado con un patrón de función diastólica normal.

izquierdo por aumento de la actividad simpática y factores inotrópicos.<sup>2</sup>

A largo plazo, estas alteraciones hemodinámicas conducen al desarrollo gradual de cardiomegalia, dilatación cardíaca, estado hiperdinámico y redistribución de flujo sanguíneo pulmonar. En casos de anemia e hipoxia crónica se puede presentar hipertrofia del VI (HVI). La HVI es excéntrica, caracterizada por el aumento del ventrículo izquierdo en las dimensiones internas y una relación normal entre el espesor de la pared y el diámetro de la cavidad, como ocurre en otras formas de sobrecarga de volumen. Cuando la HVI relacionado con la anemia se desarrolla en un corazón previamente sano, las lesiones son reversibles y esta HVI es principalmente fisiológica y no se asocia con disfunción diastólica. En ausencia de trastornos cardiovasculares subyacentes, la anemia grave (Hb < 4-5 g/dL) conduce a la insuficiencia cardíaca congestiva. Los cambios anteriores se engloban dentro del concepto tradicional de «cor anémico».<sup>3,4</sup>

#### BIBLIOGRAFÍA

1. Metivier F, Marchais SJ, Guerin AP, Pannier B, London GM. Pathophysiology of anaemia: focus on the heart and blood vessels. *Nephrol Dial Transplant*. 2000;15:14-18.
2. Tang YD, Katz SD. Anemia in chronic heart failure: prevalence, etiology, clinical correlates, and treatment options. *Circulation*. 2006;113:2454-2461.
3. Gv S, Pk S, Herur A, Chinagudi S, Patil SS, Ankad RB, et al. Correlation between haemoglobin level and electrocardiographic (ECG) findings in anaemia: a cross-sectional study. *J Clin Diagn Res*. 2014;8:BC04-6.
4. Cho IJ, Mun YC, Kwon KH, Shin GJ. Effect of anemia correction on left ventricular structure and filling pressure in anemic patients without overt heart disease. *Korean J Intern Med*. 2014;29:445-453.

#### *Correspondencia:*

Dr. Raúl Carrillo Esper  
Unidad de Terapia Intensiva.  
Fundación Clínica Médica Sur.  
Puente de Piedra Núm. 150,  
Col. Toriello Guerra, 14050,  
Del. Tlalpan, México, D.F.  
E-mail: [revistacma95@yahoo.com.mx](mailto:revistacma95@yahoo.com.mx)