

HOSPITAL UNIVERSITARIO
"DR. ANTONIO LUACES IRAOLA"
CIEGO DE ÁVILA

**Ectopia testicular. Presentación de un caso.
Testicular ectopia. A case presentation.**

Marlene Pérez Randolpho (1), Yenisey Morffi Lima (2), Jacqueline Broughton Ferriol (3), Mirta Susana Pino Muñoz (4), Mercedes Martínez Martínez (5), Bárbara Ojeda Pino (6).

RESUMEN

La ectopia testicular perineal es una anomalía congénita infrecuente y se incluye dentro del síndrome de escroto vacío. Se reporta el caso de un paciente con escroto derecho vacío y masa perineal ipsolateral palpable, asociada a hernia inguinal derecha. El paciente fue operado en el Hospital Universitario "Dr. Antonio Luaces Iraola" de Ciego de Ávila". Durante la exploración quirúrgica el testículo derecho y su gubernaculum testis se encontraban fijados en el perineo derecho. Las características del testículo y sus elementos eran normales. El testículo se fijó en el escroto derecho sin dificultad. La detección precoz de esta patología y su corrección quirúrgica en el tiempo establecido favoreció la funcionalidad del órgano.

Palabras clave: TESTÍCULO, ESCROTO/anomalías.

1. Especialista de 1er Grado en Pediatría. Profesor Asistente.
2. Especialista de 1er Grado en Medicina General Integral.
3. Especialista de 1er Grado en Neonatología.
4. Especialista de 2do Grado en Neonatología. Máster en Atención Integral al Niño. Profesor Auxiliar.
5. Especialista de 1er Grado en Neonatología. Máster en Atención Integral al Niño. Profesor Asistente.
6. Residente de Medicina General Integral.

INTRODUCCIÓN

Entre los años 2000 y 2009 el 0,2% de los pacientes menores de 6 meses han sido intervenidos por el no descenso del testículo. La edad promedio ha estado entre los 21 y 23 meses y casi siempre los casos han estado acompañados de hernia inguinal. Sin embargo para que el testículo sea funcional el proceder debe realizarse antes de los seis meses. Es muy raro que el testículo se encuentre en una posición ectópica (1). La ectopia testicular perineal es una anomalía congénita infrecuente y se incluye dentro del síndrome de escroto vacío. Se produce cuando el testículo está situado anormalmente entre la rafia penoescrotal y la capa penofemoral. La ectopia testicular es una anomalía congénita rara. Su característica fundamental es la presencia del escroto vacío, se encuentra una masa tumoral palpable en la zona donde está alojado el testículo. Se ha reportado la presencia del testículo ectópico en región perineal, que es la localización más frecuente pero hay reportes de localizaciones tales como región infraumbilical lateral derecha y otras aún más raras (2-5).

PRESENTACIÓN DEL CASO

Se presenta caso de recién nacido masculino, producto de parto eutócico, APGAR 4/6, con edad gestacional de 36 semanas por test de Capurro B. Ingresó al servicio de neonatología por presentar depresión al nacer y dificultad respiratoria. Durante el examen físico se constata bolsa escrotal vacía del lado derecho (Fig. No.1 y No.2), acompañada por masa tumoral de aproximadamente 5 X 3 cm en región inguinal ipsolateral.

Se realiza ecografía de la masa tumoral, se constata que la misma se trata de testículo ectópico en la zona señalada, lo que explica la presencia de la bolsa escrotal vacía.

Se valora con Cirugía Pediátrica y se decide de tener en cuenta que el órgano se encuentra en una zona superficial, no existe riesgo de atrofia testicular, se mantiene tratamiento expectante por el momento hasta que se trate y resuelva el síndrome de dificultad respiratoria, motivo de ingreso.

Con posterioridad se decide mantener la observación estricta del paciente sin realizar intervención quirúrgica para evitar el stress anestésico en un neonato, pues el testículo

presentaba una posición superficial que no podía en riesgo la funcionalidad del órgano. El recién nacido es dado de alta a los diez días con seguimiento por consulta.

DISCUSIÓN Y COMENTARIO

Durante el desarrollo embriológico, entre cuarta y séptima semana y derivada del mesodermo, se inicia la formación de la cresta urogenital primitiva, que origina posteriormente el primordio testicular. El epidídimo y conducto deferente provienen del conducto mesonéfrico de Wolf (6), sin embargo durante este periodo pueden ocurrir alteraciones que llevan a la presencia de malformaciones congénitas.

Actualmente, al revisar la literatura, los términos "síndrome del escroto vacío" y "testes no descendidos" son los más utilizados para referirse, de forma global, a aquellas patologías que se asocian a una alteración en el descenso del testículo y cuya característica común es la ausencia del testículo en la bolsa escrotal (7-9).

Son muchos los términos utilizados para referirse a este grupo de anomalías testiculares: criptorquidismo, criptogonadismo, distopia testicular, no descenso testicular (dentro de la línea de migración testicular); el mal descensus testi (fuera de la línea de migración testicular), etc., es más utilizado el término criptorquidia, este proviene del griego kriptos (oculto) y orquis (testículo), se engloban en este concepto diversos cuadros clínicos cuyas etiologías y tratamientos son muy diferentes entre sí, por lo que es fundamental saber diferenciarlos correctamente antes de llevar a cabo cualquier actuación médica o quirúrgica, sobre el paciente (9).

CONCLUSIONES

Los testículos no descendidos constituyen una de las anomalías congénitas más comunes al nacimiento, afecta más del 3% de los niños que nacen al término de la gestación y hasta un 33% de los recién nacidos pretérminos (10-11), sin embargo, la ectopia testicular perineal que da como resultado una bolsa escrotal vacía como forma de testículo no descendido es muy rara, por lo que se consideró importante compartir este caso.

ABSTRACT

Perineal testicular ectopia is an infrequent congenital anomaly and it is included within the empty scrotum syndrome. The case of a patient with empty right scrotum and a palpable ipsilateral perineal mass associated to right inguinal hernia is reported. The patient was operated in the Provincial General Teaching Hospital Dr. "Antonio Luaces Iraola", Ciego de Avila. During the surgical exploration, the right testicle and its *gubernaculum testis* were fixed to the right perineum. The characteristics of the testicle and its elements were normal. The testicle was fixed to the right scrotum without difficulty. The early detection of this pathology and its surgical repair on time, favored the organ functionality.

Key words: ECTOPIA, TESTIS, SCROTUM

REFERENCIAS BIBLIOGRÁFICAS

1. Vialat Soto V, Labrada Arjona E, Rodríguez R, Gámez Fonts N. Ectopia testicular perineal: presentación de un caso. Rev Cubana Pediatr. 2008; 80(3): 415-6.
2. Pandey A, Rawat J, Pandey J, Singh S, Gopal SC. Abdominal wall ectopic testis mimicking spigelian hernia. Pediatr Surg [Internet]. 2011 [citado 10 Jun 2011]; 46(2): [aprox. 2 p.]. Disponible en: <http://preview.ncbi.nlm.nih.gov/pubmed/21292101>
3. Nouira F, Ben Ahmed Y, Jlidi S, Sarrai N, Chariag A, Ghorbel S, et al. Management of perineal ectopic testes. Tunis Med [Internet]. 2011 [citado 10 Jun 2011]; 89(1): [aprox. 2 p.]. Disponible en: <http://preview.ncbi.nlm.nih.gov/pubmed/21267828>
4. Ebrahimi A. Ectopic testis: a rare case. Acta Med Iran [Internet]. 2010 (citado 10 Jun 2011): 48(1): (aprox. 2 p.). Disponible en: <http://preview.ncbi.nlm.nih.gov/pubmed/21137675>
5. Shera AH, Baba AA, Gupta SK, Gupta G, Sherwani AY. Undescended testis: how extensive should the work up be? Afr J Paediatr Surg [Internet]. 2010 [citado 10 Jun 2011]; 7(2): (aprox. 3 p.). Disponible en: <http://preview.ncbi.nlm.nih.gov/pubmed/20431218>
6. García Sosa N, Fong Aldama FJ, Santana Valera R, Toledo Martínez E. Testículos supernumerarios: anomalía infrecuente del sistema genital. Reporte de caso. Rev Méd Electrón [Internet]. 2011 [citado 10 Jun 2011]; 33(5): [aprox. 5 p.]. Disponible en:

<http://www.revmatanzas.sld.cu/revista%20medica/ano%202011/vol5%202011/tema11.htm>

7. Garriga V, Serrano A, Marin A, Medrano S, Roson N, Pruna X. US of the tunica vaginalis testis: anatomic relationships and pathologic conditions. Radiographics [Internet]. 2009 Nov [citado 10 Jun 2011]; 29(7): (aprox. 15 p.). Disponible en: <http://preview.ncbi.nlm.nih.gov/pubmed/19926760>
8. Józsa T, Telek A, Kutasy B, Benyó M, Csanádi G, Kovács I, et al. Effect of hydrocele on appendix testis in children. Asian J Androl [Internet]. 2009 Nov [citado 10 Dic 2012]; 11(6): (aprox. 5 p.). Disponible en: <http://preview.ncbi.nlm.nih.gov/pubmed/19784005>
9. González Mariscal M, Jiménez Lorente AI. Patología del descenso testicular. Pediatr Integral 2010; 14: 795- 808.
10. Trinchet Soler RM, García Artilles MB, López Masó I, Montero Roca L. Testículos no descendidos: posibilidades diagnósticas y terapéuticas. MediSur [Internet]. 2005 [citado 10 Dic 2012]; 3 (5): (aprox. 6 p.). Disponible en: <http://www.redalyc.org/src/inicio/ArtPdfRed.jsp?iCve=180019795022>
11. Palacios AJM, León HA, Guzmán MJI, Shalkow KJ. Ectopia testicular cruzada asociada a criptorquidia derecha. Informe de un caso y revisión de la literatura. Acta Pediatr Mex [Internet]. 2009 [citado 10 Dic. 2012]; 30 (4): (aprox. 7 p.). Disponible en: www.nietoeditores.com.mx

ANEXOS

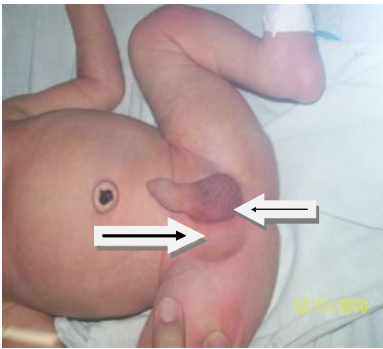


Fig. No.1. Bolsa escrotal derecha vacía, con masa tumoral ipsolateral.

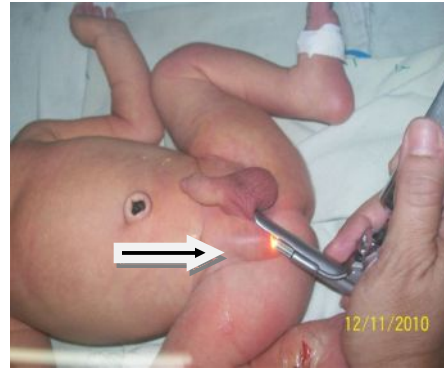


Fig. No.2. Bolsa escrotal derecha vacía, con masa tumoral ipsolateral.