

## Enfisema lobular congénito: reporte de un caso

Alejandra Ollano,\* Eugenia Altamirano,\* Ricardo Drut\*

### RESUMEN

Se comunica un caso de enfisema lobular congénito en una niña de 12 años de edad, con antecedente de infecciones pulmonares hasta los cuatro años; desde entonces no manifestó síntomas. La alteración pulmonar se detectó casualmente, al evaluarse para intervención quirúrgica de *pectus excavatum*, una combinación conocida con esta lesión pulmonar. La lobectomía superior izquierda reveló un lóbulo agrandado, de aspecto enfisematoso que no se colapsaba. En el examen histológico se reconocieron vías aéreas distales muy dilatadas. La combinación es característica del enfisema lobular congénito. Hay pocos reportes de la enfermedad en pacientes mayores de 10 años.

**Palabra clave:** enfisema lobular congénito.

### ABSTRACT

Congenital lobar emphysema in a 12 year-old girl. We are presenting a case of congenital lobar emphysema (CLE) found in a 12 year-old girl with history of recurrent lung infections until age 4 years, thereafter remaining asymptomatic. The condition was found while the patient was under examination for surgery of *pectus excavatum*, a well-known association with the lung lesion. Left upper lobectomy specimen showed an enlarged, emphysematous-like lobe which did not collapse. Histologic exam allowed to recognized remarkable dilatations of distal airways. The combination is fairly characteristic of CLE. There are but a few examples of CLE found in patients at age beyond 10 years.

**Key word:** congenital lobar emphysema.

**E**l enfisema lobular congénito se manifiesta como una hiperinsuflación de un lóbulo pulmonar que no se colapsa. Entre sus causas se ha propuesto que resulta de atrapamiento de aire por un mecanismo valvular o gigantismo lobular por sobredesarrollo alveolar del mismo. Este lóbulo ocasiona compresión del parénquima sano y desplazamiento del mediastino.<sup>1</sup> El enfisema lobular congénito suele localizarse en el lóbulo superior izquierdo (40 a 50%), medio derecho (30 a 40%) y superior del mismo lado (20%). Puede afectar más de un lóbulo o ser bilateral.<sup>1,2</sup>

Esta alteración provoca dificultad respiratoria progresiva durante el periodo neonatal, los hombres son los más afectados y puede asociarse con otras malformaciones (cardiopatías congénitas, agenesia renal y defectos de la pared torácica).

Se comunica el caso de una niña de 12 años con enfisema lobular congénito, del lóbulo superior del pulmón izquierdo, concomitante con *pectus excavatum*. La manifestación es muy rara y, aunque se han descrito casos en adultos, su diagnóstico clínico y reconocimiento anatomopatológico representan dificultades.

### CASO CLÍNICO

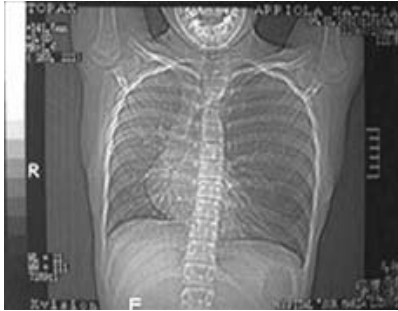Niña de 12 años de edad con antecedente de múltiples episodios de infecciones respiratorias hasta los cuatro años; desde entonces permaneció sin síntomas. En diciembre de 2007 se evaluó por *pectus excavatum*. En el examen físico se observó entrada regular de aire bilateral, hipoventilación en el hemitórax izquierdo y escoliosis. La radiografía de tórax reveló hiperinsuflación del lóbulo superior, del pulmón izquierdo (figura 1); y la tomografía axial, hiperdistensión del lóbulo, que se interpretó como malformación adenomatoide

\* Servicio de Patología.  
Hospital de Niños, Superiora Sor María Ludovica.  
Cátedra de Patología "A". Facultad de Ciencias Médicas. Universidad Nacional de La Plata, 1900, La Plata, Argentina.

Correspondencia: Dr. Ricardo Drut. E-mail: [patologi@netverk.com.ar](mailto:patologi@netverk.com.ar)

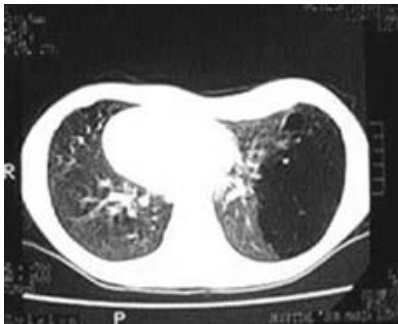Recibido: julio, 2008. Aceptado: septiembre, 2008.

La versión completa de este artículo también está disponible en: [www.revistasmedicasmexicanas.com.mx](http://www.revistasmedicasmexicanas.com.mx)



**Figura 1.** Radiografía de tórax: hiperaireación en la mitad superior del hemotórax izquierdo.

quística (figura 2). Se efectuó la resección de dicho lóbulo.



**Figura 2.** Tomografía axial: afección del lóbulo superior izquierdo y el *pectus excavatum*.

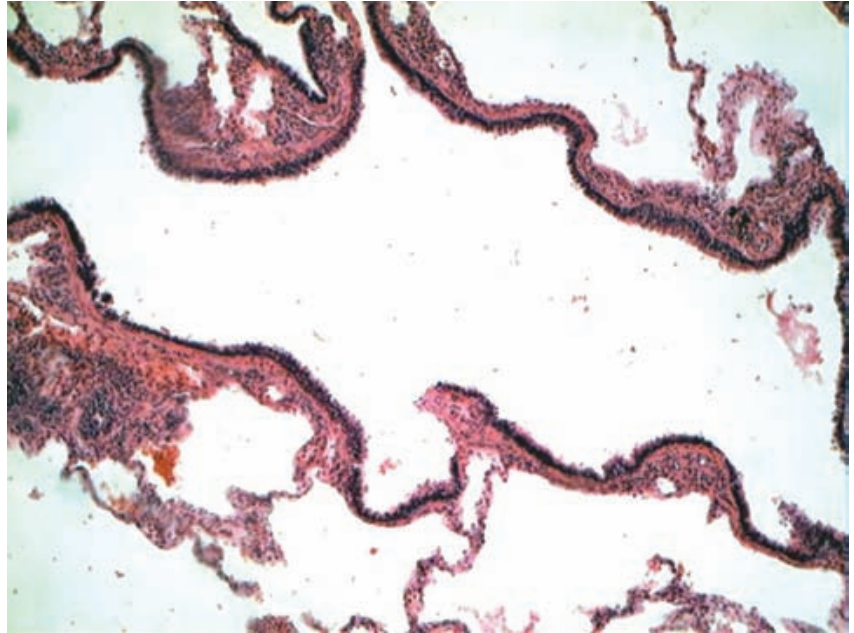
### Anatomía patológica

#### **Hallazgos macroscópicos**

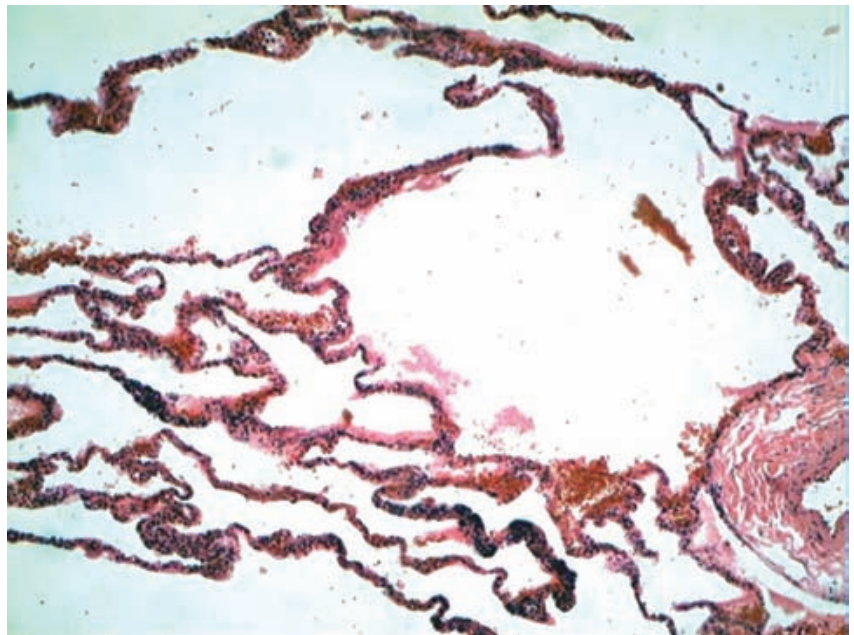
La pieza quirúrgica mostró: lóbulo pulmonar de color rosado, con áreas violáceas. Al corte se reconocieron numerosas cavidades de 0.1 a 2 cm, de aspecto enfisematoso y distribuidas en forma irregular.

#### **Hallazgos microscópicos**

Las muestras histopatológicas mostraron múltiples dilataciones de los espacios aéreos correspondientes a los bronquiolos, bronquiolos respiratorios, conductos alveolares y alvéolos (figuras 3 a 5). El promedio de conteo radial alveolar fue de



**Figura 3.** bronquiolo respiratorio dilatado.



**Figura 4.** bronquiolo terminal y conductos alveolares dilatados.

10.5. Focalmente, algunos bronquios pequeños tenían hiperplasia nodular linfóide por fuera de su pared. También se observó linfangiectasias septales y subpleurales.

### DISCUSIÓN

El enfisema lobular congénito es una enfermedad poco frecuente, distinguida por hiperinsuflación de un

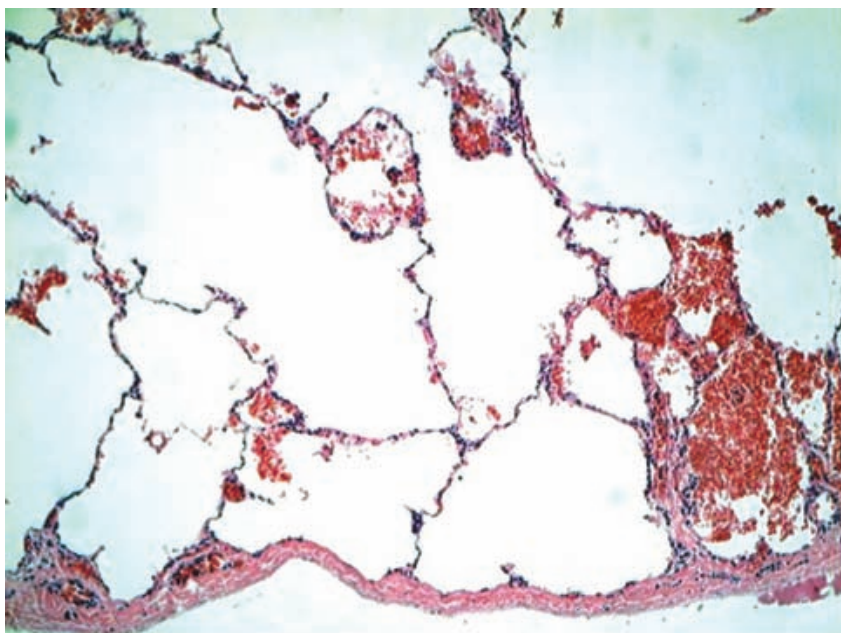


Figura 5. alvéolos subpleurales dilatados.

lóbulo pulmonar. La causa no siempre es clara. En la mayoría de los casos, probablemente resulta de colapso bronquial, secundario a hipoplasia localizada o ausencia del cartílago bronquial segmentario. La pérdida resultante de la rigidez normal del bronquio determina la obstrucción focal y, por mecanismo valvular, la entrada de aire durante la inspiración y obstrucción durante la espiración (hiperinsuflación obstructiva).<sup>2</sup> Otra hipótesis sugiere lo que se denomina “lóbulo polialveolar”, en la que los alvéolos se encuentran sobredistendidos, pero su número absoluto es elevado para cada acino pulmonar, lo que resulta en elevada distensión del lóbulo afectado.<sup>4</sup>

Giudici y colaboradores realizaron un estudio en 12 pacientes con enfermedad lobular congénita y 12

controles de entre 4 días a 13 años de edad. Los autores observaron elevado número de alvéolos en pacientes menores de tres años, número semejante entre los tres y siete años, y menor número después de los siete años de edad. En los niños sanos aumenta el número de alvéolos con la edad.<sup>5</sup> El conteo radial alveolar de la paciente de este estudio coincide con el referido por estos autores en el grupo etario correspondiente. Estos hallazgos, que explican la patogenia de 50% de los casos con enfermedad lobular congénita, sugieren que no es frecuente diagnosticarla en pacientes adultos. Posiblemente, los individuos con esta enfermedad, que nacen con elevado número de alvéolos y no se diagnostican antes de los tres años de edad, pueden permanecer sin síntomas a lo largo de su vida, hasta

un reconocimiento fortuito por otra alteración. En la bibliografía encontramos pocos reportes de individuos menores de 10 años con enfermedad lobular congénita.<sup>5-7</sup> En la paciente de este estudio se estableció el diagnóstico por casualidad, ya que no manifestaba síntomas y acudió a consulta para la corrección quirúrgica del *pectus excavatum*; el estudio de la pieza de resección permitió reconocer esta peculiar alteración. Los hallazgos referidos son diferentes a los de cualquier tipo de malformación adenomatoide quística pulmonar (malformación quística de las vías aéreas).

#### REFERENCIAS

1. Stocker JT, Drake RM, Madewell JE. Cystic and congenital lung disease in the newborn. *Perspect Pediat Pathol* 1978;4:93-154.
2. Quiñones AA, Sotelo RR, Juárez HF, et al. Floras A. Enfisema lobar congénito coexistente con pecho excavado. Presentación de un caso clínico-radiológico. *Rev Inst Nal Enf Resp Mex* 2006;19:282-5.
3. Schencke L, Romero MB, Zúñiga S, García C. Caso clínico radiológico. *Rev Chil Pediat* 2003;74:304-7.
4. Rodríguez OJ, Penaililo J, Zúñiga P. Enfisema Lobar Congénito. *Bol Med Hosp Infant Mex* 1979;36:445-52.
5. Giudici R, Leão LEV, Moura LAR. Polialveolose: patogênese do enfisema lobar congênito? *Rev Assoc Med Bras* 1998;44:99-105.
6. Porto AS, Magalhães SEM, Coppini MM. Enfisema lobar congênito diagnosticado em paciente adulta. *J Pneumologia* 2000;26:266-8.
7. Canneto B, Carretta A, Vagani A, Puglisi A, et col. Congenital lobar emphysema in adults. *Minerva Chir* 2000;55:353-6.