

## Caso clínico

# Necrosis cutánea por loxoscelismo. Reporte de caso

Dr. Guillermo A. Rojas Reyna FACS,\* Dr. Jorge Silva Velazco,† Dr. Natan Sarue Saed,‡  
Dr. Francisco X. Hernández Vera,† Dr. Javier Baquera Heredia§

### RESUMEN

El loxoscelismo es un padecimiento de difícil diagnóstico de certeza; sin embargo, representa uno de los envenenamientos por mordedura de araña más frecuente en el continente americano. Puede tener manifestaciones locales o necróticas y/o sistémicas o viscerocutáneas. Presentamos un caso de loxoscelismo en una paciente que realizó un viaje a Chile.

**Palabras clave:** Loxoscelismo, mordedura, envenenamiento.

### ABSTRACT

*Loxoscelism is a disease of difficult diagnosis, even though represents one of the most common poisonings secondary to spider bites in the American continent. Has local or necrotic and/or systemic or viscerocutaneous manifestations. We present a case of loxoscelism in a patient who recently traveled to Chile.*

**Key words:** *Loxoscelism, bites, poisoning.*

### INTRODUCCIÓN

En 1872 Willis Caveness reportó el primer caso de toxicidad por la araña *Loxosceles reclusa* en un paciente con fiebre. Posteriormente, en 1929, Schmaus describió la lesión cutánea asociada a la mordedura del arácnido y en 1957 Atkins y cols. propusieron que la mordida por *L. reclusa* causaba necrosis cutánea similar a la producida por la especie sudamericana *Loxosceles laeta*.<sup>1</sup>

El loxoscelismo puede ser local (necrótico) o sistémico (viscerocutáneo). En el primero característicamente se presenta una úlcera necrótica, de cicatrización lenta, que puede requerir desbridación extensa e inclusive la aplicación de un injerto cutáneo. La forma viscerocutánea o hemolítica, mucho menos frecuente, generalmente se asocia a insuficiencia renal aguda, hemólisis y coagulación intravascular diseminada, pudiendo causar hasta la muerte.<sup>1,2</sup>

Generalmente los accidentes producidos por arácnidos del género *Loxosceles* son de difícil diagnóstico dado que en muchas ocasiones la araña y/o su mordedura pasan inadvertidas, la aparición de síntomas no es inmediata y algunos de los mismos son inespecíficos;<sup>3</sup> motivo del presente trabajo.

### PRESENTACIÓN DEL CASO

Mujer de 62 años de edad quien inicia su padecimiento actual ocho días antes de su ingreso hospitalario con dolor, edema y eritema del pie y pierna derecha. Cuatro días después apareció una flictena necrótica hemorrágica en la cara lateral del tobillo, con ruptura espontánea de la misma a las 48 horas. Recibió tratamiento extrahospitalario con dicloxacilina y posteriormente con clindamicina y amoxicilina/clavulanato sin respuesta favorable. Como antecedente de importancia refirió un viaje a

\* Coordinador de Cirugía General. Profesor Adjunto de Cirugía, UNAM.

† Residente de Cirugía General.

‡ Departamento de Cirugía General.

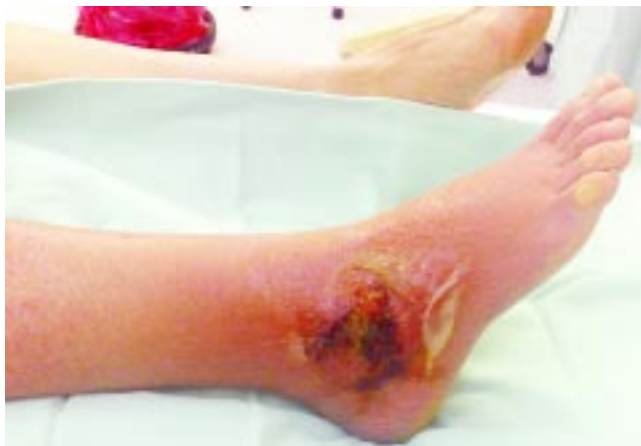§ Departamento de Patología, Centro Médico ABC IAP, Campus Observatorio.

Chile del que regresó 24 horas antes de la aparición del primer síntoma.

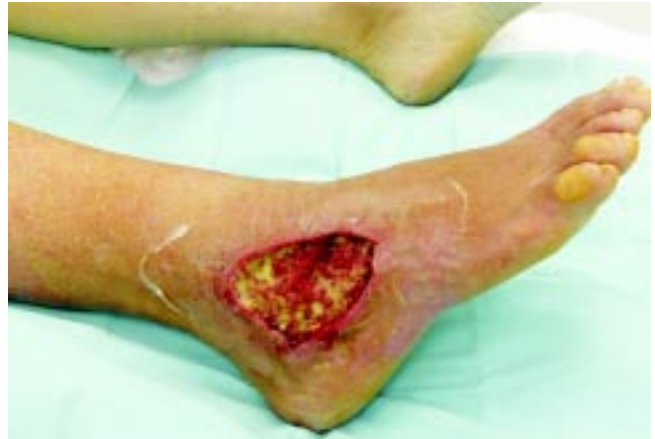A la exploración física el miembro inferior derecho presentaba eritema desde los dedos hasta la rodilla, edema con signo de godete positivo, úlcera superficial en la cara lateral del tobillo de diez por diez centímetros con exudado serohemático y áreas de necrosis. Los pulsos femoral, poplíteo, dorsal pedio y tibial posterior palpables (*Figura 1*).

La biometría hemática, química sanguínea, electrolitos séricos, pruebas de funcionamiento hepático, tiempos de coagulación y examen general de orina dentro de límites normales, fibrinógeno 944 mg/dL (195-365 mg/dL), dímero D 2686 ng/mL (< 500 ng/mL), procalcitonina < 0.1 ng/mL (< 0.5 ng/mL), velocidad de sedimentación globular 54 mm/h (7-15 mm/h) y proteína C reactiva 11.3 mg/dL (0-0.3 mg/dL). La telerradiografía de tórax sin alteraciones. Se realizó resonancia magnética de la extremidad en cuestión, que descartó afección osteomielítica regional y el ultrasonido Doppler venoso color mostró edema de tejidos blandos sin evidencia de trombosis superficial o profunda.

Se llevó a cabo drenaje y desbridación quirúrgica extensa de la lesión con toma de cultivos y tejido para patología, encontrando conejeras con pus en su interior (*Figura 2*). Al día siguiente se inició tromboprolifaxis con enoxaparina 40 mg subcutáneos cada 24 horas, continuándose por cinco semanas. Los cultivos mostraron la presencia de *E. cloacae* y *S. aureus* sensibles a meticilina y ertapenem. En los días cuarto y octavo se realizaron lavados quirúrgicos, más colocación de catéter de Hickman 9.6 Fr. para antibioticoterapia intravenosa ambulatoria (ertapenem por un total de cuatro semanas). Evolucionó satisfactoriamente, por lo que egresó al décimo día. El diagnóstico histopatológico fue dermato-



**Figura 1.** Obsérvese: edema de la extremidad, área de necrosis (úlceras) y celulitis circundante.



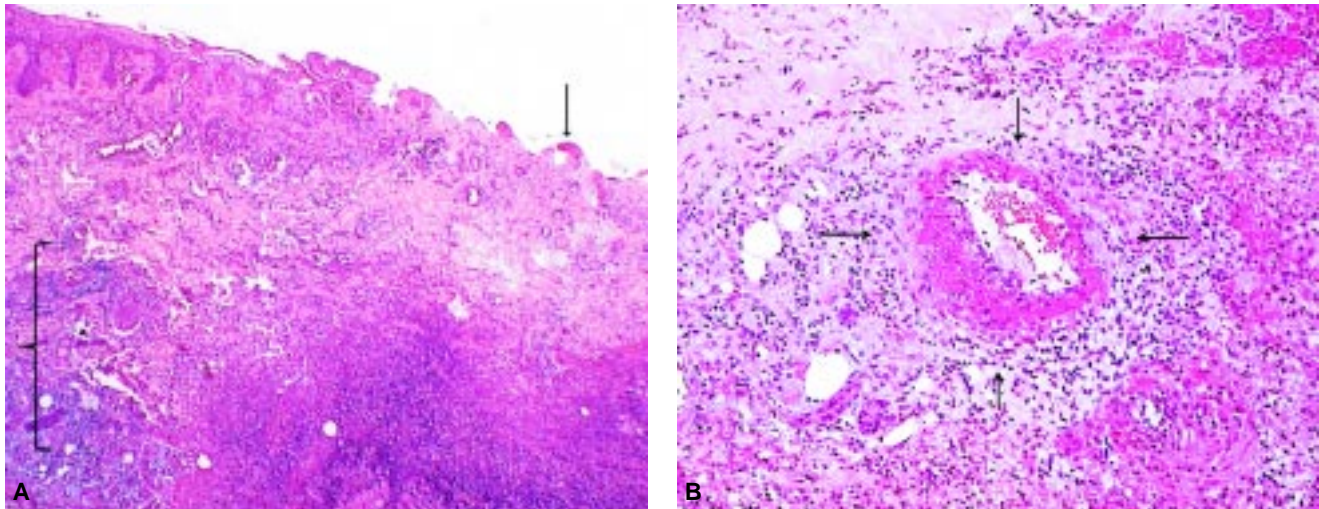
**Figura 2.** Imagen post-desbridación inmediata.

sis ulcerada con hiperplasia pseudoepiteliomatosa, cambios regenerativos de la epidermis basal, infiltrado inflamatorio mixto y necrosis de licuefacción extensa en relación con vasculitis secundaria, trombosis reciente y organizada, consistente con aracnoidismo dermonecrosante (*Figura 3*). La paciente reingresó dos días después para aplicación de injerto cutáneo de espesor parcial, con excelente integración y cicatrización.

## DISCUSIÓN

Las arañas del género *Loxosceles* pertenecen al reducido grupo de arácnidos capaces de producir muerte al ser humano y, junto a la "viuda negra" (género *Latrodectus*), ocupan a nivel mundial los primeros lugares en relación con la cantidad de accidentes y fallecimientos por mordedura de araña.<sup>3</sup> También se le conoce como araña asesina, reclusa, rinconera o violinista (*Figura 4*). Generalmente habitan al interior o cerca de las viviendas en zonas con climas lluviosos o fríos.

En el presente caso, la paciente refirió un viaje reciente a Chile. En un estudio publicado por Schenone se evaluaron 2,189 casas en la región central chilena, observando que 40.6% de las viviendas urbanas y 24.4% de las rurales estaban infestadas por *L. laeta*.<sup>4</sup> En Sudamérica las especies más frecuentemente encontradas son *L. laeta*, *L. gaucho* y *L. intermedia* y en Norteamérica *L. reclusa* y *L. rufescens*. Aun cuando el arácnido no fue visto por nuestra paciente, es completamente justificable la sospecha del diagnóstico, ya que la mordida generalmente es indolora por lo que el diagnóstico se realiza en la mayoría de las ocasiones por una historia clínica detallada aunada a las características macro y microscópicas de la lesión, ya que es raro contar con el artrópodo.<sup>2,5</sup>



**Figura 3.** **A)** Foto a bajo aumento que muestra la transición hacia la úlcera y la dermonecrosis extensa de la dermis y el tejido adiposo subcutáneo (HE, 40x). **B)** Vasculitis secundaria con infiltración neutrofílica y necrosis fibrinoide de la pared de una arteriola del tejido subcutáneo (HE, 200x).



**Figura 4.** **(A y B)** *Loxosceles reclusa*, “araña violinista” (tomada de <http://www.bugguide.net>).

El veneno que libera la mordedura de las arañas del género *Loxosceles* contiene varias enzimas: fosfatasa alcalina, 5-ribonucleótido fosfohidrolasa, esterasa, hialuronidasa y la más importante por sus efectos patógenos, la esfingomielinasa D2. Esta última tiene mayor actividad a 37 °C, degrada la esfingomielina a colina y *N*-acilesfingosina, y es responsable de la lisis eritrocitaria mediada por calcio, además produce agregación plaquetaria y trombosis, así como dolor por desmielinización de los nervios periféricos y lesión a las células endoteliales mediada por neutrófilos con isquemia y necrosis concomitantes.<sup>6-8</sup>

Entre los datos clínicos que se presentan frecuentemente están: dolor, eritema, edema e induración, aunque también puede haber equimosis, ne-

crisis y bulas. En casos de mayor gravedad, podrá observarse hemólisis, hemoglobinuria, falla renal aguda, citopenia e incluso convulsiones, coma y muerte.<sup>2,9</sup>

Dentro de los diagnósticos diferenciales del loxoscelismo están: erisipela, ectima, celulitis, úlcera diabética, pioderma gangrenosa, neoplasias malignas, fascitis necrotizante y trombosis venosa profunda.<sup>10</sup>

No existe un criterio unánime sobre el tratamiento más adecuado para el loxoscelismo humano. La indicación del uso de antiveneno es controvertida, ya que su efectividad depende de la administración oportuna (dentro de la primera hora posterior a la mordedura) para evitar o limitar el daño necrótico y eliminar o atenuar la hemólisis en los casos sistémicos.<sup>1</sup> Otras medidas terapéuticas incluyen uso de esteroides y dapsona; sin embargo, su utilidad aún es discutida.<sup>11</sup> La desbridación quirúrgica extensa hasta obtener bordes sangrantes y sanos puede llegar a ser una medida necesaria, en especial en casos con abundante tejido necrosado y en presencia de colecciones, como lo ilustra el presente caso.

## CONCLUSIONES

El loxoscelismo es un padecimiento de difícil diagnóstico de certeza; sin embargo, es uno de los envenenamientos por mordedura de araña más frecuente en todo el continente americano. Aunque la mortalidad es rara, el potencial desarrollo de enfermedad sistémica o viscerocutánea implica la necesidad de una vigilancia estrecha. Debido a que es di-

ficil contar con el arácnido como evidencia irrefutable del diagnóstico, es posible establecerlo por medio de los hallazgos clínicos, patológicos y epidemiológicos, así como una anamnesis adecuada.

Finalmente, ya que con relativa frecuencia el Cirujano Vascular se ve involucrado tanto en el diagnóstico como tratamiento de ulceraciones cutáneas, principalmente en miembros superiores e inferiores, es importante tener presente dentro de los diagnósticos diferenciales al loxoscelismo.

#### REFERENCIAS

1. Brent F, Kao L, Ibrahim D. Brown Recluse Spider Envenomation. *Clin Lab Med* 2006; 26: 211-26.
2. Málaque C, Castro Valencia J, Cardoso J, et al. Clinical and epidemiological features of definitive and presumed loxoscelism in São Paulo, Brazil. *Rev Inst Med Trop S Paulo* 2002; 44: 139-43.
3. De Roodt A, Salomón O, Lloveras S, et al. Envenenamiento por arañas del género loxosceles. *Medicina (Buenos Aires)* 2002; 62: 83-94.
4. Schenone H, Rojas A, Villarroel F, et al. Prevalence of *Loxosceles Laeta* in houses in central Chile. *Am J Trop Med Hyg* 1990; 19: 564-7.
5. Davidovici B, Halevy S. Is capturing the spider essential for the diagnosis of a spider bite? A clinical perspective. *J Am Acad Dermatol* 2008; 59: 349-50.
6. Preston R. Brown Recluse Spiders: a review to help guide physicians in nonendemic areas. *Southern Medical Journal* 2003; 96: 486-90.
7. Zanetti V, Da Silveira R, Dreyfuss J, et al. Morphological and biochemical evidence of blood vessel damage and fibrinogenolysis triggered by brown spider venom. *Blood Coag and Fibr* 2002; 13: 135-48.
8. Van Den Berg C, Gonçalves R, Magnoli F, et al. *Loxosceles* spider venom induces metalloproteinase mediated cleavage of MCP/CD46 and MHCII and induces protection against C mediated lysis. *Immunology* 2002; 107: 102-10.
9. Zeglin D. Brown recluse spider bites: Managing the effects, which can include necrotic arachnidism and loxoscelism. *A J N* 2005; 105: 64-8.
10. Diaz J, Edward K. Common Spider Bites. *Am Fam Phy* 2007; 75: 869-73.
11. Rees R, Altenbern P, Lynch J. Brown recluse spider bites. A comparison of early surgical excision versus dapsone and delayed surgical excision. *Ann Surg* 1985; 202: 659-63.

#### Correspondencia:

Dr. Guillermo A. Rojas Reyna FACS

Centro Médico ABC

Suite 508 510

Sur 136 No. 116

Col. Las Américas

C.P. 01120, México, D.F.

Tel.: 5272 3410

Fax: 5516 9970

Correo electrónico: mdrrojas@hotmail.com