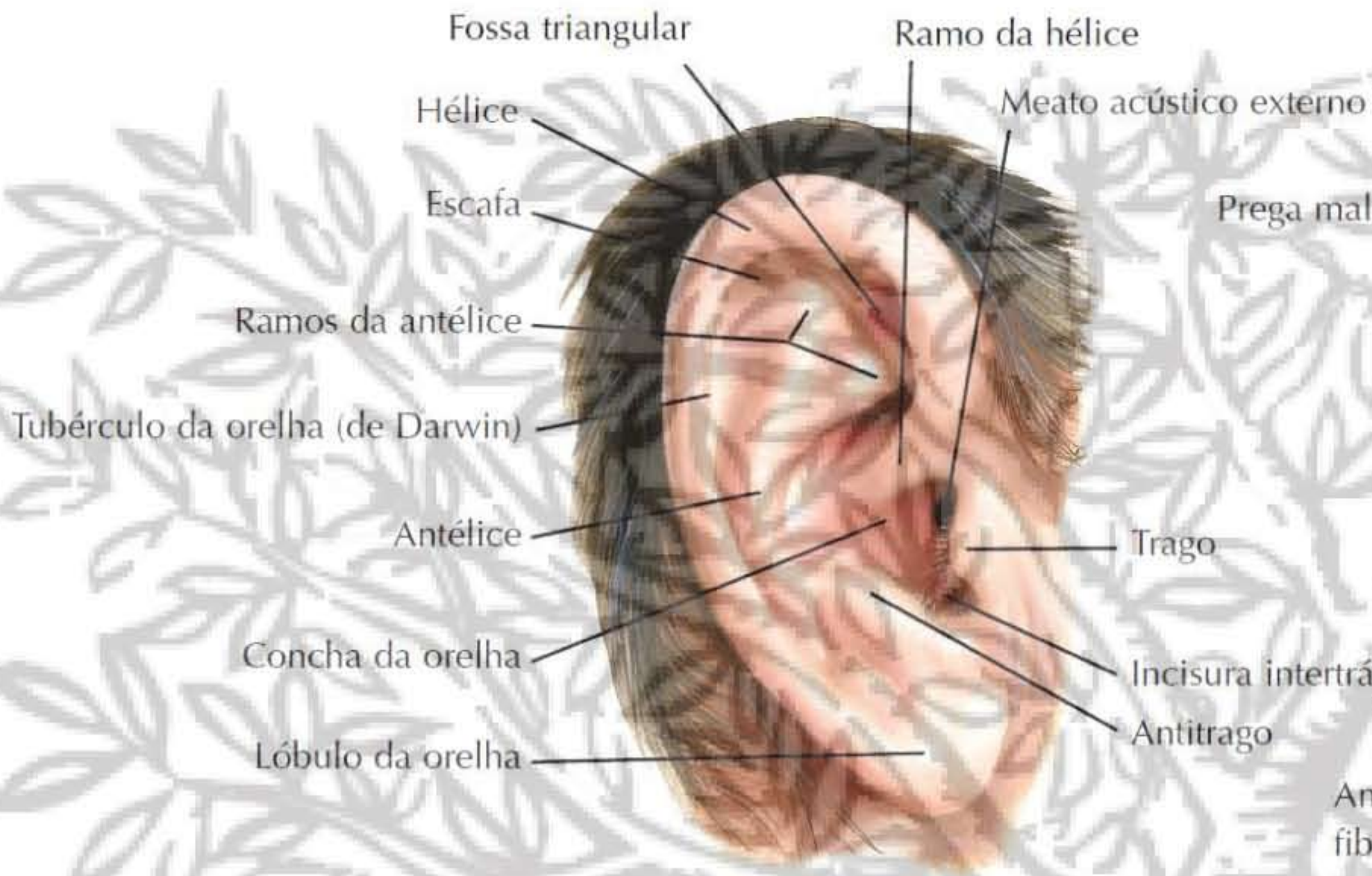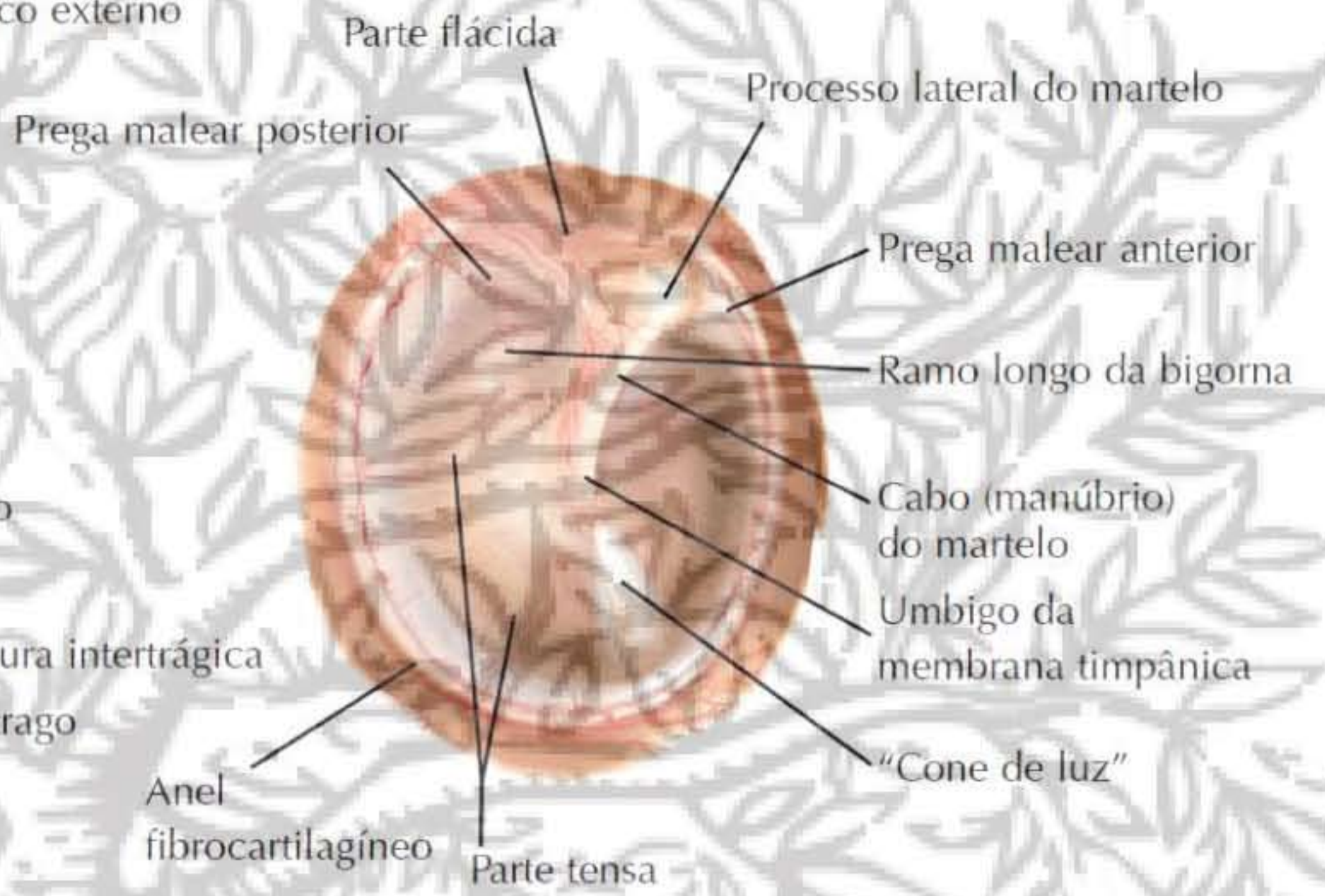


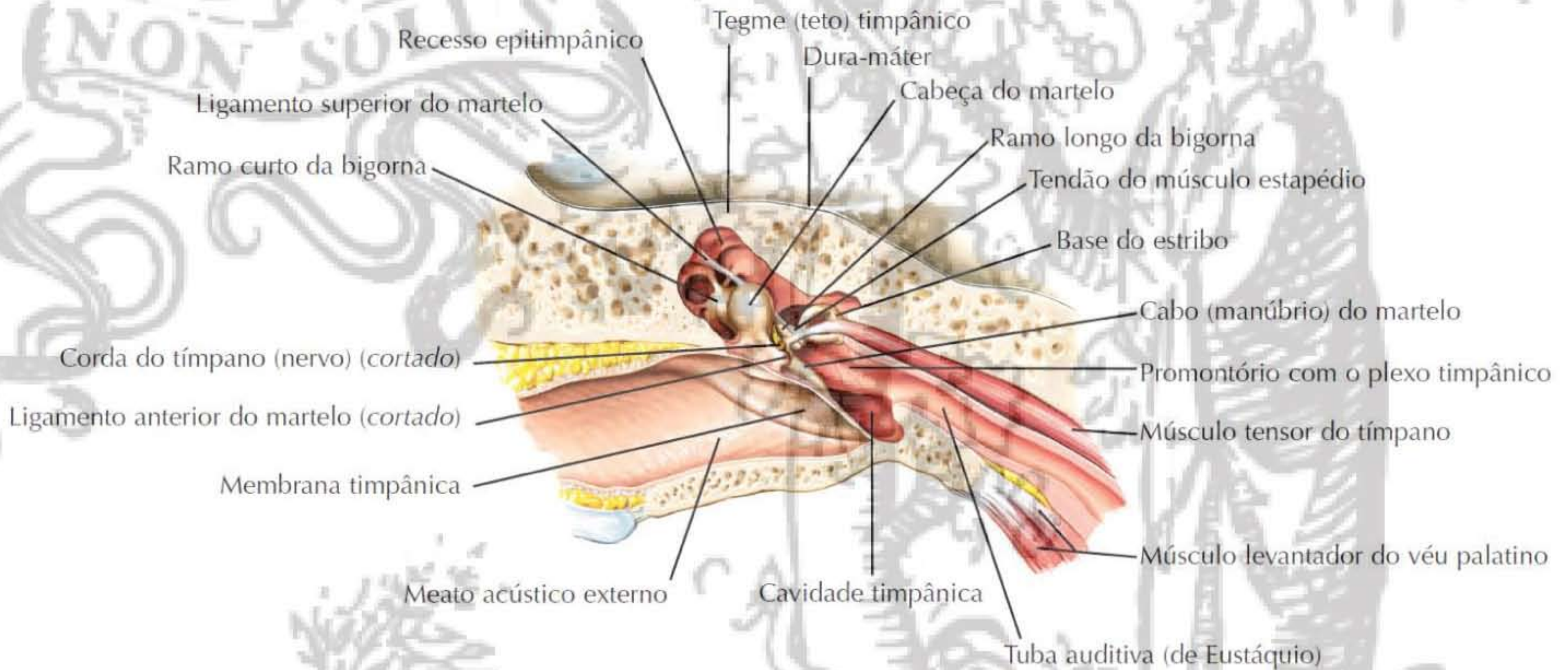
### Orelha direita (pavilhão)



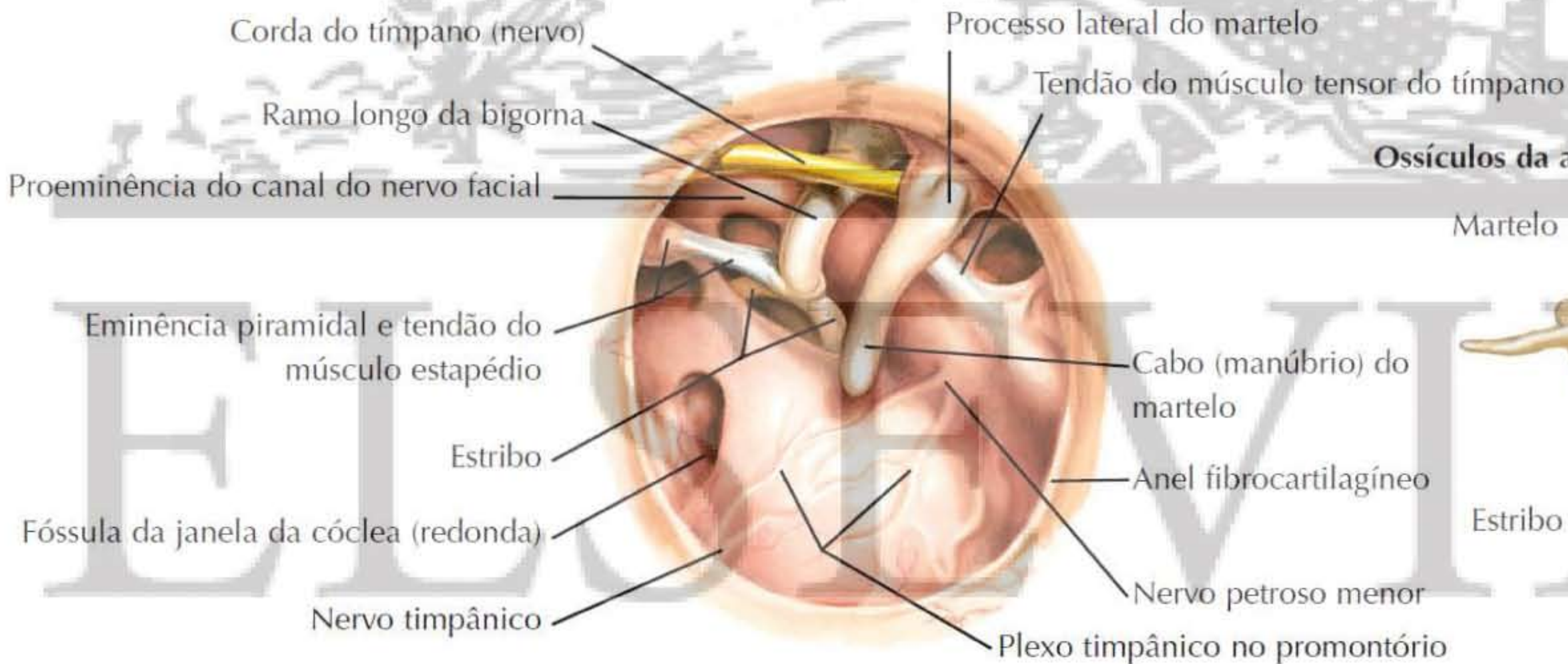
### Vista otoscópica da membrana timpânica direita



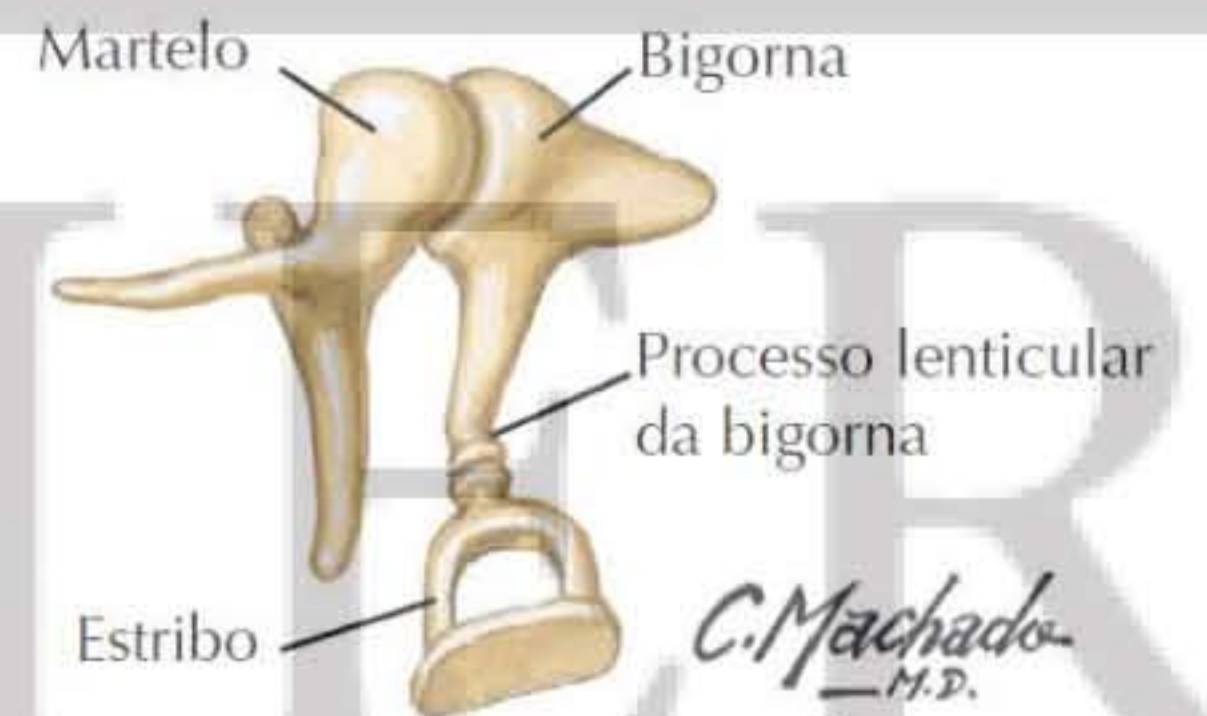
### Corte frontal oblíquo do meato acústico externo e orelha média (cavidade timpânica)



### Cavidade timpânica direita após remoção da membrana timpânica (vista lateral)



### Ossículos da audição articulados: vista medial



C. Machado  
M.D.  
F. Netter  
M.D.