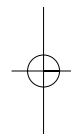
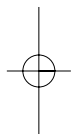
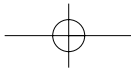


la biopsia oral

**VERSIÓN
PROVISIONAL
Pendiente de
Revisión**



**CONSEJO
DENTISTAS**
ORGANIZACIÓN COLEGIAL
DE DENTISTAS
DE ESPAÑA



Coordinadores del libro:

Francisco Rodríguez Lozano

Secretario General del Consejo de Dentistas

Juan Carlos Llodra Calvo

Profesor Titular de Odontología Preventiva y Comunitaria de la Universidad de Granada

Manual editado en Junio del 2010 por el

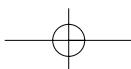
Consejo de Dentistas

Calle de Alcalá, 79 - 2º - 28009 Madrid

Tel. 91 426 44 10

info@consejodentistas.es

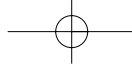
www.consejodentistas.es



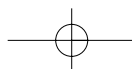
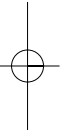
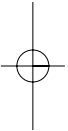
Aguado Santos, Antonio
Bascones Martínez, Antonio
Blanco Carrión, Andrés
Bullón Fernández, Pedro
Cancela Rodríguez, Paloma
Cerero Lapiedra, Rocío
Chimenes Küstner, Eduardo
Cobos Fuentes, María José
De Vicente Rodríguez, Juan Carlos
Diniz-Freitas, Márcio
Diz Dios, Pedro
Esparza Rodríguez, Germán
Gándara Rey, José Manuel
Gándara Vila, Pilar
García García, Abel
García, José Manuel
García-Pola Vallejo, María José

la biopsia Oral

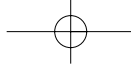
Gargallo Albiol, Jordi
González, Manuel
González Moles, Miguel Angel
Jiménez Soriano, Yolanda
Limeres Posse, Jacobo
López López, José
López Jornet, Pia
Martínez-Conde Llamosas, Rafael
Martínez-Sahuquillo Márquez, Angel
Moreno López, Luis Alberto
Mosqueda Taylor, Adalberto
Pérez Sayans, Mario
Reboiras López, Dolores
Seoane Lestón, Juan M.
Seoane Romero, Juan M.
Somoza Martín, Manuel
Tomás, Inmaculada
Uribarri Echevarría, Agurne
Vázquez-Mahia, Inés



INDICE LA BIOPSIA ORAL		Pag.
1	La Biopsia Oral. Concepto. Objetivos. Principios generales. Antonio Aguado Inmaculada Tomás	7
2	Clasificación y tipos de biopsia. Eduardo Chimenos	11
3	Indicaciones y Contraindicaciones. María José García Manuel González José Manuel García	17
4	Instrumental y material en la toma de biopsia. Luis Alberto Moreno	21
5	Procedimientos auxiliares para la biopsia oral. Rocío Cerero Paloma Cancela	27
6	La biopsia en el diagnóstico precoz del cáncer oral. Indicaciones. Yolanda Jiménez	35
7	Técnica quirúrgica convencional. Generalidades. Rafael Martínez-Conde	41
8	Biopsia gingival. Pedro Bullón	47
9	Biopsia en el suelo oral. Juan Carlos de Vicente	53
10	Biopsia en la lengua. Agurne Uribarri	59
11	Biopsia en el paladar. Abel García Manuel Somoza María Dolores Reboiras	67
12	Biopsia en la mucosa yugal. José López Andrés Blanco	71
13	Biopsia en el labio. Adalberto Mosqueda	85
14	Biopsia ósea. Jordi Gargallo	93



15	Biopsia de glándula salivar menor.	99
	Pia López	
16	Citología oral.	111
	José Manuel Gandara Dolores Reboiras Pilar Gándara Mario Pérez	
17	Artefactos tisulares asociados al procedimiento en las biopsias orales.	119
	Juan M. Seoane Jacobo Limeres	
18	Manejo y remisión de las muestras. Comunicación con el patólogo.	127
	Miguel Angel González-Moles	
19	Condicionamientos legales de biopsia oral. Comunicación al paciente.	131
	Angel Martínez-Sahuquillo María José Cobos	
20	Cómo interpretar el informe anatomopatológico. Glosario de términos comunes en patología oral.	137
	Inés Vazquez-Mahia Juan M. Seoane-Romero Márcio Diniz-Freitas	
	TALLER	
	Habilidades clínicas para la enseñanza de la biopsia en el diagnóstico precoz del cáncer oral.	147
	Rocío Cerero Germán Esparza Pedro Diz Juan M. Seoane Antonio Bascones Márcio Diniz-Freitas	



1



La biopsia oral. Concepto. Objetivos. Principios generales.



Antonio Aguado | Inmaculada Tomás

CONCEPTO

La biopsia oral es un procedimiento quirúrgico encaminado a obtener tejido de un organismo vivo, para su estudio microscópico, básicamente con una finalidad diagnóstica.

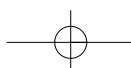
OBJETIVOS

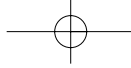
Otros objetivos de este procedimiento son:

- Establecer un diagnóstico definitivo de la lesión en base a su aspecto histológico
- Establecer un pronóstico para las lesiones malignas y premalignas;
- En algunos casos, facilitar la prescripción de tratamientos específicos;
- Contribuir en la evaluación de la eficacia de los tratamientos;
- Constituir, en cualquier caso, un documento con evidente valor médico-legal.

PRINCIPIOS GENERALES DE LA BIOPSIA

De forma previa al procedimiento quirúrgico debe efectuarse una historia clínica que recoja aspectos sobre la lesión referentes al tamaño, forma, color, textura, consisten-





cia, tiempo de evolución, síntomas asociados y presencia de adenopatías loco-regionales, con la finalidad de establecer un diagnóstico clínico y un diagnóstico diferencial. Además, el paciente debería recibir información al respecto evitando generar ansiedad para obtener el consentimiento informado adecuado a esta técnica.

ASPECTOS GENERALES DE LA TÉCNICA QUIRÚRGICA:

- 1 Son preferibles técnicas de bloqueo troncular sobre las técnicas infiltrativas;
- 2 Son preferibles incisiones paralelas a los nervios y los vasos, generalmente se utilizan incisiones elípticas que facilitan la sutura;
- 3 En lesiones precancerosas de pequeño tamaño (<1cm.), estarían indicadas biopsias escisionales. Lesiones mayores propiciarían biopsias incisionales que incluyan tejido lesional representativo, tejido transicional y márgenes sanos;
- 4 En las lesiones malignas o con alta sospecha clínica de malignidad puede optarse entre referir al paciente a un centro especializado o efectuar una o varias biopsias incisionales. En cualquier caso es prioritario el evitar el retraso en el diagnóstico;
- 5 Los especímenes deben ser orientados mediante un hilo de sutura e introducidos en un frasco con una solución fijadora adecuada (formol al 10%).

El número y la localización de las biopsias debe decidirse en base a la apariencia clínica de la lesión. En lesiones heterogéneas con diferentes aspectos clínicos deben tomarse varias muestras; generalmente el empleo de colorantes vitales como Azul de Toluidina resulta útil como procedimiento auxiliar para elegir las áreas más relevantes a biopsiar .

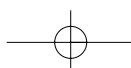
La muestra obtenida con tejido patológico y sano debe de presentar suficiente tamaño, de manera que se eviten problemas. Hay que considerar que procesos como la fijación del espécimen puede reducir sensiblemente su tamaño. Además, las muestras pequeñas son difíciles de orientar y de manipular.

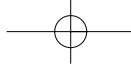
¿BIOPSIAR O REFERIR?

Guía clínica para el diagnóstico precoz del cáncer oral

Aunque la técnica de biopsia oral se encuentra incluida entre las competencias profesionales del dentista general, algunos dentistas pueden sentirse más cómodos utilizando criterios adecuados de referencia de pacientes con lesiones precursoras sospechosas de malignidad, para evitar retrasos diagnósticos en este tipo de patologías.

En virtud de la baja prevalencia y las reducidas tasas de detección del cancer oral en programas de "screening" en España, parece más adecuado promocionar programas de "screening oportunista" durante las visitas de rutina en las clínicas dentales o los



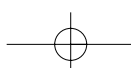


chequeos generales de salud. En este sentido, el screening oportunista en las clínicas dentales por parte de dentistas generalistas sobre pacientes de alto riesgo podría resultar coste-efectivo. El éxito de la detección precoz del cáncer oral depende de establecer con prontitud un diagnóstico de sospecha de malignidad y referir al paciente a un centro especializado para establecer un diagnóstico definitivo y el tratamiento correspondiente.

En cualquier caso, el examen visual puede ofrecer una alta capacidad de discriminación en la detección de esta enfermedad, y permite a los dentistas referir lesiones sospechosas de malignidad con alta sensibilidad y especificidad. Sin embargo, ocasionalmente se han detectado retrasos diagnósticos en pacientes referidos con lesiones sospechosas de malignidad condicionados fundamentalmente por malos protocolos de referencia, cartas de remisión a los especialistas, errores en la priorización de las citas, aspectos burocráticos etc. Por ello, es muy importante seguir los protocolos estandarizados de referencia para este tipo de pacientes con la finalidad de asegurar un rápido acceso al sistema sanitario y el establecimiento de forma precoz del diagnóstico definitivo. En esta línea, el Grupo Asesor del CGOE para cáncer oral ha elaborado una guía clínica de diagnóstico precoz de cáncer oral, que puede facilitar la toma de decisiones al respecto (Fig 1). También se encuentra disponible bajo clave RIDO en la web www.consejodentistas.es

BIBLIOGRAFÍA

- Mota-Ramirez A, Silvestre FJ, Simó JM. Oral biopsy in dental practice *Med Oral Patol Oral Cir Bucal* 2007; 12(7): E504-10.
- OM Handbook de la European Association of Oral Medicine disponible en: <http://www.eaom.net/app/prvt/VediNotizia.d/Notizia-92>
- Kahn MA, Lynch DP, Turner JE, Mincer HH. The dos and don'ts of an oral mucosal biopsy performed by the general dentist. *J. Tenn. Dent. Assoc* 1998; 78,28-31.
- Lopez-jornet P, Velandrino Nicolas A, Martinez-Beneyto Y, Fernandez-Soria M. Attitude towards oral biopsy among general dentist in Murcia. *Med Oral Patol OralCir Bucal* 2007; 12:E116.



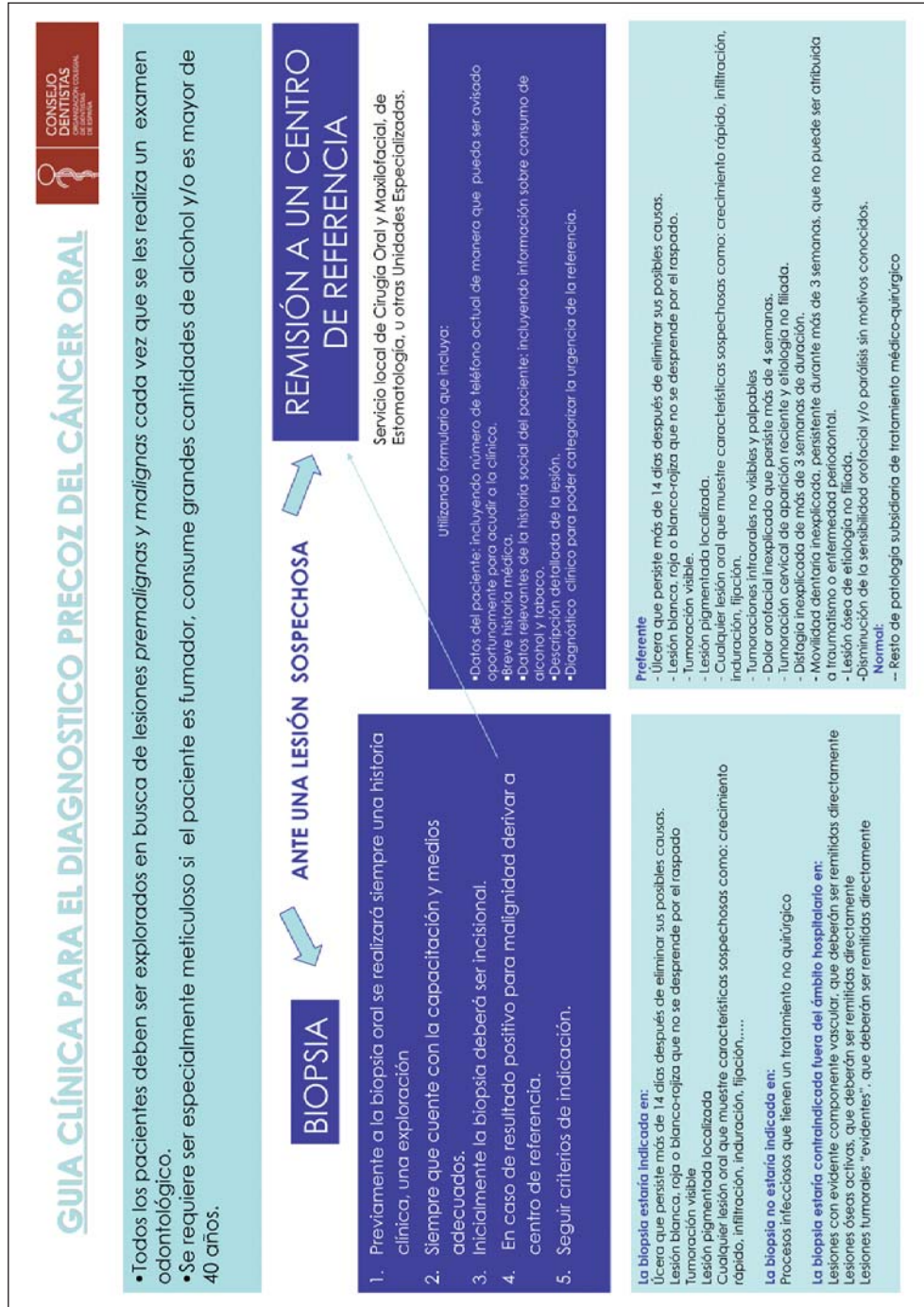
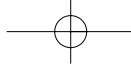


Figura 1



2

Clasificación y tipos

Clasificación y tipos de biopsia

Eduardo Chimenos Küstner

CLASIFICACIÓN

Las biopsias pueden clasificarse de distintos modos, atendiendo a diferentes criterios, ante la toma de las muestras tisulares procedentes de las áreas bucal y máxilofacial.

Así, en referencia al momento en que se toma la muestra, la biopsia podrá ser:

- a) Preoperatoria (antes de decidir una intervención más agresiva, condicionada por el resultado del estudio histopatológico de la muestra).
- b) Peroperatoria o transoperatoria (en el ámbito hospitalario, durante la intervención, con el paciente anestesiado, esperando el resultado del estudio histopatológico).
- c) Postoperatoria (una vez concluida la intervención quirúrgica, para comprobar su eficacia).

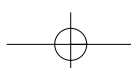
Según el tipo y localización de la lesión, la biopsia podrá ser:

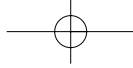
- a) Directa (si la lesión es superficial).
- b) Indirecta (si la lesión está recubierta por algún tejido no implicado en la misma).

En relación al tamaño (o extensión) y características del tejido, se podrá practicar:

- a) La extirpación o escisión completa de la lesión (biopsia escisional).
- b) La incisión o extirpación parcial de la lesión (biopsia incisional).
- c) El raspado o la aspiración de células procedentes de la lesión (citología exfoliativa), cuyo valor diagnóstico es más limitado que el ofrecido por las anteriores.

Atendiendo a la topografía de la lesión, la toma se podrá realizar en áreas muy dispares (que requieren a veces técnicas distintas):





- a) Cavity oral (mucosa de revestimiento, mucosa gingival, fibromucosa palatina, suelo de la boca, lengua, úvula y pilares amigdalinos, etc.).
- b) Superficie labial (seca -piel, bermellón- y húmeda, comisuras).
- c) Glándulas salivales menores y mayores.
- d) Ganglios linfáticos en mucosa (anillo de Waldeyer) o subcutáneos.

Teniendo en cuenta la finalidad de la biopsia, se distinguen:

- a) Diagnóstica (la más habitual).
- b) Experimental (en humanos, en animales).

Dependiendo de cuál vaya a ser el procesado de la muestra biopsica, se destacan:

- a) Inclusión en parafina.
- b) Estudio en fresco.
- c) Congelación.
- d) Inclusión en metacrilato.
- e) Para microscopía electrónica.

Teniendo en cuenta la técnica empleada para la obtención de la muestra, se distinguen diferentes tipos:

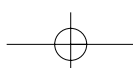
- a) Biopsia superficial mediante raspado.
- b) Biopsia aspirativa por punción o punción-aspiración, con aguja fina (PAAF) o con aguja gruesa (PAAG).
- c) Biopsia mediante bisturí frío (convencional).
- d) Biopsia mediante bisturí eléctrico o láser de CO₂ (poco recomendables).
- e) Biopsia mediante punch o sacabocados.
- f) Biopsia de material óseo (mediante osteotomía y/o legrado).

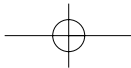
TIPOS DE BIOPSIA

Teniendo en cuenta la clasificación expuesta, se pueden agrupar o aunar criterios, para describir, como más representativos en la región que nos ocupa, los tipos de biopsia que se citan a continuación.

Biopsia incisional

Está indicada en lesiones extensas (más de 2 cm) o múltiples. Consiste en la toma de una porción del tejido sospechoso, mediante bisturí frío o convencional (lo más recomendable). La incisión deberá incluir tejido sano junto al alterado, que permita al histopatólogo comparar de forma adecuada las características de uno y otro (figura 1). Si la lesión es muy extensa o presenta distintos aspectos en su superficie, deben





tomarse varias muestras, cada una de ellas claramente diferenciada de las demás (por ejemplo en frascos distintos; mediante hilos de sutura de colores distintos; más de un hilo por lesión, etc.). Se acompañarán de un informe para el patólogo, indicando características de la lesión y procedencia de las muestras (véase capítulo 19).

La técnica de la biopsia incisional requiere anestesia por infiltración local o regional. La infiltración local deberá realizarse a más de 0,5 cm del tejido a analizar, para no provocar distorsiones tisulares. La incisión más recomendable consiste en dos cortes convergentes en forma de V en ambos extremos, en forma de huso o elipse, colocando el bisturí a 45° sobre la superficie epitelial. El diseño del huso debe incluir desde unos 2 a 3 mm de tejido aparentemente normal, hasta abarcar una porción suficiente de tejido afectado, tanto en superficie, como en profundidad. En lesiones blancas con componente rojo (leucoeritroplasias) debe tomarse parte representativa de la zona roja, ya que es la que con mayor frecuencia presenta signos de displasia. Debe evitarse incorporar tejido necrótico o techos de ampollas en la muestra. Finalmente, se suturará la herida mediante puntos sueltos (véase capítulo 4, a propósito de los materiales a utilizar).

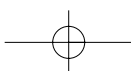
Biopsia escisional

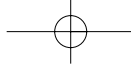
Está indicada en lesiones pequeñas (generalmente de menos de 2 cm de diámetro mayor). En este caso se pretenden dos objetivos: uno diagnóstico y otro terapéutico, al eliminar por completo la lesión. Se suele realizar también mediante bisturí frío o convencional (más recomendable que el eléctrico o el láser quirúrgico). Debe tomarse un margen de seguridad de unos milímetros, incluyendo tejido de apariencia normal, teniendo en cuenta que la lesión es tridimensional (figura 2). En lesiones superficiales difusas o en las que su aspecto sugiere malignidad con invasión o diseminación extensa, se aconseja la biopsia incisional, en lugar de la extirpación completa, si no se dispone de un diagnóstico previo.

Para la realización técnica de la misma, debe inyectarse el anestésico a suficiente distancia de la lesión, como se ha comentado en el apartado anterior. En lesiones elevadas como las hiperplasias fibrosas (fibromas irritativos) o papilomas, la incisión debe hacerse sobre la mucosa sana que rodea su base de inserción. La profundidad de la incisión se limitará a la mucosa (2-3 mm), con una angulación aproximada de 45° hacia el centro de la lesión. Un diseño en forma de huso permite la sutura de la herida sin complicaciones.

Biopsia con pinza sacabocados o con punch

Para biopsiar lesiones superficiales se puede recurrir a alguno de estos dos instrumentos. La pinza sacabocados puede tener una cucharilla con corte en una o ambas hojas, de gran durabilidad. Permite tomar muestras en zonas de difícil acceso y se





maneja como una tijera.

El punch es un cilindro de acero (también los hay con mango de plástico, desechables), en cuyo extremo activo presenta un hueco circular afilado. Se presenta en diámetros de 2 a 10 mm. Actúa mediante un movimiento rotatorio de corte.

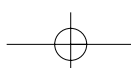
Previa a la utilización de cualquiera de dichos instrumentos, deberá procederse a anestesiarse la zona, siguiendo las pautas recomendadas con anterioridad. La pinza sacabocados no precisa de ningún otro instrumento adyuvante. El punch puede requerir el uso de una tijera, para cortar el fragmento cilíndrico tomado como muestra. Si el lecho biopsico sangra un poco, suele bastar la compresión para cohibir la hemorragia, en ambos casos. Dependiendo de cómo se utilicen, ambos instrumentos pueden permitir tomar tejido no sólo mucoso, sino incluso traspasar el periostio y captar muestras de hueso de los maxilares (por ejemplo en el caso de una displasia fibrosa).

Biopsia por punción o aspiración

Se emplea en particular para el diagnóstico de lesiones tumorales de glándulas salivales mayores y más concretamente para masas parotídeas (este procedimiento minimiza el riesgo de lesionar el nervio facial), así como para analizar el contenido de lesiones quísticas intraóseas, o bien adenopatías. Se realiza mediante una aguja soportada por una jeringa, a la que se puede adaptar un aparato que ejerce gran presión negativa (con una sola mano). Se ejecutan varios movimientos a través del tejido a biopsiar, con el fin de recoger diversas muestras y de no diseminar posibles células contaminantes. A continuación se envían al laboratorio jeringa y aguja, con todo el material recogido.

BIBLIOGRAFÍA

- Pezza V. Biopsia. En: Ceccotti EL, Sforza RR, Carzoglio JC, Luberti R, Flichman JC. El Diagnóstico en Clínica Estomatológica. Buenos Aires: Ed. Méd. Panamericana, 2007; pp. 11-17.
- Piulachs P, Chimenos E. Biopsia. En: Chimenos Küstner E (director). La historia clínica en odontología. Barcelona: Masson, 1999; pp. 187-195.
- Mosqueda A, Díaz MA, Luna K. La biopsia en la región bucal y máxilofacial ¿cuándo y cómo proceder? En: Mosqueda Taylor A (editor). Tópicos selectos de oncología bucal. Clínicas Oncológicas de Iberoamérica. México: Planeación y Desarrollo Editorial, SA, 2008; pp. 1-18.



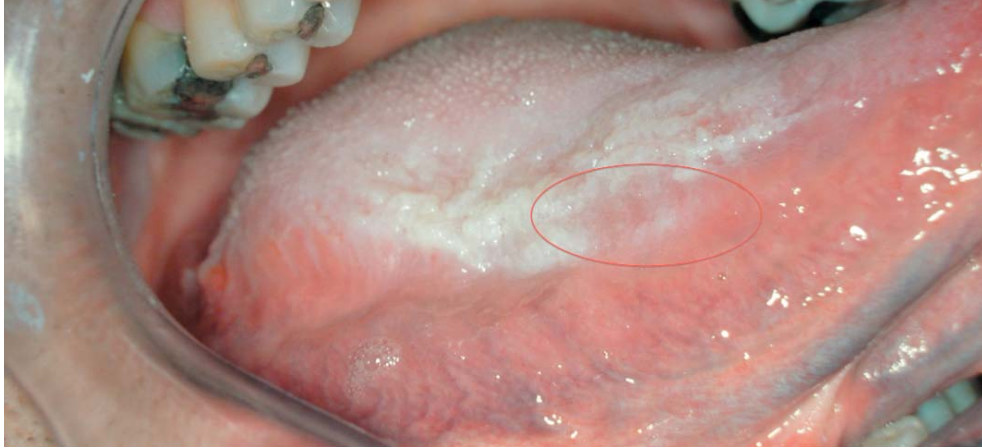
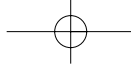
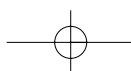
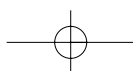
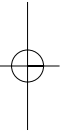
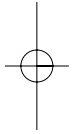
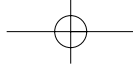


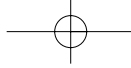
Figura 1: Tejido a extirpar en una biopsia incisional, procurando profundizar un par de milímetros por debajo de la lesión.

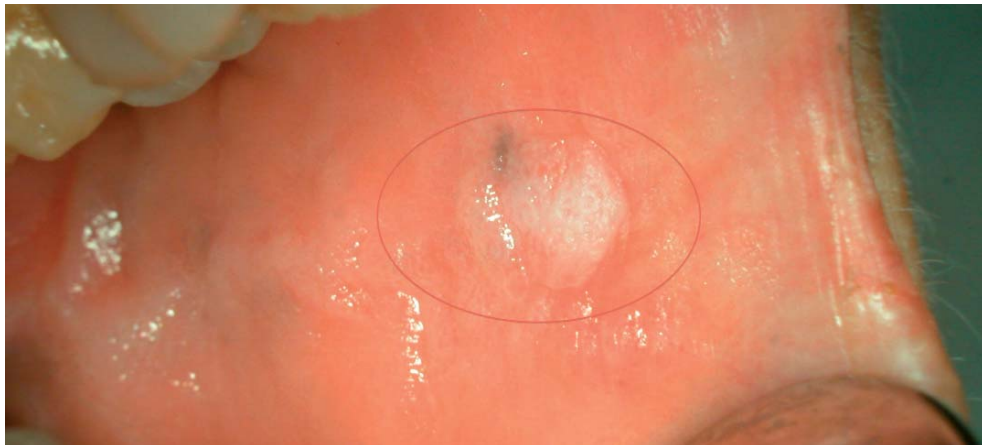

Figura 2: Tejido a extirpar en una biopsia escisional, procurando profundizar un par de milímetros por debajo de la lesión.







3

Indicaciones y contraindicaciones de la biopsia oral

María José García-Pola Vallejo, Manuel González García,
José Manuel García Martín.

La biopsia oral es un procedimiento quirúrgico, consistente en obtener una muestra de tejido oral de un organismo vivo con la finalidad de analizarlo al microscopio con indicación diagnóstica.

La biopsia oral es capaz de dotar información del pronóstico y evaluación de la respuesta terapéutica, y sin duda aporta un documento de valor médico-legal.

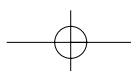
INDICACIONES DE LA BIOPSIA ORAL

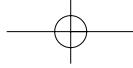
La biopsia oral está indicada en:

El diagnóstico de lesiones potencialmente malignas. Las lesiones y estados precancerosos para su diagnóstico requieren aunar criterios clínicos e histopatológicos. Son signos de orientación los cambios en la coloración (eritroplasia, leucoplasia, liquen plano, etc...) y los cambios en la consistencia (leucoplasia, queilitis actínica, etc...)

El diagnóstico de patología de difícil justificación, como:

Algunas lesiones traumáticas de difícil valoración por su compleja patogenia y





larga patocronia. Si éstas persisten a las dos o tres semanas de haber eliminado la causa, es de obligada práctica realizar una biopsia para confirmar su benignidad.

Algunas enfermedades bacterianas crónicas que cursan con lesiones orales no abscesificadas, ni periodontales como por ejemplo la tuberculosis. El diagnóstico mediante cultivos microbiológicos u otras técnicas de laboratorio podrían ser de lenta, ardua o complicada interpretación.

Enfermedades de etiología multifactorial, concurriendo en el mismo proceso agentes infecciosos, traumáticos (químicos y físicos) entre otros, y cuyo comportamiento evolutivo es incierto. Sirva de ejemplo las queilitis glandulares supuradas profundas.

El diagnóstico de lesiones mucocutáneas de base inmunopatológica. Como por ejemplo el liquen plano oral, el lupus eritematoso y otras enfermedades incluidas en el grupo de enfermedades ampollosas de patogenia inmunológica (pénfigo, penfigoide benigno mucoso, etc).

La confirmación de enfermedades sistémicas. Existen enfermedades que inciden en la cavidad oral formando parte de un cuadro sistémico, como ejemplo el síndrome de Sjögren, la amiloidosis y la sarcoidosis (3). Uno de los criterios diagnósticos del síndrome de Sjögren es el diagnóstico histopatológico. Éste se basa en el estudio de la glándulas salivales menores, preferentemente de las glándulas labiales.

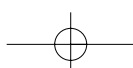
En el caso de la amiloidosis, cuando está contraindicada la práctica de la biopsia rectal para su diagnóstico, se procederá a realizar una biopsia gingival aun siendo la encía clínicamente normal.

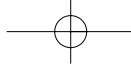
El diagnóstico de lesiones periapicales, pericoronarias o alveolodentarias tras la realización de una exodoncia. Los tejidos blandos que acompañan a los dientes extraídos o los que surgen del legrado del lecho alveolar requieren ser analizados para confirmar el diagnóstico y la benignidad de los mismos.

El diagnóstico de lesiones que interfieren con la función oral, de etiología poco clara, sobretodo cuando se asocian a dolor, parestesia o anestesia.

Existen lesiones con ciertas características especiales que requieren ser biopsiadas en medio hospitalario:

Lesiones de la mucosa oral que reúnen criterios de malignidad: crecimiento rápi-





do, lesión adherida, indurada a la palpación, etc. Los especialistas recomiendan remitir al paciente a un servicio especializado antes que llevar a cabo una biopsia que pueda alterar la apariencia de la lesión.

Lesiones pigmentadas melánicas. Existe una gran controversia en cuanto al proceder técnico incisional o escisional de la biopsia en las lesiones pigmentadas con sospecha de melanomas. Es aconsejable derivar al paciente a un servicio especializado para ser evaluado por un equipo profesional con experiencia en este tipo de lesiones.

Lesiones neurofibromatosas múltiples, debido al riesgo de transformación sarcomatosa.

Lesiones vasculares en las que existe riesgo de provocar una hemorragia importante que pueda verse comprometida la salud del paciente..

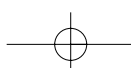
Lesiones intraóseas que se acompañan de dolor, parestia, rápida expansión ósea, u otros signos sospechosos de gravedad etc, o bien, ante imágenes patológicas reflejadas en las técnicas de imagen complementarias solicitadas.

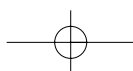
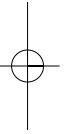
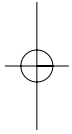
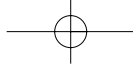
CONTRAINDICACIONES DE LA BIOPSIA ORAL

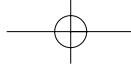
No debe realizarse la biopsia de estructuras anatómicas normales o sus variantes. Ni tampoco de lesiones traumáticas susceptibles de responder a un tratamiento conservador. Existen dos claras contraindicaciones de la biopsia de la mucosa oral: la biopsia incisional de una lesión vascular angiomatosa (1,5), y la biopsia a realizar en pacientes con un estado general grave cuya enfermedad de base podría empeorar.

BIBLIOGRAFIA

- García Peñín A, Carrillo Baracaldo JS, Martínez González JM, Sada García-Lomas JM. La biopsia en Estomatología. Rev Act Estomatológica Española 1987; 364: 49-62.
- Mota-Ramírez A, Silvestre FJ, Simó JM. Oral biopsy in dental practice. Med Oral Patol Oral Cir Bucal 2007; 12 (7): E504-10.
- Seoane JM, Aguado A, Suárez JM, De La Cruz A, Esparza G, Cerero R. Técnicas de biopsia en patología bucal (I). Biopsia con Bisturí. Biopsia con Punch. Rev Act Odonto-Estomatol Esp 1996; 450, 56: 68-72
- Seoane JM, González-Mosquera A, Velo-Noya J. La biopsia oral en el contexto del precáncer y del cáncer oral. Av Odontoestomatol 2008; 24 (1): 89-96.
- Ferreras-Granado J, De Vicente-Rodríguez JC. La biopsia en Cirugía Oral. RCOE 1998; 3: 65-70.







4

Instrumental y material en la toma de biopsia

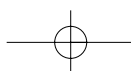
Luis Alberto Moreno

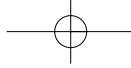
La toma de una muestra para estudio histológico se puede realizar sin necesidad de adquirir instrumental específico, si bien es cierto que existen algunos instrumentos específicamente diseñados para la toma de biopsia como la pinza-B o el punch.

A la hora de relatar el instrumental necesario debemos primero especificar qué tipo de procedimiento vamos a llevar a cabo. Según se trate de una punción, citología o biopsia las necesidades de instrumental serán distintas, así como el procesado del material obtenido. Puesto que el procedimiento más habitual será el de la toma de una biopsia vamos a comenzar por la descripción del instrumental necesario para esta.

BIOPSIA

Como en todo procedimiento invasivo necesitamos anestésicar la zona. En la cavidad oral emplearemos anestesia local administrada con la JERINGA y AGUJA convencional. Puesto que nuestro objetivo es el conseguir una muestra con los menores artefactos posibles para su estudio, en su obtención debemos emplear el instrumental que menos traumatice y altere el estado original de los tejidos. La muestra la diseccionaremos con una hoja de BISTURÍ que tendrá la forma más apropiada a la zona de cavidad oral en la que se encuentre la lesión. Para manejar los tejidos necesitaremos una PINZA con la punta lo menos traumática posible, a ser posible tipo Adson. La recomendación es una pinza de disección sin dientes, si bien es cierto que se puede utilizar otro tipo de pinza atraumática.

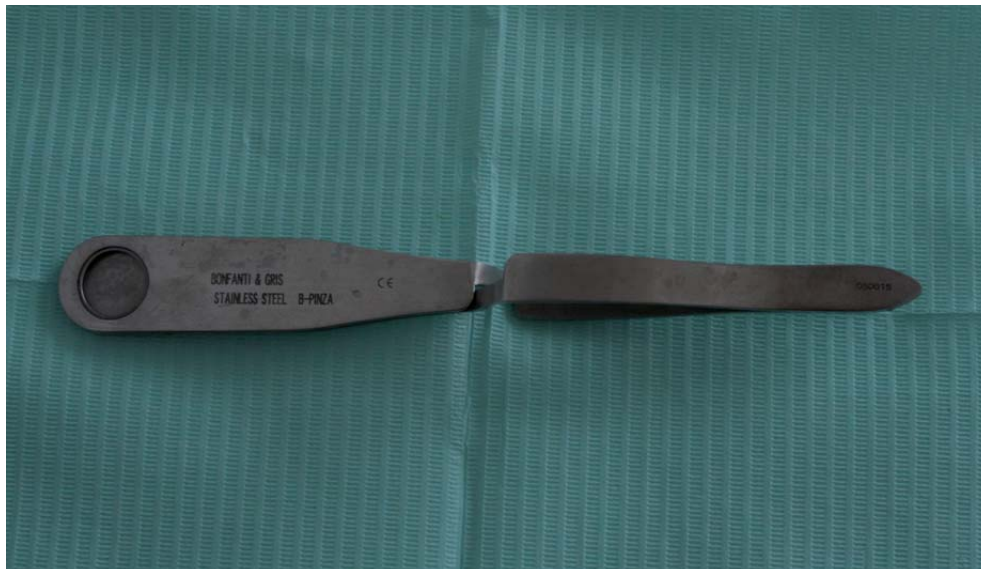




Para manejar los tejidos sin alterarlos debemos contar con un campo lo más despejado y limpio posible por lo que necesitaremos al menos un SEPARADOR y ASPIRACIÓN. La persona que se encargue de la aspiración deberá ser muy cuidadosa pues es posible aspirar la muestra cuando la hayamos diseccionado y de esta forma perder la posibilidad de su estudio. Siempre que sea posible suturaremos la herida que dejamos con un PORTAGUJAS y SUTURA.

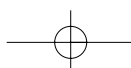
Una vez que hemos extraído el tejido sólo nos faltará introducirlo en el CONTENEDOR con formol para su procesado en laboratorio. El formol, o formaldehído, se puede obtener en la oficina de farmacia o suministrado por el laboratorio de patología con el que trabajemos si así lo hemos acordado de forma previa. Por último queda por rellenar el FORMULARIO de datos para el laboratorio, que es algo fundamental y condiciona el trabajo del patólogo.

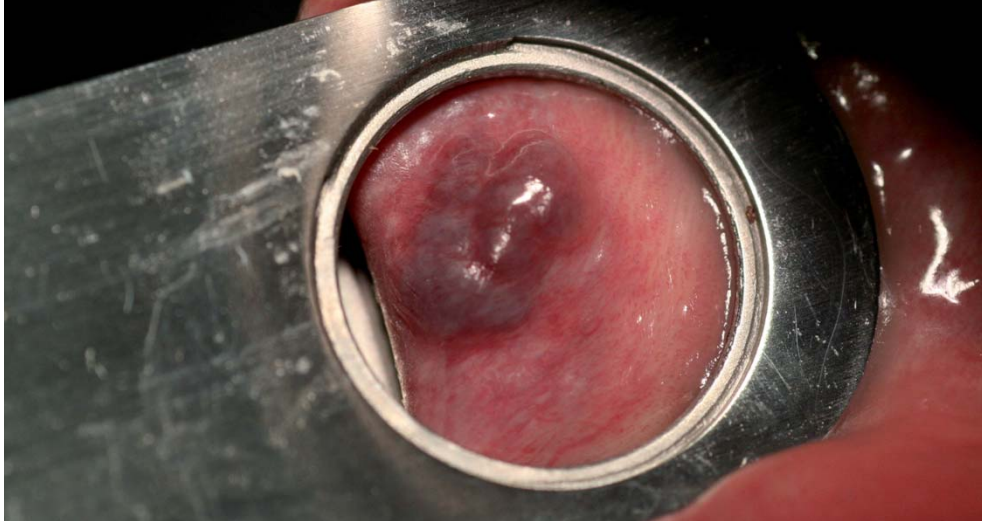
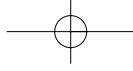
Como podemos ver el instrumental para realizar una biopsia se puede encontrar en cualquier consultorio odontológico aunque existen dos instrumentos específicos que en muchas ocasiones facilitan la obtención de la muestra. El primero de ellos es la Pinza-B.



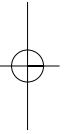
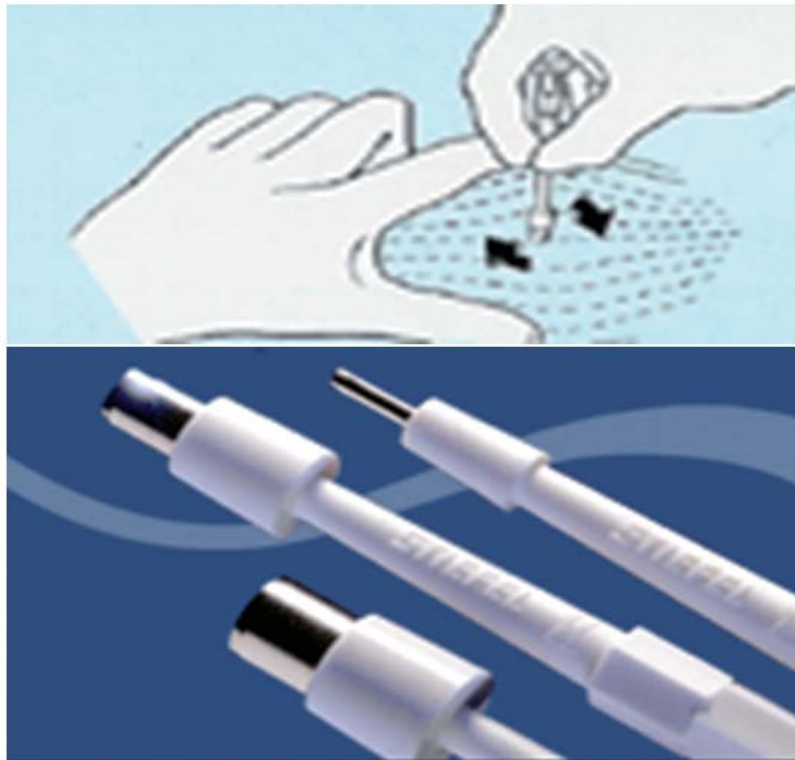
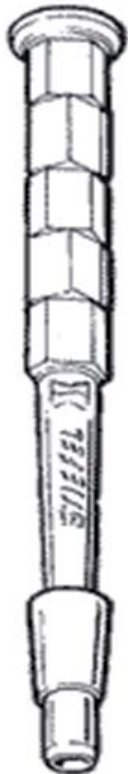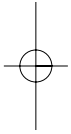Pinza B para la ayuda en la toma de la biopsia

Se trata de una pinza con la que estabilizar el tejido que vamos a recoger y a la vez por la compresión que produce, reduce el sangrado y mantiene el campo más limpio. El segundo instrumento es el Punch, este instrumento puede ser desechable o esterilizable y existen de distintos diámetros, los más utilizados en la toma de biopsia son de cinco u ocho milímetros de diámetro. El punch es un instrumento muy fácil y cómodo de utilizar, consigue unos bordes limpios de la

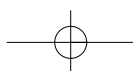


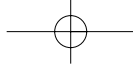


Manejo de una lesión sobreelevada en el labio con la pinza B.



Imágenes de punch desechable y movimiento a realizar.

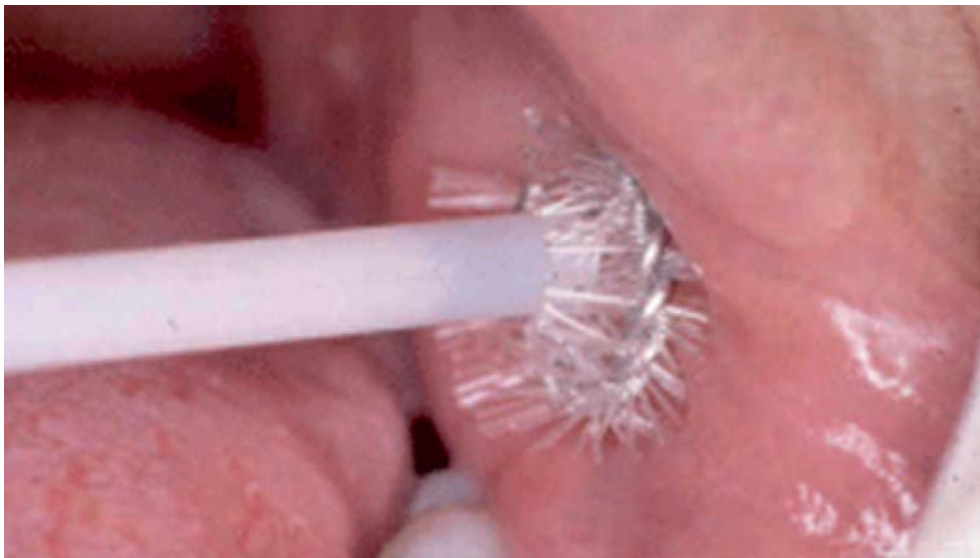



muestra y el tejido no necesita mucha manipulación intraoperatoria por lo que se evitan artefactos. Para utilizarlo debemos estar en zonas de superficie plana y donde el instrumento pueda colocarse totalmente perpendicular a esta para no tener diferencias en el grosor de la muestra.

CITOLOGÍA

En una citología obtendremos células aisladas de la lesión. Estas células se obtienen mediante un raspado de la superficie con un CEPILLO para citología.

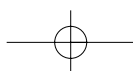


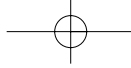
Cepillo de citología intraoral.

En estos momentos existe un cepillo específico para citología intraoral. Una vez que obtenemos células de la lesión estas se deben transferir y fijar en un porta en el que se observarán en el laboratorio. Para esto debemos disponer de forma previa del porta y del fijador. Este porta se debe introducir en un contenedor apropiado para su transporte.

PUNCIÓN

En la cavidad oral en el caso de lesiones de contenido líquido es muy útil conocer de antemano el tipo de contenido de esta lesión. Se puede realizar esta punción con una aguja tipo insulina en una jeringa estándar de 5cc. La punción aspiración con aguja fina es una técnica que suelen realizar directamente los patólogos para el estudio del contenido de lesiones no accesibles de manera





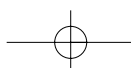
directa.

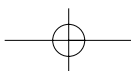
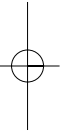
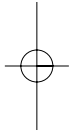
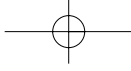
BIBLIOGRAFÍA:

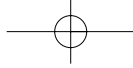
Digital manual for the early diagnosis of oral neoplasia. Editado por: Ramadas K., Lucas E., Thomas G., Mathew B., Balan A., Thara S., Sankaranarayanan R. IARC Screening Group. <http://screening.iarc.fr/atlasoral.php?lang=1> Acceso el 1 de mayo de 2010.

Cawson RA. Odell EW. Fundamentos de Medicina y Patología Oral. Ed. Elsevier. Barcelona, España. 2009.

Instrumental necesario para una biopsia de mucosa oral
Jeringa y aguja convencional para anestesia
Hoja y mango de bisturí
Pinza (a ser posible tipo adson)
Separador
Cánula aspiración
Contenedor para muestra con formol
Impreso de datos para laboratorio
Portaagujas, tijeras y sutura
Opcional: pinza B o punch







5

.....

Procedimientos auxiliares para la biopsia oral

.....

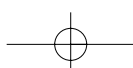
Rocio Cerero Lapiedra | Paloma Cancela Rodríguez

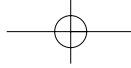
La biopsia oral, actualmente es el “gold standard” de los métodos diagnósticos en Medicina Oral. No obstante, esta técnica tiene limitaciones, y una de ellas es la elección de la zona a biopsiar por parte del clínico. Por ello, se pueden utilizar algunos procedimientos auxiliares, como ayuda en la identificación de la zona más representativa de una lesión.

Entre estos métodos, se encuentran la aplicación de azul de toluidina, la aplicación de ácido acético, y los métodos de detección lumínicos (quimioluminiscencia./ fluorescencia).

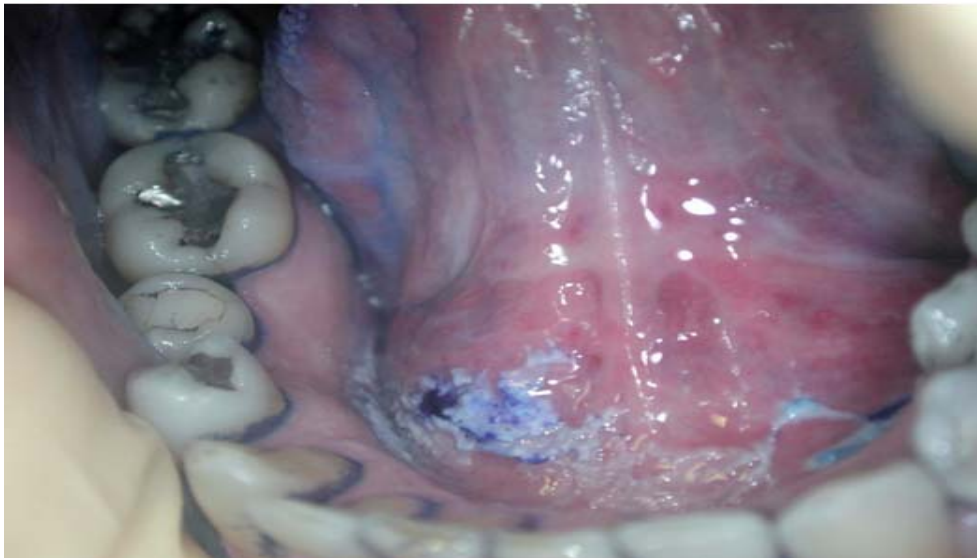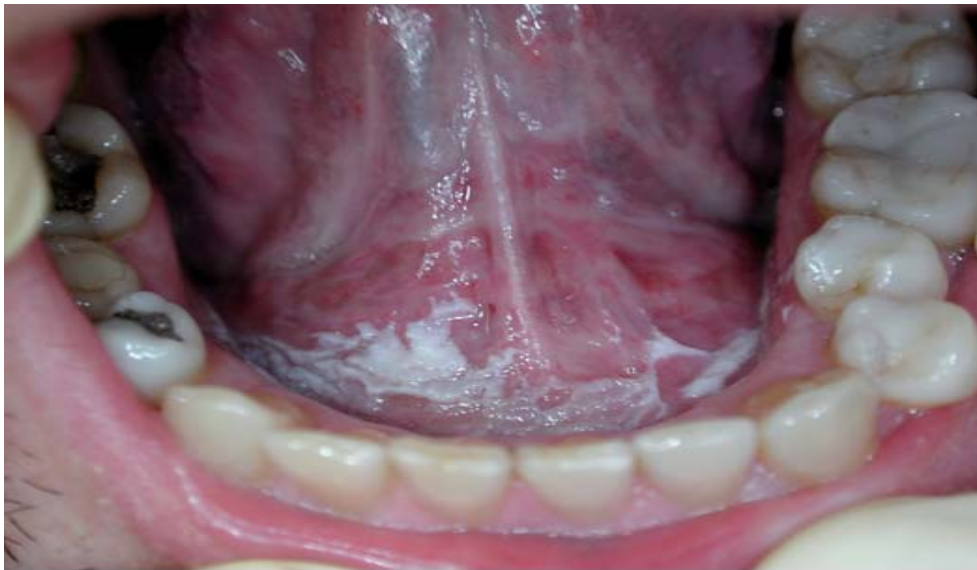La aplicación de ácido acético ha sido empleada para detección cáncer de cérvix . pero también puede ser utilizado en la cavidad oral fundamentalmente para poner más de manifiesto las lesiones blancas. Es interesante para empleo en zonas económicamente deprimidas por el bajo coste y la facilidad de uso. Consiste en la aplicación de ácido acético al 5% en solución acuosa (vinagre doméstico) con una gasa, y posterior secado durante 60 sg. Se considera (+) si la zona ha cambiado de aspecto a blanco opaco. Puede ser utilizado sólo o como paso previo a la aplicación de azul de toluidina.

Uno de estos métodos de uso frecuente, es el Test del Azul de Toluidina (TAT). El Azul de Toluidina (AT), es un colorante acidófilo y metacromático que pertenece al grupo de las tiacidas. Es parcialmente soluble en agua y alcohol; en solución adopta una colo-

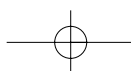




ración azul o violeta. Su característica principal es que tiñe selectivamente los componentes ácidos de los tejidos (sulfato, carboxilato y radicales fosfato), principalmente los incorporados en el ADN y ARN celular. La prueba se basa en que "in vivo", las células displásicas y anaplásicas que se están dividiendo, contienen cuantitativamente mayor cantidad de ácidos nucleicos y ello provoca la penetración y retención temporal del colorante, mientras que no produce tinción en la mucosa normal.



Figuras 1 y 2 : Lesión blanca en suelo de boca antes y después de la aplicación del TAT, que ha resultado positivo.



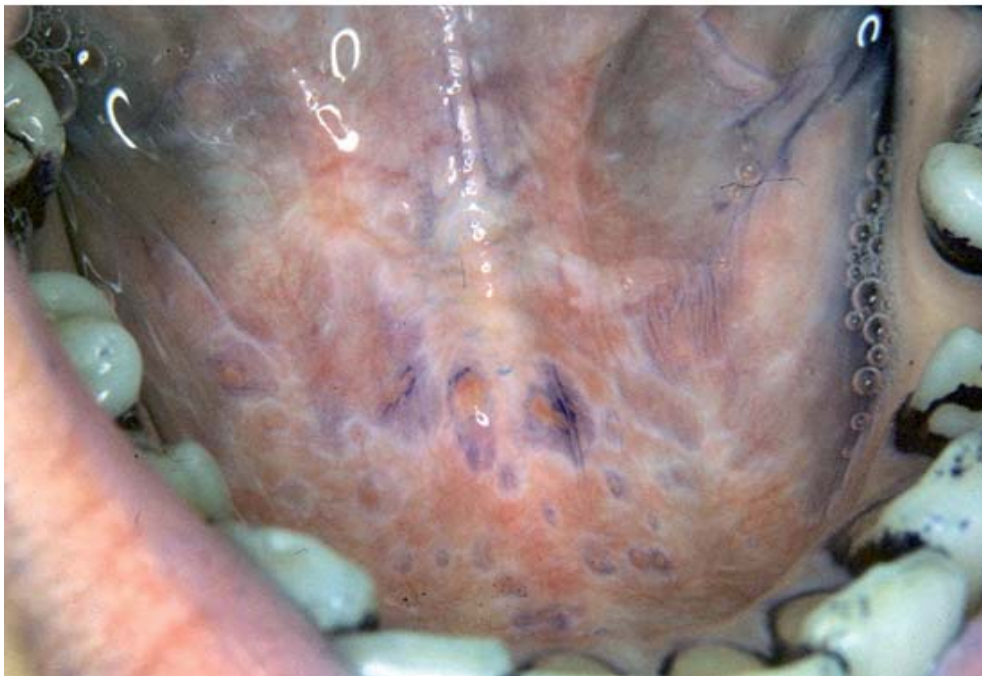
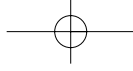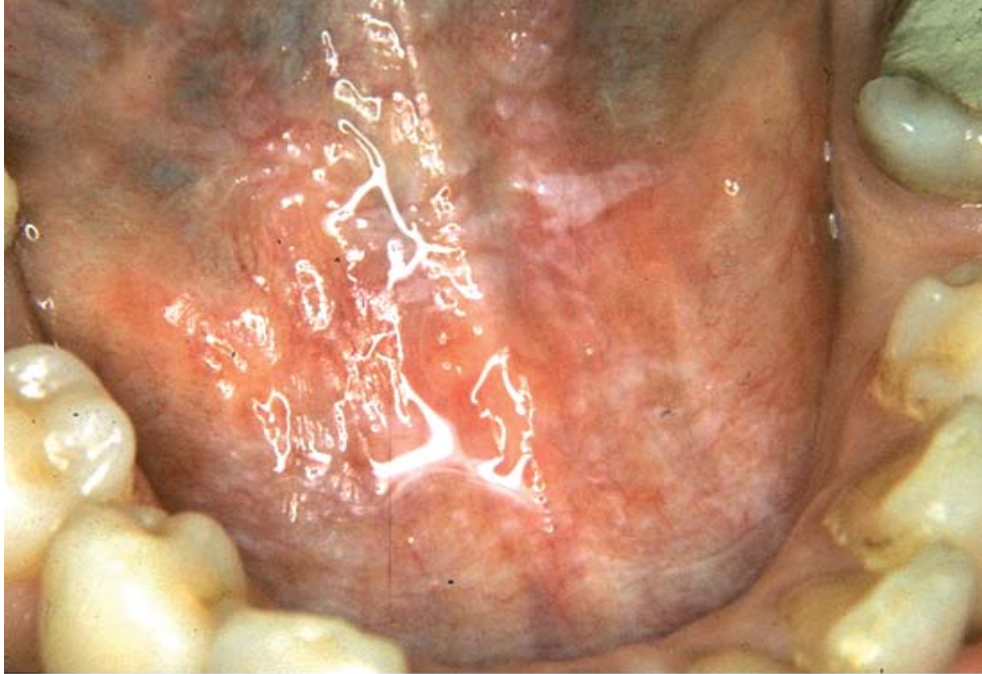
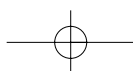
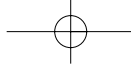


Figura 3 y 4 : Aplicación del TAT en lesión del suelo de boca, que resulta positivo y que remarca las lesiones blancas existentes.





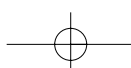
El Azul de Toluidina se emplea a concentración del 1% en solución acuosa, según la fórmula descrita por Mashberg, y como mucolítico para limpieza previa, se emplea ácido acético al 1% también en solución acuosa. La técnica descrita por Mashberg, consiste en un procedimiento de enjuagues y gargarismos sucesivos: suero fisiológico, ácido acético, azul de toluidina y suero fisiológico finalmente. También se puede utilizar con el método de pincelación, en ese caso, el ácido acético y, posteriormente, el azul de toluidina, se pincelan en la zona de la lesión. Tiene la desventaja de que no revela otras zonas problema salvo las que se pincelan. La tinción se considera positiva cuando adquiere una coloración azul, tanto si se tiñe en su totalidad como si lo hace sólo de forma parcial. (Figuras 1-4) La tinción azul oscuro (Dar royal blue) está relacionada con malignidad, mientras que la tinción azul claro (Pale royal blue), tiñe más lesiones de carácter benigno, aunque en muchos casos, esta distinción es difícil de hacer.

A partir de los años 60, se empieza a emplear el TAT de forma rutinaria en el despistaje de las lesiones neoplásicas de la cavidad bucal. Desde entonces, este método se extiende y es utilizado por numerosos autores con fines diagnósticos. Pero los distintos estudios publicados en la literatura científica a lo largo de más de tres décadas sobre la utilización del TAT en la detección de lesiones premalignas y malignas de la mucosa oral, muestran unos resultados muy dispares que generan una serie de contradicciones.

Recordemos que la validez de cualquier método/test diagnóstico la mide su sensibilidad (S), especificidad (E) y valor predictivo positivo y negativo (VPP,VPN). Tal análisis requiere, que los resultados del test en una muestra de sujetos, puedan ser comparados con un "gold estándar" establecido, que es la biopsia en el caso de las lesiones orales.

Rosenberg y Cretin realizan en 1989 un meta-análisis sobre la validación de la prueba. La S media hallada en este estudio es de 97,7% con desviación estándar de 4,65%. La E es inferior, con una media de 90,8% y desviación estándar de 9,34%. Todos los autores incluidos en el meta-análisis de Rosenberg y Cretin recomiendan el uso de esta prueba como técnica diagnóstica, debido a que las cifras de S y E son muy altas. Sin embargo, los valores de S y E que aportan los estudios sobre la validez del TAT publicados en la última década, ya no son tan favorables, oscilan entre el 64% y 100% y el 9% y 100%, respectivamente, tal y como queda reflejado en la gráfica. (Tabla 1).

Debido a la disparidad de cifras, en la UCM se ha llevado a cabo recientemente un estudio, con objeto de adjudicar un valor a esta prueba, en el diagnóstico del cáncer-precáncer oral. Se han seleccionado 160 lesiones potencialmente premalignas o malignas a la inspección clínica, a las que se les aplica el Test de Azul de Toluidina y, posteriormente se les realiza una biopsia. Tras el estudio histológico de las 160 muestras, 131 presentan un diagnóstico de benignidad y 29 de premalignidad (lesiones displásicas) o malignidad. Todas estas muestras se someten a la prueba de AT y una



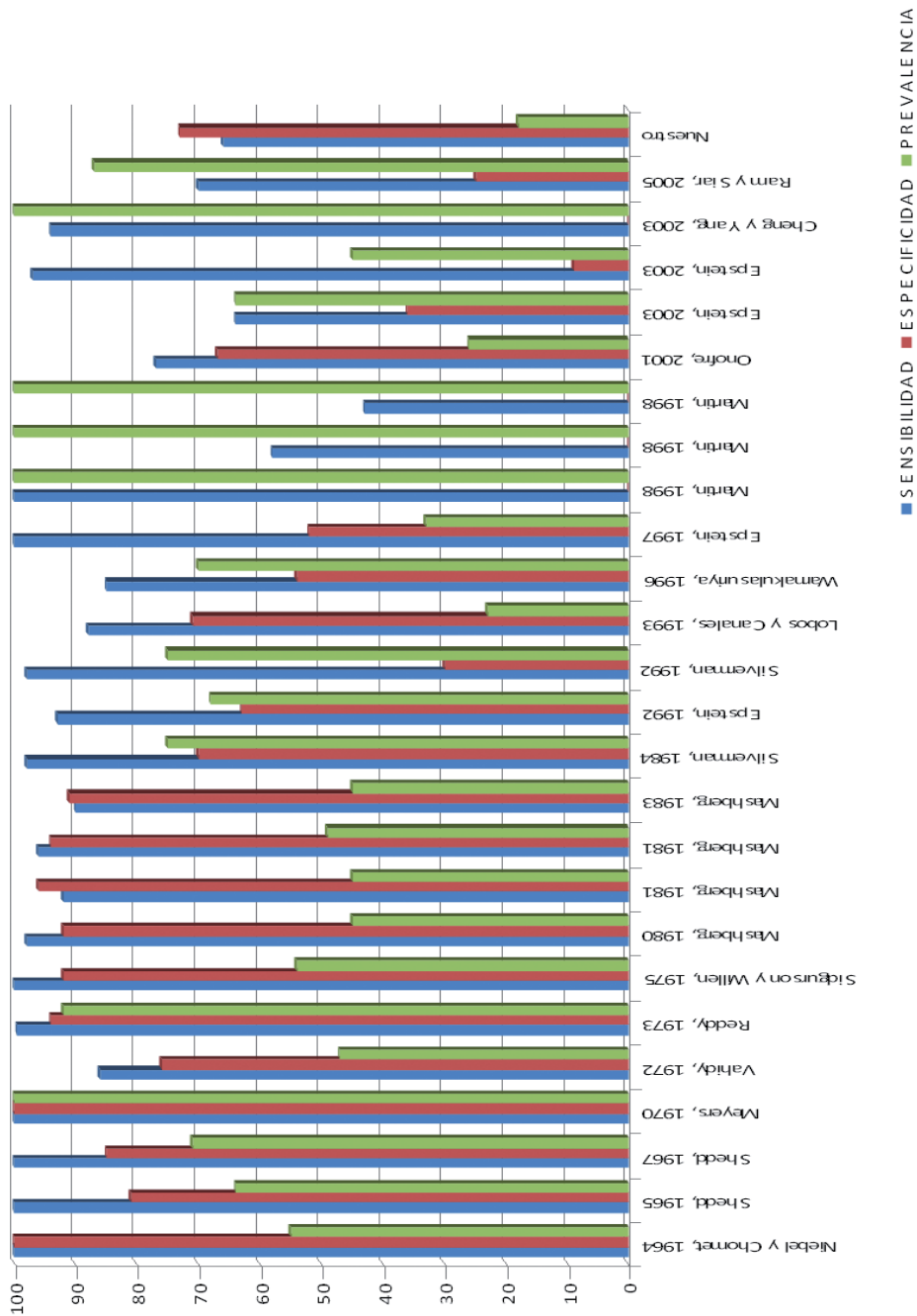


Tabla 1: Resultados de Sensibilidad, Especificidad y Prevalencia de los principales estudios realizados con el TAT

vez analizados los datos se obtiene un total de 54 resultados positivos y 106 negativos. De los 54 casos positivos, 19 son Verdaderos Positivos (VP) y 35 Falsos Positivos (FP). (Tabla 2)

DIAGNÓSTICO HISTOLÓGICO	AZUL (+)	AZUL (-)	TOTAL
NO PREMALIGNOS / NO MALIGNOS (casos)	35 (FP)	96 (VN)	131
PREMALIGNOS /MALIGNOS (casos)	19 (VP)	10 (FN)	29
TOTAL	54	106	160

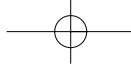
Tabla 2: Tabla de contingencia con los resultados del estudio llevado a cabo en la UCM. con TAT.

Aplicando las fórmulas pertinentes, los resultados de los valores de sensibilidad (S) y especificidad (E) del test de azul de toluidina en la detección de lesiones malignas o premalignas de las 160 lesiones estudiadas, son del 65.51 % y 73.28 %, respectivamente.

El estudio histopatológico demuestra un total de 29 lesiones malignas / premalignas. En este tipo de lesiones, la tinción es positiva en 19 de ellas (VP), mientras que los 10 casos restantes son FN. Por tanto, la prueba del azul de toluidina es capaz de detectar en nuestro estudio el 65 % de las lesiones malignas / premalignas. El 92.31% de los carcinomas orales de células escamosas (COCE) resultan positivos para la prueba, es decir 12 de los 13 carcinomas de nuestro estudio. Sin embargo, el 56.25 % de las lesiones displásicas pasan desapercibidas, ya que de las 16 diagnosticadas, sólo 7 corresponden a VP.

Los resultados obtenidos en nuestro estudio son inferiores a los anteriormente publicados, tanto para valores de S como de E. . No obstante, a partir de 1992 las cifras publicadas sobre la sensibilidad y especificidad son menores y se acercan más a los resultados obtenidos en el presente trabajo. .Esto puede deberse, en parte, a que la mayoría de los trabajos presentan un gran número de lesiones malignas y menor número de lesiones premalignas., y, además, hay que considerar además que los resultados pueden verse influenciados según qué grado de tinción se considere positivo y cuál negativo; diferenciación no explícita en la mayor parte de los trabajos publicados.

Las cifras de S y E de una prueba diagnóstica, parecen estar influenciadas por la prevalencia de la enfermedad. Así, cuanto mayor es el número de lesiones malignas de una serie de lesiones estudiadas con el TAT, mayor es la sensibilidad que se obtiene. No ocurre lo mismo en el caso de que exista un elevado porcentaje de lesiones displásicas, pues entonces la S va disminuyendo al aumentar su número y, aún más, si predominan lesiones que no poseen fenómenos malignos, ya que en esos casos se ha observado que existe un mayor número de FP y FN. Por otra parte, las lesiones con carácter úlcero – inflamatorio, tienden a retener la tinción a causa de la mayor actividad celular y, por consiguiente, a provocar mayor número de FP. Las lesiones hiper-



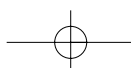
queratósicas no dejan penetrar bien el tinte hacia capas más profundas del epitelio, y por ello, podrían pasar desapercibidos cambios celulares malignos más profundos, dando lugar a FN. Además, existen otros factores que pueden afectar a la variación de estas cifras como son la técnica empleada para la tinción (enjuague o pincelación) y la misma interpretación de los resultados, es decir, que grado de tinción se considere positivo y cual negativo.

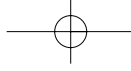
Actualmente, dadas las limitaciones que presenta el test,, al contrario que hace algunas décadas, la mayoría de los autores otorgan a esta prueba únicamente un valor auxiliar, y no diagnóstico, para la detección del cáncer-precáncer oral. Puesto que el colorante tiende a ser retenido por aquellas células que se encuentran en un mayor grado de actividad y, por tanto, generalmente más representativas para el estudio histopatológico, el test puede orientar sobre el lugar de toma de la biopsia; fundamentalmente en lesiones extensas y de aspecto clínico sospechoso, difuso o múltiple. Respecto a los sistemas de quimioluminiscencia, recientemente aparecidos en el mercado, como son Oraskoptic DK®, MicroLux DL® y Vizilite Plus® y de fluorescencia como es VELscope®, el Consejo de Dentistas de España, ha publicado recientemente un documento de consenso sobre su utilización. Dicho documento, resume en cinco puntos su postura al respecto:

- Poca sensibilidad.
- No han demostrado superar respecto a costo/efectividad a la exploración convencional.
- Los colectivos de riesgo en los que deben ser aplicados, no están suficientemente definidos.
- No se han publicado resultados respecto a su utilización por parte de dentistas generales.
- Su efectividad en detección precoz del cáncer oral no ha sido demostrada en términos de disminución de mortalidad.
- La evidencia científica que sustenta su uso, de momento, es pequeña. Son necesarios estudios multicéntricos llevados a cabo en dentistas generales, que justifiquen su utilización.

BIBLIOGRAFÍA

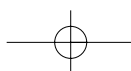
- Gandolfo S, Pentenero M, Broccoletti R, Pagano M, Carrozzo M, Scully C. Toluidine blue uptake in potentially malignant oral lesions in vivo: Clinical and histological assessment. *Oral Oncol* 2006; 42: 89 - 95.
- Kanokporn B. The application of acetic acid in the detection of oral squamous cell carcinoma. *Oral Surg* 2008; 106:371-6.
- Lingen MW, Kalmar JR, Karrison T, Speight PM. Critical evaluation of diagnostic aids for the detection of oral cancer. *Oral Oncol* 2008;44:10-22.
- Mashberg A. Final evaluation of toloum chloride rinse for screening of high-risk patients with asymptomatic squamous carcinoma. *J Am Dent Assoc* 1983; 106: 319-323.
- Neville B.W, Day, T.A. Oral Cancer and Precancerous Lesions. *CA Cancer J Clin* 2002; 52: 1095 - 215.

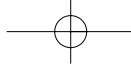




Onofre M, Sposto M, Navarro C. Reliability of toluidine blue application in the detection of oral epithelial dysplasia and in situ and invasive squamous cell carcinomas. *Oral Surg Oral Med Oral Pathol Oral Radiol Endod* 2001;91:535-40.

Rosenberg D, Cretin S. Use of meta-analysis to evaluate toluidine blue in oral cancer screening. *Oral Surg Oral Med Oral Pathol* 1989; 67:621-7.





6

La biopsia en el diagnóstico precoz del cáncer oral

Indicaciones

Yolanda Jiménez

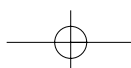
El cáncer oral es uno de los problemas de salud más importante, constituyendo junto con el cáncer de faringe el 6º más común en el mundo. La incidencia anual es 275.000 para el cáncer oral y 130.300 para el faríngeo.

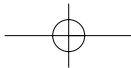
Pese a estar localizado en una de las regiones con fácil acceso visual las tasas de supervivencia no han mejorado en las últimas tres décadas, presentando una supervivencia del 57% a los cinco años y del 45% a los diez años. La causa fundamental de la falta de aumento de la tasa de supervivencia de estas lesiones es su diagnóstico tardío, centrándose por lo tanto actualmente todo el esfuerzo de los profesionales en mejorar su diagnóstico precoz.

Las lesiones malignas del cáncer oral tienen diferentes orígenes, siendo en su mayoría de origen epitelial constituyendo el carcinoma oral de células escamosas el 90% de todos los cánceres orales.

Tienen diferentes formas de presentación y sobre todo en los estadios mas iniciales requieren siempre una inspección cuidadosa por el profesional para llegar a tener una sospecha clínica y realizar una biopsia para la confirmación histológica.

Existen lesiones premalignas como la leucoplasia y la eritroplasia que debido a su capacidad de transformarse en malignas tienen que tener un seguimiento especial y tenemos que realizar la toma de biopsias, en ocasiones de manera repetida, para





determinar el grado de displasia que es actualmente el mayor factor de riesgo en la evolución hacia el cáncer oral.

Vamos a comenzar con las lesiones precancerosas y la importancia de realizar una correcta biopsia para el diagnóstico precoz del cáncer oral.

LESIONES PRECANCEROSAS

Leucoplasia

Es una lesión predominantemente blanca de la mucosa, que no se desprende al raspado, que no puede caracterizarse como ninguna otra lesión definida y en la que existe un riesgo de desarrollar cáncer oral. Es la lesión precancerosa más frecuente.

Clínicamente hay dos tipos de leucoplasia las homogéneas y las no homogéneas que incluyen la eritroleucoplasias, las nodulares y las exofíticas o verrugosas. Son las leucoplasias no homogéneas las que tienen mayor riesgo de desarrollar cáncer debido fundamentalmente a la gran frecuencia de displasias epiteliales que presentan, por lo tanto la biopsia en estas lesiones siempre está indicada.

Clínicamente la leucoplasia moteada o nodular se presenta como numerosos y pequeños focos de punteados blanquecinos sobre una placa roja. Las eritroleucoplasia combinan lesiones rojas y blancas y la leucoplasia exofítica o verrugosa presentan un aspecto de masas blancas-rosáceas con crecimiento exofítico.

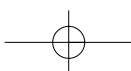
Leucoplasia verrugosa proliferativa

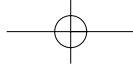
Es una forma especialmente agresiva de leucoplasia no homogénea con una gran tendencia a desarrollar áreas de carcinoma. Clínicamente se presenta como áreas multifocales de leucoplasia que evolucionan a zonas exofíticas, verrugosa y carcinoma. En un mismo paciente puede presentar diferentes tipos clínicos de lesiones y se traducen en diferentes estadios histológicos conjuntamente. El resultado de la biopsia dependerá pues de la lesión que tomemos, teniendo que biopsiar las áreas de leucoplasia no homogénea, las áreas exofíticas y las eritroplasias.

Eritroplasia

Son lesiones rojas de la cavidad oral que no pueden ser caracterizadas como ninguna otra lesión definible. No son tan frecuentes como las leucoplasias pero presentan un mayor grado de displasia.

Generalmente son lesiones de pequeño tamaño pero pueden alcanzar grandes extensiones. Son de aspecto liso aunque algunas son granulares o nodulares. Tienen márgenes definidos que la separan de la mucosa normal. A la palpación son suaves y





aterciopeladas adquiriendo dureza y consistencia acartonada en función de su evolución a carcinoma. Puede estar asociada con leucoplasia, pero presentan histológicamente mayor grado de displasia epitelial que estas y esto implica que son las zonas rojas donde siempre hay que tomar una biopsia.

El grado de malignización de la eritroplasia es muy elevado, comparado con cualquier otra lesión de la mucosa oral y viene determinado en el estudio histológico donde se observa con una elevada frecuencia la presencia de un carcinoma in situ, llegando a señalar algunos autores que la eritroplasia debe ser considerada como un carcinoma in situ a no ser que se demuestre lo contrario.

BIOPSIA

Indicaciones

Siempre se debe de realizar una confirmación histológica de todas las lesiones premalignas, por lo tanto la biopsia está indicada en todas ellas.

En el seguimiento de estas lesiones cuando existe un cambio clínico hacia formas sospechosas de mayor malignidad.

Tipo de biopsia

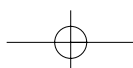
Se realizará una biopsia escisional de la lesión cuando las lesiones son de pequeños tamaño, con el estudio histológico completo de la pieza y con el doble objetivo diagnóstico y terapéutico.

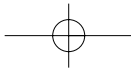
Cuando las lesiones con de mayor tamaño se realizarán biopsias incisionales con el fin de obtener una muestra representativa de la lesión. La localización de la zona a biopsiar depende de la experiencia clínica del examinador eligiendo las zonas que se han relacionado con mayor índice de displasia como son las áreas de leucoplasia no homogénea o las áreas rojas de eritroplasia en las lesiones iniciales, o úlceras y tumores en las lesiones más avanzadas.

Localización de la zona de biopsia

En la actualidad existen métodos de ayuda para la localización de la zona a biopsiar como el azul de toluidina mostrando una tinción mas intensa en las zonas con mayor riesgo de sufrir cambios displásicos, por tener afinidad por los núcleos de las células con mayor síntesis de ADN. Estos métodos deben aplicarse como una ayuda complementaria a la exploración clínica y no como un diagnóstico definitivo.

No es infrecuente que en lesiones de gran tamaño se requiera realizar más de una biopsia en diferentes áreas de la lesión por la existencia de varias zonas sospechosas





clínicamente de malignidad, sobre todo en las leucoplasias verrugosas proliferativas donde pueden coexistir varios tipos de lesión en un mismo paciente.

Técnica de la toma de biopsia

Se utilizará anestesia local preferentemente con vasoconstrictor realizando una técnica de bloque troncular o infiltrativa en la periferia de la lesión.

Se realizará mediante un bisturí frío convencional o con un bisturí circular o punch. El punch está aconsejado en las biopsias incisionales de zonas de difícil acceso, como pueden ser zonas posteriores, y cuando se quiere efectuar varias biopsias.

La biopsia ha de abarcar todo el espesor de la lesión. La inclusión de márgenes sanos en la muestra está sometida a controversia en las biopsias incisionales y no es defendido por todos los autores coincidiendo todos en la necesidad de tomar de la zona más representativa clínicamente de malignidad.

Se intentará manipular cuidadosamente la muestra para evitar artefactos y como agente fijador se utiliza formalina al 10%.

Se realizará una hemostasia adecuada de la herida con sutura de la misma, aunque la herida provocada por el bisturí circular en ocasiones no requiere de puntos de sutura.

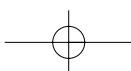
La muestra se remitirá para su estudio con una breve descripción clínica que incluya el diagnóstico de sospecha, el tipo de muestra y la localización de la toma de la lesión.

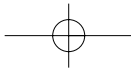
Tabla1: pasos a seguir en la biopsia
Elegir la zona a biopsia (ayuda de azul de toluidina)
Bisturí frío o circular
Anestesia infiltrativa con vasoconstrictor
Abarcar todo el espesor de la lesión
Remitirla con breve descripción clínica que incluya el diagnóstico de sospecha, el tipo de muestra y la localización

Falsos negativos

Pueden aparecer falsos negativos en el estudio de la muestra y pueden ser debidos a la toma de zonas pequeñas, a la toma de zonas poco profundas, o zonas que no son clínicamente representativas de malignidad. Ante la duda o la discordancia entre la sospecha clínica y el resultado de la biopsia siempre hay que repetir la toma de biopsia.

Pautas de actuación





Las pautas de actuación dependerán del grado de displasia que presente la muestra.

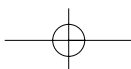
- En displasias leves representan lesiones inflamatorias simples o en proceso de curación, no es indicativo de un proceso maligno precoz y frecuentemente se resuelve sin tratamiento necesitando únicamente un seguimiento adecuado para descartar cambios patológicos.
- La displasia moderada se recomiendan la eliminación conservativa de la lesión
- La displasia severa hay que tener en cuenta que muchas veces coexisten con carcinoma in situ o carcinoma invasor en áreas próximas a la biopsia, por lo tanto requiere una mayor examen de la muestra con nuevos cortes histológicos y realizar una nueva biopsia de la zona aconsejando algunos autores, por la subjetividad del diagnóstico, ser considerada como una lesión inicialmente maligna, realizando el mismo tratamiento que para el carcinoma in situ o microinvasor añadiendo que cuando esta displasia severa se localiza en el paladar blando o pilar amigdalino es necesario un estudio de la faringe y laringe para descartar otras lesiones.

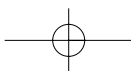
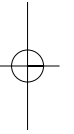
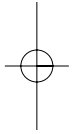
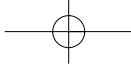
Tabla2: actuación clínica dependiendo del diagnóstico histológico.

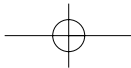
	Displasia leve	Displasia moderada	Displasia severa
Actuación clínica	Seguimiento clínico	Eliminación de la lesión	Eliminación completa de la lesión con márgenes

BIBLIOGRAFÍA:

- José Vicente Bagán Sebastián. Medicina bucal. Valencia: Medicina oral, S L; 2008.
- Mosqueda Taylor A. clínicas Odontológicas de Iberoamerica. Tópicos selectos de oncología bucal. México: planeación y desarrollo editorial, S.A de C.V; 2008.
- Mashberg A. Diagnosis of early oral and oropharyngeal squamous carcinoma: obstacles and their amelioration. Oral Oncol. 2000;36:253-5.
- Scully C, Bagan J. Oral squamous cell carcinoma: overview of current understanding of aetiopathogenesis and clinical implications. Oral Dis. 2009 Sep;15:388-99.
- Scully C, Petti S. Overview of cancer for the healthcare team: Aetiopathogenesis and early diagnosis. Oral Oncol. 2010.







7

Técnica Quirúrgica Convencional

Generalidades

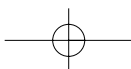
Rafael Martínez-Conde

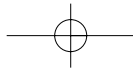
La biopsia es un procedimiento diagnóstico consistente en la remoción de una pequeña porción de tejido en un paciente con el propósito de realizar su estudio histológico. Se trata de una prueba fundamental en el diagnóstico de las lesiones orales. Desgraciadamente, muchos pacientes asocian la palabra “biopsia” a la de cáncer. Por tal motivo, en el momento de prescribir esta prueba diagnóstica, es conveniente hacer ver al paciente que se trata sólo de un examen complementario y que no implica, inicialmente, ningún diagnóstico específico.

La realización de una biopsia siempre debe ir precedida por una historia clínica completa en la que se determinen patologías o procesos generales que la puedan contraindicar o hacer necesaria una preparación previa. Así mismo, es necesaria una concienzuda inspección clínica y a veces radiológica de la zona. La lesión se debe palpar cuidadosamente y valorar su relación con las estructuras anatómicas adyacentes.

La forma de realizar la toma de biopsia depende de factores como la localización, el tamaño y el aspecto clínico de la lesión. Sin lugar a dudas, la biopsia incisional es la técnica más extendida en el diagnóstico de las lesiones orales. Se trata de la extirpación de una pequeña porción de una lesión para realizar su estudio histológico. Habitualmente, este tipo de biopsia se realiza sobre un margen de la lesión, tratando de incluir su límite con el tejido sano. Como norma general, la muestra obtenida para estudio histológico debe incluir el área más representativa de la lesión intentando evitar zonas en las que existan restos necróticos o esfacelos.

En lesiones sospechosas de malignidad, en la que a veces es difícil decidir la zona a biopsiar, puede ser útil la tinción vital con azul de toluidina previa a la toma de biopsia. Este colorante metacromático básico se une al ADN, y aunque no es específico de





la existencia de cáncer, tiñe el ADN mitocondrial y el ADN alterado en las lesiones orales malignas y premalignas. Su sensibilidad oscila entre el 93 y el 97%. En ocasiones, este tipo de lesiones son muy extensas y puede estar justificado realizar varias biopsias incisionales en diferentes zonas de las mismas.

La biopsia escisional, remoción completa de la lesión para realizar su estudio histológico, se suele reservar para lesiones pequeñas con aspecto clínico de benignidad. También tiene utilidad en lesiones premalignas menores de 2cm de diámetro. Ante la sospecha clínica fundada de una lesión maligna no se debe realizar una biopsia de este tipo; si se trata de lesiones muy pequeñas, en las que únicamente se pueda realizar una biopsia excisional, esta debe ser llevada a cabo por el cirujano que va a tratar posteriormente al paciente. De otro modo la cicatrización de la mucosa ocultará la localización precisa de la lesión.

TABLA 1. Pasos en la realización de una biopsia quirúrgica

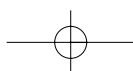
- | |
|-----------------------------|
| • Consentimiento informado |
| • Elección lugar |
| • Anestesia |
| • Inmovilización del tejido |
| • Incisión |
| • Manipulación muestra |
| • Sutura |
| • Cuidados post-operatorios |
| • Hoja de petición |

Previamente a la obtención de este tipo de biopsias quirúrgicas es necesaria la obtención de un consentimiento informado por parte del paciente, en él se debe hacer constar la necesidad de la realización de dicha toma biopsica, las molestias que puede originar y el potencial riesgo de un resultado falso negativo.

Es importante montar un campo quirúrgico donde, además de garantizar la esterilidad del procedimiento, dispongamos el instrumental suficiente y podamos depositar a muestra obtenida de manera segura evitando su extravío accidental. Este campo quirúrgico debe contar con el material necesario para realizar la anestesia de la zona, separadores, bisturí, pinzas y sutura (fig. 1)

Generalmente las biopsias orales se realizan bajo anestesia local; aunque, en determinadas ocasiones, dependiendo de la localización o a las especiales características del paciente, es necesario recurrir a la sedación o incluso a la anestesia general. Es importante evitar la distorsión de la muestra producida por a inyección del anestésico local, por tal motivo debe aplicarse a distancia del lugar a biopsiar. Se puede recurrir a bloqueos anestésicos regionales, o a un bloqueo circunferencial de la lesión a distancia de esta.

Tras la anestesia de la zona se procede a inmovilizar el tejido en el que vamos a prac-



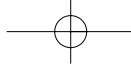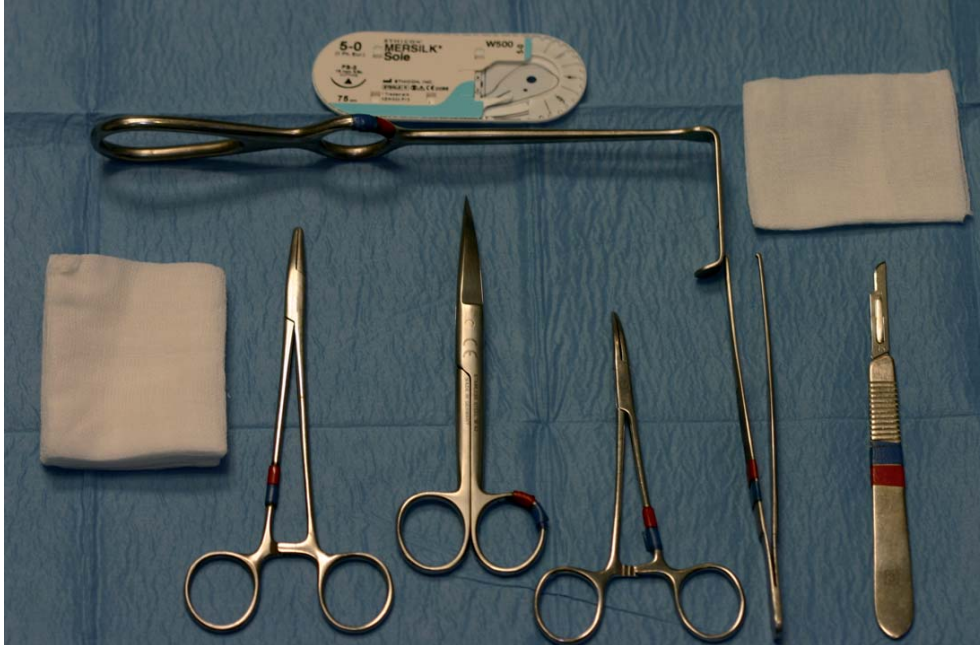
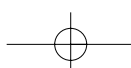
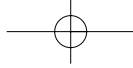


Fig. 1.- Campo quirúrgico para la obtención de una biopsia

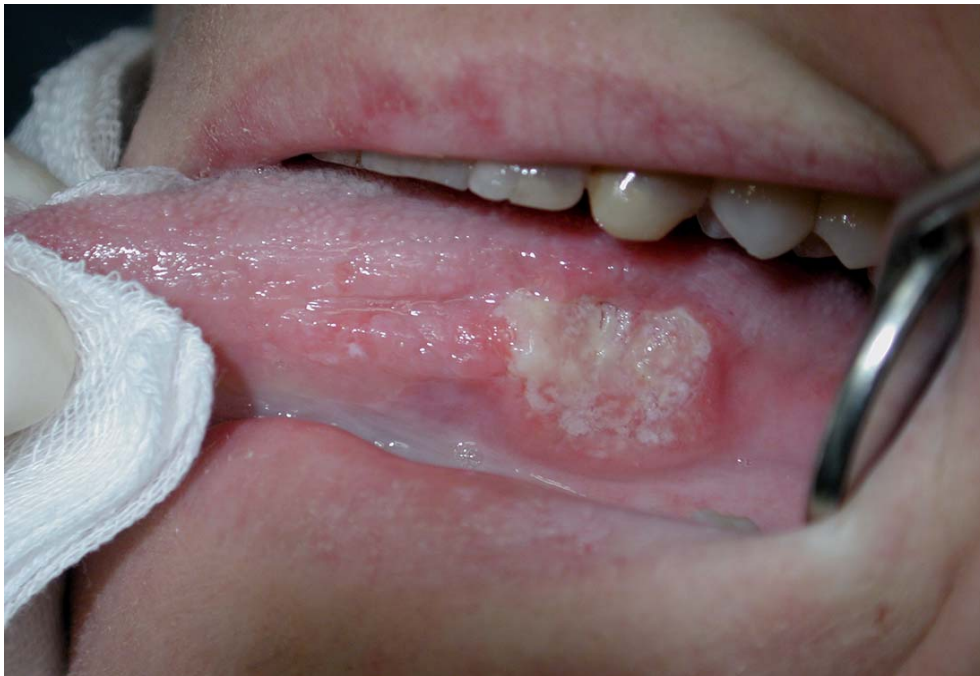

Fig. 2.- Inmovilización la lengua. Tracción con una gasa





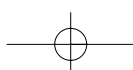
ticar la biopsia. El tipo de inmovilización dependerá de la zona en la que vayamos a realizar la incisión. Así, en el suelo de boca es útil la tracción y sujeción con pinzas, la lengua se inmoviliza bien traccionando con una gasa (fig. 2), en la mucosa yugal posterior y en el paladar blando puede ser necesaria la fijación por medio de suturas. A nivel de los vestíbulos labiales y mucosa yugal anterior son útiles las pinzas fenestradas como la pinza B del prof. Bermejo (fig 3).

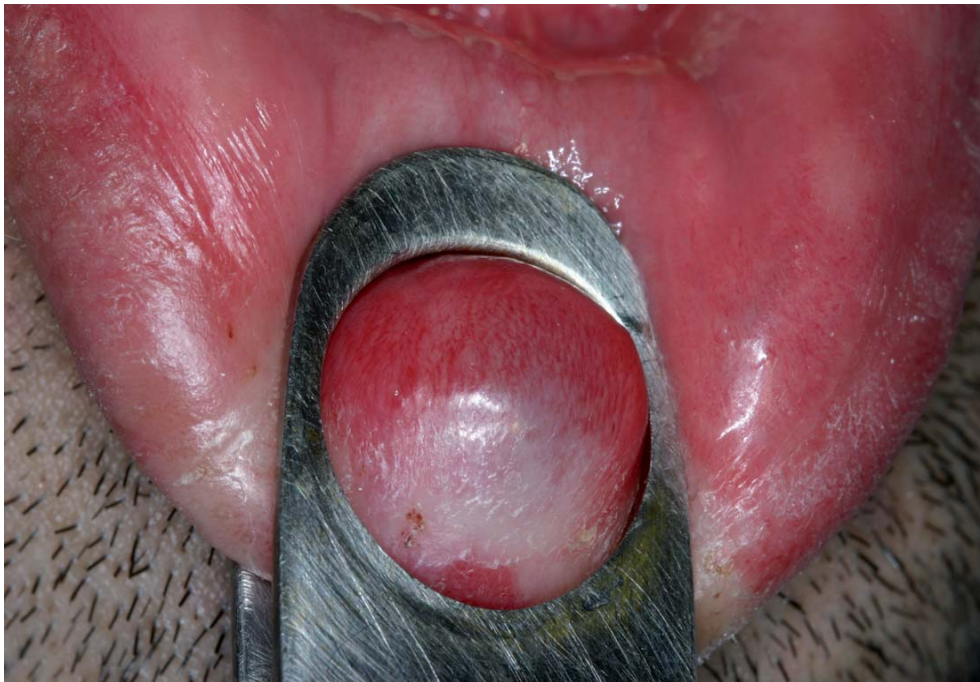

Fig. 3.- Pinza B del Prof. Bermejo

Una vez realizada la inmovilización del área a biopsiar se hace la incisión en forma de ojal intentando orientarla en una dirección paralela a los vasos y nervios de la zona. Esta forma elíptica facilitará el posterior cierre. Generalmente, se emplea una hoja de bisturí del número 15 o una hoja circular si se va a realizar una biopsia tipo punch. Este tipo de biopsias realizadas con bisturí circular son cómodas en determinadas zonas como la lengua o el área gingival; sin embargo, pueden distorsionar la muestra en el caso de lesiones vesículo-ampollosas, o en áreas de partes blandas como la mucosa yugal. La obtención del material histológico también puede realizarse por medio de pinzas de biopsia (fig. 4), estas son muy útiles para zonas orofaríngeas posteriores de difícil acceso quirúrgico. En general debe evitarse la utilización de LASER y electrobisturí.

Una vez obtenida la muestra, se sitúa en una zona aislada al efecto en nuestra área quirúrgica. A veces es necesario orientar la muestra obtenida antes de remitirla para



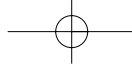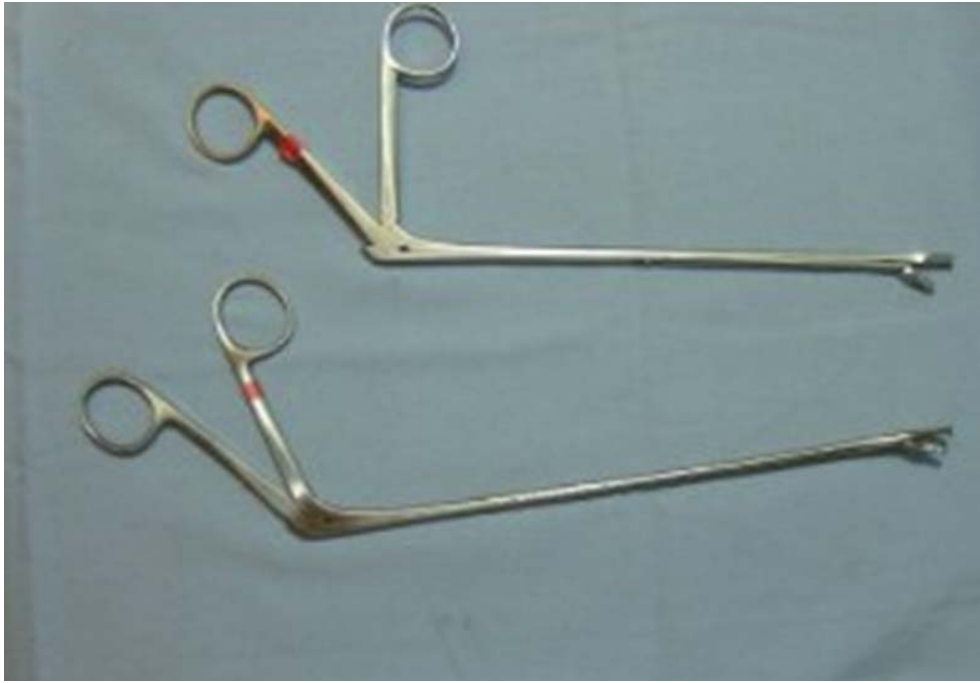
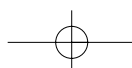


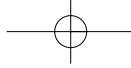
Fig. 4.- Pinzas de biopsia

su estudio, esto se suele hacer colocando un punto de sutura en alguno de los extremos. Tras esto se sutura la herida con unos puntos sueltos de seda o un material reabsorbible. En ocasiones, sobre todo cuando se trata de lesiones infiltrativas, los bordes del tejido pueden ser muy friables haciendo necesario utilizar suturas quirúrgicas profundas para afrontarlos. Existen situaciones en las que se pueden requerir técnicas de cierre especiales, tal es el caso de las biopsias de encía que pueden requerir de un colgajo de desplazamiento lateral o las biopsias de lesiones intersticiales que pueden requerir un cierre por planos.

Generalmente, tras la realización de una biopsia no es necesario prescribir ninguna medicación, sólo en ocasiones es necesario utilizar algún analgésico.

Por otro lado, la muestra obtenida debe sumergirse lo antes posible en una sustancia fijadora, generalmente una solución de formalina al 10% para remitir al laboratorio. En dicha remisión deben incluirse los datos del paciente y la impresión diagnóstica de la lesión (Tabla 2); así mismo, el envase en el que se transporta la muestra debe ir perfectamente etiquetado haciendo constar el nombre del paciente y la fecha de obtención. Cuando se va a utilizar la muestra para estudio por tinción de inmunofluorescencia no se debe realizar la fijación en formalina, remitiéndola inmediatamente –en menos de 1 hora- en seco para su congelación o inmersión en solución de Michel.





La biopsia es un medio diagnóstico de gran valor que debe estar incluido en el armamentario de la práctica odontológica. Es el procedimiento diagnóstico más importante en el diagnóstico precoz del cáncer oral y su empleo es ineludible ante lesiones que presenten signos como infiltración tisular, induración y consistencia firme; o ante lesiones ulceradas u erosivas que persistan por más de dos semanas, o lesiones con crecimiento rápido o con facilidad de sangrado. Todos estos signos pueden indicar la presencia de una lesión maligna, son criterios clínicos de malignidad. En estos supuestos y como regla general: "En caso de duda, mejor biopsiar".

TABLA 2. Datos que deben incluirse en la remisión de una biopsia

- | |
|--|
| • Datos del remitente (nombre, teléfono y dirección) |
| • Datos de filiación del paciente |
| • Fecha nacimiento |
| • N° Historia |
| • Fecha realización biopsia |
| • Localización |
| • Resumen clínico |
| • Biopsias previas |
| • Diagnóstico clínico presunción |

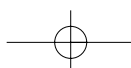
BIBLIOGRAFIA:

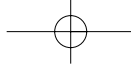
Mota-Ramírez A, Silvestre FJ, Simó JM. Oral biopsy in dental practice. *Med Oral Patol Oral Cir Bucal* 2007;12:504-10

Bermejo-Fenoll A, López-Jornet P, Jimenez-Torres MJ, Camacho-Alonso F, Orduña-Domingo A. Biopsy of the bucal mucosa in oral liquen planus: the tradicional method versus the use of newpressure forceps. *J Am Dent Assoc* 2007;138:957-6.

Seoane JM, González-Mosquera A, Velo-Noya J. La biopsia en el contexto del precáncer y del cáncer oral. *Av Odontostomatol* 2008; 24: 89-96.

Fundamental Principles of patient Management. En Scully C. *Oral and Maxillofacial Medicine*. Edimburg. Elsevier Science Limited; 2004





8

Biopsia Gingival

Aspectos Anatómicos e Histológicos

Pedro Bullón

La encía es la parte de la mucosa oral que recubre los procesos alveolares y rodea a los dientes en su porción cervical. Junto con la mucosa que recubre el paladar duro, constituye la mucosa masticatoria de la cavidad oral.

Macroscópicamente, la encía presenta una coloración rosa coral en su porción más coronal, terminando a nivel del margen gingival libre con un festoneado que sigue el contorno de los cuellos dentales. En la porción apical, se continúa con mucosa de revestimiento, de aspecto más rojizo; el límite entre ambas se encuentra claramente marcado por la línea mucogingival. En la cara palatina, el límite no está claro, ya que la mucosa que recubre el paladar tiene las mismas características funcionales y presenta un aspecto similar.

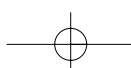
En función de su localización, se puede dividir en dos tipos: encía libre o marginal (rodea los dientes) y encía insertada o adherida (recubre los procesos alveolares).

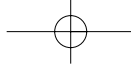
La encía libre tiene una consistencia firme, e incluye el tejido gingival de las superficies vestibulares y linguales/palatinas de los dientes, y las papilas interdentes.

Las papilas interdentes están definidas por los contactos entre los dientes adyacentes, la anchura vestibulo-lingual/palatina de los dientes y por el contorno de la unión amelo cementaria.

La encía adherida se extiende desde el límite amelo cementaria hasta la línea mucogingival. Se encuentra firmemente unida al hueso alveolar y cemento subyacentes a través de fibras conectivas, lo que hace que sea relativamente inmóvil y además le proporciona una superficie con un punteado similar al de la piel de naranja.

Microscópicamente encontramos un epitelio escamoso estratificado y queratinizado,





en el que podemos observar diferentes capas de células productoras de queratina: basal, espinosa, granular y córnea. Las células basales se encuentran en contacto con la membrana basal, son cuboidales o cilíndricas y tienen capacidad de dividirse.

Cuando se van generando células nuevas, las antiguas van migrando hacia la superficie epitelial como queratinocito. A nivel de la capa córnea, los queratinocitos pueden conservar el núcleo (epitelio paraqueratinizado) o no (epitelio ortoqueratinizado).

Estas células constituyen el 90% de la población celular del epitelio gingival, pero también podemos encontrar melanocitos, células de Langerhans y células inespecíficas, que al microscopio presentan prolongaciones citoplasmáticas y aparecen más claras que las circundantes.

La membrana basal, separa los queratinocitos del tejido conectivo subyacente, está compuesta por dos láminas, una lúcida y una densa, y además tiene fibras de anclaje que se proyectan abriéndose en abanico hacia el tejido conectivo.

El tejido conectivo está compuesto principalmente por fibras colágenas, fibroblastos, vasos, nervios y matriz. Otros tipos celulares del conectivo son: células cebadas, macrófagos, granulocitos neutrófilos, linfocitos y plasmocitos.

PRECAUCIONES

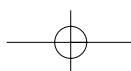
La biopsia se debe planificar antes de administrar la anestesia, ya que hay que evitar grandes vasos y estructuras nerviosas. Por ejemplo, a nivel de la encía palatina las incisiones deben ser antero-posteriores, paralelas a los vasos y nervios.

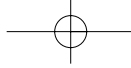
También debemos tener precaución a la hora de eliminar tejido gingival, ya que se pueden provocar defectos mucogingivales y estéticos, o sensibilidad de la raíz.

Como norma general debemos realizar una técnica anestésica local profunda (infiltrativa o troncular) alrededor de la zona a biopsiar. Se debe evitar la inyección de anestesia en la zona de donde vamos a tomar la muestra, ya que el edema del tejido provocará artefactos, por ejemplo ampollas, que dificultarán o confundirán el diagnóstico histopatológico.

La realización de las biopsias con bisturí eléctrico o con láser, estará contraindicada en las biopsias incisionales, ya que provocará una necrosis de la zona de corte que dificulta el diagnóstico, e incluso puede deteriorar el total de la muestra de manera que sea inútil para su estudio.

Además, las características del tejido gingival dificultan la sutura y el cierre por primera intención, por lo que tras la toma de una biopsia quedará una zona cruenta y dolorosa, más o menos amplia, que por lo general vuelve a recubrirse de epitelio en 7-14





días. En los casos en los que la herida quirúrgica sea amplia, podemos optar por la colocación de un cemento periodontal, en ocasiones será necesaria la fabricación de una placa de acrílico que sujete el cemento a nivel palatino. Cuando la herida es pequeña, se dejará que cicatrice por segunda intención. Puede ser de utilidad vaporizar la zona con láser para conseguir hemostasia de la herida, aunque también podremos aplicar presión con una gasa estéril.

PROCEDIMIENTO

En función de la zona de la encía a biopsiar, la técnica puede variar. Así, en aquellas situaciones en las que estaría indicada la toma de una o varias papilas interdetales (gingivitis descamativa), podemos utilizar un bisturí de gingivectomía o una hoja desechable montada en un mango. El procedimiento consistiría en hacer una incisión a través del surco gingival, siguiendo el festoneado, profundizando hasta la unión amelo cementaria, y extendiéndonos desde el tercio mesial de la superficie vestibular o palatina de un diente, hasta el tercio distal del diente adyacente. A continuación, realizaremos un corte horizontal en la base de la papila, que vaya desde el inicio hasta el final de la primera incisión (mesial de un diente a distal del adyacente) en sentido postero-anterior (figura 1). Seguidamente debemos recoger el espécimen con cuidado de no alterar los tejidos, para lo que podemos utilizar unas pinzas tipo Adson.

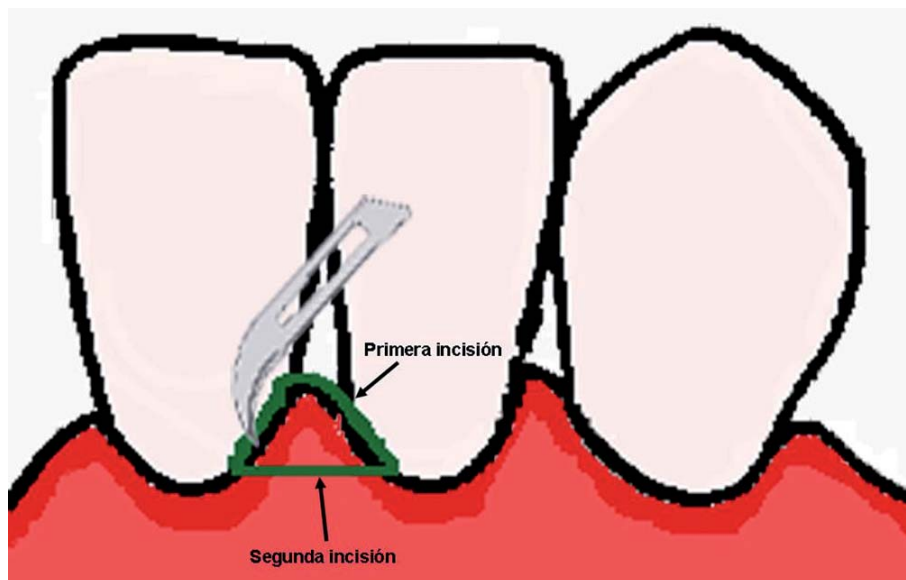
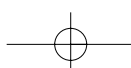
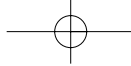


Figura 1

En cuanto a la biopsia de lesiones que asientan en la encía, siempre y cuando el tamaño de la lesión y las condiciones generales del paciente lo permitan, intentaremos realizar la extirpación completa de las mismas. Llamada biopsia escisional; en





lesiones amplias optaremos por una biopsia incisional eliminando solo parte de la lesión. En ambos tipos, la muestra quirúrgica debe incluir tejido sano circundante suficiente para que el anatomopatólogo realice una correcta interpretación la lesión. El procedimiento sería similar al de otras zonas de la mucosa oral, realizando una incisión elíptica hasta el periostio subyacente, que incluya el epitelio y el conectivo en su totalidad. Para ello podremos utilizar una hoja montada en el mango de bisturí convencional, o bien emplear la técnica del punch.

La zona a biopsiar será la que determine la utilización de una u otra técnica, ya que en la zona lingual/palatina de la encía, puede ser imposible usar el punch. Con esta técnica tampoco podremos realizar biopsias escisionales de lesiones grandes, ni en zonas muy vascularizadas o innervadas.

BIOPSIAS DE LESIONES ESPECÍFICAS

Agrandamiento gingival

Dentro de este grupo podemos diferenciar el agrandamiento por fármacos (hidantoínas, bloqueantes de los canales de calcio, ciclosporina), la fibromatosis gingival hereditaria y los agrandamientos como manifestación de enfermedades sistémicas (amiloidosis, mieloma múltiple, leucemia, etc.).

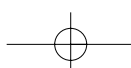
En los agrandamientos por fármacos hay una proliferación de fibroblastos morfológicamente normales y una cantidad mayor de colágeno. El tejido conectivo está muy vascularizado y aparecen acúmulos focales de células plasmáticas.

En la fibromatosis gingival hereditaria el tejido conectivo aparece con una fibrosis densa a costa de haces de fibras colágenas gruesos, escasos de los vasos sanguíneos y el epitelio presenta hiperplasia e hiperqueratosis.

Gingivitis descamativa

Algunas enfermedades mucocutáneas cursan con manifestaciones gingivales. Clínicamente se manifiestan como una gingivitis descamativa, que puede variar desde un eritema difuso a zonas en las que se descama el epitelio, dejando lesiones ulceradas. Para realizar el diagnóstico diferencial entre estas enfermedades, se hace imprescindible la realización de la técnica de inmunofluorescencia directa (IFD), además del estudio con hematoxilina-eosina, para lo que el espécimen se conservará en fresco, evitando la desecación con suero fisiológico y procesándolo rápidamente. Se recomienda realizar la biopsia de áreas no ulceradas o demasiado atróficas, en las que se mantenga intacto el epitelio, así como manejar la muestra con sumo cuidado para que no se rompa durante su manipulación.

El liquen plano oral y las lesiones liquenoides orales son clínica e histológicamente



muy similares, presentan hiperqueratosis, destrucción de la membrana basal, un infiltrado inflamatorio crónico subepitelial en banda, y algunas veces desprendimiento del epitelio. La IFD mostrará una banda lineal de fibrinógeno a nivel de la membrana basal.

En las enfermedades vesículo-ampollosas hay un desprendimiento del epitelio con la consiguiente formación de ampollas, que pueden romperse dando lugar a úlceras dolorosas. En el pénfigo vulgar se observa edema intercelular, posteriormente hay pérdida de la unión celular y acantolisis (células esféricas, núcleos hipercromáticos y citoplasma homogéneo). Las ampollas son suprabasales, el suelo de éstas lo forma el estrato basal unido a la lámina propia, dando un patrón semejante a filas de lápidas (figura 2). La IFD es positiva para la IgG, en los espacios intercelulares del estrato espinoso mostrando un patrón en red; en ocasiones se observa un mismo patrón para C3 y, con menor frecuencia para IgA (figura 3).

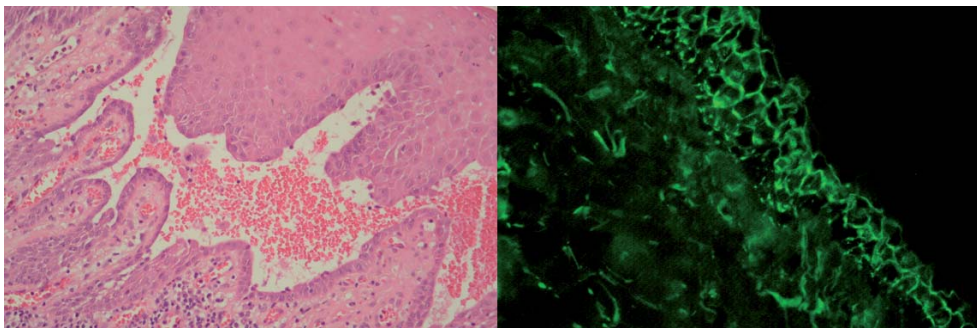


Figura 2

Figura 3

El pénfigoide cicatricial se caracteriza por la formación de ampollas subepiteliales por despegamiento de la membrana basal, no hay acantolisis, aparece un infiltrado de la lámina propia compuesto por linfocitos, eosinófilos y células plasmáticas (figura 4). La IFD revela un patrón lineal, continuo y homogéneo a nivel de la membrana basal, positivo para IgG y C3 (figura 5).

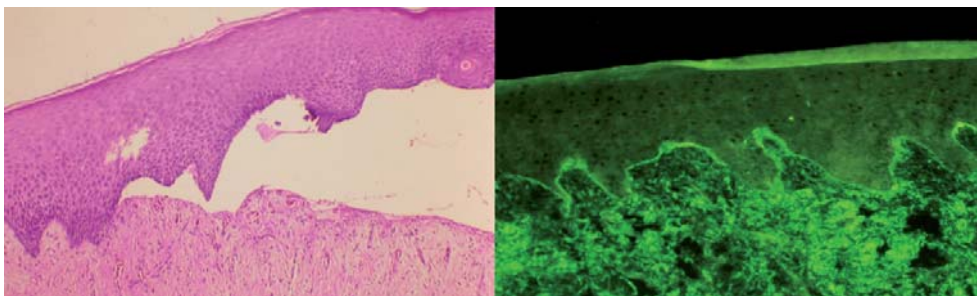
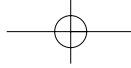


Figura 4

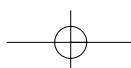
Figura 5

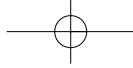


En la enfermedad por depósito lineal de IgA las ampollas son subepiteliales, con neutrófilos o eosinófilos en su interior, la IFD revela un depósito lineal homogéneo de IgA y C3 en la lámina basal.

BIBLIOGRAFÍA

- Lindhe J. Periodontología clínica e implantología odontológica. 3ª ed. Madrid: Médica Panamericana; 2001. p. 19-67.
- Oliver RJ, Sloan P, Pemberton MN. Oral biopsies: methods and applications. Br Dent J 2004;196(6):329-33.
- Baptista IP. Hereditary gingival fibromatosis: a case report. J Clin Periodontol 2002;29:871-74.
- Eversole LR. Immunopathology of oral mucosal ulcerative, desquamative, and bullous diseases. Selective review of the literature. Oral Surg Oral Med Oral Pathol 1994;77:555-71.
- Eguía del Valle A, Aguirre Urizar JM, Martínez-Sahuquillo A. Manifestaciones orales de la enfermedad por depósito lineal de IgA. Med Oral 2004;9:39-44.





9

.....

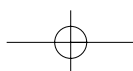
Biopsia en el suelo oral

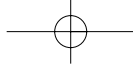
.....

Juan Carlos de Vicente Rodríguez

ASPECTOS ANATÓMICOS E HISTOLÓGICOS:

El suelo de la boca o región glososuprahioidea comprende todos los tejidos blandos que cierran caudalmente la cavidad oral. Limitado ventro-lateralmente por la rama horizontal mandibular y dorsalmente por el hueso hioides, el suelo bucal es dividido en dos pisos por el plano muscular formado por los músculos milohioideos, el piso inferior o región suprahioidea y el superior o región supramilohioidea, dividida a su vez en tres regiones secundarias, una mediana o región lingual y dos laterales o regiones sublinguales. Cuando nos referimos a biopsias realizadas en el suelo oral, prácticamente circunscribimos las mismas a la región sublingual, por lo que describiremos esta con un particular detalle. La lengua presenta dos partes, una visible en la cavidad orofaríngea, la lengua propiamente dicha o parte libre y una segunda, oculta en el espesor del suelo bucal que es la raíz de la lengua o parte fija de la misma. La primera de ellas es abordada el capítulo 10 de esta obra, por lo que remitimos al lector al mismo. A través de su raíz, la lengua se fija a las apófisis geni superiores por medio del músculo geniogloso, al cuerpo y asta mayor del hioides por el hiogloso, el lingual inferior y los haces laterales del lingual superior; a la apófisis estiloideas y al ángulo mandibular por el estilogloso y, al velo del paladar, por el palatogloso. Por su parte, la región sublingual comprende el espacio (compartimento sublingual) situado entre la raíz de la lengua hacia adentro, la porción supramilohioidea de la cara medial mandibular hacia fuera, el músculo milohioideo en sentido inferior y la mucosa del surco alveololingual, delgada y adherente a la glándula sublingual, en sentido rostral. En la línea media de la cara superior de esta región se detecta la presencia de un repliegue mucoso, de forma semilunar, que une la cara inferior de la lengua al suelo de la boca, el frenillo lingual. A cada lado del mismo existe un pequeño tubérculo con un orificio redondeado en su vértice, el ostium umbilicale, desembocadura del conducto de Wharton. Un poco por fuera y por detrás del mismo se ve un grupo de orificios de menor tamaño (entre 15 y 20), en los que desembocan los conductos excretores de la glándula sublingual. Entre estos orificios y los arcos alveolodentarios, el suelo bucal exhibe dos prominencias ovoideas (carúnculas sublinguales) debidas a la presencia





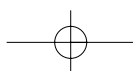
de las glándulas sublinguales subyacentes. El compartimento sublingual contiene la glándula homónima, la prolongación anterior o sublingual de la glándula submandibular, el conducto de Wharton, los vasos y nervios destinados a las paredes y contenido de este compartimento y, envolviendo y separando estas estructuras, tejido celular laxo. La glándula sublingual es la menor de las glándulas salivales mayores.

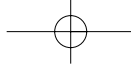
Con un peso de 2 a 4 gramos, está formada principalmente por acinos mucosos. Según Batsakis, no es una estructura única, sino que está compuesta por un segmento mayor, la glándula sublingual mayor y un grupo de 8 a 30 glándulas menores (glándula sublingual menor). Estas últimas drenan en el suelo bucal a través de varios conductos (conductos de Rivinus), mientras que la glándula mayor lo hace a través del conducto de Bartholin, directamente en el suelo bucal o a través del conducto de Wharton. Los extremos anteriores de ambas glándulas sublinguales prácticamente alcanzan la línea media, estando separadas entre sí por una escasa cantidad de tejido conectivo y, eventualmente, por la bolsa serosa de Fleischmann.

La irrigación de la glándula sublingual se hace por medio de las arterias sublingual y submental. Su inervación deriva de los nervios cuerda del tímpano y lingual y el drenaje linfático se dirige a los ganglios submentales y submandibulares. Mención especial merece la relación establecida entre el nervio lingual y el conducto de Wharton. Aquél rodea a este pasando de fuera a dentro por debajo del mismo. El nervio hipogloso discurre por debajo del conducto de Wharton, entre los músculos milohioideo e hiogloso. Los nervios lingual e hipogloso penetran en la lengua curvándose hacia arriba entre la parte anterior de la glándula sublingual y el músculo geniogloso.

La glándula sublingual puede ser asiento de neoplasias tanto benignas como malignas. Los tumores desarrollados en la misma representan menos del 1% de los tumores salivales y el 90% de ellos son malignos. Con más frecuencia se observa una tumoración no neoplásica de la glándula sublingual, la ránula, nombre debido a su apariencia semejante al abdomen de este batracio. Existen dos posibles patogenias para esta lesión. Una la considera un quiste verdadero, debido a una obstrucción ductal que origina una cavidad recubierta por un epitelio, mientras que la otra asume que se trata de un pseudoquiste, debido a una lesión del conducto y a la extravasación de moco, sin un revestimiento epitelial. Según su extensión se distinguen dos tipos de ránulas, un tipo sublingual, situado en la región supramilohioidea, y otro tipo cervical (plunging ranula), de la que hay, a su vez, dos tipos: sublingual-submandibular y submandibular.

La región suprahioidea se encuentra situada por debajo de las regiones lingual y sublingual, de las que está separada parcialmente por los músculos milohioideos. En ella se distinguen tres partes, una media, comprendida entre los vientres anteriores de ambos músculos digástricos, y dos laterales, formadas por las celdas submandibulares y su contenido. Las lesiones suprahioideas se expresan en el cuello y por tanto, son biopsiadas en este, y no a través de la cavidad oral.



**PRECAUCIONES:**

Las técnicas quirúrgicas realizadas en el suelo bucal deben evitar la lesión accidental o inaparente de las estructuras alojadas en el mismo. Es preciso prestar una particular atención a evitar:

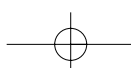
- A) La sección completa de los músculos genioglosos, ya que en caso de producirse, la lengua perdería su anclaje anterior y bascularía hacia atrás, cayendo sobre la apertura superior de la laringe y causando disnea.
- B) La inclusión del conducto de Wharton en una sutura o ligadura, ya sea a lo largo de su recorrido (siguiendo el límite súpero-medial de la glándula sublingual) o en su desembocadura. Su obstrucción ocasionaría una retención salival aguda en la glándula submandibular ipsilateral con las consiguientes manifestaciones mecánicas (hernia y cólico salival) e inflamatorias (submaxilitis). En caso de duda puede ser conveniente insertar una sonda o un catéter en el conducto, para identificarlo en todo momento.
- C) Lesionar el nervio lingual con la consiguiente pérdida de sensibilidad en los dos tercios anteriores de la hemilengua correspondiente.

PROCEDIMIENTO:

Al igual que en otras localizaciones de la cavidad oral, en el suelo de la boca pueden realizarse biopsias incisionales o escisionales. Estas últimas deben reservarse para lesiones de pequeño tamaño (pocos milímetros) y especialmente para aquellas en las que la sospecha clínica es de benignidad histológica. El acceso a esta zona de la cavidad oral es más difícil que a otras regiones de la misma, tales como los labios y la lengua. Es preciso retraer los labios y mejillas así como separar la lengua, disponer de una buena iluminación y una aspiración que garantice la visibilidad óptima de la zona a biopsiar. Debe evitarse inyectar un anestésico local en la lesión, siendo preferible realizar una técnica anestésica troncular sobre el nervio lingual. La mucosa del suelo oral es fina y friable, por lo que debe evitarse asirla con pinzas de forcipresión o con pinzas de disección dotadas de extremos traumatizantes. La incisión debe realizarse con un bisturí y puede continuarse con una tijera, debiendo evitarse el uso de electrobisturí, ya que la elevada temperatura resultante causa coagulación y destrucción tisular. Puede, no obstante, una vez extirpado el tejido, usarse un coagulador mono o bipolar para hacer hemostasia en el lecho quirúrgico. La sutura debe ser cuidadosa, ya que por su estructura la mucosa del suelo bucal puede desgarrarse con facilidad.

BIOPSIA DE LESIONES ESPECÍFICAS:

Si bien pueden encontrarse en el suelo bucal prácticamente todas las lesiones observables en el resto de la cavidad oral, las más importantes son la lesiones precancerosas, los cánceres y las lesiones glandulares salivales (Figuras 1-3).



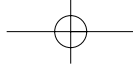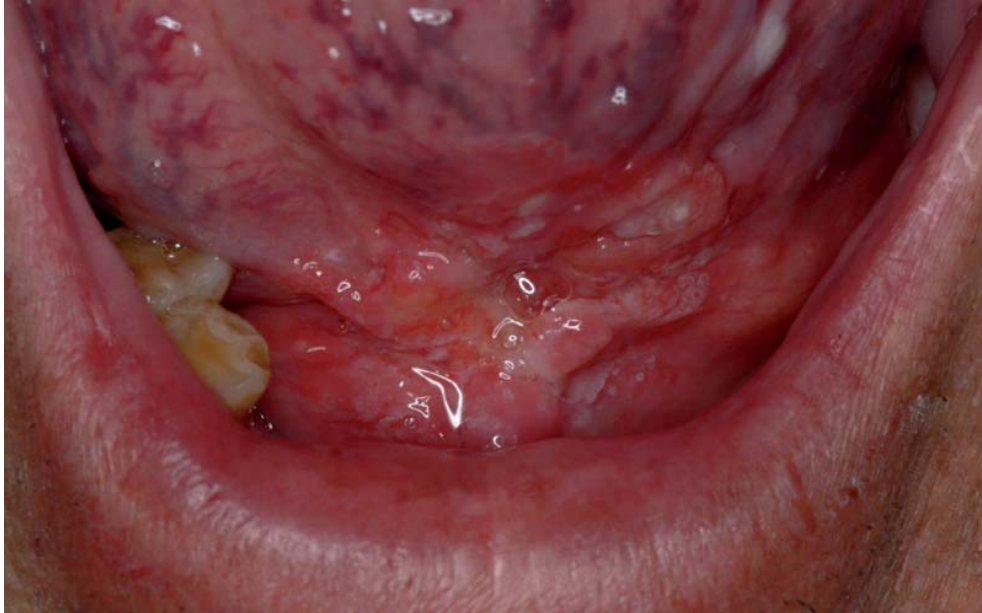


Figura 1: Carcinoma de células escamosas situado en la parte anterior del suelo oral.

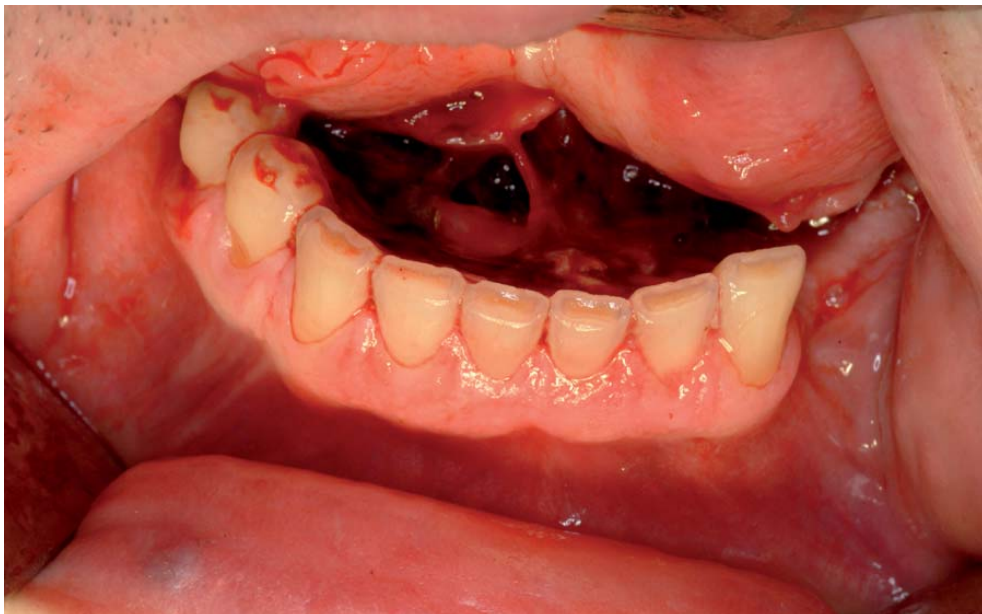
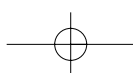


Figura 2: Cáncer del suelo bucal que infiltra la raíz lingual ocasionando una anquiloglosia.



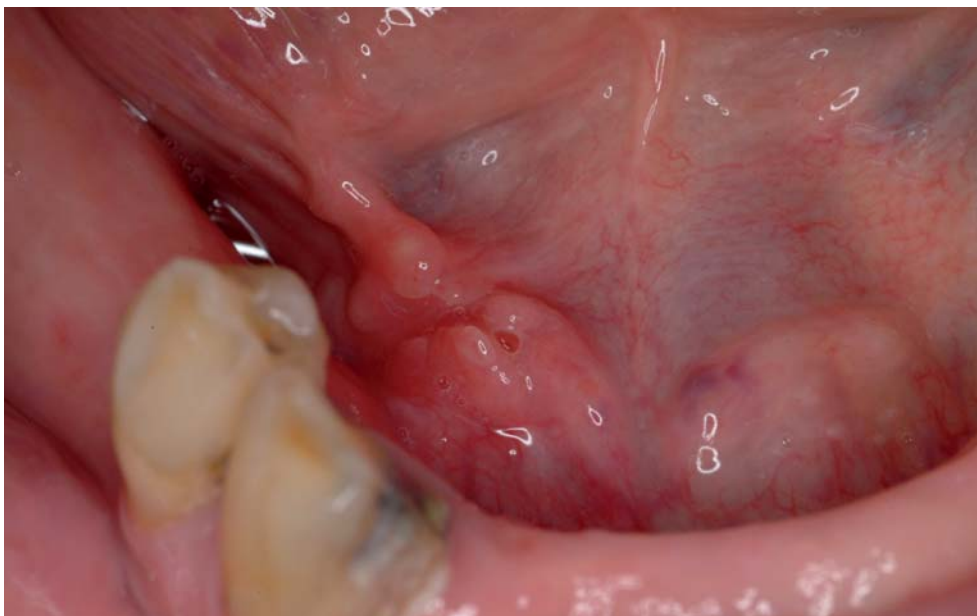
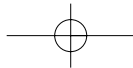


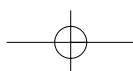
Figura 3: Mucocele del suelo bucal.

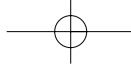
La leucoplasia oral se localiza con más frecuencia en el labio inferior, mucosa yugal y encía. Sin embargo, los lugares en los que se asocia con un mayor riesgo de displasia epitelial son los bordes laterales y la cara ventral de la lengua, así como el suelo bucal. En estos sitios asienta el 90% de las leucoplasias orales con displasia o carcinoma. También en el suelo de la boca, así como en la mucosa yugal y en el paladar blando se localiza preferentemente la eritroplasia. En su forma homogénea, el 51% de estas lesiones son asiento de un carcinoma invasor, el 40% de un carcinoma in situ y el 9% exhiben una displasia moderada o grave.

La lengua oral y el suelo de la boca son asiento de más del 50% de los cánceres de la cavidad oral. Aproximadamente el 80% de los cánceres del suelo oral se desarrollan en su parte anterior y desde aquí se extiende en superficie y profundidad, pudiendo infiltrar la encía lingual y el maxilar inferior, así como la raíz lingual. En este último supuesto se reduce la movilidad de la lengua, la cual puede quedar adherida al suelo oral y sin apenas movilidad. La afectación del conducto de Wharton puede provocar su obstrucción, ocasionando una retención salival y un aumento de tamaño de la glándula submandibular ipsilateral.

El diagnóstico definitivo de las displasias y carcinomas requiere la realización de una biopsia, habitualmente incisional.

Las ránulas se presentan como una tumoración de consistencia blanda, indolora y de apariencia translúcida. La exploración clínica y los estudios de imagen son suficientes

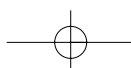


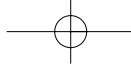


para realizar un diagnóstico, complementadas con la información aportada por el estudio anatomopatológico postoperatorio. No es preciso realizar una biopsia lesional para diagnosticar una ránula.

REFERENCIAS:

- Batsakis JG. Sublingual gland. *Ann Otol Rhinol Laryngol* 1991;100:521-522.
Hollinshead WH. *Anatomy for surgeons: Volume 1. The Head and Neck*. Philadelphia: Harper & Row Publ. 1982, pp 361-387.
Reichart PA, Philipsen HP. Oral erythroplakia. A review. *Oral Oncol* 2005;41:551-561.
Waldron CA, Schafer WG. Leukoplakia revisited: a clinico-pathologic study of 3256 oral leukoplakias. *Cancer* 1975;36:1386-1392.
Witt RL. *Salivary Gland Diseases. Surgical and Medical Management*. New York: Thieme, 2005, pp114-140.





10

Biopsia en la lengua

Agurte Uribarri

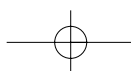
La biopsia es un examen complementario fundamental en el campo de la odontología y en muchas ocasiones resulta imprescindible para alcanzar el diagnóstico definitivo de ciertas patologías, además de ser el medio diagnóstico específico para determinar la naturaleza maligna, premaligna o benigna de una lesión.

Las indicaciones de biopsia en la lengua se solapan a algunas de las indicaciones generales de la biopsia, ya expuestas en otros capítulos, y son las siguientes:

- Lesiones que persistan más de dos semanas tras retirar los posibles agentes causales
- Lesiones con características clínicas de malignidad: eritroplasia o eritroleucoplasia, ulceración irregular, persistencia, base indurada, sangrante y crecimiento rápido.
- Lesiones que muestran un crecimiento progresivo
- Tumoraciones intersticiales
- Lesiones pigmentadas

Como aspecto específico, cabe destacar que a pesar de que los bordes laterales de la lengua constituyen un área muy susceptible de aparición de lesiones traumáticas de etiología oclusal o protésica, esta región es una de las localizaciones más habituales del carcinoma oral de células escamosas. La realización de la biopsia no debe ser demorada más de 2 semanas cuando las lesiones ulceradas no remitan tras el cese de irritantes (Figura 1).

Por otro lado el dorso y bordes laterales de la lengua son lugares donde habitualmente asientan las lesiones de la enfermedad liquenoide oral y las leucoplasias, con un



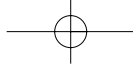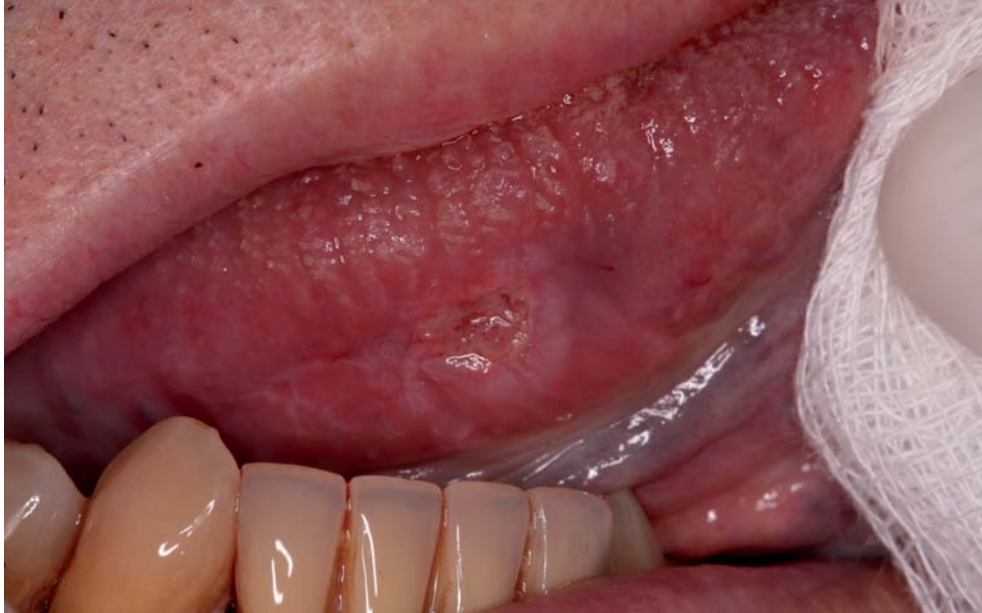
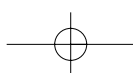


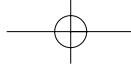
Figura 1

aspecto clínico indistinguible entre ambas, que hace de la biopsia una técnica de diagnóstico ineludible (Figura 2).

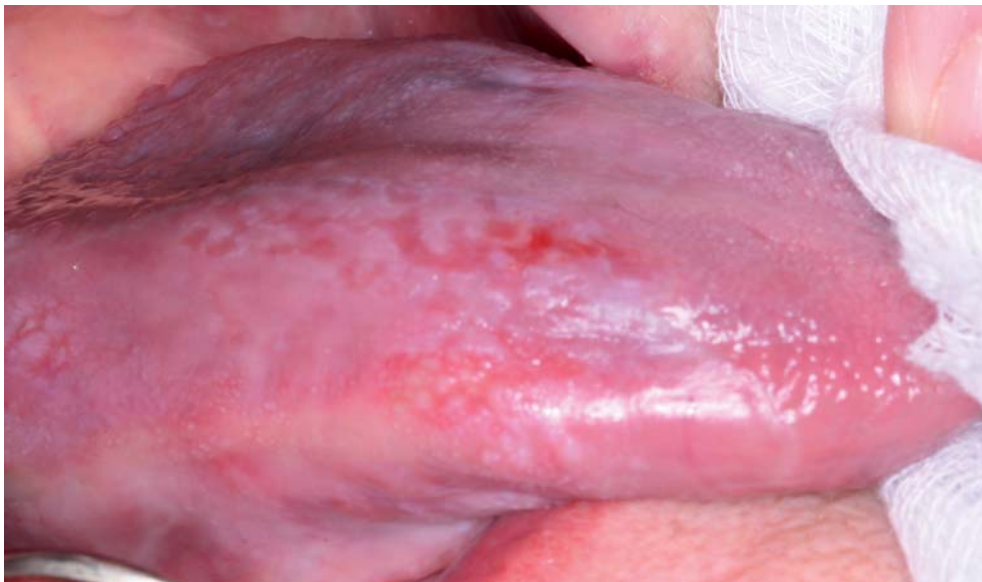

Figura 2





La patología de la lengua incluye también lesiones cuyo diagnóstico no requiere una biopsia quirúrgica sino una historia clínica bien detallada y una exploración minuciosa. Dentro de este grupo de lesiones se incluye la glositis romboidal media y otras glositis secundarias a cuadros de anemia, estados carenciales (vitamina B12, Ac. Fólico) o infecciones por hongos.

La biopsia es mandatoria para el diagnóstico en otras patologías como son las macroglosias, que además de ser debidas a la presencia de angiomas o linfangiomas congénitos o formar parte de ciertos síndromes, pueden ser secundarias a cuadros de amiloidosis.

Existen también variantes normales anatómicas como son la hipertrofia de las papilas foliáceas, que están localizadas en la zona más posterior de los bordes laterales de la lengua y que también se denominan “amígdala lingual” por estar constituidas por tejido linfóide. Dichas estructuras pueden aumentar de tamaño durante una infección de vías respiratorias altas y mostrarse como unas tumoraciones nódulares rosadas de tamaño considerable que provocan la alarma del paciente. Estas estructuras no requieren ser biopsiadas excepto que constituyan un hecho que origine una preocupación extrema al paciente.

Las contraindicaciones de la biopsia en la lengua se limitan casi exclusivamente a las lesiones vasculares cuya exéresis y hemostasis requiera su realización en un centro hospitalario.

La biopsia puede ser de varios tipos dependiendo de las características y de la localización de la lesión, la técnica y el material empleados y tiempo clínico de realización.

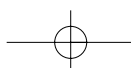
Atendiendo a las características específicas de las lesiones de la lengua, la biopsia puede ser de dos tipos:

- biopsia directa: cuando la lesión es visible en la superficie de la mucosa y es fácilmente accesible
- biopsia indirecta: cuando la lesión es intersticial y está recubierta por una mucosa de apariencia normal.

La mayoría de las lesiones linguales que exigen ser biopsiadas, asientan en la superficie de la mucosa lingual por lo que requieren una biopsia directa, pero la lengua es también el lugar predilecto de asentamiento de algunos tumores intersticiales como el tumor de células granulares.

Según la localización anatómica de la lesión en la lengua, la biopsia puede realizarse en:

- dorso lingual
- bordes laterales
- cara ventral



Según la técnica empleada la biopsia en la lengua puede ser de dos tipos:

- Biopsia incisional: indicada en lesiones muy extensas con características clínicas de malignidad o ante la sospecha de enfermedades orales con afectación múltiple. La biopsia incisional debe contener una parte representativa de la lesión para lo que se recomienda realizar una cuña siguiendo el eje longitudinal de la lengua que incluya la periferia de la lesión y un área de tejido adyacente normal. En lesiones muy extensas y no homogéneas recomendamos la tinción con azul de toluidina para evidenciar las áreas más sospechosas de malignidad. Este test alcanza una sensibilidad del 97%. Cuando la lesión afecta a un área muy extensa de la lengua o muestra diferentes características a lo largo de su extensión, esta justificada la toma de varias muestras (Figuras 3-4).
- Biopsia excisional: la realizaremos en lesiones inferiores a 1 cm debiendo incluir un margen de 2-3mm de tejido sano a lo largo de toda la lesión (Figuras 5-7). No debemos realizarla en lesiones con sospecha clínica de malignidad. Si se trata de lesiones muy pequeñas en las que solamente se puede realizar una biopsia excisional, debemos pensar que esta debe ser además terapéutica y que debe incluir un margen de seguridad de 1cm de tejido perilesional no afectado.

La técnica quirúrgica de la biopsia en la lengua incluye:

- Anestesia: en la periferia de la lesión y nunca intralesional para evitar artefactuarla.
- Estabilización del tejido: se debe traccionar la lengua manualmente ayudándonos de una gasa, aplicando más fuerza de tracción en lesiones localizadas en la zona más posterior del borde lateral. La inmovilización de la lengua para biopsiar lesiones localizadas en la cara ventral, puede realizarse mediante tracción a partir de un punto de sutura transfixiante en el tercio anterior, lo cual contribuye a elevar la lengua y mostrar el área a biopsiar. En lesiones localizadas en la zona anterior lingual podemos ayudarnos de la pinza B (pinza de tracción fenestrada)
- Selección de la zona a biopsiar
- Incisión: lo más empleado es el bisturí frío convencional con hoja del nº 15 realizando una incisión oval o en forma de ojal siguiendo el eje longitudinal de la lengua. También puede ser utilizado el bisturí circular o punch de diámetro variable. La incisión será más profunda cuando se realice en el dorso de la lengua ya que el epitelio es más grueso a este nivel y será más superficial cuando sea tomada en el borde lateral y cara ventral de la lengua teniendo especial cuidado con la rica vascularización de la zona.

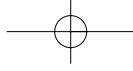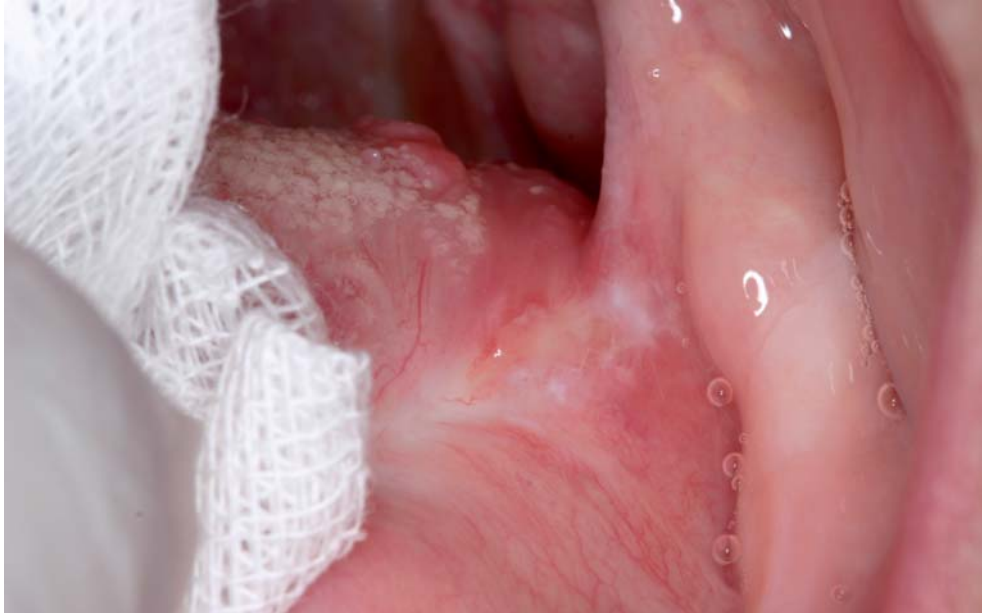


Figura 3

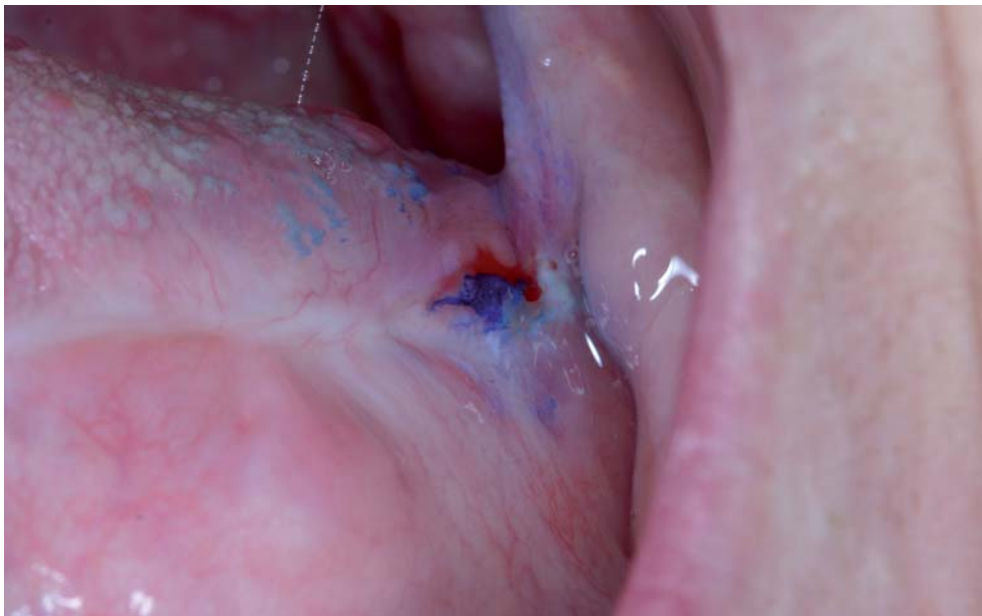
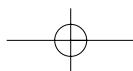


Figura 4



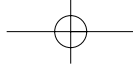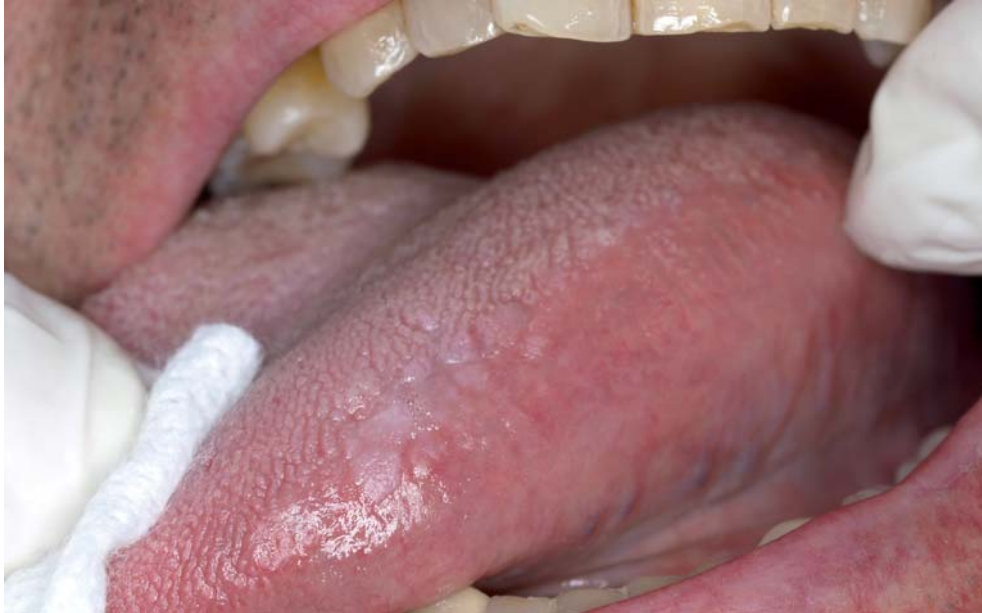


Figura 5

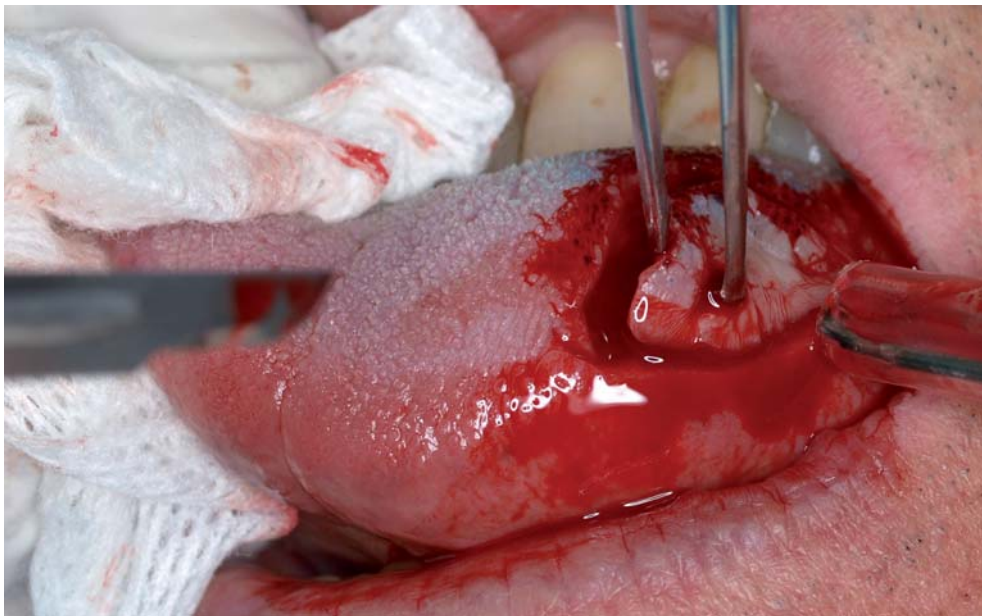
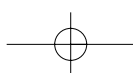


Figura 6



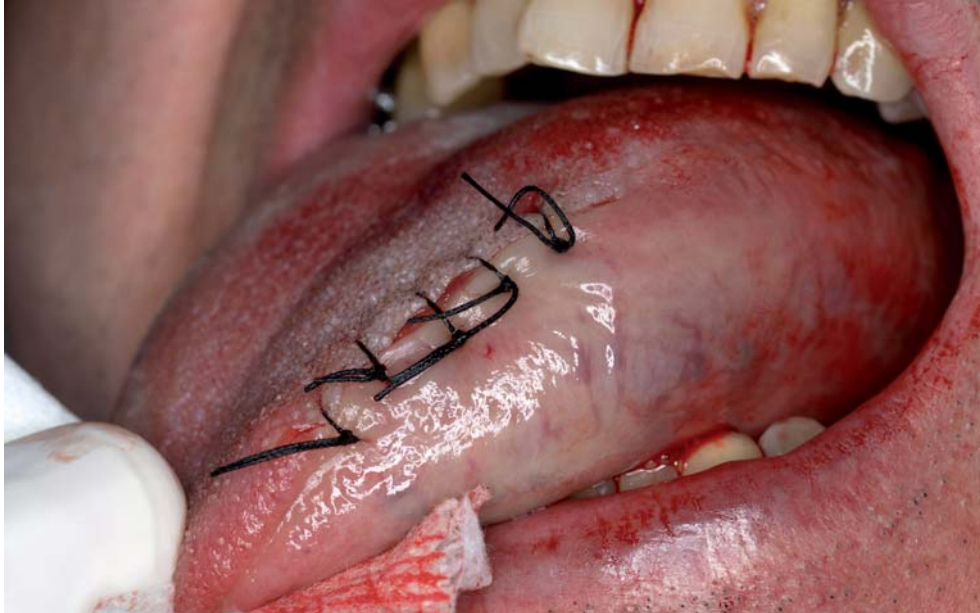
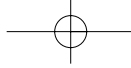


Figura 7

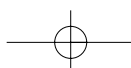
- Remoción del tejido: manejo lo más atarumático posible de los tejidos.
- Sutura: dada la gran movilidad de la lengua durante la dicción y deglución y su gran vascularización, puede ser necesaria la sutura en profundidad y el cierre primario sin tensión para evitar dehiscencias. La biopsia de lesiones intersticiales requiere muchas veces la sutura por planos.

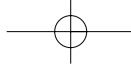
La muestra obtenida será sumergida en fomol al 10% y remitida al laboratorio correctamente identificada incluyendo los datos clínicos del paciente y de la lesión (tamaño, forma, color, textura, consistencia, tiempo de evolución, síntomas y presencia de adenopatías) así como el diagnóstico clínico de presunción.

Durante el postoperatorio de las biopsias, en muchas ocasiones, el paciente puede presentar dolor de intensidad moderada, que requiere la prescripción de analgésicos y antiinflamatorios. Se indicará dieta blanda, evitando en lo posible irritantes y traumatismos de la herida quirúrgica.

BIBLIOGRAFÍA:

Gould AR. Early detection of oral premalignant disease and oral cancer: Refining the process. Oral Surg Oral Med Oral Pathol 2002;94:397-8.



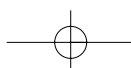
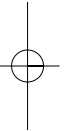
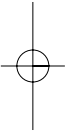


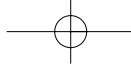
Pentenero M, Carrozzo M, Pagano M et al. Oral mucosal dysplastic lesions and early squamous cell carcinomas: underdiagnosis from incisional biopsy. *Oral diseases* 2003;9:68-72.

Mota-Ramirez A, Silvestre FJ, Simó JM. Oral biopsy in dental practice. *Med Oral Patol Oral Cir Bucal* 2007;12:E504-10

Bermejo-Fenoll A, Lopez-Fornet P. Instrument for biopsy of oral lesions: an improved chalazion forceps. *Dermatol Surg* 2006;32: 1493-5.

Kujan O, Glenny AM, Duxbury AJ, Thakker N, Sloan P. Screening programmes for the early detection and prevention of oral cancer. *Cochrane Database Syst Rev* 2003;4: CD004150.





11

Biopsia en el paladar

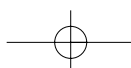
Abel García García | Manuel Somoza Martín
María Dolores Reboiras López

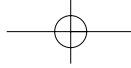
INTRODUCCIÓN

En el paladar, como cualquier región de la cavidad oral, se pueden desarrollar lesiones para cuyo diagnóstico sea preciso un estudio histopatológico, por lo que es preciso realizar una biopsia. La toma de una biopsia de la cavidad oral generalmente es sencilla, aunque es preciso tener en cuenta ciertas peculiaridades de cada región. Anatomía.

El paladar visto desde la cavidad oral es una bóveda que la separa de las fosas nasales, senos maxilares y nasofaringe, y está limitado lateralmente en su parte anterior por el reborde alveolar y en su parte posterior por los pilares amigdalinos. En su porción posterior termina en un borde libre a través del que se comunica la oro y la nasofaringe, y en el que se encuentra la úvula.

El paladar se divide en paladar duro y paladar blando. El paladar duro está tapizado por una fibromucosa que cubre el paladar óseo, que prácticamente no es distensible. Está formada por la mucosa bucal, la capa glandular y la capa osteofibrosa. El paladar blando contiene en su espesor distintos músculos y está dotado de movilidad. La mucosa palatina está inervada en su parte anterior por el nervio nasopalatino que sale por el agujero nasopalatino, y en su parte posterior por el nervio palatino anterior que sale por el agujero palatino posterior y los nervios palatinos medio y posterior que salen por agujeros accesorios. Está irrigada por la arteria nasopalatina que sale por el agujero nasopalatino y por la arteria palatina descendente que sale por el agujero palatino posterior.





ANESTESIA

La anestesia local del paladar es sencilla. Se puede infiltrar localmente la zona que queremos biopsiar o se puede realizar una anestesia de los troncos nerviosos en su salida por los agujeros del esqueleto palatino.

TOMA DE BIOPSIAS

Para realizar una biopsia en el paladar duro es recomendable disponer de un bisturí eléctrico para realizar hemostasia.

Cuando tomamos una biopsia en el paladar duro se va a producir un defecto que difícilmente podremos cerrar suturando los bordes debido a las características poco distensibles de la fibromucosa palatina. Generalmente tendremos que dejar que cicatrice por segunda intención. Esto puede dar lugar a problemas como sangrado persistente o dolor. El sangrado generalmente suele ceder a la presión durante unos minutos con una gasa. En caso de persistir, se puede realizar un taponamiento colocando unas suturas en los bordes del defecto, anudándolas en el centro comprimiendo una gasa.

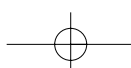
El hecho de que en el paladar duro sea difícil cerrar el defecto creado al realizar la biopsia por primera intención puede ser un problema en paciente anticoagulados, cada vez más frecuentes en nuestro medio. Es por ello que debemos atender a esta circunstancia y si es preciso suspender la anticoagulación siguiendo los criterios en relación con el motivo que ha indicado la misma.

Si al realizar una biopsia seccionamos una de las arterias antes mencionadas pueden sangrar profusamente. Para controlar la hemorragia suele ser suficiente en la mayoría de las ocasiones la compresión con una gasa y si es preciso la coagulación con un bisturí eléctrico o la ligadura con una sutura.

La sección de los nervios antes mencionados que salen por los agujeros del paladar óseo suele producir una pequeña zona de anestesia de la que los pacientes generalmente no se suelen quejar.

LESIONES MÁS FRECUENTES QUE PODEMOS VER EN EL PALADAR

En el paladar podemos encontrar multitud de lesiones y neoplasias derivadas de los tejidos que lo constituyen o incluso metástasis. Entre las lesiones que no ulceran la mucosa palatina cabe destacar las neoplasias de glándulas salivares menores (Figura 1). Entre las neoplasias malignas cabe destacar el carcinoma oral de células escamosas (Figura 2).



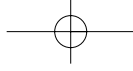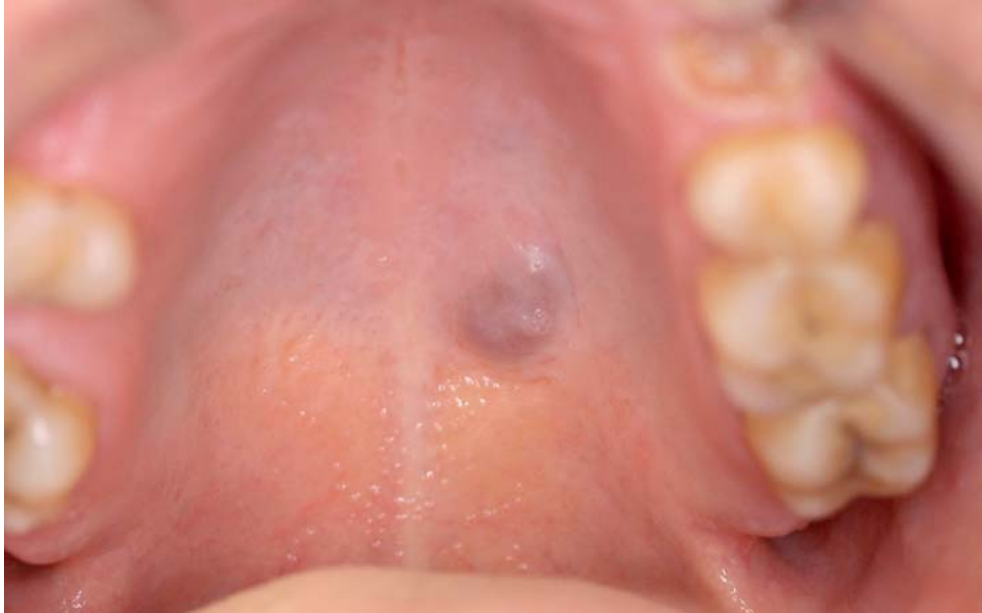
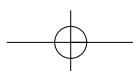
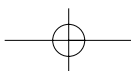
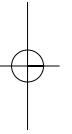
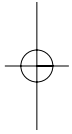
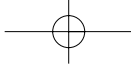


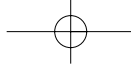
Figura 1: Mucocele en paladar

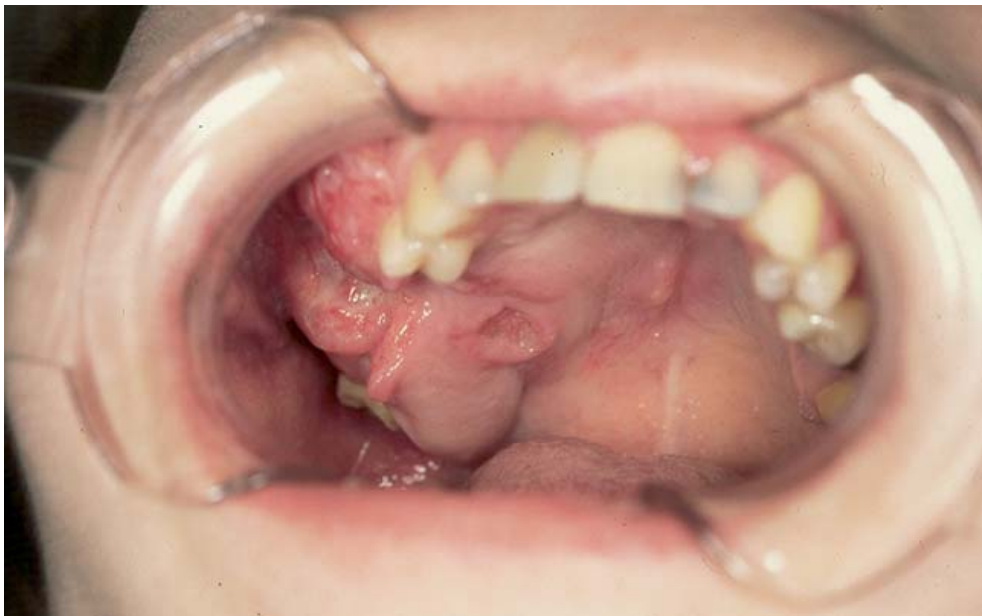

Figura 2: Carcinoma oral de células escamosas que afecta al paladar.







12

Biopsia en la mucosa yugal

José López López / Andrés Blanco Carrión

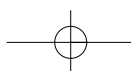
ASPECTOS ANATÓMICOS E HISTOLÓGICOS

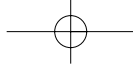
Aspectos anatómicos

Desde el interior hacia el exterior podemos encontrar las siguientes estructuras en la zona de las mejillas: capa mucosa, capa submucosa, capa muscular (músculo buccinador en la vertiente oral y por los músculos platisma, orbicular del labio y elevadores/depresores de los labios en la vertiente cutánea), una capa subcutánea y por último una capa cutánea. En base a lo anterior podemos encontrar diferentes planos de clivaje: un plano entre submucosa y músculos genianos, un plano entre musculatura geniana y tejido subcutáneo y un plano entre el tejido cutáneo y subcutáneo.

La mucosa yugal se encuentra entre el vestíbulo superior y el inferior, acaba ventralmente en el límite de la boca y anteriormente en las comisuras labiales. Forma parte de la mucosa de revestimiento de la cavidad bucal y por tanto su comportamiento es semejante al de la mucosa de fondo de vestíbulo, suelo de boca, paladar blando y superficie ventral de la lengua (Tabla 1). Y diferente, por tanto, a la mucosa de transición del borde rojo del labio, a la mucosa masticatoria de encías y paladar duro y a la mucosa especializada del dorso lingual. Su color habitual es rosa pálido, acostumbra a encontrarse húmeda y no presenta folículos pilosos o glándulas sudoríparas. En un 70% de los casos podemos encontrar glándulas sebáceas ectópicas y se denominan gránulos de Fordyce. Tiene un comportamiento elástico que es debido a la conformación del tejido subepitelial.

Aspectos histológicos





El epitelio es un epitelio escamoso estratificado no queratinizado que al ser de revestimiento consta de los siguientes estratos:

Estrato basal.

Contiene células cúbicas o cilíndricas, adyacentes a la membrana basal.

Estrato espinoso.

Contiene células grandes, esféricas o elípticas con aspecto poligonal. Presentan menor evidencia de puentes intercelulares que en el epitelio queratinizado; incluso algunos autores prefieren no hablar de estrato espinoso.

Estrato superficial.

Contiene células con núcleos redondos que no se tiñen con eosina, aspecto que sí sucede en la capa superficial del epitelio queratinizado.

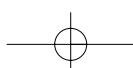
El patrón de maduración del epitelio yugal es ordenado, se aprecian sucesivas capas que contienen células en edad creciente (estadios progresivos de maduración). Además de los queratinocitos podemos encontrar las denominadas células claras intraepiteliales; son células con halo claro intracitoplasmático que rodea al núcleo (melanocitos, células de Langerhans, células de Merkel y linfocitos intraepiteliales) (Tabla 2). El epitelio de la mucosa yugal, al igual que el resto de epitelio bucal, se nutre de la red capilar existente en la lámina propia, no tiene nervios pero sí algunas terminaciones amielínicas.

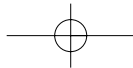
En profundidad al epitelio se encuentra la lámina propia o corión; es el tejido conectivo que sirve de soporte al epitelio. Con fines didácticos se habla de una capa superficial o papilar (las fibras de colágeno se disponen de forma laxa y son finas) y una capa reticular o profunda (las fibras de colágeno se disponen en gruesos haces con conformación paralela a la superficie). En esta lámina propia encontramos células, vasos sanguíneos, elementos nerviosos y fibras (colágenas con colágeno tipo I y elásticas con elastina y glucoproteína fibrilar) inmersas en una sustancia fundamental (proteoglicanos, ácido hialurónico y proteínas derivadas del suero).

En la mucosa yugal, al igual que en los labios, hay por debajo de la lámina propia una capa de tejido adiposo laxo o tejido conectivo glandular que contiene vasos sanguíneos principales y nervios de la mucosa, separando la mucosa del tejido muscular subyacente.

PRECAUCIONES

En la zona de las mejillas nos encontramos con varias estructuras que podemos con-





siderar de riesgo a la hora de realizar maniobras quirúrgicas. Arteria y vena facial, nervio facial, nervio bucal, bola adiposa y ducto parotídeo.

Arteria facial.

Inicialmente se coloca profunda con respecto al margen inferior de la mandíbula y después se dirige hacia la mejilla en una situación superficial (más cercana al plano mucoso que al cutáneo). Va en una posición de detrás hacia adelante hasta llegar a la comisura, donde se divide en dos ramas terminales principales (arteria labial superior y arteria labial inferior) y una rama de menor calibre: la arteria del ala de la nariz. Resulta difícil de lesionar en la remoción de lesiones superficiales de la mucosa, pero el riesgo aumenta a medida que profundizamos, en especial en la región molar y premolar. Un riesgo existente y no siempre calibrado, es el que se produce en el desbridamiento de abscesos odontógenos a este nivel. Se debe incidir con el bisturí sólo en la mucosa y luego proceder a realizar la apertura con una pinza roma tipo pinza hemostática de Klemmer.

Vena facial.

Sigue el recorrido de la arteria en una posición más posterior. Si bien el sangrado será menor, son válidas las precauciones descritas para la arteria.

Nervio facial.

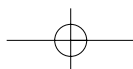
El VII par y sus ramificaciones siguen un recorrido entre el plano subcutáneo y el plano de los músculos de la mímica que inerva. Después de emerger por el orificio estilomastoideo se dirige hacia adelante atravesando la glándula parótida. Intraglandularmente se ramifica de forma variable, pero podemos aceptar: una rama frontal (inerva los músculos de la mímica frontal); una rama para la musculatura palpebral; una rama para la musculatura geniana y labial superior y una rama (nervio marginal de la mandíbula) para la musculatura geniana, mentoniana y perilabial. Resulta difícil lesionar este nervio en las cirugías intraorales; se podrá ver comprometido si se involucra la parte cutánea.

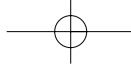
Nervio bucal.

Se acompaña de un pequeño vaso venoso y arterial. Debe tenerse especial cuidado en las intervenciones de submucosa y mucosa geniana. Se encuentra entre el masetero y el buccinador. Recordemos que se inicia del nervio mandibular antes de dividirse en sus dos ramas terminales (nervio lingual y alveolar inferior). Cruza el trígono retromolar y se distribuye en la mucosa geniana.

Bola adiposa.

La bolsa de Bichat se sitúa en la región molar, entre el masetero (externo) y el buc-





cinador medial). Es una masilla adiposa que se extiende hacia la fosa infratemporal. Si se realiza un colgajo subperióstico se evita la rotura de la cápsula. Si se rompe accidentalmente en el manejo de espesores parciales de la mucosa, se puede ocasionar una herniación de la bolsa que dificulte la intervención.

Conducto de Stenon.

Al salir del parénquima glandular se dirige hacia adelante por encima del músculo masetero, hasta su margen anterior. A partir de este margen se desvía de forma brusca en dirección medial y perfora el músculo buccinador, en dirección oblicua y hacia delante, para abrirse en la mucosa en forma de papila a la altura del cuello del segundo molar superior. En su pared superior se acompaña de fibras del nervio facial. Los colgajos subperiósticos evitan su lesión, pero es necesario localizarlo si vamos a hacer cirugía mucosa en la cercanía del 2º molar o posterior a él.

PROCEDIMIENTO

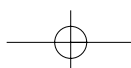
La mucosa yugal es más laxa que la encía, pero menos que el suelo de la boca; eso hace que la técnica resulte fácil. Es una mucosa fina, que nos obligará a ser cautos en el manejo de los tejidos y en la sutura de la incisión. Si decidimos utilizar un "punch" deberemos ayudarnos con algún aditamento, con el fin de tener una superficie dura en la que poder apoyarnos. Para este procedimiento resulta útil la pinza sacabocados. La técnica más utilizada en la zona es la biopsia incisional o excisional con bisturí frío. Si deseamos cauterizar una lesión se puede emplear el bisturí eléctrico o el láser de CO₂. La anestesia será habitualmente infiltrativa y a distancia de la lesión.

BIOPSIAS DE LESIONES ESPECÍFICAS

Las alteraciones más frecuentes de la mucosa yugal son, por un lado, el fibroma, tributario de biopsia exéresis, y por otro la leucoplasia, el liquen y el carcinoma oral de células escamosas, tributarios de biopsia para obtener un diagnóstico de certeza. (Figuras 1-7). En la Tabla 3 presentamos las lesiones más usuales que asientan en esta zona, su definición y su indicación de biopsia.

BIBLIOGRAFÍA

- Chiapasco M. Procedimientos quirúrgicos de cirugía oral respetando la anatomía. México: Ed. Amolca, 2009; pp. 203-218.
- Bermejo Fenoll A. Medicina Bucal. Vol 1- Enfermedades mucocutáneas y de las glándulas salivales. Madrid: Ed. Síntesis, 1998; pp. 59-67.
- Reichart PA, Philipsen HP. Atlas de patología oral. Barcelona: Ed. Masson, 2000; pp. 63-87.
- Bascones A. Medicina Bucal. Madrid: Ed. Avances, 2004; pp. 299-311.
- Bagán JV, Vera F. Patología de la Mucosa oral. Barcelona: Sintex Latino 1989.
- Garant PR. Oral Cells and Tissues. Barcelona: Quintaessence Publishing, 2003; pp. 81-122.



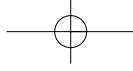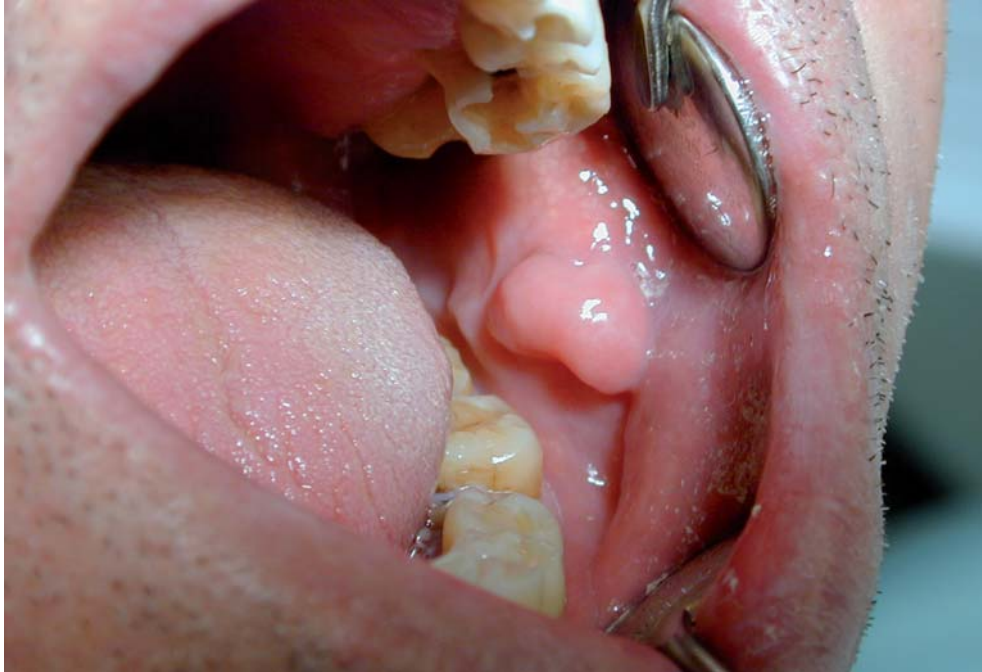
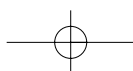


Figura 1 Fibroma con un origen inicialmente traumático que requiere exéresis y posterior estudio histopatológico.

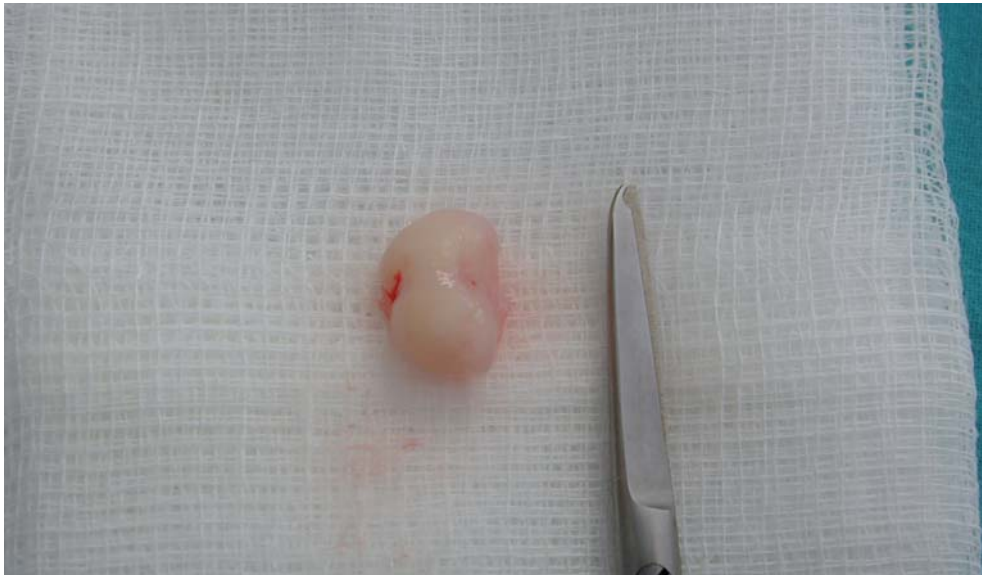

Figura 2 Pieza quirúrgica de la lesión anterior.



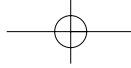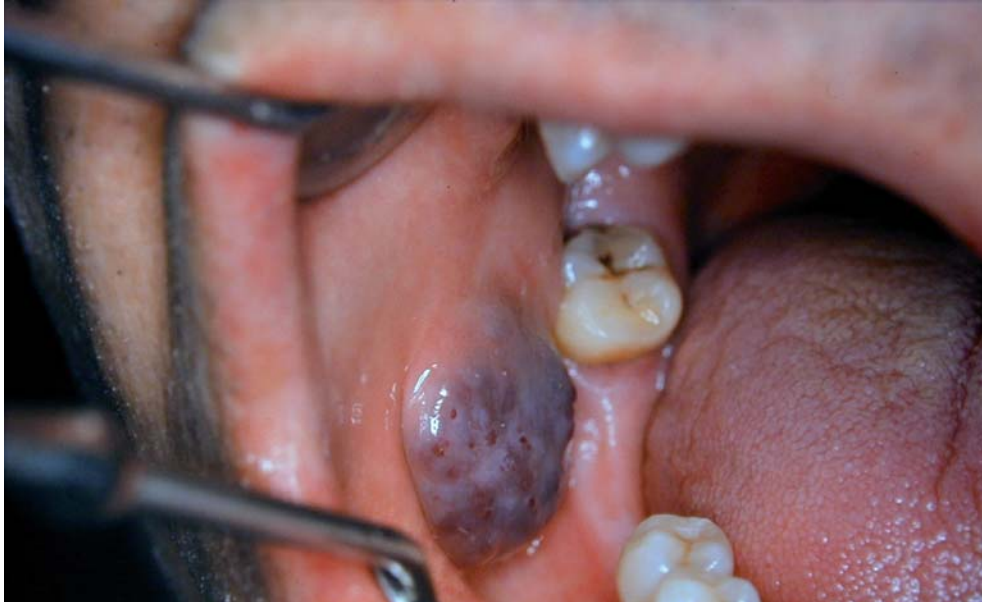


Figura 3 Lesión de origen vascular en la que hemos de ser cautos antes de realizar la biopsia con el fin d evitar posibles sangrados inesperados. En este caso de probable origen traumático y una vez descartado una extensión a zonas profundas tributaria de exéresis.

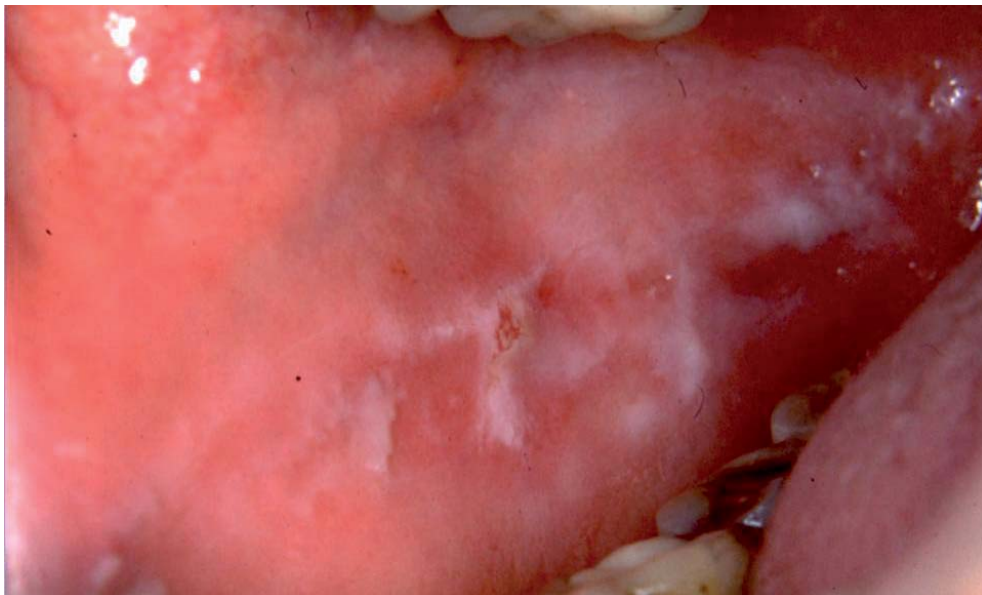
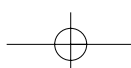


Figura 4 Lesión de mordisqueo que coincide con la línea alba. Paciente joven que presenta el problema de forma reiterada justo antes de los exámenes.



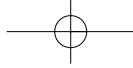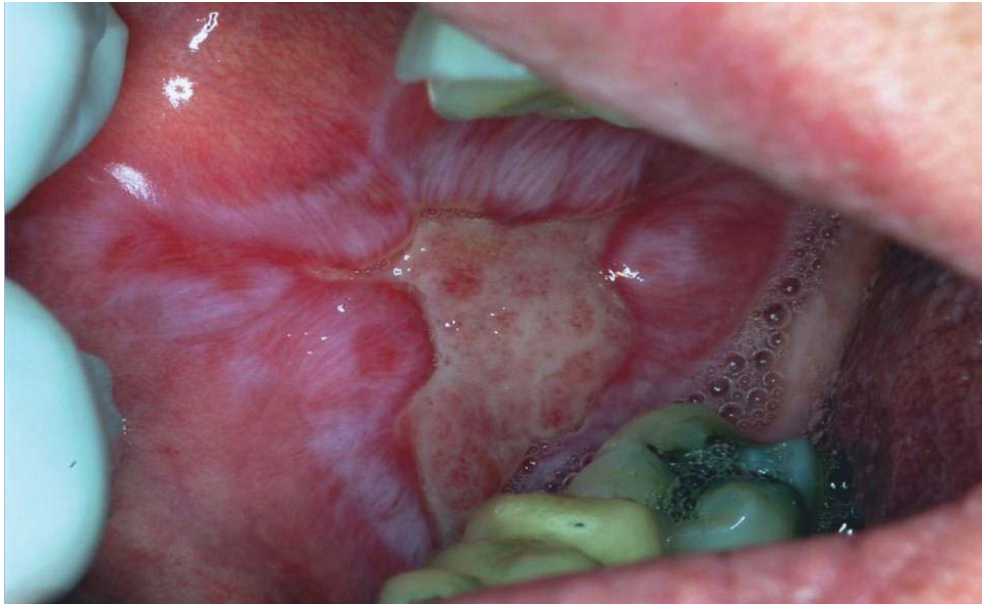


Figura 5 Lesión ulcerada con refuerzo hiperqueratósico periférico, asociada a otras lesiones hiperqueratósicas distribuidas en la mucosa bucal. Compatible con liquen plano oral que confirma el estudio histopatológico.

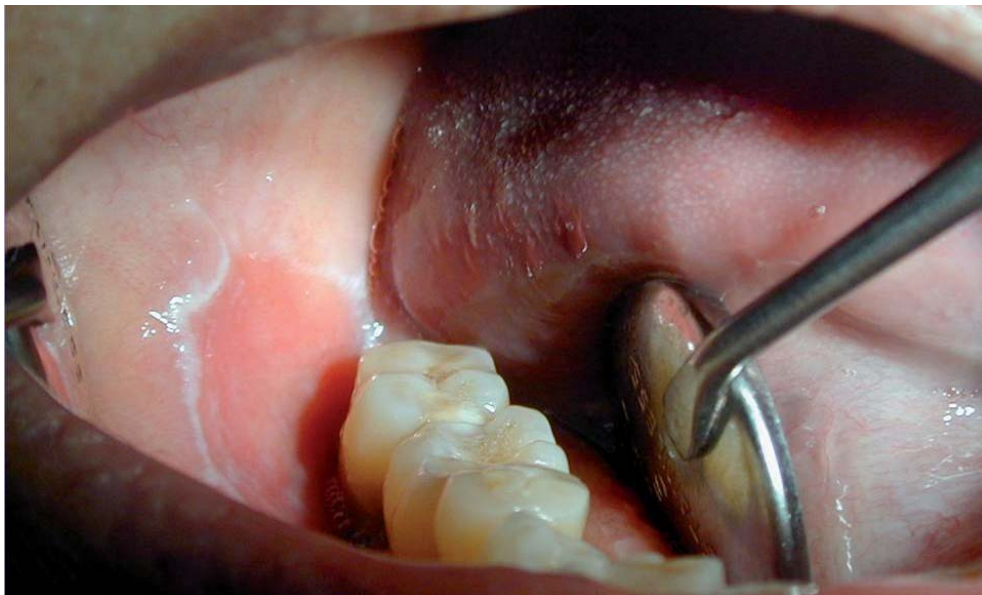
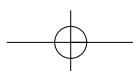


Figura 6 Lesión de aspecto liquenoide, con refuerzo periférico en un paciente con lupus sistémico.



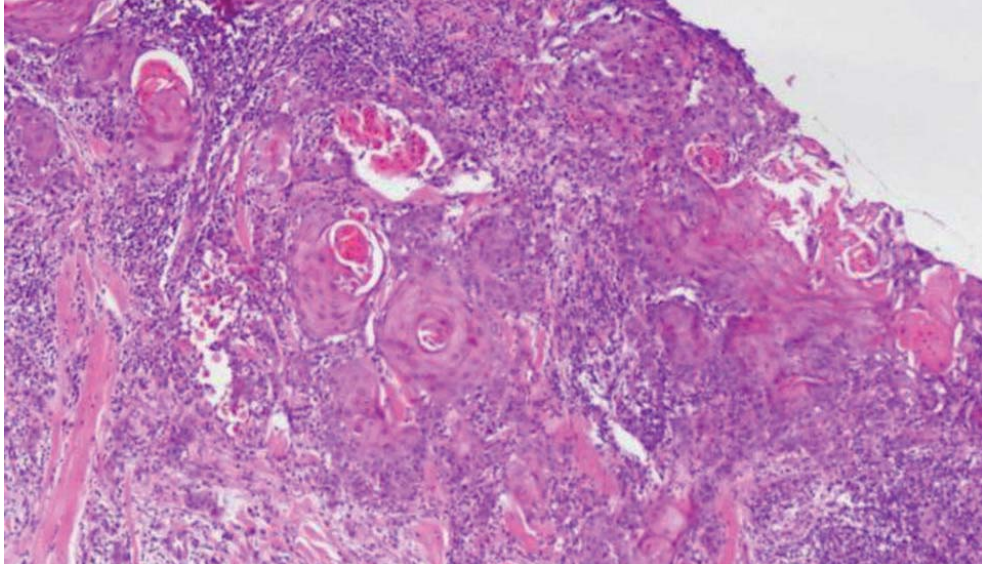
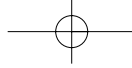


Figura 7a Paciente de 52 años con liquen plano oral diagnosticado de más de 10 años de evolución que presenta lesión ulcerada en la mucosa yugal. La biopsia demuestra la existencia de un carcinoma oral de células espinosas.

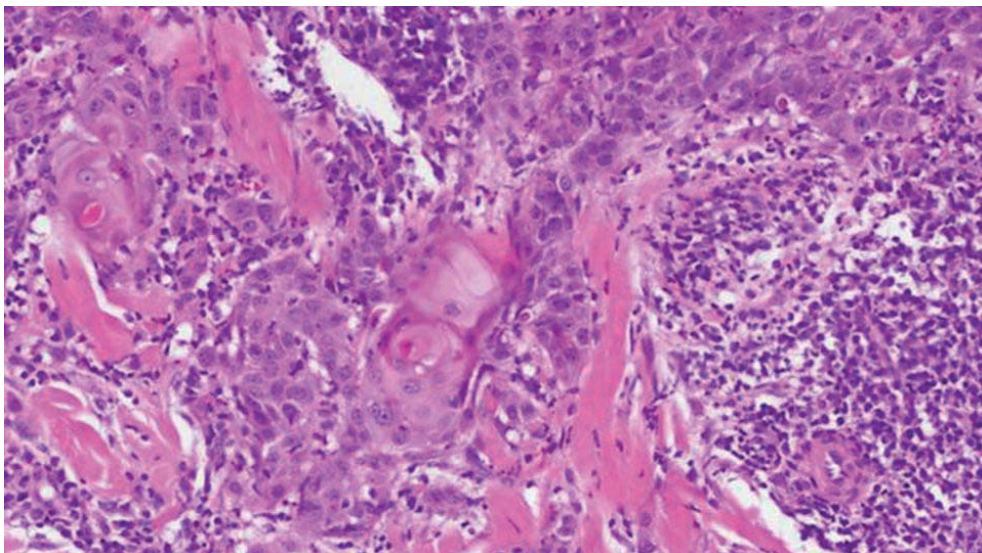


Figura 7b Mucosa revestida por epitelio plano estratificado no queratinizado que presenta una neofrmación epitelial maligna. Se aprecian nidos sólidos de células escamosas con atipias y figuras de mitosis. Se advierte disqueratosis, globos corneos y puentes intercelulares. Rodeando a los nidos neoplasicos se advierte infiltrado inflamatorio crónico.

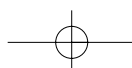


Tabla 1. Tipos de mucosa oral. Adaptado de Garant PR, pp 82.

Características	Mucosa de revestimiento	Mucosa masticatoria	Mucosa especializada
Epitelio	No queratinizado	Queratinizado / Paraqueratinizado	Queratinizado / No queratinizado
Submucosa	Tejido conectivo laxo	Tejido conectivo denso	Tejido conectivo laxo
Fibras (*)	Fibras de colágeno + Fibras elásticas +++	Fibras de colágeno +++ Fibras elásticas +	Fibras de colágeno ++ Fibras elásticas ++
Receptores sensoriales	Células de Merkel Nocioceptores Mecanoreceptores encapsulados	Células de Merkel Nocioceptores Mecanoreceptores encapsulados	Papilas gustativas Nocioceptores Mecanoreceptores encapsulados

(*) Escasa concentración (+), concentración media (++), concentración intensa (+++)

Tabla 2. Células claras que podemos encontrar intraepitelialmente. Adaptado de Bagán JV y Vera F, pp.13

TIPO DE CÉLULA	LOCALIZACIÓN	MARCADOR ESPECÍFICO	MICROSCOPIA ELECTRÓNICA
Célula de Langerhans	Básicamente suprabasal	ATPasa, OKT-6, Proteína S-100 PNA	Carecen de monofilamentos y desmosomas y también de melanosomas. Contienen un núcleo lobulado y citoplasma claro con los característicos gránulos de Birbeck en forma de bastón o raqueta
Melanocito	Basal	Reacción de la Dopa / Reacción Fontana-Masson	Carece de tonofilamentos y desmosomas. Contiene Melanosomas (gránulos electrodensos característicos)
Célula de Merkel	Basal	APAD (pankeratina) (*) / CK20 (**)	Vesículas neurosecretoras asociadas a neuroaxón amielínico
Linfocito	Variable	OKT-3	Citoplasma escaso alrededor del núcleo con mitocondrias, ribosomas libres y un pequeño aparato de Golgi

(*) Positiva en epidermis y en citoplasma de células neoplásicas.

(**) Específico para células Merkel, negativo en epidermis e intensamente positivo en citoplasma de células neoplásicas.

Tabla 3. Lesiones que pueden asentar en la mucosa yugal y que pueden ser tributarias o no de estudio histológico para llegar al diagnóstico.

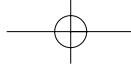
LESIÓN	DESCRIPCIÓN	BIOPSIA
Variaciones de la normalidad		
Gránulos de Fordyce	Son glándulas sebáceas ectópicas. Se presentan como nódulos pequeños, puntiformes, ligeramente elevados, amarillos o blancos y pueden presentarse aislados o en pequeños grupos	No indicada
Pigmentación fisiológica	Más frecuente en personas de piel oscura. Suelen ser pigmentaciones marronáceas bien delimitadas. En ocasiones estas pigmentaciones pueden asociarse a leucoedema. Debe diferenciarse del síndrome de Peutz-Jeghers que cursa con pigmentaciones mucocutáneas asociadas a poliposis intestinal	No indicada
Fleboectasia	Es menos frecuente que en la lengua. Son dilataciones de los pequeños vasos que se presentan como elevaciones hemisféricas, pequeñas, redondeadas, de color rojo azulado; a veces son múltiples. Son más frecuentes en las personas mayores y a veces se relaciona con patología cardiovascular.	No indicada
Anomalías del desarrollo		
Nevo blanco esponjoso	Es la enfermedad de Cannon. Es una displasia heredada de forma autosómica dominante. La mucosa se encuentra arrugada y plegada con un color blanco grisáceo y es más o menos elevada. Suele ser bilateral. Presenta hiperqueratosis y edema intracelular.	A veces necesaria para llegar al diagnóstico
Paquioniquia congénita	Síndrome de Jadassohn-Lewandowsky. Placas blancas que se presentan a partir de la segunda década. Se asocia a lesiones en las uñas, queratosis palmoplantar y lesiones corneales.	Para ayudar al diagnóstico
Disqueratosis congénita	Son lesiones leucoplásicas en mucosa yugal, lengua y otras mucosas digestivas, anal, etc. Se asocia a atrofia y pigmentación en la piel. Se presenta a partir de la segunda infancia.	Para ayudar al diagnóstico
Disqueratosis benigna intraepitelial hereditaria	Aparece en la infancia y cursa con placas blancas asintomáticas. Se asocia a lesiones en la conjuntiva. En las exacerbaciones puede aparecer ceguera transitoria.	Para ayudar al diagnóstico
Disqueratosis folicular (Enfermedad de Darier)	Son papulocostros foliculares que pueden confluir en zonas verrucosas. Aparece en la infancia y se asocia a lesiones vaginales, laringe, faringe, etc.	Para ayudar al diagnóstico
Infecciones		
Abscesos y celulitis	Asociado a patología dental, en especial afecciones del tercer molar. En ocasiones, en especial en pacientes inmunocomprometidos, puede presentarse una estomatitis ulceromembranosa que se extenderá a las regiones cercanas y cursará con adenopatías.	No indicada. En ocasiones punción para estudio microbiológico

Infecciones específicas	La sífilis puede presentar placas mucosas típicas del período secundario. La tuberculosis puede cursar con úlceras. La actinomicosis puede presentar nódulos granulomatosos que fistulizan.	Estudio microbiológico
Infecciones micóticas	La más frecuente es la candidiasis. Si bien puede presentarse en cualquiera de sus manifestaciones, en esta localización tiene especial relevancia la candidiasis hiperplásica o las leucoplasias retrocomisurales, que en ocasiones se sobreinfectan. Otras micosis son infrecuentes en nuestro medio.	En las hiperplásicas para ayudar al diagnóstico. En micosis profundas No indicada
Infecciones víricas	La más frecuente es la gingivostomatitis herpética (vesículas de 2-3 mm que se rompen y dan lugar a úlceras). Si se presenta una varicela o un herpes zoster el cuadro clínico ayudará al diagnóstico.	No indicada
Hiperplasia epitelial focal	Está ocasionada por los subtipos 13 y 32 del papilomavirus humano, si bien se acepta una base genética, dado que afecta de manera especial a algunas comunidades. Es asintomática. En los niños suele mantenerse una conducta expectante.	En ocasiones para la extirpación
Causas mecánicas, físicas o químicas		
Mordisqueo	Se produce una hiperqueratosis de aspecto leucoplasiforme. Se presenta en especial en individuos estresados que juegan con los dientes. Se presentará sólo en los lugares al alcance de los dientes.	No indicada
Masticación por betel	Se presenta como una capa roja a veces asociada a lesiones blancas por mordisqueo.	No suele estar indicada
Fibrosis submucosa	Es una fibrosis del tejido conectivo subepitelial que limita la apertura bucal. Se asocia al consumo de nuez de betel.	Necesaria dada su posibilidad de malignización
Síndrome de Münchhausen	Es una automutilación, poco frecuente, de carácter psicógeno. El diagnóstico es difícil.	Para descartar otras lesiones
Cauterización	Se debe a la utilización local de sustancias ácidas (AAS). Se produce una lesión blanca necrótica con desprendimiento del epitelio y posible aparición de una úlcera.	No indicada
Nódulo diaprénico	Es el resultado del hábito pernicioso de succionar y protruir la mucosa bucal a través de un diastema u otros espacios naturales o artificiales (ausencias dentales, prótesis, aparatos de ortodoncia, etc.).	No indicada
Reacción liquenoide	Clinicamente es equiparable a las lesiones de líquen, pero no cumple los criterios para ser denominado enfermedad de líquen plano oral.	En ocasiones, para llegar al diagnóstico

Enfermedades mucocutáneas		
Liquen plano	Puede presentar sobre todo lesiones reticulares y/o atróficoerisivas. Es un lugar frecuente de presentación, si bien suele ser bilateral e implicar a otras zonas de la mucosa bucal	Necesaria para confirmar el diagnóstico
Lupus eritematoso	Tanto la forma discoide (en un 15-20% de los casos) como la sistémica (en el 50% de los casos) puede cursar con lesiones muy semejantes a las del liquen. En ocasiones se pueden presentar lesiones no típicas que compliquen el diagnóstico.	Necesaria en especial si no hay un diagnóstico claro de la enfermedad o para descartar liquen
Otras	En la esclerodermia pueden aparecer zonas más o menos escleróticas, con diferente grado de induración. La dermatomiositis presenta lesiones inespecíficas muy semejantes a las del liquen.	Para descartar otras lesiones
Otros trastornos de la queratinización		
Leucoplasia	Es una lesión preferentemente blanca de la mucosa oral, que no puede catalogarse como otra entidad, ni clínica ni histológicamente. Es una lesión precancerosa que requiere un seguimiento metódico. Si la lesión clínica está asociada a un determinante (fricción, tabaco, candidas, etc.) deberá desaparecer al retirar el desencadenante. La eritroleucoplasia alterna zonas rojas y blancas y en muchas ocasiones presenta un carcinoma "in situ". La leucoplasia verrugosa proliferativa suele desarrollar un cáncer en su evolución en un porcentaje muy alto de los casos.	Para establecer el diagnóstico y el grado de displasia
Enfermedades vesiculoampollosas		
	Pénfigo vulgar, pénfigoide ampolloso, enfermedad de Dühring-Brocq, eritema polimorfo, síndrome de Lyell, aftas recidivantes, enfermedad de Sutton, pénfigoide benigno, etc.	Si la patología de base lo requiere para llegar al diagnóstico
	No se diferencian de otras localizaciones.	
Pigmentaciones		
	La mucosa yugal es frecuente asiento de discromías que afectan a la cavidad bucal.	Dependerá de la patología de base
	Enfermedad de Addison, el síndrome de Peutz-Jeghers, la hemocromatosis, la ictericia, la neurofibromatosis, la acantosis nigricans, las pigmentaciones por metales pesados o los nevus vasculares. Todas ellas forman parte de un cuadro general.	
Tumores benignos		
Fibroma	No es un verdadero tumor; es una hiperplasia del tejido conectivo, de origen generalmente traumático.	Biopsia exéresis

Adenoma	Son raros en esta presentación; hay algunos casos descritos de adenolinfomas y adenomas ductales	Para el diagnóstico
Papiloma	Es una neoplasia que se origina en el epitelio, si bien la mucosa yugal no es de los lugares predominantes.	
Hemangioma	Pueden aparecer aislados o formando parte del síndrome de Sturge-Weber. Pueden ser congénitos o adquiridos. La biopsia no está indicada para establecer el diagnóstico. Los hemangiomas pequeños y autolimitados podrán ser extirpados si es necesario, pero los grandes precisarán un estudio previo para evitar sangrado de difícil solución.	No está indicada y se debe ser especialmente cauto
Otros	Todo el abanico de tumores epiteliales o conectivos pueden presentarse en la mucosa yugal, siendo de los más frecuentes los lipomas y los schwannomas. Algunas entidades sistémicas como la neurofibromatosis también pueden presentar tumores en esta localización.	Para el diagnóstico
Tumores malignos		
Carcinoma espinocelular	El carcinoma oral de células escamosas (COCE) es el tumor maligno de origen epitelial más frecuente de la cavidad oral. La presentación en mucosa yugal es menos frecuente que en lengua o suelo de boca. Los estudios demuestran que muchas lesiones son inicialmente asintomáticas y en un gran porcentaje de casos se presenta en placas previas de tipo leucoplásico. Sea cual sea su presentación: exofítica, ulcerada o mixta, el tratamiento, que siempre debe ser multidisciplinario, pasa por un diagnóstico inicial en el que la biopsia juega un papel importante	Necesario para el diagnóstico y el grado de diferenciación
Melanoma	Se origina en los melanocitos del epitelio y puede representar un problema diagnóstico frente a otras pigmentaciones. Suelen ser lesiones pigmentadas en las que se produce un aumento de tamaño, un incremento del dolor o la aparición de cambios significativos como ulceración, por ejemplo. Se suele presentar en paladar, encía y reborde alveolar.	Necesaria para el diagnóstico
Otros	Representan el 10% de los tumores malignos de la cavidad oral y la mucosa yugal no es la topografía más frecuentemente implicada. El diagnóstico es difícil y a veces hacen falta estudios de inmunohistoquímica complejos. De entre las múltiples variedades podemos mencionar el carcinoma verrucoso, el carcinoma de células fusiformes, el fibrosarcoma, el histiocitoma fibroso maligno, el liposarcoma, el angiosarcoma, el neurosarcoma, el rabdomiosarcoma, el leiomasarcoma, las metástasis, el linfoma de Hodgkin, el plasmocitoma y el mieloma múltiple.	Necesaria para el diagnóstico

Otras lesiones		
Enfermedad de Crohn	Cursa con ulceraciones y proliferación tisular asociada a patología intestinal. Encontraremos granulomas con células gigantes polinucleadas.	Para confirmar el diagnóstico
Enfermedad de Reiter	Uretritis, artritis y conjuntivitis. Puede cursar con lesiones blanco-rojizas u otras formas de estomatitis circinada.	No es necesaria
Descamación mucosa	Es una descamación ocasionada por algunos dentífricos con contenidos altos en laurilsulfato o pirofosfatos.	No indicada
Mucositis por radiación	Se inician con eritema y edema y posteriormente erosiones pseudomembranosas. La mucosa queda después fibrótica y atrófica. Con importante sequedad asociada.	No indicada
Mucositis por citostáticos	Eritema, descamación y erosión.	No indicada
Reacción injerto contra huésped	Suelen presentarse queratosis liquenoides y/o ulceraciones.	No indicada



13

Biopsia en el labio

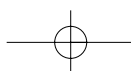
Adalberto Mosqueda Taylor

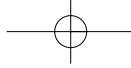
ASPECTOS ANATÓMICOS E HISTOLÓGICOS

Los labios están limitados en su parte superior por el borde de los orificios nasales y el subtabique nasal, a los lados por los surcos naso y labio genianos y abajo por el surco mento-labial. Ambos labios presentan una porción central muscular, formada por fascículos de músculo estriado y comprenden tres zonas anatómicas bien definidas y diferentes entre sí: la mucosa, el borde bermellón y la piel labial. La mucosa labial es delgada, laxa y de color rosa coral y un tanto translúcida, lo que permite observar la vascularidad subyacente. Al evertirlos se puede observar la ubicación y extensión de los frenillos labiales. En ocasiones se aprecia en el espesor de la mucosa el relieve de las glándulas mucoserosas subyacentes. El epitelio de revestimiento en esta región es de tipo escamoso estratificado no queratinizado. La lámina propia está formada por tejido fibroso laxo bien vascularizado, debajo del cual se observan cantidades variables de tejido adiposo maduro, así como numerosas glándulas salivales mucoserosas con conductos excretores que llevan su secreción a la superficie. El borde bermellón o semimucosa es la zona intermedia entre piel y mucosa, es de color rojizo (bermellón) y presenta un leve surcado sagital que varía de acuerdo a la raza, edad y género. A menudo es posible encontrar en esta zona pequeñas papulas puntiformes de color amarillento que corresponden a glándulas sebáceas ectópicas (gránulos de Fordyce), las cuales se consideran variantes de la normalidad que solo en raras ocasiones se asocian a patología inflamatoria, infecciosa y excepcionalmente neoplásica. La zona externa de los labios corresponde a una piel con abundantes folículos pilosos en el varón y escasos y poco desarrollados en las mujeres. La epidermis es delgada, con presencia de melanocitos con actividad variable, dependiendo de factores endógenos (genéticos y hormonales) y exógenos (inflamación, fármacos, exposición solar, etc.).

PRECAUCIONES

Como en todo procedimiento quirúrgico, es necesario contar con el consentimiento





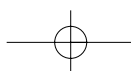
informado del paciente para realizar una biopsia. Al igual que en otras zonas anatómicas, para tomar una biopsia en la región labial se requiere del conocimiento de su anatomía específica y evitar cortes profundos que pudiesen seccionar las arterias labiales superior o inferior o lesionar alguna rama nerviosa, con las consecuencias de hemorragia intensa y parestesia. Es también importante el diseño preciso de la incisión, así como evitar hacer extensión de la misma hacia la zona cutánea, en cuyo caso se debe tener especial cuidado al afrontar los bordes quirúrgicos perfectamente con sutura delgada, para garantizar la continuidad de la unión mucocutánea, particularmente en el labio superior a nivel del surco subnasal o "filtrum", con objeto de no alterar la estética de la región.

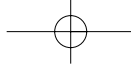
PROCEDIMIENTO

En lesiones de la región cutánea y de borde bermellón es recomendable dibujar el contorno del huso con algún colorante común (por ej. azul de metileno), teniendo el cuidado de respetar las líneas de expresión para evitar posibles defectos de cicatrización. La infiltración del anestésico debe hacerse a varios milímetros de la lesión, a fin de evitar deformar o modificar sus límites y estructura microscópica. En lesiones superficiales (placas, erosiones, úlceras) se debe incluir un margen de tejido sano y a partir de este se hace la incisión y disección del tejido con bisturí, con angulación aproximada de 45 grados hacia el centro y se retira la muestra a una profundidad suficiente para incluir una muestra representativa de la lesión. (En entidades epiteliales o superficiales suelen ser suficientes dos a tres milímetros de profundidad). En lesiones nodulares sugestivas de benignidad (quistes o tumores) se recomienda una disección roma con objeto de enuclearlas en su totalidad. Para tumores sólidos de naturaleza incierta es recomendable la obtención de una muestra en cuña con una profundidad que garantice la obtención de tejido representativo (Figura 1).

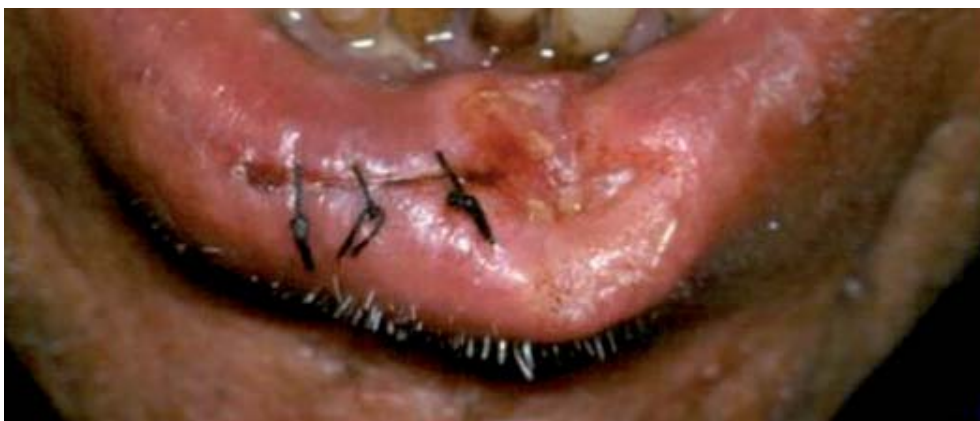

Figura 1. Extensión de biopsia incisional para úlcera labial sugestiva de carcinoma. La muestra tisular debe incluir tanto tejido lesionado como borde aparentemente sano.





BIOPSIA DE LESIONES ESPECÍFICAS

Entre las lesiones que con mayor frecuencia se presentan en la región labial y requieren del estudio histopatológico para establecer o confirmar su diagnóstico y normar tratamiento destaca el quiste de extravasación mucosa (mucocele), el cual aunque clínicamente característico, debe diferenciarse de otras alteraciones de glándulas salivales menores, como neoplasias productoras de moco (carcinoma mucoepidermoide) y de otros quistes de tejidos blandos, tales como los observados por cisticercosis. La escisión de la lesión debe acompañarse de la eliminación de las glándulas salivales menores ubicadas en su vecindad, dejando un lecho quirúrgico limpio y reduciendo de esta forma el riesgo de recurrencia (Figuras 2-5).

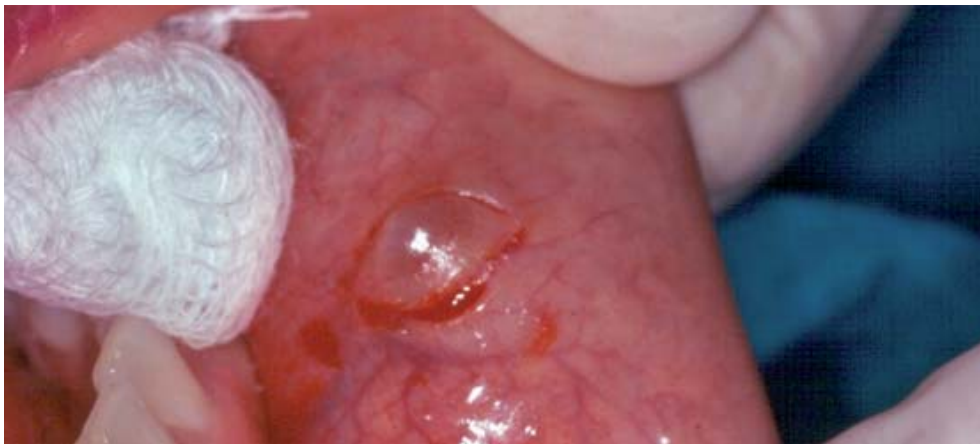

Figura 2. Incisión para delimitar la extensión del mucocele.

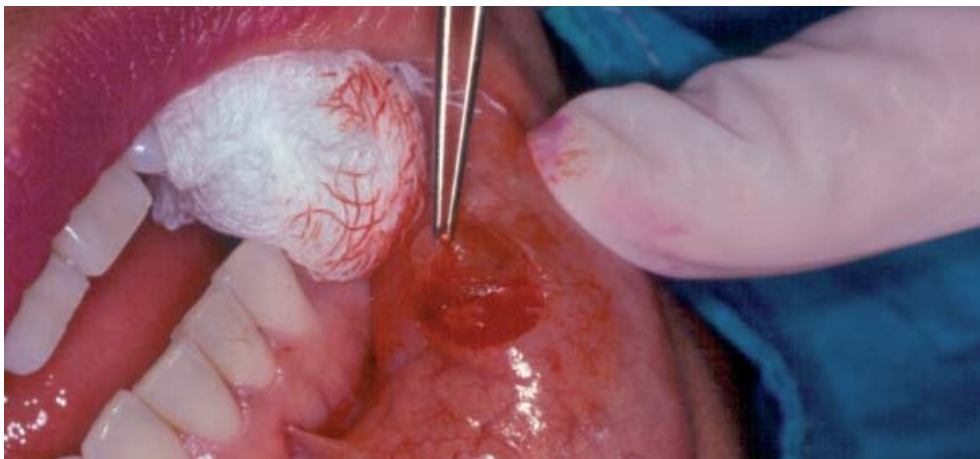
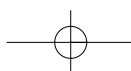


Figura 3. Disección del mucocele. Al traccionar con pinzas el borde de la incisión es posible separar cuidadosamente el mucocele mediante disección roma.



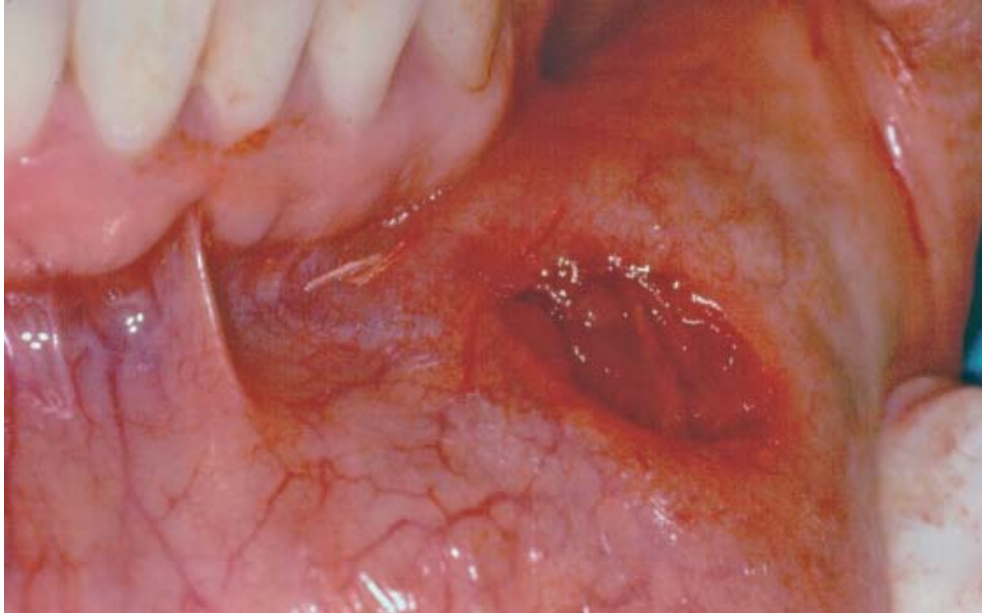
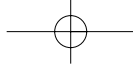
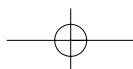
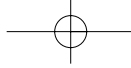


Figura 4. Lecho quirúrgico limpio, libre de glándulas menores. Se aprecia el músculo subyacente sin alteración.

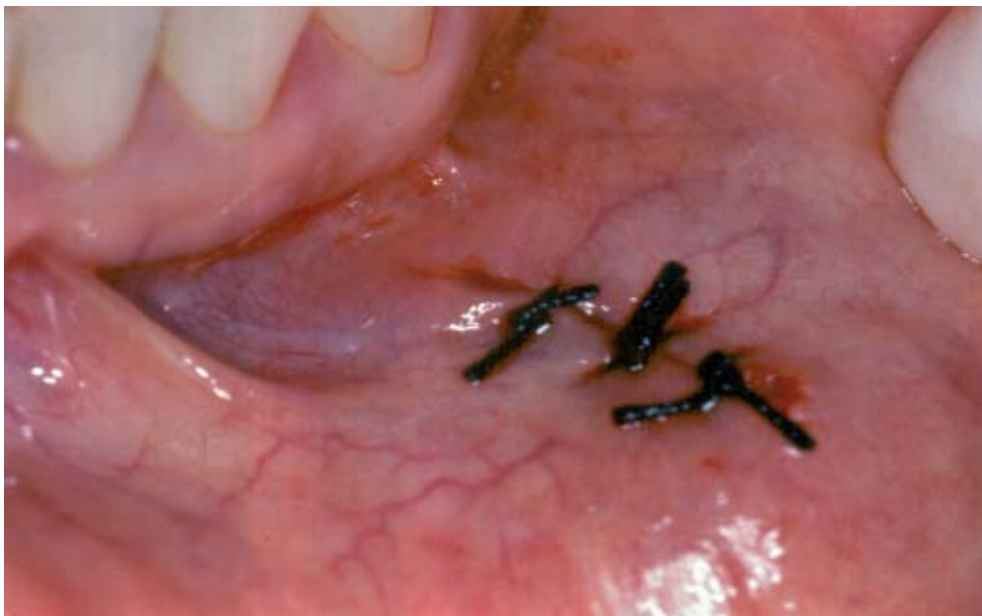

Figura 5. Cierre de la herida con puntos separados de sutura de seda.





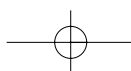
Otras lesiones que ameritan una biopsia escisional de la región labial son los nódulos sólidos, los cuales pueden corresponder a neoplasias de glándulas salivales menores (cuando se localizan a nivel submucoso) o a tumores mesenquimatosos (mas comunes a nivel de piel y bermellón) (Figuras 6-8). Sin embargo, entre las indicaciones mas importantes para la biopsia de la región labial, especialmente a nivel de borde bermellón inferior y piel labial superior están los carcinomas de células escamosas y basocelulares, respectivamente. En ocasiones estas neoplasias pueden ser precedidas por lesiones asociadas a exposición solar intensa (queilitis y queratosis actínicas), por lo que la presencia de zonas atróficas, erosiones y ulceraciones crónicas con o sin hiperqueratosis asociadas deben ser estudiadas mediante biopsia, ya que también es necesario descartar otras lesiones que pueden simular neoplasia, tales como infecciones diversas y algunas fotodermatosis (Figuras 1, 9 y 10) (Ver Tablas 1 y 2).

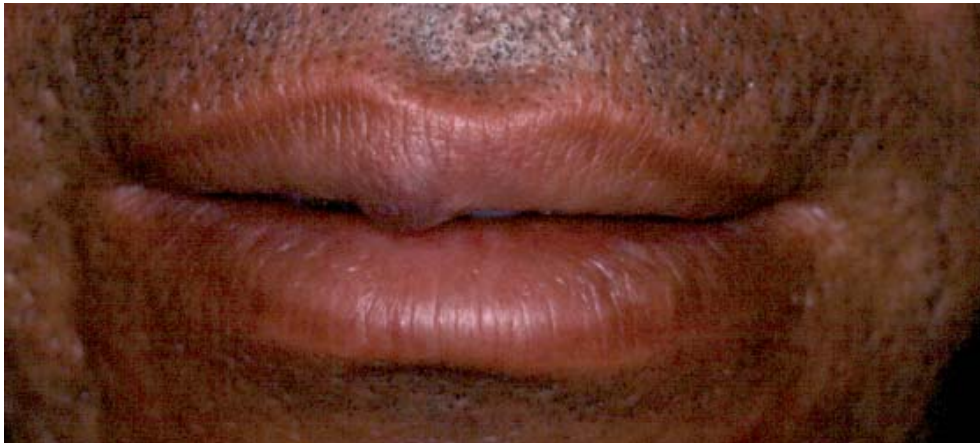

Figura 6. Nódulo labial de varios meses de evolución.

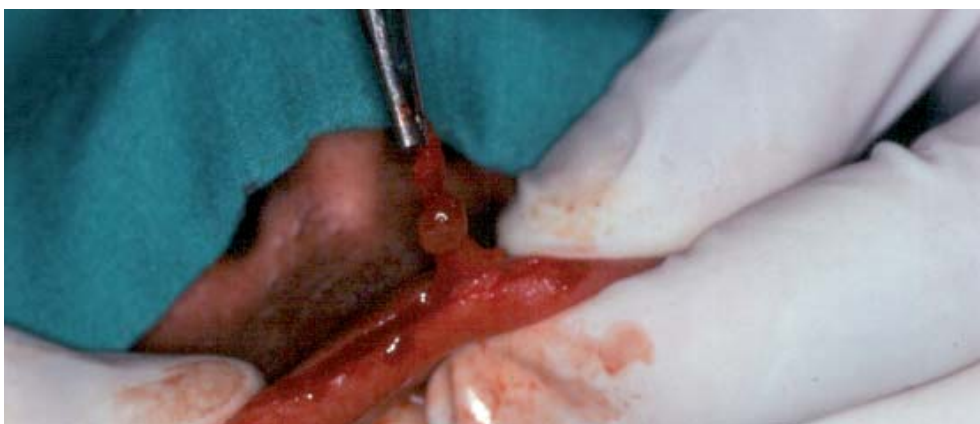

Figura 7. La disección demuestra una lesión encapsulada, fácil de remover del tejido adyacente.



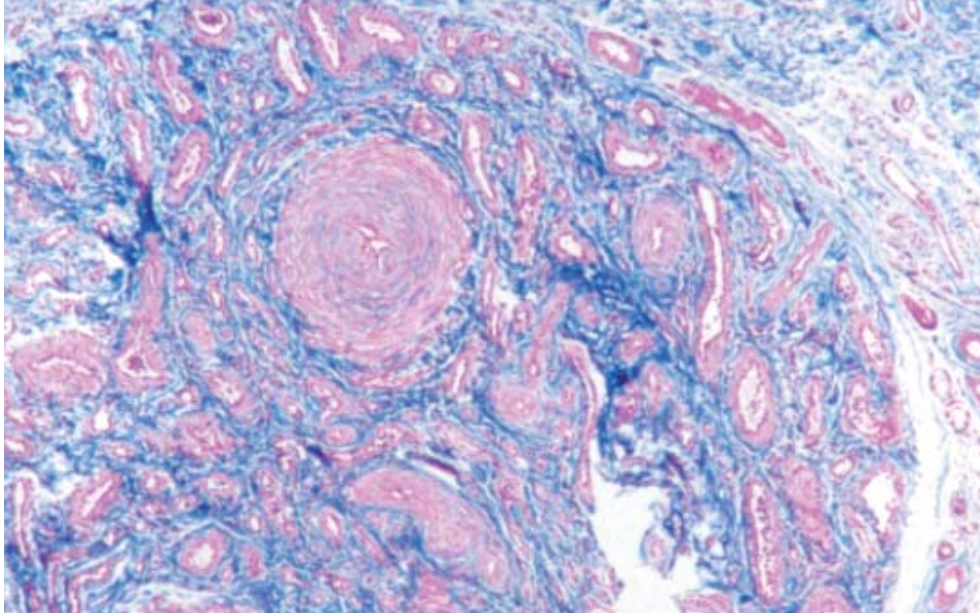
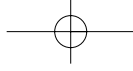
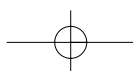


Figura 8. Imagen histopatológica que revela se trata de un angioleiomioma (Masson X10)

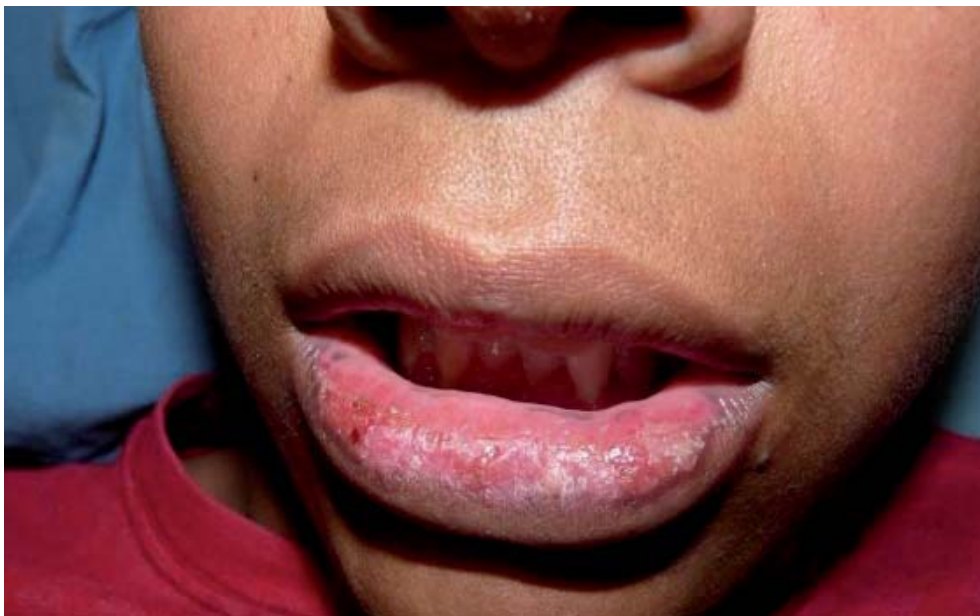

Figura 9. Edema, eritema y erosiones crónicas en borde bermellón debidas a prurigo actínico.



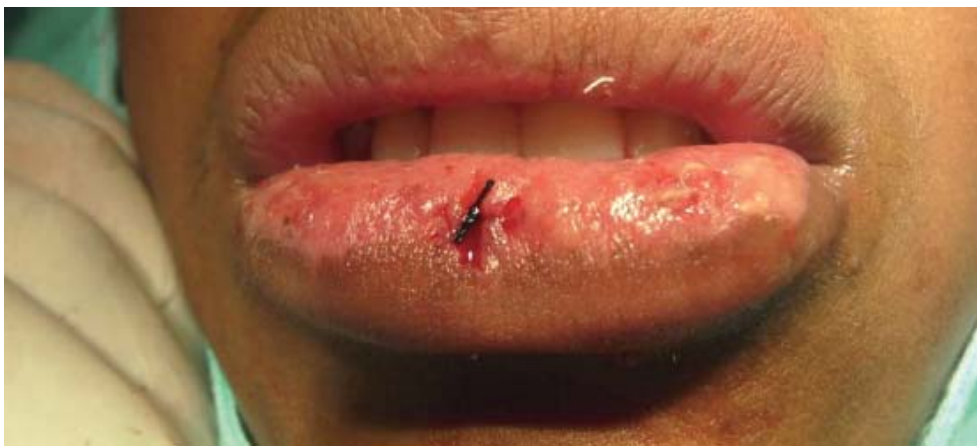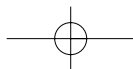
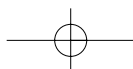


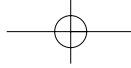
Figura 10. Zona de biopsia incisional con un punto de sutura. El huso de tejido fue suficiente para estudio histopatológico.

TABLA 1

Principales indicaciones para biopsias de la región labial inferior

Lesión	Diagnóstico diferencial
Quiste de extravasación mucosa (mucocele)	Neoplasias de glándulas salivales (especialmente carcinoma mucoepidermoide) Cisticercosis Malformaciones vasculares
Carcinoma oral de células escamosas	Infecciones granulomatosas Queratoacantoma
Queilitis actínica	Queilitis traumática Queilitis de prurigo actínico
Neoplasias submucosas	Adenomas de glándulas salivales Neoplasias mesenquimatosas Tumores de vaina nerviosa Tumores de músculo liso Tumores vasculares Tumores de tejido adiposo
Nevos celulares pigmentados	Lagos venosos Melanosis focales
Lesiones papulares y verruco-papilomatosas	Papiloma escamocelular Verruga vulgar Condiloma acuminado Hiperplasia epitelial multifocal (especialmente en niños)



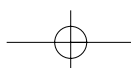
**TABLA 2**

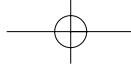
Principales indicaciones para biopsias de la región labial superior

Lesión	Diagnóstico diferencial
Carcinoma basocelular	Carcinoma epidermoide Tumores de anexos cutáneos Queratoacantoma
Carcinoma oral de células escamosas	Carcinoma basocelular Queratoacantoma Tumores de anexos cutáneos
Neoplasias submucosas	Adenomas de glándulas salivales Neoplasias mesenquimatosas Tumores de vaina nerviosa Tumores de músculo liso Tumores vasculares Tumores de tejido adiposo
Nevos celulares pigmentados	Lagos venosos Melanosis focales
Lesiones verruco-papilomatosas	Papiloma escamocelular Verruga vulgar Condiloma acuminado

REFERENCIAS BIBLIOGRÁFICAS

- Golden DP, Hooley JR. Oral mucosal biopsy procedures. Escisional and incisional. Dent Clin North Am 1994;38(2):279-300.
- Moule I, Parsons PA, Irvine G. Avoiding artifacts in oral biopsies: the punch biopsy versus the incisional biopsy. Br J Oral Maxillofac Surg 1995;33: 244-7.





14

Biopsia ósea

Jordi Gargallo Albiol

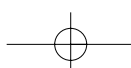
INTRODUCCION

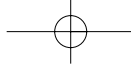
El cambio radiológico más frecuente a nivel de los huesos maxilares es la radiolucidez, asociada a diferentes patologías que pueden ocasionar lesiones reabsortivas, erosivas o expansivas. Pero también podemos encontrarnos lesiones radiopacas o mixtas, y pueden incluso llegar a afectar a los tejidos blandos. Estas lesiones pueden tener rasgos de benignidad o malignidad, pero todas ellas tienen de ser biopsiadas.

La lesión intraósea de los maxilares observada más frecuentemente es el granuloma o el quiste apical. A pesar de que su aspecto radiológico y su comportamiento es asintomático, el tratamiento adecuado incluye la remoción de la lesión y la biopsia excisional que nos dará el estudio histológico y el diagnóstico definitivo de la patología.

Aunque algunas lesiones óseas son periféricas y pueden detectarse con el examen clínico de rutina, las pruebas radiológicas desempeñan un papel fundamental dentro del diagnóstico de la patología ósea, a parte de una completa historia clínica y un extenso examen clínico. Muchas de las lesiones óseas son centrales y sólo se detectan mediante los exámenes radiológicos complementarios. Las lesiones pequeñas centrales pueden presentar dificultades a la hora de localizarse, debido a que se encuentran escondidas dentro de la masa ósea y en muchas ocasiones presentan el mismo color y textura que el hueso sano adyacente. Por este motivo, a menudo es necesario el examen radiológico intraoperatorio para guiarnos en su búsqueda. En estos casos es de gran ayuda una tomografía, para darnos la posición exacta de la lesión en los tres planos del espacio (axial, coronal y sagital), la extensión y la invasión o proximidad a las estructuras anatómicas adyacentes.

La mayoría de lesiones óseas de superficie suelen ser lesiones congénitas o de desarrollo, como los torus, las exostosis o los osteomas. Éstas suelen generar imágenes radiológicas radiocondensantes, la mayoría de naturaleza benigna, pero a veces se pueden hallar lesiones malignas con mucha similitud a las benignas. Por otro lado, las





lesiones centrales suelen ser radiolúcidas asociadas a distintos cambios estructurales como desmineralización, reabsorción, erosión o expansión.

TIPOS DE BIOPSIAS OSEAS

La biopsia ósea, al igual que la de los tejidos blandos, puede ser incisional o excisional. Además tenemos la aspiración.

INCISIONAL

Se aconseja la biopsia incisional cuando las lesiones son muy grandes y hay cierta dificultad para la remoción completa de la lesión, o cuando no se relacionan con una causa aparente o cuando radiológicamente no tenemos la seguridad de tratarse de una lesión de naturaleza benigna. En estos casos se aconseja abordar una zona de la lesión representativa, incluyendo un margen de tejido sano o coger otro espécimen de hueso sano para comparación. A veces, también resulta positivo tomar varias zonas de biopsia para disponer de distintas localizaciones de la lesión. En este caso, es fundamental dibujar un diagrama de la lesión asociando e identificando las diferentes tomas de biopsia. La biopsia incisional en lesiones óseas centrales y grandes, tanto lesiones quísticas como o sólidas, es interesante para determinar la naturaleza de la lesión y facilitar la planificación de la remoción y reconstrucción definitiva.

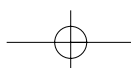
ESCISIONAL

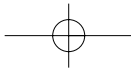
La biopsia escisional de las lesiones óseas es el abordaje habitual para las lesiones pequeñas, incluyendo parte de tejido sano para la comparación.

ASPIRACIÓN

En ausencia de una explicación razonable, como por ejemplo un aspecto anatómico normal, cirugía o traumatismo previo o la presencia de una lesión ya conocida y diagnosticada previamente, cualquier imagen radiolúcida significativa de un tamaño considerable, se habla habitualmente de tamaños mayores de 1 centímetro, requiere aspiración previa a la biopsia para descartar una lesión vascular. La posibilidad de una lesión central vascular es rara pero siempre debe considerarse, debido a que una entrada inesperada en una lesión central vascular puede conllevar una hemorragia intensa que puede conducir a la muerte del paciente, como consecuencia de la conexión de la lesión a vasos sanguíneos mayores.

La aspiración es una técnica de biopsia que debe realizarse cuando se sospeche la presencia de contenido líquido, como por ejemplo un hemangioma, pero es de poco valor en la mayoría de lesiones sólidas. Para llevar a cabo la aspiración, se requiere anestesia local y una jeringa y una aguja normalmente del calibre 18. En las lesiones óseas debe presentarse una dehiscencia ósea que permita la pene-





tracción de la aguja. De lo contrario, deberá perforarse mínimamente la cortical con una fresa redonda pequeña y la pieza de mano, después de elevar un colgajo mucoperióstico de espesor completo que permita exponer el hueso. La aspiración de sangre a menudo indica la presencia de una lesión vascular como por ejemplo un hemangioma o un quiste óseo aneurismático. Si se aspira aire puede indicar que estamos dentro del seno maxilar o un quiste óseo traumático. La aspiración de fluidos, a veces con contenido graso como los cristales de colesterol, es indicativo de un quiste. Si la aspiración de una lesión ósea central es no productiva, probablemente indica la presencia de una lesión sólida como un tumor. El contenido de la aspiración se somete al estudio citológico y bacteriológico. Habitualmente, la aspiración va seguida de una biopsia incisional o excisional para poder realizar el examen histológico de la lesión.

TÉCNICA QUIRÚRGICA

COLGAJO

Se realizan siempre colgajos de espesor completo, mucoperióstico, con disección subperióstica que permite acceder directamente sobre el hueso de los maxilares.

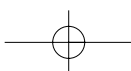
El tamaño de la lesión determina la extensión del colgajo. Hay que evitar las estructuras vasculonerviosas (infraorbitario, mentoniano, dentario inferior) y situar las incisiones sobre hueso sano, alejándose 4-5 mm de los márgenes del acceso óseo para conseguir un buen cierre primario.

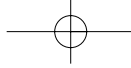
VENTANA ÓSEA

Las lesiones óseas centrales requieren de la realización de una ventana ósea cortical para tener acceso a la lesión. Si la expansión de la lesión ha erosionado la cortical ósea hasta el punto de perforarla, la ventana ósea puede que ya esté realizada y que sólo se tenga que ampliar. Tanto si nos encontramos con una cortical ósea intacta como si se debe ampliar una perforación existente, se llevará a cabo con fresas redondas y pieza de mano o con instrumental piezoeléctrico. El tamaño de la ventana vendrá determinado por el tamaño de la lesión y la proximidad a estructuras anatómicas importantes que nos puedan limitar, como por ejemplo el paquete vasculonervioso dentario inferior o mentoniano o la proximidad de las raíces dentarias.

REMOCIÓN DEL ESPECIMEN

La técnica para remover el tejido patológico depende de la técnica de biopsia (incisional o excisional) y de la consistencia del tejido. La mayoría de las lesiones pequeñas que tienen una cápsula de tejido conectivo como por ejemplo las lesiones quísticas, pueden removerse completamente. Puede usarse una cureta o una cucharilla para separar la cápsula conectiva del hueso circundante, con la parte





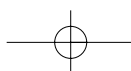
cóncava del instrumento siempre en contacto con la superficie ósea de la cavidad y la parte convexa en contacto con la lesión. Cuando la lesión se ha disecado y una vez libre se ha removido, la cavidad ósea debe irrigarse y limpiarse cuidadosamente. Una vez limpio, el colgajo se reposiciona a su posición original y se sutura sin tensión para asegurarse un cierre primario perfecto.

Cuando la lesión ósea se encuentra adyacente a unas raíces dentarias, debe también practicarse el cureteado de las raíces.

Si se trata de una biopsia incisional, se secciona una porción de tejido patológico para su remoción y se deja el resto de tejido intacto. En el caso que se trate de una lesión de consistencia dura, se obtiene una muestra de la lesión con la ayuda de una trefina (figura 1 y 2).

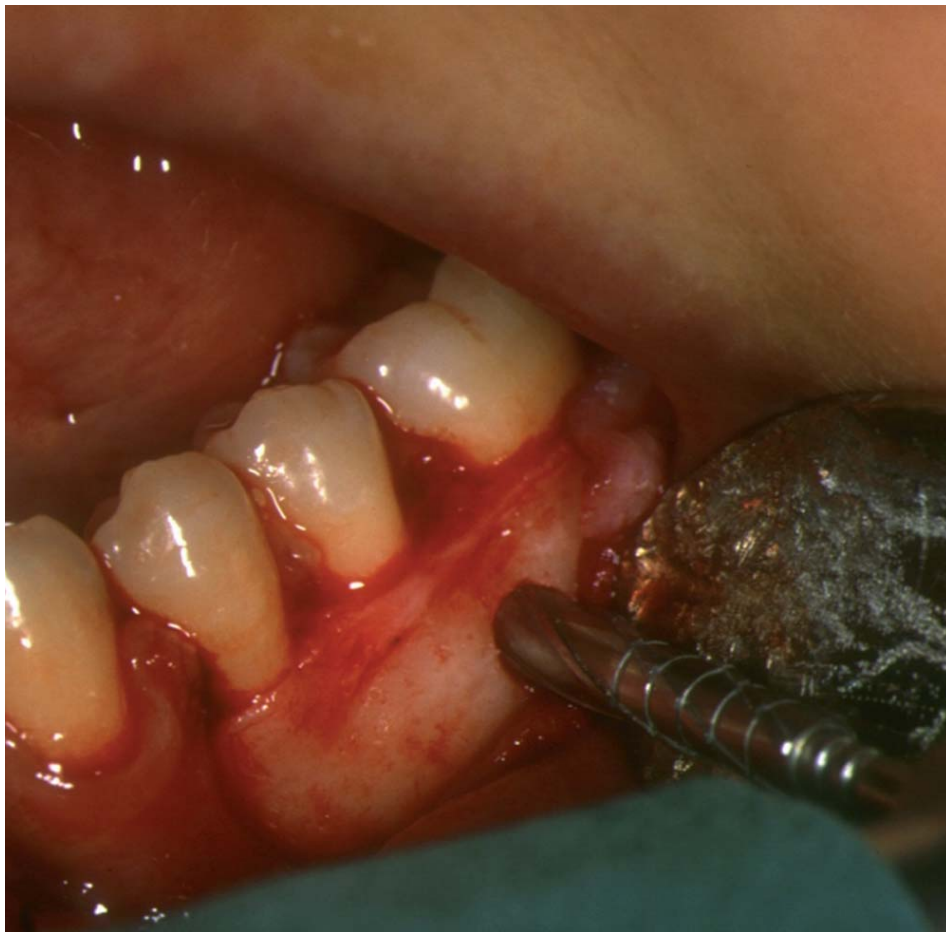

Figura 1. Imagen clínica de la toma de biopsia mediante trefina.



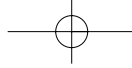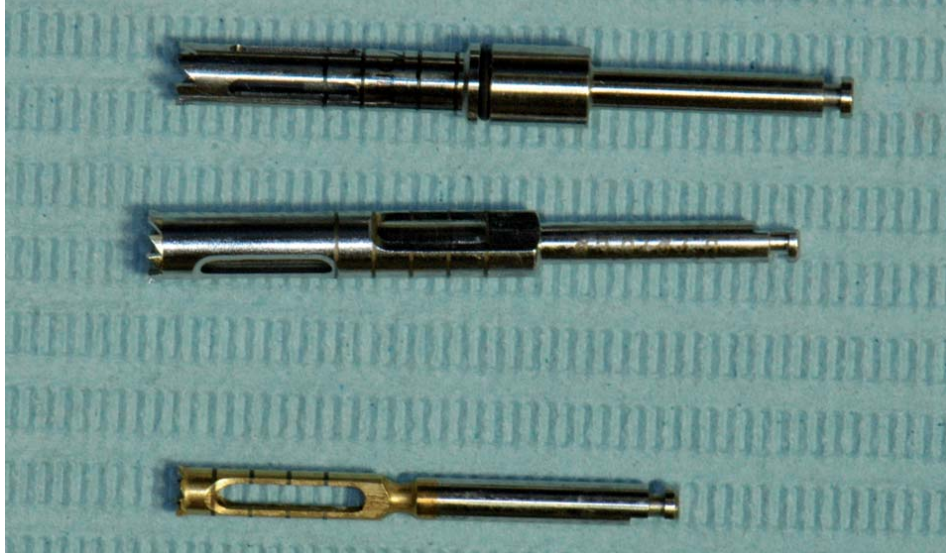


Figura 2. Trefina de distinto diámetro para toma de biopsia.

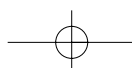
Las trefinas pueden ser de diferente tamaño, teniendo en cuenta el diámetro interno y el diámetro externo de la trefina. El diámetro interno nos dará el diámetro de la muestra obtenida, mientras que el diámetro externo nos marcará el tamaño del defecto realizado tras la biopsia. Es muy importante no estropear la muestra cuando se saca de la trefina. Existen trefinas que se desmontan en dos partes para facilitar la retirada del fragmento biopsiado (figura 3).

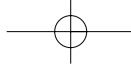


Figura 3. Trefina desmontable.

CUIDADOS POSTOPERATORIOS

El patólogo debe conocer si se ha mandado para estudio tejido blando, duro o ambos, para establecer el protocolo correcto de manipulación. Estos tejidos se sumergen para su almacenamiento y conservación en soluciones de formol al





10%, y deben cuidarse en su manipulación para evitar el deterioro. Los especímenes óseos deben acompañarse de imágenes radiográficas para la ayuda en el diagnóstico.

A nivel postoperatorio, siempre se instaurará una terapia antibiótica, medidas de higiene oral exhaustivas y dieta blanda para disminuir el estrés a nivel de los huesos maxilares.

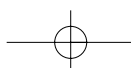
Se debe realizar un estudio radiológico inmediatamente posterior a la cirugía, con tomografía si se precisa, para establecer el punto de partida para futuras exploraciones y poder evaluar la curación futura y la evolución de la lesión (3).

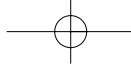
BIBLIOGRAFÍA

Pedersen GW. Oral surgery. W.B. Saunders Company, 1988: Philadelphia.

Peterson LJ, Ellis E, Hupp JR, Tucker MR. Contemporary oral and maxillofacial surgery. Fourth Edition. Mosby, Inc, 2003: St. Louis.

Sciubba JJ. Improving detection of precancerous and cancerous oral lesions. Computer-assisted analysis of the oral brush biopsy. U.S. Collaborative OralCDx Study Group. J Am Dent Assoc 1999; 130: 1445-57





15

Biopsia de glándula salival menor

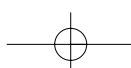
Pía López Jornet

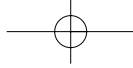
Las glándulas salivales presentan unas características peculiares en cuanto a estructura, función y patología que obligan a un abordaje multidisciplinario. La amplia variedad de entidades que pueden afectar a estas glándulas contrasta muchas veces con la escasez de síntomas, por lo que en ocasiones el clínico debe recurrir a realizar distintas técnicas diagnósticas. Es frecuente la coexistencia de patologías neoplásicas y no neoplásicas y a menudo la patología neoplásica simula enfermedades no neoplásicas por lo que la práctica de la biopsia es el método más efectivo para detectar lesiones neoplásicas en sus estadios iniciales.

La biopsia nos va a dar un diagnóstico morfológico de los procesos parenquimatosos glandulares. Sin embargo, no todas las alteraciones de las glándulas salivales tienen lesiones características en el examen histopatológico. Por ejemplo, en procesos como la parotiditis epidémica o en la litiasis, el estudio glandular no aporta información específica salvo inflamación. Se debe llevar a cabo en cambio, en los casos donde se sospeche lesión primaria de una glándula (como por ejemplo un tumor salival maligno) o afectación glandular en un proceso sistémico.

RECUERDO ANATÓMICO E HISTOLÓGICOS.

Las glándulas salivales menores están diseminadas por toda la cavidad oral a excepción parte anterior del paladar duro y en la encía. Estas glándulas tienen una embriogénesis común ya que proceden de la invaginación de proliferaciones locales del epitelio superficial, el blastema de las glándulas salivales menores comienza a desarrollarse al final de la semana doce (estadio de 62mm). Las glándulas salivales menores están esparcidas por labios, mejillas, regiones agminalinas (glándulas de Weber),





regiones molares y retomolares (glándula de Carmalt) y en la lengua que se organizan en tres grupos : a./ grupo anterior e inferior de secreción mucosa (Blandin -Nuhn) ; b./ dorsal y mediana (von Ebner) de secreción preferente serosa y c./ postero-lateral de secreción mucosa.

La biopsia de glándulas salivales menores está indicada en las neoplasias y en enfermedades no neoplásicas de origen sistémico (sarcoidosis, síndrome de Sjögren, fibrosis quística). Así, este procedimiento es uno de los pilares en los que asienta el diagnóstico de la xerostomía implícita en el síndrome de Sjögren. Es un método de amplia difusión dada su utilidad, simplicidad en la técnica, bajo coste y escaso riesgo.

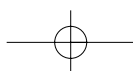
PROCEDIMIENTO DE BIOPSIA DE GLÁNDULAS SALIVALES MENORES.

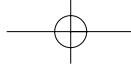
Material

El material necesario para la toma de la muestra queda reflejado en la figura 1. Nos podemos ayudar de la pinza de chalazión o la pinza B del prof Bermejo la cual nos facilita el procedimiento de biopsia ya que mejora visibilidad, hemostasia y acceso.

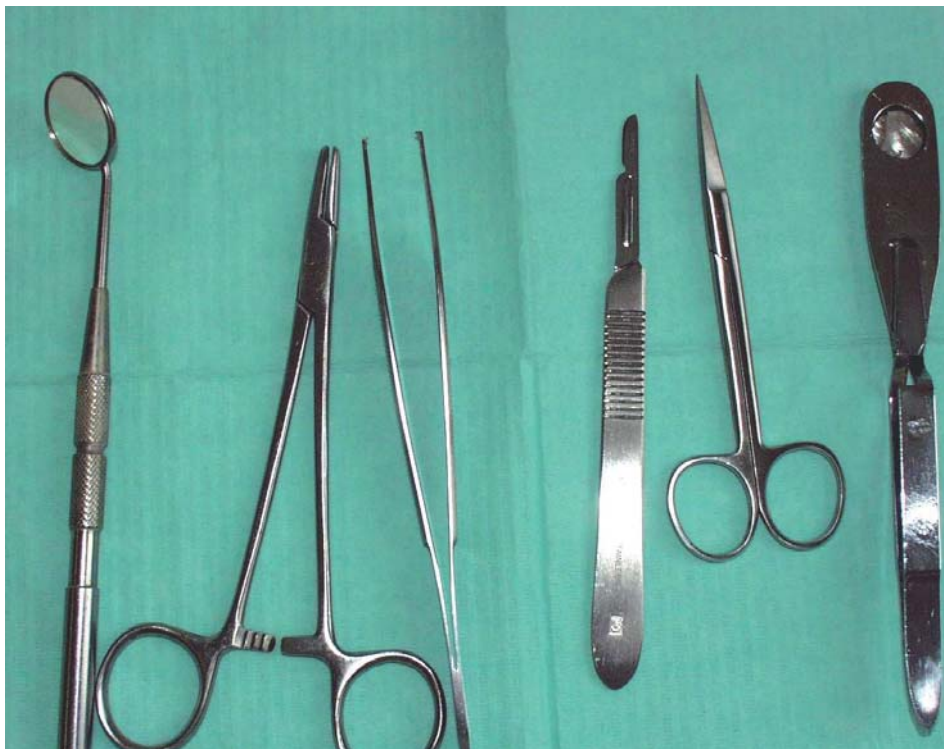

Figura 1. Material necesario para la realización de la biopsia





Preparación del campo

La iluminación del campo garantiza la visibilidad y el acceso .La biopsia debe hacerse en condiciones de asepsia relativa, con un campo libre de saliva. Algunos autores aconsejan desinfección del área quirúrgica con un derivado del amonio cuaternario .En general, evitamos las pincelaciones con antisépticos que contengan yodo, por la tendencia a dejar tinciones permanentes en los tejidos.

Localización

Se recomienda que se deba realizar en general en la cara interna del labio inferior por tener mayor contenido de glándulas, mediante la tracción y eversión del labio inferior.

Anestesia local

La infiltración de anestesia se debe efectuar fuera del área donde vayamos a tomar la muestra y previamente mediante la historia clínica nos hemos asegurado de la ausencia de alergias medicamentosas y de la presencia o no de patología sistémica.

Para su aplicación se recomienda una jeringa de anestesia con dispositivo de aspiración y carpules de anestesia con o sin vasoconstrictor.

Características de la incisión

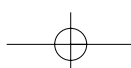
Realizamos una incisión lineal horizontal en la cara interna del labio inferior (entre línea media y comisura) que debe ser limpia y neta de tamaño de 1,5-2 cm. y sobre una mucosa de apariencia normal tanto de color como de consistencia. La incisión debe ser llevada hasta la profundidad del epitelio y así las glándulas pueden ser liberadas y separadas del tejido de alrededor .También se puede realizar mediante escisión en elipse de todo tejido situado por encima del músculo orbicular. Se debe evitar lesionar las fibras labiales del nervio mentoniano .Se recomienda tomar un número de glándulas 5 ó 6 para asegurarse la representatividad del material obtenido y poder realizar un diagnóstico correcto (Figuras 2, 3A y 3B, 4, 5,6).

Sutura

Una vez efectuada la toma de las glándulas salivales labiales se aposicionan los bordes de la herida y se sutura con seda (2-3/0) o con material reabsorbible (vicryl 2-3/0), con 3-4 puntos es suficiente para lograr una correcta cicatrización (Figura 7)

Manipulación de la muestra

La manipulación del tejido debe ser cuidadosa con el fin de no dislacerar la muestra y se debe sumergir en el liquido fijador (formaldehído tamponado al 10%) y posteriormente se remite al patólogo acompañado de un informe. El sistema más habitual



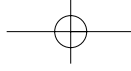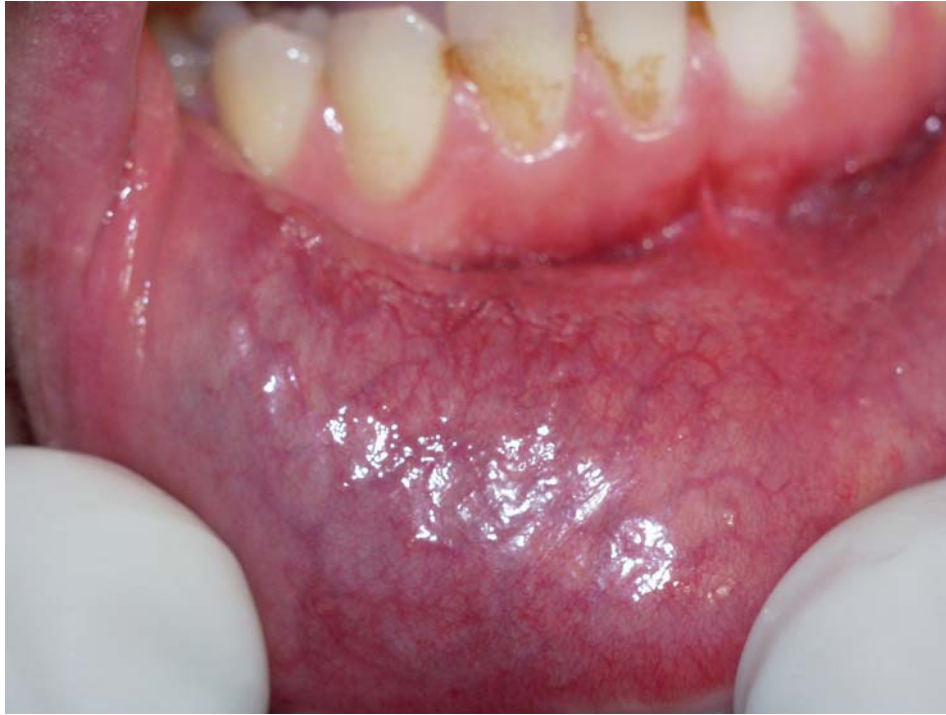


Figura 2. Se debe realizar cara interna labio, mediante tracción y eversión del labio inferior que nos permite un mejor acceso y visibilidad


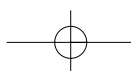


Figura 3.A Imagen de la Pinza B (Laborat. Bonfanti Gris, Madrid, España)



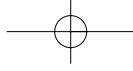
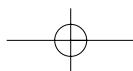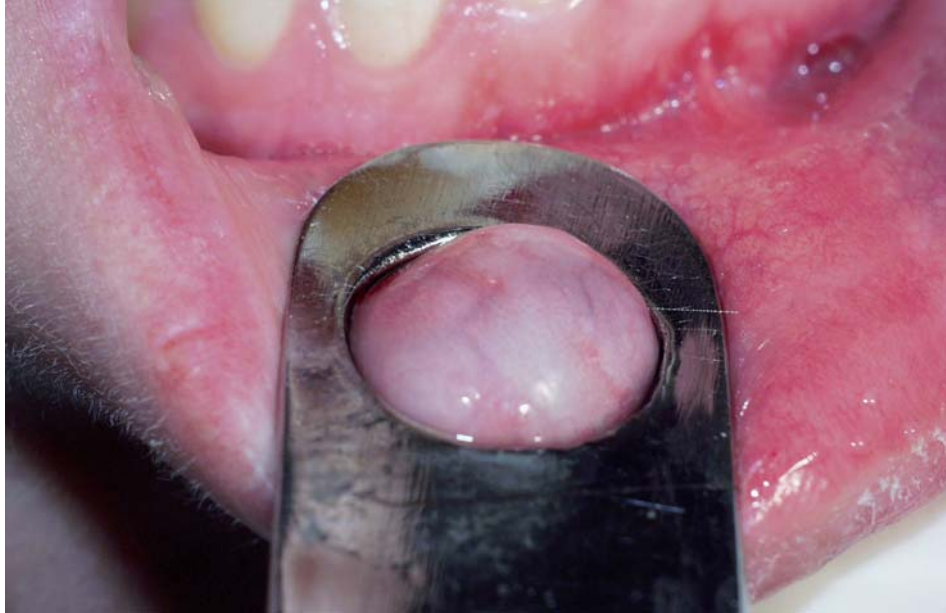


Figura 3.B Colocación de la pinza B que nos ayuda a la estabilidad y además produce una ligera isquemia mejorando la visibilidad de la toma de la biopsia

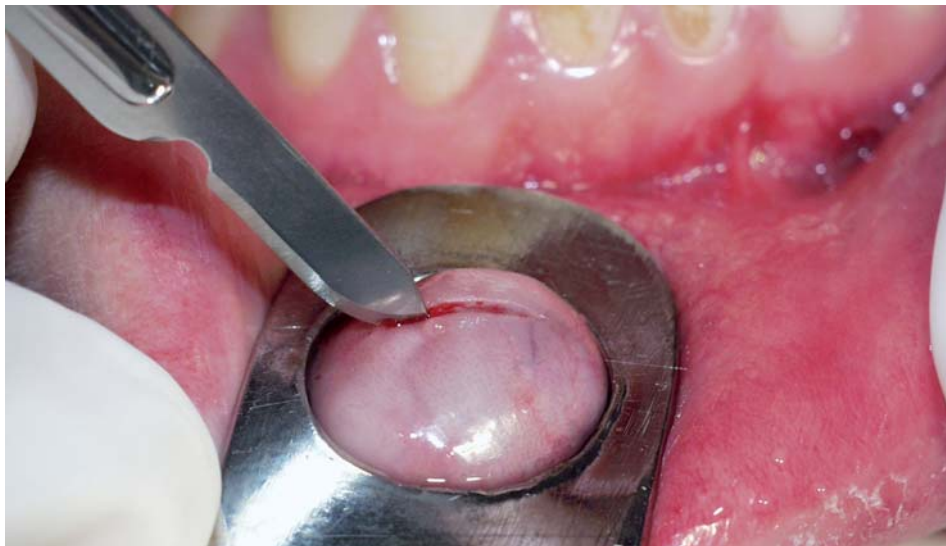

Figura 4 Incisión horizontal de 1-2cm de longitud en la cara interna del labio inferior entre la línea media y comisura.



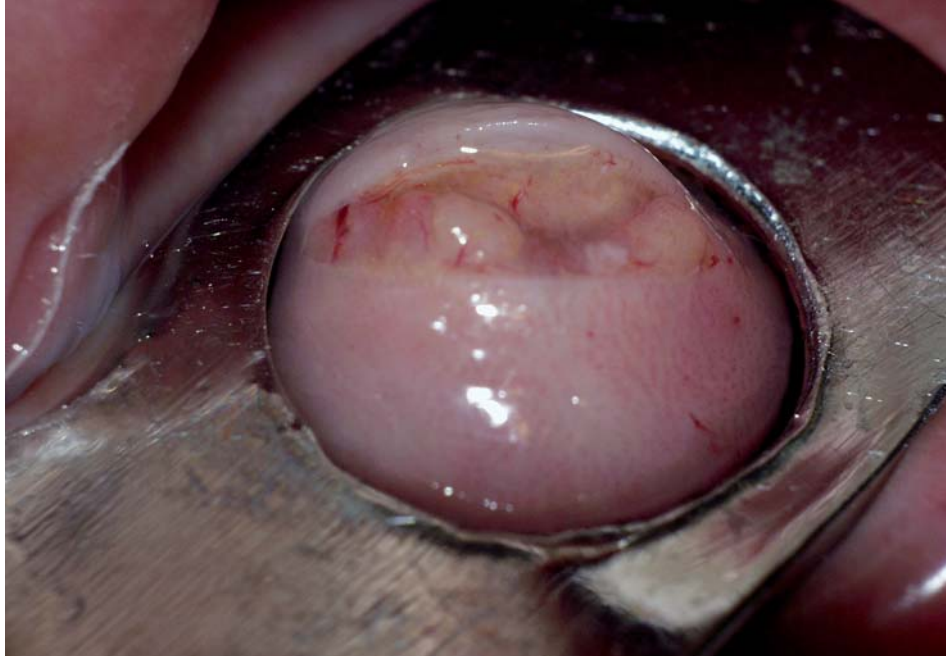
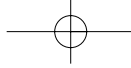


Figura 5. Se puede apreciar el aspecto macroscópico de las glándulas salivales menores

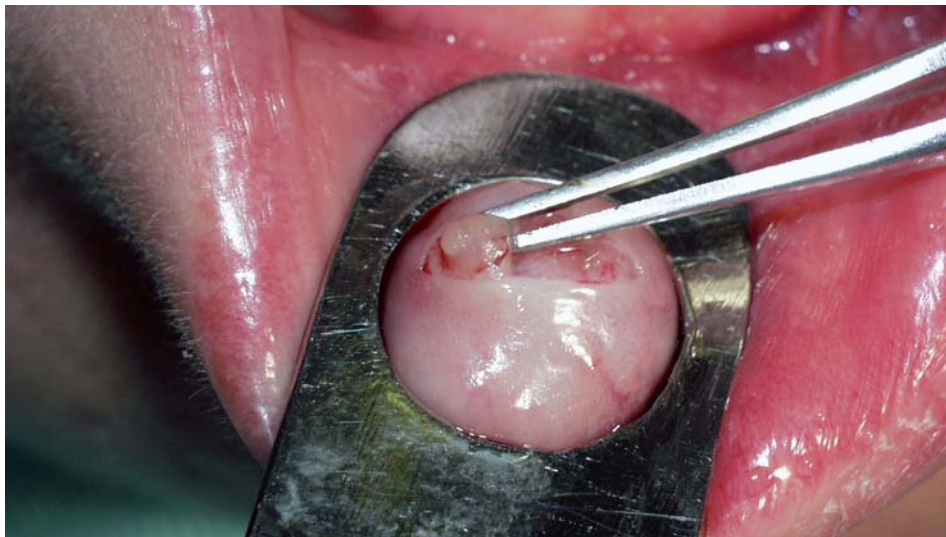
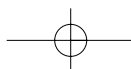


Figura 6 Disección de las glándulas salivales labiales, se ha de tomar suficiente material glandular para su estudio



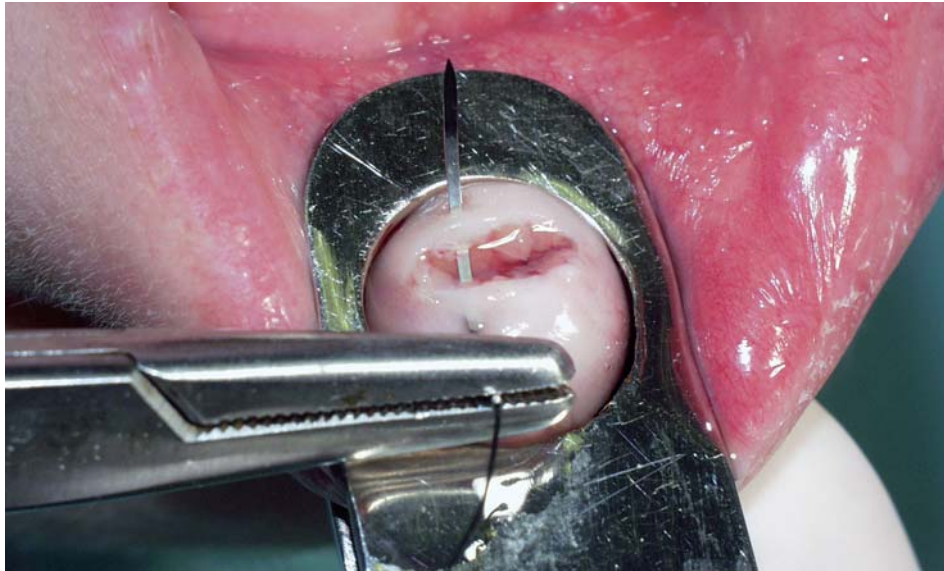
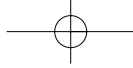


Figura. 7. Sutura de la herida operatoria

es de microscopía óptica con tinción de hematoxilina-eosina. Se deben considerar que las técnicas de inmunohistoquímica o microscopía electrónica se invalidan con esta solución. El material debe ser fijado, según la tinción que se tenga previsto realizar.

Complicaciones

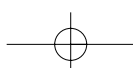
Cualquier acto quirúrgico tiene el riesgo de presentar algunas complicaciones, pero la mayoría pueden minimizarse con una técnica quirúrgica cuidadosa. Ocasionalmente se puede producir un ligero dolor postoperatorio (suelen ser útiles los AINES o el Metamizol), infección o un ligero hematoma.

Aunque se tomen precauciones, en algún caso se produce una alteración de la sensibilidad en la zona labial que es mínima en comparación con el valor de la información obtenida y suele desaparecer de forma espontánea en la mayoría de los casos.

Errores de procedimiento.

Hay que tener en cuenta que se pueden producir fallos, bien en la técnica por parte del clínico o bien por la manipulación incorrecta de la muestra o error en el procesamiento de los tejidos.

Uno de los errores más frecuentes que se producen es la toma insuficiente de material, hay que recoger al menos 4 glándulas. (Figura 8).



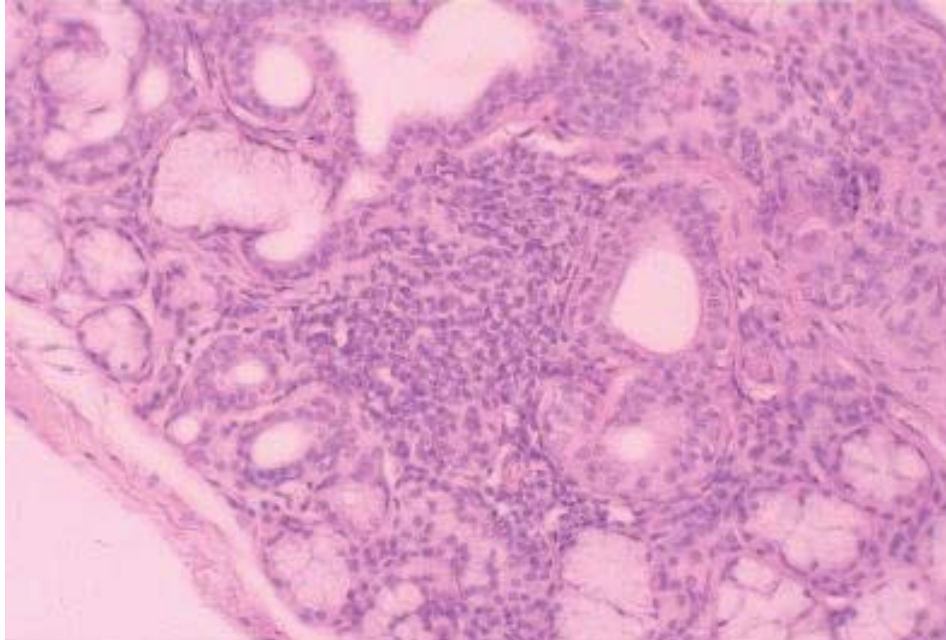
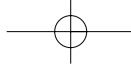
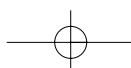
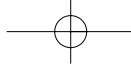


Fig.8. Tinción Hematoxilina Eosina de las glándulas salivales menores se observa infiltrado linfoplasmocitario

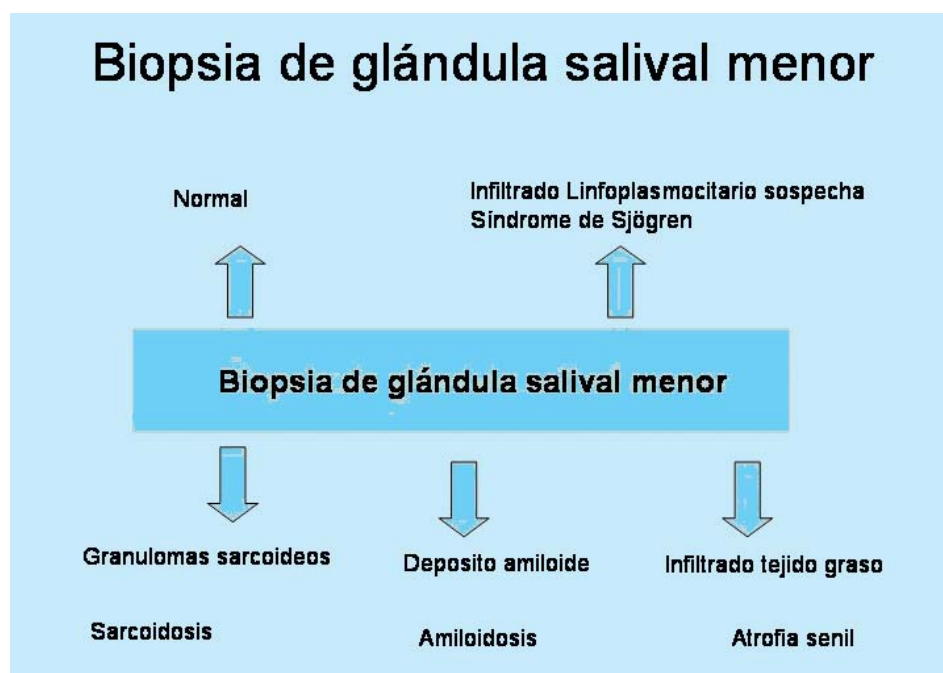
Tabla 1 **RESUMEN TECNICA QUIRURGICA**

- 1 Historia clínica y consentimiento informado
- 2 Preparación del campo operatorio. La iluminación del campo garantiza la visibilidad y el acceso en general de la cara interna del labio inferior por tener mayor contenido de glándulas
- 3 Anestesia infiltrativa local a distancia de la zona donde se toma biopsia
- 4 Incisión y disección de las glándulas. Se recomienda tomar un número de glándulas 5 ó 6 para asegurarse la representatividad del material obtenido y poder realizar un diagnóstico correcto
- 5 Sutura. Una vez efectuada la toma de las glándulas salivales labiales se aposicionan los bordes de la herida
- 6 Manipulación de la muestra se sumerge en el líquido fijador (formol 10%) y se remite al patólogo acompañado de un informe.
- 7 Complicaciones :ligero dolor postoperatorio, infección, hematoma o alteración sensitiva en la zona labial

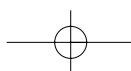


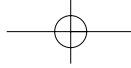
**Indicaciones de la biopsia de glándulas salivales accesorias.**

A la hora de enfrentarnos a un paciente con trastorno del flujo salival la biopsia de glándulas salivales accesorias es un procedimiento de gran utilidad para realizar el diagnóstico y constituye una exploración fundamental para la búsqueda y eliminación de enfermedades sistémicas que cursan con afectación glandular. Existen situaciones en las que se ha demostrado la utilidad de este procedimiento cabe resaltar el síndrome de Sjögren (SS), amiloidosis y sarcoidosis (Figura 9).



El síndrome de Sjögren enfermedad autoinmune afecta fundamentalmente al sistema glandular exocrino. Clínicamente se manifiesta por afectación de las glándulas lagrimales (queratoconjuntivitis seca) y salivales (xerostomía). Puede presentarse aislado (SS primario) o asociado a otras enfermedades autoinmunes (SS secundario) como artritis reumatoidea, lupus eritematoso etc. La edad de aparición se sitúa entre la tercera y quinta década de la vida. No se conoce su etiología si bien su patogenia es autoinmune. Los pacientes suelen manifestar sintomatología propia de sequedad de mucosas, muchas veces son estos síntomas los que sugieren el diagnóstico.



**Tabla 2**
CRITERIOS DIAGNÓSTICOS SÍNDROME DE SJÖGREN**1 Síntomas oculares**

Respuesta positiva a una de las tres preguntas:

- 1.1 ¿Nota sequedad en los ojos desde hace más de 3 meses?
- 1.2 ¿Tiene sensación de arenilla en los ojos?
- 1.3 ¿Utiliza lágrimas artificiales más de 3 veces al día?

2 Síntomas bucales

Respuesta positiva a una de las 3 preguntas:

- 2.1 ¿Tiene sensación de boca seca desde hace más de 3 meses?
- 2.2 ¿Ha notado de forma repetida hinchazón en glándulas salivales?
- 2.3 ¿Necesita beber para poder masticar y tragar la comida sólida?

3 Signos oculares

Positivo al menos alguno de las siguientes pruebas:

- 3.1 Test de Schirmer ?5mm en 5 minutos)
- 3.2 Prueba con colorante Rosa de Bengala u otro tinte ocular (>4 de acuerdo con el sistema de van Bijsterveld.

4 Biopsia de glándulas salivales menores

Presencia de uno o más focos de al menos 50 células en 4 mm²

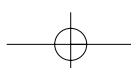
5 Afectación de glándula salival

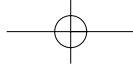
Positividad en alguna de las siguientes pruebas:

- 5.1 Escintigrafía salival
- 5.2 Sialografía parotídea mostrando la presencia de sialectasias difusas, sin evidencia de obstrucción en los conductos mayores
- 5.3 Sialometría con tasas de saliva total en reposo < 1,5 ml/15 min

6 Autoanticuerpos

La biopsia permite valorar la estructura glandular y la infiltración inflamatoria así se pueden clasificar según los criterios semicuantitativos de Chisolm y Mason en 1968.





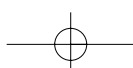
Proponen un sistema basado en foco y es un importante método para valorar la afectación e implicación de las glándulas salivales menores. Así el grado 0 se considera normal, grado 1= infiltrado ligero, grado 2= moderado, grado 3= presencia de 1 foco, grado 4= presencia de más de un foco.

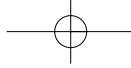
Se considera patológica indicativa de síndrome de Sjögren cuando existe 1 o más focos en 4 mm² glándula y se entiende como foco un área de sialoadenitis focal caracterizada por poseer acumulación de 50 o más células inflamatorias mononucleares linfocitos, histiocitos y células plasmáticas. Se trata de múltiples agregados de linfocitos que destruyen y reemplazan el parénquima acinar. En la actualidad, se considera que la biopsia de glándulas accesorias es una técnica de elección en el síndrome de Sjögren, ya que la afectación de glándulas salivales menores son superponibles a las de las glándulas salivales principales. Constituye un procedimiento ambulatorio que nos permite obtener un material glandular de gran valor con una especificidad que varía de 91% al 94% y una sensibilidad 60-82% para el diagnóstico de un síndrome seco. Debemos de considerar a los pacientes fumadores y fármacos como los corticoides ya que pueden actuar y alterar la composición del infiltrado, por esta razón se aconseja tomar la biopsia antes de iniciar el tratamiento.

Por otro lado, el diagnóstico de amiloidosis se realiza a través de demostración en fragmentos tisulares de una proteína amiloide en el órgano afectado, (material teñido con rojo congo que muestra una birrefringencia característica). La biopsia de algún órgano o tejido afectado como la renal o hepática, rectal, grasa periumbilical ha sido utilizada para el diagnóstico de amiloidosis pero son procedimientos muy agresivos (1,2). Por lo que se propone en algunos casos, como alternativa la biopsia de las glándulas salivales menores

Cuando se sospecha de una sarcoidosis o enfermedad de Besnier-Boeck-Schauman (enfermedad generalizada granulomatosa con alteraciones de tipo inmunológico). El hallazgo de granulomas constituidos por células epiteloideas multinucleadas con centro necrótico son altamente sugestivas de sarcoidosis por lo que en pacientes con clínica y características radiológicas sugestivas se puede realizar la biopsia de glándulas salivales menores.

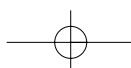
La biopsia de glándula salival menor es un proceso de bajo riesgo y fácil acceso poco agresivo y de alta rentabilidad diagnóstica.

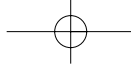




BIBLIOGRAFÍA

- Szpirglas H, Giozza S, Agbo-Godeau Y Le Charpetier Y . Biopsie des glandes salivaires accessoires. Bilan 5 ans.Rev Stomatol Chir maxilofac 1994; 3:204-6
- Friedman JA, Miller EB, Huszar M. A simple technique for minor salivary gland biopsy appropriate for use by rheumatologists in an outpatient setting. Clin Rheumatology 2002; 21:349-50.
- López Jornet P, Saura Ingles A. Biopsia de glándulas salivales menores .Salud Rural 1997;8:30-3..
- Seoane J, Varela P, Diz P. Use of Chalazion forceps to ease biopsy of minor salivary glands. Laryngoscope 2000;110: 486-7.
- Bermejo Fenoll A, López-Jornet P. Instrument for Biopsy of Oral Lesions: An Improved Chalazion Forceps Dermatol Surg 2006;32:1493-5
- Langerman A, Blair EA. Labial minor salivary gland biopsy. Operative Techniques in Otolaryngology 2008;19:248-51





16

Citología oral

José Manuel Gándara Rey | Pilar Gándara Vila
Mario Pérez Sayáns

El citodiagnóstico es el diagnóstico morfológico basado en los caracteres microscópicos de células y componentes extracelulares, desprendidos de los órganos espontáneamente u obtenidos por procedimientos que en general, son menos invasivos que la biopsia.

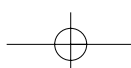
CONCEPTO

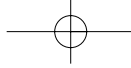
La citología exfoliativa oral se define como el estudio de la morfología de las células que se descaman de la mucosa oral de forma natural ó artificialmente de la mucosa oral. Esta técnica consiste en observar al microscopio la morfología de los distintos componentes de las células después de la toma de la muestra, fijación y tinción. Se valorará así el tamaño y bordes de los núcleos, relación núcleo/citoplasma, queratinización, cromatismo, es decir parámetros que nos indiquen irregularidades en las células y posible malignidad.

Las células bucales que se van a analizar tras su extendido y tinción pueden ser obtenidas por distintos sistemas físicos: enjuagues de la cavidad oral, aspiración con aguja fina ó a través del raspado de la superficie de la mucosa.

La técnica por la cual se obtiene un mejor material es la de raspado, que se realiza a expensas de la separación mecánica del epitelio mucoso.

La citología exfoliativa se aplica al diagnóstico de las enfermedades orales desde que Papanicolaou y Traut demostraron su validez para el diagnóstico de las neoplasias del cervix uterino. Se ha utilizado clásicamente en el diagnóstico de infecciones micóticas, infecciones víricas (virus Epstein-Barr en las lesiones de leucoplasia vellosa), así como en la orientación del diagnóstico de lesiones vesículo-ampollosas (Test de





Tzanck). En los últimos años ha despertado un especial interés esta técnica en la detección precoz del cáncer oral debido a que se trata de una técnica fiable, rápida, no invasiva, sin complicaciones, indolora y que puede ser usada para las lesiones pequeñas múltiples ó de mayor tamaño.

Esta técnica es fácil de realizar, no agresiva y bien aceptada por los pacientes.

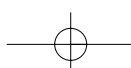
Actualmente se ha sofisticado la técnica con la finalidad de obtener mayor cantidad de material y de esta manera poder llegar a ampliar las indicaciones. Para ello se utiliza otra metodología en la toma de la muestra y el medio de transporte es diferente, y es lo que se denomina Citología de Base Liquida.

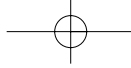
TOMA DE LAS MUESTRAS

La toma de la muestra de la Citología Exfoliativa clásica, después de un lavado abundante con suero fisiológico, se raspa el epitelio con un instrumento que puede ser: Espátula de madera húmeda, Espátula metálica (Figura 1), Cepillo o Bastoncillo de algodón.

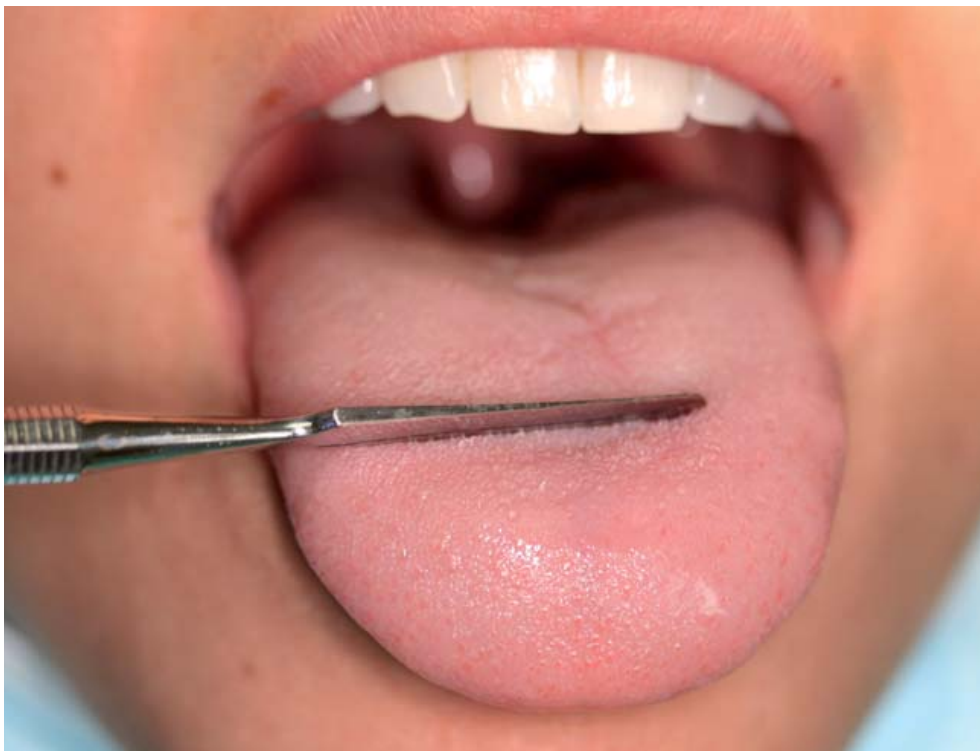

Fig. 1. Toma de la muestra por raspado con espátula metlica





El producto recogido se coloca en un portaobjetos seco y desde aquí se extiende de forma homogénea a otro portaobjetos (Figura 2).

La muestra será inmediatamente fijada con alcohol absoluto (al 96%) o con aerosol comercial (Citospray) rociando a 20cm de forma uniforme el portaobjetos (Figura 2).


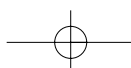


Figura 2 Extensión y fijación de la muestra

El patólogo teñirá la preparación con Papanicolaou y nos informará sobre los hallazgos (Figura 3).



Figura 3 Tinción con Hematoxilina-Eosina



Para la Citología de base líquida, con la que vamos a obtener una mayor cantidad de material porque vamos a ser más agresivos de ahí que se debería denominar Citología Abrasiva, se utilizan una serie de instrumentos, fundamentalmente curetas o cepillos que analizamos detenidamente las características de cada uno de ellos.

El Cytobrush® (Med-Scand Medical, Malmo, Sweden) es un cepillo cónico se utiliza en citología ginecológica desde hace muchos años, y su uso se ha extrapolado a la cavidad oral. (Figura 4).

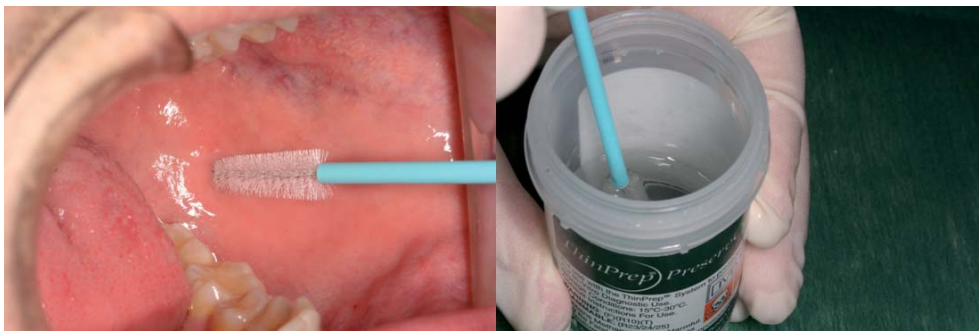

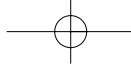
Figura 4 Cytobrush toma de la muestra y depósito en el medio de transporte para citología líquida

El Oral Cdx (Cdx Laboratories, Suffern, NY, USA) es un método asistido por ordenador para el análisis de las muestras citológicas recogidas mediante biopsia transepitelial. El kit incluye un cepillo circular diseñado especialmente para la toma de muestras transepiteliales, un portaobjetos de cristal precodificado, fijador, formulario con los datos del paciente y un recipiente para enviar la muestra al laboratorio CDx. (Figura 5)

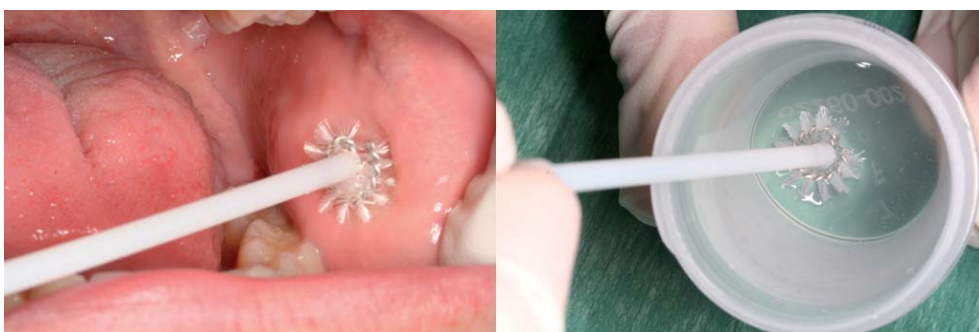

Figura 5 Toma de la muestra con el cepillo CDx y depósito de la muestra en el medio de transporte

La cureta dermatológica desechable (Acu-Dispo Curete, Acuderm Inc., Ft.Lauderdale, FL, USA) con la que efectuamos movimientos de desplazamiento hasta producir un



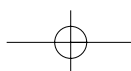
ligero sangrado en la mucosa para confirmar que se ha llegado a la capa basal del epitelio, considerándose esta técnica como una “microbiopsia”. La cureta dermatológica consta de un mango de plástico con una hoja en anillo extremadamente afilada insertada en él (Figuras 6 y 7). Presenta una hoja extremadamente afilada, mango ergonómico que permite una buena visibilidad del campo operatorio y su forma de presentación es en envases individuales estériles.



Figura 6 Cureta dermatológica

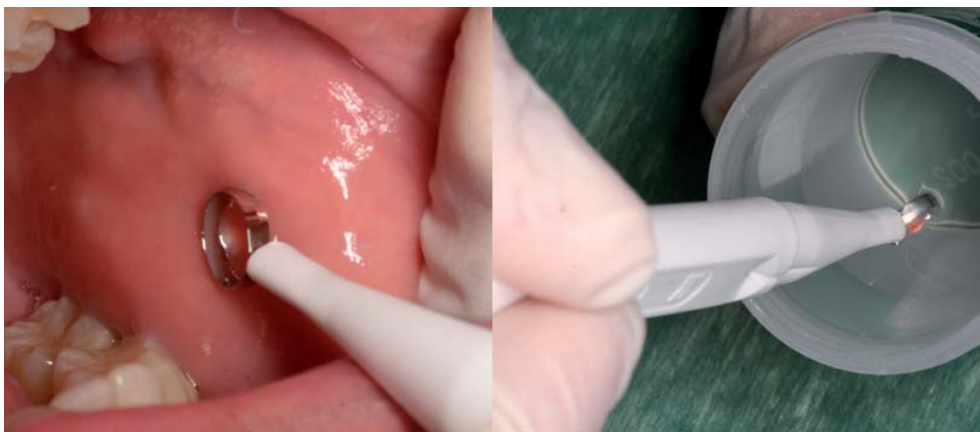

Figura 7 Toma de la muestra con la cureta y deposito de la muestra en el medio de transporte



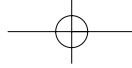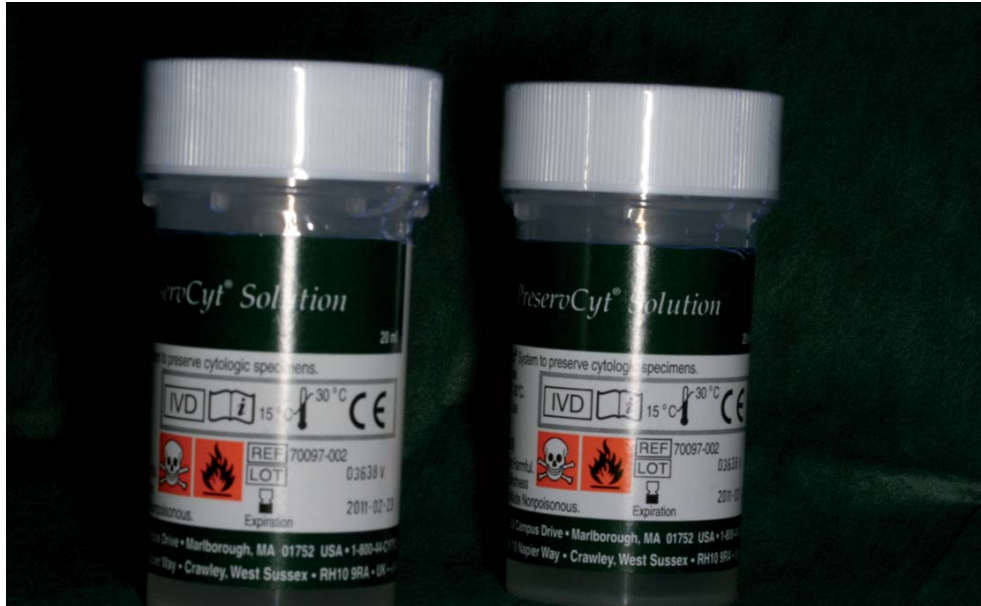


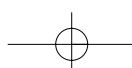
Figura 8. Medio de transporte para Citología Líquida

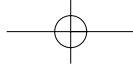
TOMA DE MUESTRAS

No es necesaria la aplicación de anestesia tópica con ninguno de los instrumentos

- 1 Toma de muestra con Cytobrush ®: La toma de muestra se obtiene realizando un raspado vigoroso con el cepillo sobre la mucosa yugal, rotando el cepillo entre 10-15 veces. (Figura 4)
- 2 Toma de muestra con cureta dermatológica: Para realizar la toma de muestra con la cureta dermatológica se utiliza la “técnica del lápiz” que consiste en sujetar la cureta con los dedos pulgar, índice y corazón como si se tratase de un lápiz. A continuación se realiza un raspado superficial de la mucosa yugal (Figura7).
- 3 Toma de muestra con cepillo Oral CDx: El cepillo del Kit Oral CDx es un cepillo circular especialmente diseñado para la toma de muestras citológicas en la cavidad oral. Se aplica el cepillo usando la parte plana en la mucosa yugal y se realiza entre 5-15 rotaciones ejerciendo determinada presión hasta obtener una zona rojiza.(Figura 5)

MEDIOS DE TRANSPORTE DE LAS MUESTRAS





Para el estudio de citología en base líquida se utiliza el procesador Thinprep 2000.

Utilizamos como medio de transporte y conservación de las muestras el PreservCyt ®. (Figura 8). Introducimos el instrumento con la muestra recolectada dentro de este vial, se agita enérgicamente y se rota varias veces en sentido contrario a las agujas del reloj hasta que la mayor parte de la muestra queda suspendida en el medio líquido. Para su análisis se utiliza el protocolo que recomienda el fabricante para el Thinprep.

Si lo que se pretende es realizar estudios moleculares de las muestras obtenidas el medio de transporte utilizado debe de estar formulado para la conservación de las líneas celulares de la muestra, como puede ser el RPMI-1640 MEDIUM (Microvet, Madrid), formulado para mantener numerosas líneas celulares. Para su conservación debe de mantenerse entre 2-10°C y protegerlo de la exposición de la luz.

ANÁLISIS CITOLÓGICOS

Tras la obtención de las muestras citológicas, pueden ser analizadas de diferentes maneras.

A Citomorfometría.

La técnica de tinción de la muestra es la de Papanicolau.

Estudia la determinación del área del núcleo (AN), área del citoplasma (AC) y la relación núcleo citoplasma (AN/AC) de las células de los frotis usando el planímetro o métodos de análisis semiautomáticos de imagen.

B Contenido de ADN nuclear

Estudia la cuantificación del contenido de ADN. Para ello se utiliza la Reacción de Feulgen lo que permite conocer la cantidad de ADN de las diferentes células.

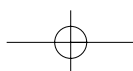
C Identificación de los marcadores tumorales mediante inmuno-histoquímica

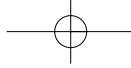
Se identifica la expresión de los marcadores tumorales: Citoqueratínas, determinación de FHIT (triada histidina frágil), mutación del gen supresor tumoral p53, aumento de metalotiamina (MT), antígeno de histocompatibilidad del grupo H tipo2 (ABHtipo2)

D Análisis molecular. Marcadores moleculares citológicos

El estudio genético de los marcadores moleculares permite detectar alteraciones antes de que se produzcan cambios en la morfología celular usando la PCR o análisis mediante microarrays. Entre estos se pueden estudiar las mutaciones puntuales en p53, alteraciones epigenéticas (hipermetilación de regiones promotoras), la pérdida de heterocigosidad (LOH), inestabilidad de microsátélites (MSI) y el análisis del polimorfismo de la longitud de los fragmentos de restricción (RFLP).

Todo ello contribuye, de alguna manera, al diagnóstico precoz del Cáncer.



**REFERENCIAS BIBLIOGRÁFICAS**

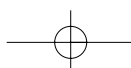
Diniz-Freitas M, Garcia-Garcia A, Crespo-Abelleira A, Martins-Carneiro JL, Gandara-Rey JM. Applications of exfoliative cytology in the diagnosis of oral cancer. *Med.Oral* 2004 Aug-Oct;9(4):355-361.

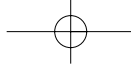
Acha A, Ruesga MT, Rodríguez MJ, Martínez de Pancorbo MA, Aguirre JM. Applications of the oral scraped (exfoliative) cytology in oral cancer and precancer. *Med.Oral Patol.Oral Cir.Bucal* 2005 Mar-Apr;10(2):95-102.

Mehrotra R, Hullmann M, Smeets R, Reichert TE, Driemel O. Oral cytology revisited. *J.Oral Pathol.Med.* 2009 Feb;38(2):161-166.

Trullenque-Eriksson A, Munoz-Corcuera M, Campo-Trapero J, Cano-Sanchez J, Bascones-Martinez A. Analysis of new diagnostic methods in suspicious lesions of the oral mucosa. *Med.Oral Patol.Oral Cir.Bucal* 2009 May 1;14(5):E210-6.

Pérez-Sayáns M, Somoza-Martín JM, Barros-Angueira F, Reboiras-López MD, Gándara-Vila P, Gándara Rey JM, García-García A. Exfoliative cytology for diagnosing oral cancer. *Biotech Histochem.* 2010 Apr 28;85(3):177-87.





17

.....

Artefactos tisulares asociados al procedimiento en las biopsias orales

.....

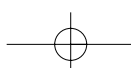
Juan Seoane Lestón | Jacobo Limeres Posse

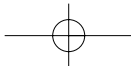
El concepto de “artefactos” asociados a las biopsias orales incluye estructuras artificiales y/o alteraciones tisulares que pueden ocurrir durante el proceso hasta la preparación de las laminillas histológicas, y que podrían potencialmente inducir a error en la interpretación histológica. Podemos clasificar estos artefactos atendiendo a la secuencia temporal en la que se producen en:

- Alteraciones tisulares generadas antes de hacer la biopsia.
- Alteraciones tisulares generadas durante el procedimiento de biopsia.
- Alteraciones tisulares generadas después de la biopsia oral.

ARTEFACTOS GENERADOS ANTES DE HACER LA BIOPSIA.

El propio paciente puede inducir, mediante la aplicación de ungüentos y cremas o por el trauma mecánico que representa la masticación de las mucosas, una distorsión de los tejidos que serán analizados. De igual modo el profesional, mediante aplicaciones tópicas (por ejemplo: iodo), puede producir depósitos tisulares. En ocasiones, si se efectúa una infiltración anestésica intralesional, es posible generar distorsiones volumétricas que alteren la relación tisular normal, produciendo hemorragias por extravasación y separación de bandas de conectivo y fenómenos de vacuolización.



**Tabla 1. Resumen de artefactos generados antes de hacer la biopsia**

Alteraciones tisulares generadas antes de hacer la biopsia oral	Etiopatogenia	Como evitar los artefactos
	Pincelaciones de antisépticos	Evitar cremas/ungüentos y antisépticos tópicos (yodo) en el área lesional
	Inyección intralesional de anestésicos	Infiltraciones perilesionales de los anestésicos locales
	Contaminación de la muestra con cálculo, polvo de dentina, esmalte o granos de almidón de los guantes	Preparación meticulosa del área a biopsiar

ARTEFACTOS GENERADOS DURANTE EL PROCESO DE BIOPSIA

Durante la manipulación quirúrgica.

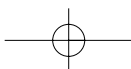
Principalmente en la toma de biopsias gingivales, donde se pueden incluir inadvertidamente pequeños fragmentos óseos, polvo de dentina y esmalte o incluso granos de algodón procedentes de los guantes del cirujano que dificultarán la interpretación histológica de la muestra. Los fragmentos de cálculo o placa bacteriana podrían simular una actinomicosis, y la presencia de granos de almidón en un granuloma a cuerpo extraño, podría informarnos erróneamente sobre la etiología del mismo. En esta línea, los materiales de relleno de los conductos radiculares o el empleo de colorantes usados en la orientación del espécimen, podrían complicar el diagnóstico histopatológico.

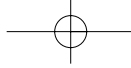
Artefactos asociados a un material de biopsia específico.

Electrobisturí y Láser

Durante años el empleo de electrocirugía, especialmente para las biopsias de lesiones sospechosas de malignidad, ha sido fuertemente controvertido. Su empleo se soportaba en la idea de que la coagulación térmica de los vasos podría reducir el riesgo de diseminación metastásica de células neoplásicas. Sin embargo, el daño térmico sobre el epitelio en la línea de incisión, imposibilitaba una adecuada interpretación de los márgenes. En el momento actual, la evidencia científica parece contraindicar el empleo de esta técnica para las biopsias orales.

El laser carbónico ha demostrado un mejor comportamiento que el electrobisturí





en la remoción de tejidos destinados al examen histológico. Sin embargo, ambos procedimientos producen un daño térmico similar, que incluye artefactos como la carbonización, la degeneración vacuolar y la elongación de los núcleos de las células epiteliales en los márgenes de la excisión. (Figura 1)

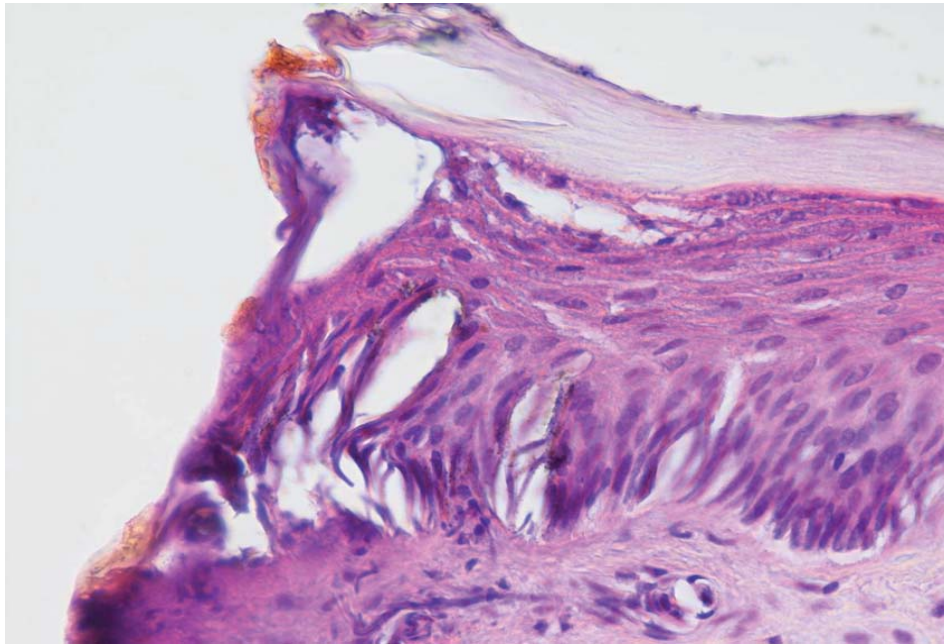


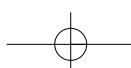
Figura 1 H&E, 40X, que muestra carbonización, despegamiento de la queratina y presencia de vacuolas y despegamiento intercelular en el epitelio.

El empleo del laser CO2 para la obtención de especímenes de biopsia es también comprometido. El daño térmico citológico que se induce incluye la vacuolización de las capas superficiales del epitelio, el despegamiento de la queratina, la degeneración de las capas basales y la separación del epitelio de la lámina propia. Estos artefactos son particularmente críticos cuando se evalúan cambios displásicos, dado que el daño térmico induce en los márgenes, fundamentalmente en capas basales y suprabasales, alteraciones que simulan atipias citológicas (Fig.2). El láser CO2 produce sobre los epitelios orales una amplia necrosis lateral en un rango que oscila entre 70 y 500 μ . Este hecho podría justificar la necesidad de incluir en las biopsias una cantidad adicional de tejido sano que exceda la extensión esperada del daño térmico epitelial (al menos 1mm más allá de la lesión).

Artefactos asociados a un material de biopsia específico.

Bisturí frío y punch

Diferentes estudios han demostrado la escasez de artefactos generados en biop-



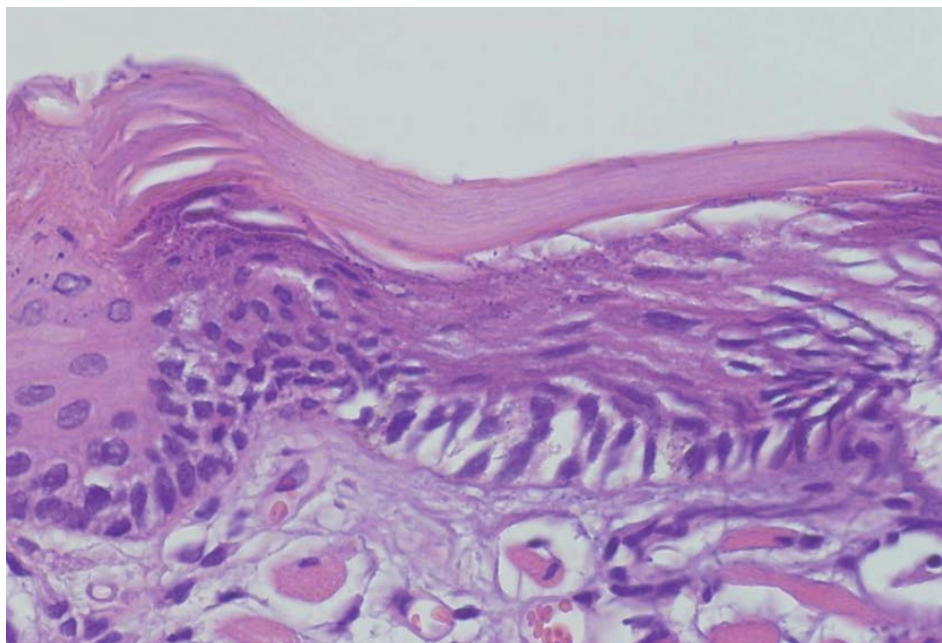
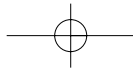


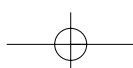
Figura 2. H&E, 40X, que muestra pleomorfismo y picnosis nuclear y pérdida de adherencia intercelular en el epitelio.

sias orales utilizando el punch como material de biopsia. No obstante, parece existir una menor concordancia en los resultados que enfrentan ambos procedimientos (punch vs bisturí frío) (Figuras 3 y 4). Sin embargo, un ensayo clínico reciente ha evidenciado la superioridad del punch frente bisturí frío en cuanto a artefactos quirúrgicos en biopsias orales en humanos. Estos resultados no han podido reproducirse en experimentación animal. En cualquier caso, el punch ha sido diseñado primariamente para biopsiar lesiones epiteliales o mesenquimales superficiales, y ha demostrado su idoneidad para las biopsias de patología muco-cutánea, así como para lesiones potencialmente malignas.

Manipulación quirúrgica en la obtención de las muestras

La incorrecta manipulación quirúrgica de la muestra constituye la mayor fuente de artefactos en las biopsias orales. Una técnica quirúrgica cuidadosa, el empleo de pinzas no dentadas y una adecuada compresión tisular, nos permitirá evitar el aplastamiento, el desgarro, la fragmentación, o la aparición de hendiduras en las muestras a examinar.

El uso incorrecto de pinzas traumáticas induce la formación de “pseudomicroquistes” aparentemente tapizados por epitelio superficial que ha sido trasladado por los dientes de las pinzas. Este mismo procedimiento puede provocar la aparición



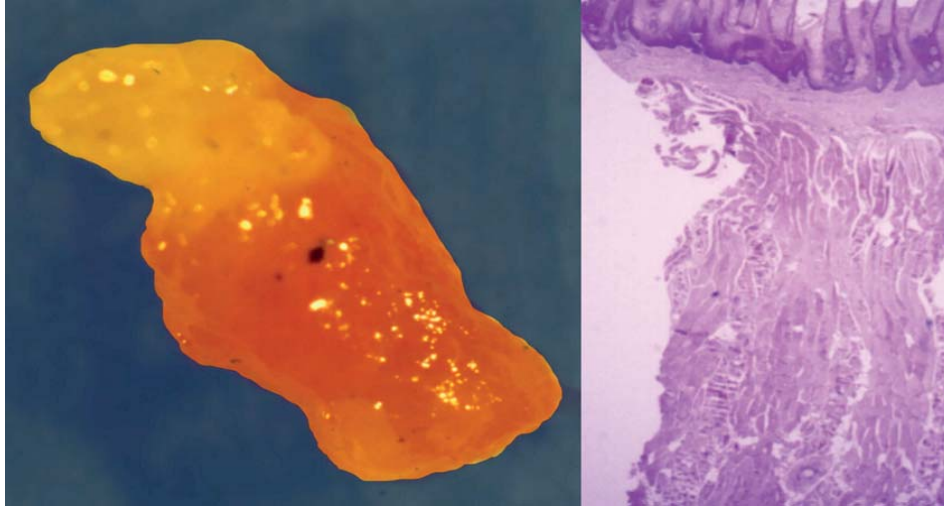
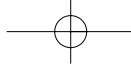


Figura 3. Imagen macro y microscopía de una muestra obtenida mediante punch.

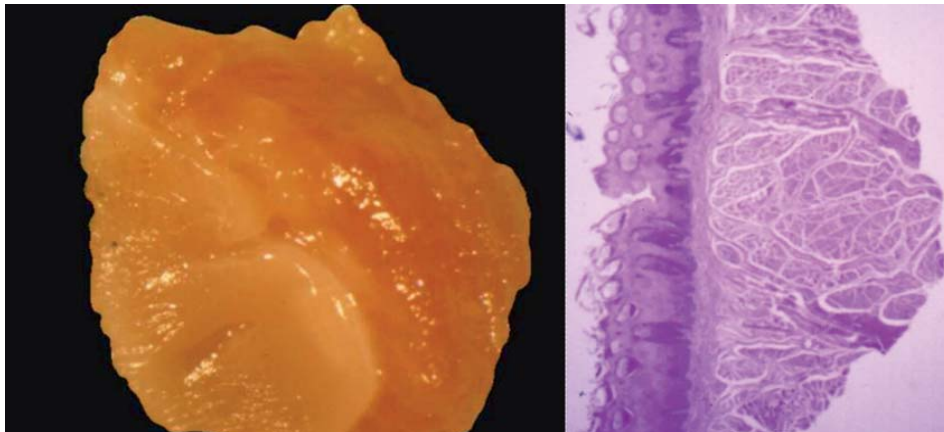
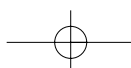


Figura 4. Imagen macro y microscópica de una muestra obtenida mediante bisturí frío.

de “pits” en la muestra o alteraciones que remedan a los quistes epidermoides. Además, una exagerada compresión tisular redonda en una pérdida significativa de los detalles citológicos. Estos artefactos podrían resultar especialmente conflictivos en el análisis histológico de patología neoplásica oral (Figura 5).

Muestras tisulares demasiado pequeñas

La capacidad de los patólogos para interpretar las biopsias orales está directamente relacionada, no solo con la calidad sino también con la cantidad de mues-



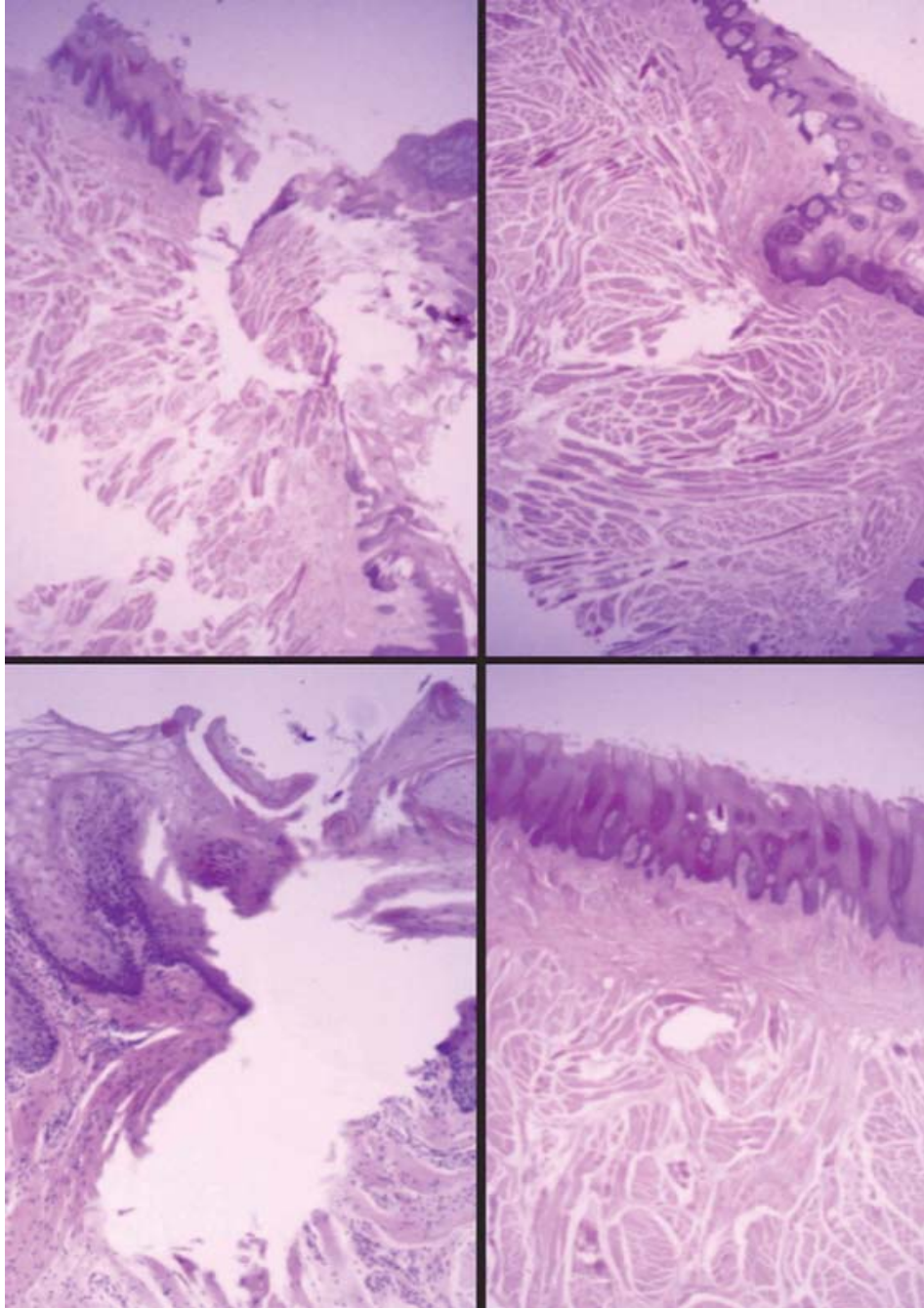
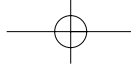
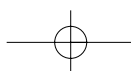
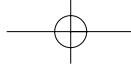


Figura 5. Artefactos generados por incorrecta manipulación de la muestra (fragmentación, hendiduras y pseudomicroquistes).





tra proporcionada. Diversos autores han recomendado hacer biopsias orales de 4 mm o mayores y posicionar inmediatamente la muestra obtenida sobre un trozo de papel estéril con la finalidad de evitar fenómenos de arrugamiento (curling). También debe tenerse en cuenta que las muestras pequeñas pueden reducir su tamaño durante el procesado y fijado de las mismas. En este sentido, los artefactos tipo "curling" aparecen en biopsias de pequeño tamaño (2-3mm.) y dificultan la orientación tisular durante la inclusión de la muestra (Tabla 2).

Tabla 2. Resumen de artefactos generados en el momento de la biopsia

Alteraciones tisulares generadas durante el proceso de biopsia	Etiopatogenia	Como evitar los artefactos
	Aplastamiento, fragmentación, hendiduras, hemorragia	Pinzas sin dientes Manipulación cuidadosa de la muestra
	Pseudoquistes	Evitar puntos de tracción Evitar pinzas dentadas
	Carbonización de márgenes "pseudodisplasia" epitelial	No usar láser CO2 Evitar el empleo de electrobisturí

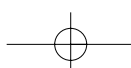
ARTEFACTOS GENERADOS UNA VEZ HECHA LA BIOPSIA ORAL

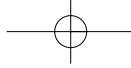
Tejidos incorrectamente fijados

Se han descrito artefactos tisulares no dependientes de la manipulación quirúrgica de la muestra, si no producidos por la ausencia de fijación de la misma. Todos los especímenes deben ser introducidos en un volumen de líquido de fijación (formol 10%), que exceda en al menos 10 veces el volumen de la muestra. Si accidentalmente, el espécimen es abandonado en una bandeja quirúrgica, se producen fenómenos de desnaturalización y autólisis.

En este mismo sentido, también se han publicado artefactos de autólisis las muestras no fijadas en formol que recuerdan al pénfigo vulgar. El epitelio no fijado exhibe una extensa acantolisis y degeneración celular causadas por la autólisis. Sin embargo, la hilera de células basales permanece adherida al complejo basal simulando los cambios observados en el pénfigo vulgar.

También deben evitarse el alcohol isopropílico, el alcohol metílico y el suero salino como medio de transporte de los especímenes.





Artefactos por congelación de las muestras

Está contraindicado introducir las muestras procedentes de biopsias orales en el congelador, dado que el formol al 10% para la fijación se congela a 11° C bajo cero. A esta temperatura, se forman cristales de hielo intratisular que dan lugar a múltiples vacuolas que inducen una severa distorsión tisular y que comprometen el diagnóstico histológico del espécimen (Tabla 3).

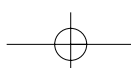
Tabla 3. Resumen de artefactos generados después de la biopsia oral

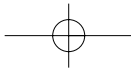
Alteraciones tisulares generadas después de la biopsia	Etiopatogenia	Como evitar los artefactos
	Falta de fijación	Suficiente volumen de formol al 10% (10 veces superior al volumen de la muestra) No utilizar alcohol metílico o iso-propílico.
	Por congelación	No introducir las muestras en congeladores

En resumen, los especímenes de biopsia pueden resultar afectados por numerosos tipos de artefactos generados por una manipulación incorrecta (aplastamiento, fragmentación, hendiduras, hemorragias y pseudoquistes), por fulguración, por inyección, por fijación inadecuada y por congelación. Una adecuada selección de la técnica quirúrgica de biopsia y del material a emplear, así como un manejo adecuado del periodo preoperatorio y postquirúrgico previenen efectivamente la aparición de los artefactos en los especímenes orales para diagnóstico.

BIBLIOGRAFÍA

- Daley TD, Lovas JL, Wysocki GP. Oral biopsy technique. The pathologist's perspective. J Canad Dent Assn 1986;7:591-5.
- Moule L, Parsons PA, Irvine GH. Avoiding artefacts in oral biopsies: the punch biopsy versus the incisional biopsy. Br J Oral Maxillofac Surg 1995; 33: 244-7
- Camacho Alonso F, López Jornet P, Jiménez torres MJ, Orduña Domingo A. Analysis of the histopathological artifacts in punch biopsies of the normal mucosa. Med Oral Patol Oral Cir Bucal 2008; 13: E636-9.
- Seoane J, Varela-Centelles PI, Ramirez JR, Cameselle-teijeiro J, Romero MA. Artefacts in oral incisional biopsy in general dental practice: a pathological point of view. Oral Dis 2004; 10:1-5.
- Matsumoto K, Suzuki H, Usami Y, Hattori M, Komoro T. Histological evaluation of artifacts in tongue tissue produced by the CO2 laser and the electrotome. Photomed Laser Surg 2008; 26: 573-57.





18

Manejo y remisión de muestras de biopsia. Comunicación con el Patólogo.

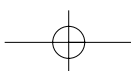
Miguel Ángel González Moles

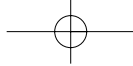
INTRODUCCIÓN

El manejo apropiado de la muestra tisular que se obtiene tras la realización de una biopsia de los tejidos orales, así como la comunicación adecuada con el especialista en anatomía patológica que realizará el análisis resultan procesos básicos de gran trascendencia para obtener un diagnóstico preciso de la enfermedad que padece el paciente y para instaurar un tratamiento apropiado. En este capítulo se exponen de forma resumida las claves para el adecuado procesamiento del tejido tras el acto quirúrgico y los aspectos más relevantes que deben considerarse en relación a la comunicación necesaria entre el clínico que toma la biopsia y el especialista en anatomía patológica.

MANEJO DEL TEJIDO OBTENIDO TRAS LA BIOPSIA

La realización de una biopsia oral conlleva la obtención de una muestra tisular. Inmediatamente después de la realización de la biopsia, el tejido obtenido comienza a experimentar un proceso de autólisis que se debe fundamentalmente al cese de la oxigenación y la nutrición tisular. La autólisis es el proceso por el cual, después de la muerte tisular, se produce la autodigestión enzimática celular tras la salida del conte-





nido lisosómico al citoplasma por rotura de la membrana delimitante de estos orgánulos. El objetivo prioritario del manejo del tejido es evitar en la medida de lo posible este proceso de autólisis y conservar una estructura histológica adecuada que permita la valoración de las alteraciones generadas durante el desarrollo de la lesión. Para ello es esencial una manipulación adecuada de la muestra por parte del clínico, que impida el deterioro mecánico del material, así como un correcto procedimiento de fijación tisular.

La fijación tisular consiste en interrumpir los procesos de degradación que aparecen tras la muerte celular. Indudablemente constituye la etapa más importante en el manejo de la muestra y probablemente la única fase del procesamiento cuyos errores no pueden ser corregidos. Los principios generales que deben conocerse en relación a la fijación son los siguientes:

- 1 No existe un método universal para la fijación. Así, un agente fijador adecuado para un tejido puede no serlo para otro.
- 2 No todos los fijadores conservan indefinidamente el tejido ya que fijación no equivale a conservación tisular. No obstante, la formalina, el fijador más utilizado, es al mismo tiempo un gran conservante.
- 3 Un defecto de fijación jamás puede ser corregido.
- 4 Es inútil realizar un estudio histológico sobre un material con graves defectos de fijación.

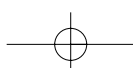
Un líquido fijador ideal debería tener las siguientes características:

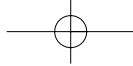
- 1 Bloquear inmediatamente la autólisis.
- 2 Tener efecto microbicida.
- 3 No provocar sobre el tejido retracciones o distorsiones que determinen anomalías en su estructura.
- 4 Poseer capacidad de inducir cambios en la textura o composición tisular que favorezcan la inclusión, corte y coloración del material histológico.

Deberían observarse unas reglas generales para el empleo de los líquidos fijadores:

- 1 Para evitar la autólisis, el tejido debería ser colocado lo más rápidamente posible en el líquido fijador.
- 2 Si la muestra tisular es grande se deberían practicar incisiones para permitir que el líquido fijador llegue fácilmente a todo el tejido.
- 3 El volumen necesario de fijador está determinado por el del tejido que se va a fijar, de tal forma que la relación entre el volumen de fijador y el de la pieza debe ser de 20 a 1.
- 4 El pH del líquido fijador debe aproximarse al pH fisiológico.

Los líquidos fijadores pueden ser simples, si se utilizan, como es habitual en patología oral, independientemente como tales, o pueden formar parte de mezclas fijado-

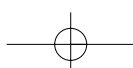


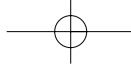


ras. Según su mecanismo de actuación los fijadores pueden actuar por deshidratación tisular, entre ellos se encuentran el alcohol etílico y la acetona. Tienen el inconveniente de que no fijan adecuadamente la cromatina, endurecen y contraen excesivamente los tejidos, pierden actividad progresivamente, y en el caso de la acetona, disuelve las grasas. Algunos fijadores actúan por cambios en el estado coloidal de las proteínas. Entre ellos se encuentran el ácido acético, el ácido tricloroacético, y el ácido crómico. Entre sus inconvenientes fundamentales destacan que son malos fijadores de membranas y citoplasmas celulares. Otros fijadores, poco empleados en patología oral, actúan por formación de sales con los tejidos. Entre ellos se encuentran el cloruro de mercurio y el dicromato potásico. Finalmente, entre los fijadores más utilizados se encuentran los que actúan por reticularización de las proteínas y entre ellos el más empleado en patología oral es el formaldehído o formol (CHOH). En estado puro, el formol es un gas tóxico muy irritante para las mucosas que se disuelve fácilmente en agua. Cuando se disuelve en agua al 35-40% y se estabiliza con metanol se denomina formalina pura o formol. Como agente fijador, el formaldehído se emplea a una concentración del 4%. No obstante, ya que se parte de una solución de formalina, esta concentración se obtiene realizando una disolución de formalina en agua al 10% (10 partes de formalina por 90 de agua). El formol presenta como ventajas esenciales ser barato, poseer buena capacidad de fijación, ser buen desinfectante y no endurecer excesivamente los tejidos, provocar escasa retracción tisular, poseer una velocidad de penetración intermedia de aproximadamente 1mm/hora, comportarse como un excelente fijador para el tejido adiposo y para lípidos en general, ser susceptible de modificar la velocidad de fijación modificando la temperatura sin consecuencias importantes, y finalmente, ser compatible con la mayoría de las tinciones. Entre sus inconvenientes destacan ser irritante, transformarse progresivamente con la luz y el oxígeno, por lo que se debe guardar en frascos opacos o emplearse en forma de solución neutra o tamponada, consumirse durante el proceso de fijación, e incrementar el peso y el volumen del tejido durante el proceso de fijación. Como se ha comentado anteriormente, a pesar de estos inconvenientes, el formol es el fijador de elección para la mayoría de las muestras que se procesan en patología oral.

COMUNICACIÓN CON EL PATÓLOGO

Esta es otra de las consideraciones esenciales para realizar con éxito el proceso completo de la biopsia oral. El clínico debe, como primera consideración, seleccionar un patólogo con experiencia en patología oral. Los medios de comunicación actuales hacen posible que este especialista no tenga necesariamente que ubicarse en la misma ciudad. El clínico que realiza la biopsia debería disponer de una hoja de recogida de datos estandarizada que acompañara siempre al material obtenido tras la biopsia. En esta hoja de recogida de datos debería incluirse el nombre del paciente, sus datos de filiación esenciales, su número de teléfono y su dirección. También se debería incluir una breve historia clínica del paciente y una descripción clínica de la lesión o lesiones que se han biopsiado, puede ser útil incluir una fotografía clínica. Se debe comunicar al patólogo si se trata de una biopsia incisional o escisional. Debe

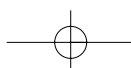


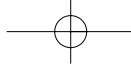


también remitirse información acerca de la zona de la que se ha tomado la biopsia, incluso acompañando al informe un dibujo aclaratorio. Es importante también hacer una descripción de la muestra aclarando datos que permitan al patólogo orientar adecuadamente el material. Debe remitirse un juicio clínico con el/los diagnósticos de presunción señalando entre ellos el que posea más probabilidades de corresponder al diagnóstico definitivo según el criterio del clínico. En caso de biopsias de lesiones precancerosas, el clínico debe exigir al patólogo que se pronuncie acerca de la presencia y severidad de la displasia epitelial. La hoja de recogida de datos, junto a frasco que contiene el tejido con el líquido fijador, debería remitirse en un sobre cerrado, suficientemente protegido, en el que figuren claramente los datos del patólogo y los datos del clínico que remite la muestra. Es esencial asimismo, comunicar telefónicamente al patólogo el envío de la muestra y exigir también la comunicación confirmatoria de que la muestra ha llegado adecuadamente a su receptor. Posteriormente se debería mantener una comunicación fluida con el patólogo que permitiera aclarar o aportar datos que pudieran ser considerados importantes por el patólogo.

BIBLIOGRAFÍA

- Laboratorio de anatomía patológica. Raimundo García del Moral Ed.: Interamericana. Madrid, España. 1993.
Precancer y cáncer oral. Miguel Ángel González Moles. Ed.: Avances Medicodentales. Madrid, España. 2001.





19

.....

Condicionamientos legales de la biopsia oral. Comunicación con el paciente

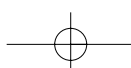
.....

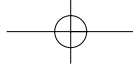
Ángel Martínez-Sahuquillo Márquez | M^a José Cobos Fuentes

LA BIOPSIA COMO PROCEDIMIENTO COMPLEMENTARIO EN LA PRÁCTICA ODONTOLÓGICA.

A pesar del desarrollo de nuevos métodos para el diagnóstico de las enfermedades de la región bucal y máxilofacial, la biopsia continúa siendo el método más fiable para determinar la naturaleza, extensión y severidad de la mayoría de los procesos patológicos que afectan en forma inicial o secundariamente a esta región anatómica. Los licenciados en Odontología y los médicos especialistas en Estomatología, como profesionales con responsabilidad reconocida en el diagnóstico de las lesiones en este área, son competentes desde el punto de vista legal para la realización de biopsias. En este sentido, la capacitación del dentista en la práctica de la biopsia, queda recogida como una competencia específica que debe adquirir durante su formación como requisito para la obtención del título que le habilita profesionalmente.

Del mismo modo, la biopsia oral es considerada por las sociedades científicas y por las publicaciones representativas en el ámbito de la patología oral, como un procedimiento diagnóstico que forma parte de la práctica profesional del dentista general. Sin embargo, esta capacitación profesional no impide que el dentista, en función de diversos criterios como puede ser la dificultad de la técnica quirúrgica o la propia experiencia, refiera el paciente a otro dentista o profesional con una mayor práctica en la realización de biopsias. Sobre este último aspecto, sería conveniente una mejor forma-





ción postgraduada continuada del dentista general en técnicas de biopsia y en patología oral.

La importancia de la biopsia dentro de la práctica odontológica alcanza su mayor significado en lo referente al papel del dentista en el diagnóstico precoz del cáncer oral. Si bien, se considera a la exploración clínica en el sillón dental como un método efectivo de detección que permite al dentista un diagnóstico de sospecha de la malignidad de una lesión, la biopsia constituye en la actualidad el procedimiento indicado para establecer el diagnóstico definitivo de cáncer. De ahí que sea responsabilidad del dentista, además de la detección de la lesión oral, el informar al paciente sobre ella y a llegar a un diagnóstico definitivo, mediante la realización de la biopsia por el mismo o por otro profesional y derivar al paciente para su tratamiento definitivo.

LA BIOPSIA COMO MUESTRA BIOLÓGICA.

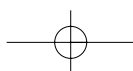
Desde el punto de vista clínico, el término biopsia hace referencia al proceso de obtención de un fragmento o muestra de tejido de una persona viva por métodos quirúrgicos, endoscópicos, por punción, legrado u otros, e implica el posterior examen microscópico del tejido obtenido, con fines principalmente diagnósticos. Sin embargo, otros usos de la biopsia además de detectar una enfermedad pueden ser comprobar su evolución o establecer un pronóstico o incluso determinar el riesgo de una persona sana de desarrollar una enfermedad.

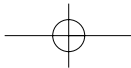
El hecho de que la muestra obtenida pueda ser sometida a estudios de análisis genéticos, y por lo tanto, que posibilite obtener información del paciente y de sus familiares biológicos, en particular información predictiva respecto a su salud, hace que su obtención, uso y cesión sea regulada por la Ley 14/2007, de 3 de julio, de Investigación Biomédica (LIB). En ésta, en consonancia a la Declaración Internacional sobre datos genéticos de la UNESCO, se define el concepto de muestra biológica como "cualquier material biológico de origen humano susceptible de conservación y que pueda albergar información sobre la dotación genética característica de una persona". Por lo tanto, incluye a toda sustancia biológica (sangre, frotis de células, tejidos, etc.) que albergue ácidos nucleicos de origen humano.

En este contexto, la biopsia es considerada una muestra biológica con fines diagnósticos, pero ante la posibilidad de otros usos, el consentimiento informado que debe otorgar el paciente debe contemplar diversos aspectos. Así, además de contemplar el consentimiento sobre todo lo relativo a la obtención de la muestra, también deberá de referirse de forma explícita al fin principal al cual se va destinar la muestra e incluso la posibilidad de poder ser o no utilizada en un futuro para otros fines posibles.

OBTENCIÓN DE MUESTRAS BIOLÓGICAS CON FINES DIAGNÓSTICOS. CONSENTIMIENTO INFORMADO.

La obtención de muestras con fines diagnósticos está regida en la actualidad por lo





dispuesto en la Ley 41/2002, de 14 de Noviembre, básica reguladora de la autonomía del paciente y derechos y obligaciones en materia de información y documentación clínica (LAP). Dicha Ley surge como una reforma y actualización de la Ley14/1986, de 25 de abril, General de Sanidad.

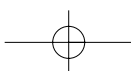
La LAP define el consentimiento informado (CI) como la conformidad libre, voluntaria y consciente de un paciente manifestada en el pleno uso de sus facultades después de recibir la información adecuada, para que tenga lugar una actuación que afecta a su salud. Así mismo, se recoge de forma general, que toda actuación realizada con fines preventivos, diagnósticos terapéuticos rehabilitadores o de investigación, requiere el consentimiento previo de los pacientes. En este sentido, con anterioridad a la obtención del material biológico, el paciente deberá consentir la misma tras recibir una información adecuada sobre el alcance del procedimiento a emplear, información que deberá ser más rigurosa cuando se trate de un procedimiento invasivo (biopsia).

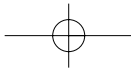
Aunque como regla general el consentimiento puede ser otorgado de forma verbal, la Ley señala que deberá prestarse por escrito en los casos siguientes: intervención quirúrgica, procedimientos diagnósticos y terapéuticos invasores y, en general, cuando se apliquen procedimientos que supongan riesgos o inconvenientes de notoria y previsible repercusión negativa sobre la salud del paciente. El paciente podrá revocar libremente su consentimiento en cualquier momento y éste debe constar por escrito.

La información previa al consentimiento debe ser verdadera, comunicándose al paciente de forma comprensible y adecuada a sus necesidades, con el objeto de ayudarle a tomar decisiones libremente. En los casos en los que el consentimiento deba prestarse por escrito, la información también debe figurar de forma escrita, con independencia de que se pueda ofrecer datos adicionales al paciente de forma verbal. El derecho a la información deberá ser garantizado por el profesional responsable del paciente así como por el resto del personal sanitario que le atienda durante el procedimiento.

La información que hay que proporcionar comprende, como mínimo, la finalidad y la naturaleza de cada intervención, sus riesgos y sus consecuencias. En la LAP se hace referencia de forma específica a los siguientes apartados: a) Las consecuencias relevantes o de importancia que la intervención origina con seguridad, b) Los riesgos relacionados con las circunstancias personales o profesionales del paciente; c) Los riesgos probables en condiciones normales, conforme a la experiencia y al estado de la ciencia o directamente relacionados con el tipo de intervención, y d) Las contraindicaciones.

El titular del derecho a la información es el paciente, pudiéndose informar a personas vinculadas a él por razones familiares o de hecho, en la medida que el paciente lo permita de forma expresa o tácita. En circunstancias especiales el consentimiento informado lo otorgará una tercera persona. Así ocurre cuando a juicio del médico el paciente debido a su estado no sea capaz de tomar decisiones o el paciente esté legalmen-





te incapacitado. En el caso de menores de edad cuando este no sea capaz intelectualmente ni emocionalmente de comprender el alcance de la intervención el consentimiento lo dará el representante legal del menor después de haber oído su opinión si tiene 12 años cumplidos. En los menores emancipados o con 16 años cumplidos no cabe prestar el consentimiento por representación.

LA UTILIZACIÓN DE MUESTRAS CON FINES DIAGNÓSTICOS. USOS COMPLEMENTARIOS.

Como ya se ha señalado anteriormente un aspecto imprescindible en la obtención del consentimiento del paciente a la información sobre la finalidad y el objetivo de la biopsia. Cuando el dentista realiza la indicación de una biopsia ya conoce el tipo de análisis que se va a practicar a la muestra obtenida, por lo que es necesario informar al paciente del uso diagnóstico de la misma.

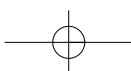
En este contexto, hay que resaltar como la LAP señala que todo paciente tiene derecho a ser advertido sobre la posibilidad de utilizar procedimientos de pronóstico, diagnóstico y terapéuticos que se le apliquen en un proyecto docente o de investigación, que en ningún caso podrá comportar riesgo adicional para la salud. La LIB regula de forma específica los diagnósticos genéticos, que se realizarán para la identificación del estado de afectado, de no afectado o de portador de una variante genética que pueda predisponer al desarrollo de una enfermedad específica de un individuo o condicionar su respuesta a un tratamiento concreto. Establece que el consentimiento deberá ser expreso y específico para la realización de un análisis genético concreto. Y dispone la información que se le facilitará al paciente. De forma resumida, la información incluirá: 1) Finalidad del estudio; 2) Lugar de realización del análisis y destino posterior de la muestra; 3) Personas que tendrán acceso a los resultados cuando estos no se sometan a procedimientos de disociación o anonimización; 4) Advertencia de la posibilidad de resultados inesperados y su posible trascendencia; 5) Implicación de los resultados a sus familiares y la conveniencia en su caso de que el mismo se los transmita; 6) Compromiso de suministrar consejo genético.

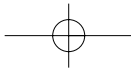
ALMACENAMIENTO DE MUESTRAS BIOLÓGICAS CON FINES DIAGNÓSTICOS.

Los servicios de anatomía patológica tienen la obligación de conservar las muestras provenientes de procedimientos diagnósticos para posteriores revisiones o pruebas adicionales en beneficio del enfermo, por lo que no se necesita un CI específico de almacenaje, sino que es imperativo el hacerlos de esa forma. Sin embargo, es conveniente que los documentos de CI que se utilizan para la toma de muestras incluyan un apartado donde se prevea que el material sobrante almacenado se pueda utilizar para investigación o docencia.

DOCUMENTOS DE CONSENTIMIENTO INFORMADO.

El documento de CI constituye un medio para transmitir información y, sobre todo,





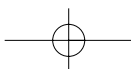
dejar evidencia documental a efectos legales de que ha existido este proceso. Sin embargo, no debe considerarse el centro ni la finalidad del proceso de CI y siempre debe de ir precedido por el diálogo. Los formularios globales son éticamente injustificables y legalmente inválidos, siendo recomendable el realizar un documento único para cada procedimiento. En este sentido, las sociedades científicas y colegios profesionales juegan un papel importante estableciendo que procedimientos requieren CI y los términos del CI para cada tipo de procedimiento.

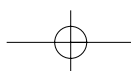
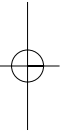
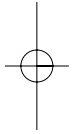
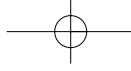
BIBLIOGRAFÍA:

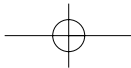
- OM Handbook de la European Association of Oral Medicine disponible en: <http://www.eaom.net/app/prvt/VediNotizia.d/Notizia-92>.
- Kujan O, Duxbury AJ, Glennly AM, Thakker NS, Sloan P. Opinions and attitudes of the UK's GDPs and specialists in oral surgery, oral medicine and surgical dentistry on oral cancer screening. *Oral Dis.* 2006 Mar;12(2):194-9.
- Lingen MW, Kalmar JR, Karrison T, Speight PM. Critical evaluation of diagnostic aids for the detection of oral cancer. *Oral Oncol.* 2008 Jan;44(1):10-22.
- Seoane JM, González-Mosqueda A, Velo-Noya J. La biopsia en el contexto del precáncer y del cancer oral. *Av Odontostomatol* 2008; 24(1):89-96
- Uribarri A, Aguirre JM. Aguirre. Protocolo en Biopsia de la cavidad oral. En: *Protocolos y Guías de prácticas clínicas en Cirugía Bucal. Sociedad Española de Cirugía Bucal.* 2005; 18-23

ANEXO LEGISLATIVO.

- Ley 10/1986, de 17 de marzo, sobre odontólogos y otros profesionales relacionados con la salud dental. BOE nº 68 de 20/3/1986, pág. 10562-10563.
http://www.boe.es/aeboe/consultas/bases_datos/doc.php?id=BOE-A-1986-7436
- Real Decreto 1594/1994, de 15 de Julio, por el que se desarrolla lo previsto en la Ley 10/1986, que regula la Profesión de Odontólogo Protésico e Higienista Dental. BOE número 215 de 8/9/1994, páginas 28045 a 28047.
http://www.boe.es/aeboe/consultas/bases_datos/doc.php?id=BOE-A-1994-20039
- Directiva del Consejo de 25 de julio de 1978 sobre coordinación de las disposiciones legales, reglamentarias y administrativas relativas a las actividades de los odontólogos (78/687/CEE)
<http://eur-lex.europa.eu/Notice.do?mode=dbl&lng1=es,es&lang=&lng2=bg,cs,da,de,el,en,es,et,fi,fr,hu,it,lt,lv,mt,nl,pl,pt,ro,sk,sl,sv,&val=65187:cs&page=&hwords=null>
- Orden CIN/2136/2008, de 3 de julio, por la que se establecen los requisitos para la verificación de los títulos universitarios oficiales que habiliten para el ejercicio de la profesión de Dentista. BOE número 174 de 19/7/2008, páginas 31687 a 31692.
http://www.boe.es/aeboe/consultas/bases_datos/doc.php?coleccion=iberlex&id=2008/12390&xtlen=1000
- Ley 14/2007, de 3 de julio, de Investigación Biomédica. BOE número 159 de 4/7/2007, páginas 28826 a 28848.
http://www.boe.es/aeboe/consultas/bases_datos/doc.php?id=BOE-A-2007-12945
- Ley 14/1986, de 25 de abril, General de Sanidad. BOE número 102 de 29/4/1986, páginas 15207 a 15224
http://www.boe.es/aeboe/consultas/bases_datos/doc.php?id=BOE-A-1986-10499
- Ley 41/2002, de 14 de noviembre, básica reguladora de la autonomía del paciente y de derechos y obligaciones en materia de información y documentación clínica.
http://www.boe.es/aeboe/consultas/bases_datos/doc.php?id=BOE-A-2002-22188







20



Cómo interpretar el informe anatomopatológico. Glosario de términos comunes en precáncer y cáncer oral

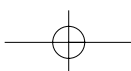


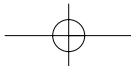
Inés Vazquez-Mahia | Juan M. Seoane-Romero | Márcio Diniz-Freitas

Los clínicos tienen una gran responsabilidad en el manejo de las lesiones epiteliales precursoras y potencialmente malignas, y esperan recibir de los patólogos información precisa respecto a los condicionamientos histológicos de la muestra, la presencia o no de displasia epitelial, así como sobre la severidad de la misma. Dado que la severidad de la displasia epitelial constituye en el momento actual el predictor más fiable de la transformación maligna de las lesiones precursoras epiteliales, el patólogo deberá especificar y categorizar la displasia epitelial.

En el caso de muestras relativas a carcinomas de células escamosas orales, además de establecer el diagnóstico de seguridad, el patólogo proporciona información relevante de carácter pronóstico e indispensable para la toma de decisiones terapéuticas.

Estos hechos refuerzan la necesidad de que los clínicos incluyan entre sus competencias, la de ser capaces de interpretar y valorar adecuadamente los informes anatomopatológicos referentes a esta patología, especialmente los relativos a la displasia epitelial y a la diferenciación y grado de malignidad del cáncer oral.





DISPLASIA EPITELIAL

Consiste en la combinación variable de una serie de fenómenos microscópicos indicativos de un desorden en la maduración epitelial y una alteración de la proliferación celular. Constituye una lesión precursora de cáncer oral inequívoca y presenta un amplio rango de progresión hacia cáncer oral que oscila del 6% al 36%.

El diagnóstico de la presencia o ausencia de displasia epitelial y su graduación van a ser fundamentales e imprescindibles para la elección del tratamiento más adecuado y para establecer el pronóstico de cada lesión. Sin embargo, la presencia y categorización de la displasia epitelial están sometidas a una fuerte variabilidad intra e interobservador, especialmente en las displasias leves y moderadas, por ello se han desarrollado marcadores biológicos que intentan eliminar la subjetividad en la valoración. En esta línea, la survivina, las metaloproteinasas de matriz (MMP1 mRNA, MMP2 mRNA, MMP9 mRNA) y el estudio del contenido de DNA han demostrado una alta capacidad de predecir el riesgo de malignización de las displasias orales.

La OMS ha establecido diferentes criterios arquitecturales y citológicos de displasia, atendiendo a la localización, cantidad e intensidad de las alteraciones observadas, que permiten clasificarla como leve, moderada o severa (Tabla 1).

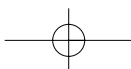
Tabla 1. Criterios de displasia epitelial oral (modificada de Barnes et al. 2005-WHO.)

Criterios arquitecturales de displasia oral	Criterios citológicos de displasia oral
Estratificación irregular del epitelio	Núcleos hipercromáticos
Pérdida de polaridad en las células basales	Pleomorfismo nuclear
Queratinización prematura de células aisladas	Incremento del número de mitosis
Crestas epiteliales en forma de gota	Pleomorfismo celular
	Incremento en la ratio núcleo/citoplasma
	Nucleolos prominentes
	Figuras mitóticas atípicas

Se entiende por displasia leve cambios citológicos y arquitecturales limitados al tercio inferior del epitelio. Además, pueden apreciarse hasta 2 rasgos displásicos (Figuras 1A y 1B)

En la displasia moderada los cambios citológicos y arquitecturales alcanzan el tercio medio del espesor epitelial, pueden apreciarse entre 2 y 4 rasgos displásicos (Figura 2).

En la displasia severa, los cambios cito-arquitecturales alcanzan el tercio superior epi-



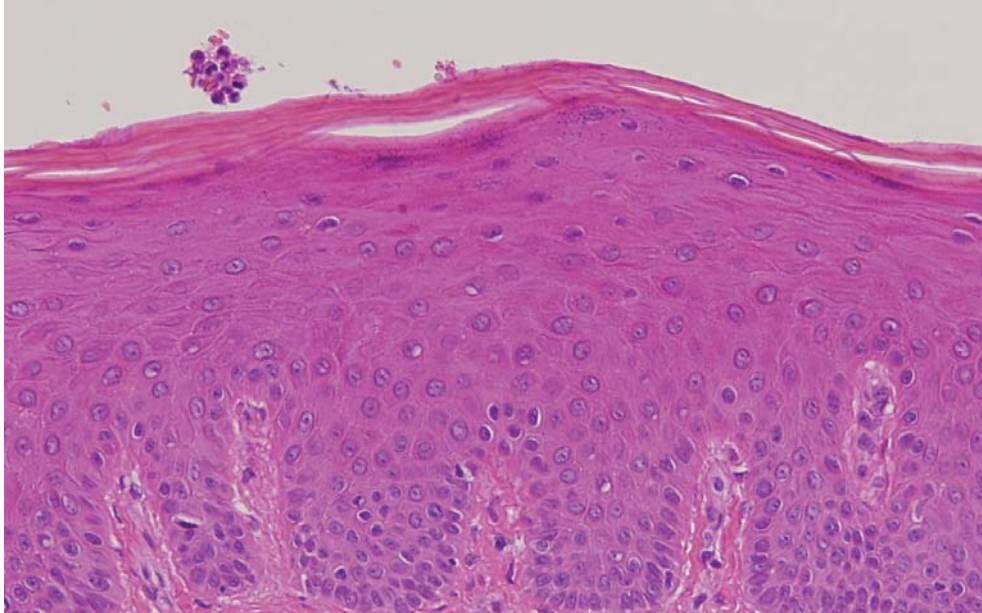
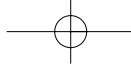


Figura 1A. HE_x20, mucosa palatina de características normales.

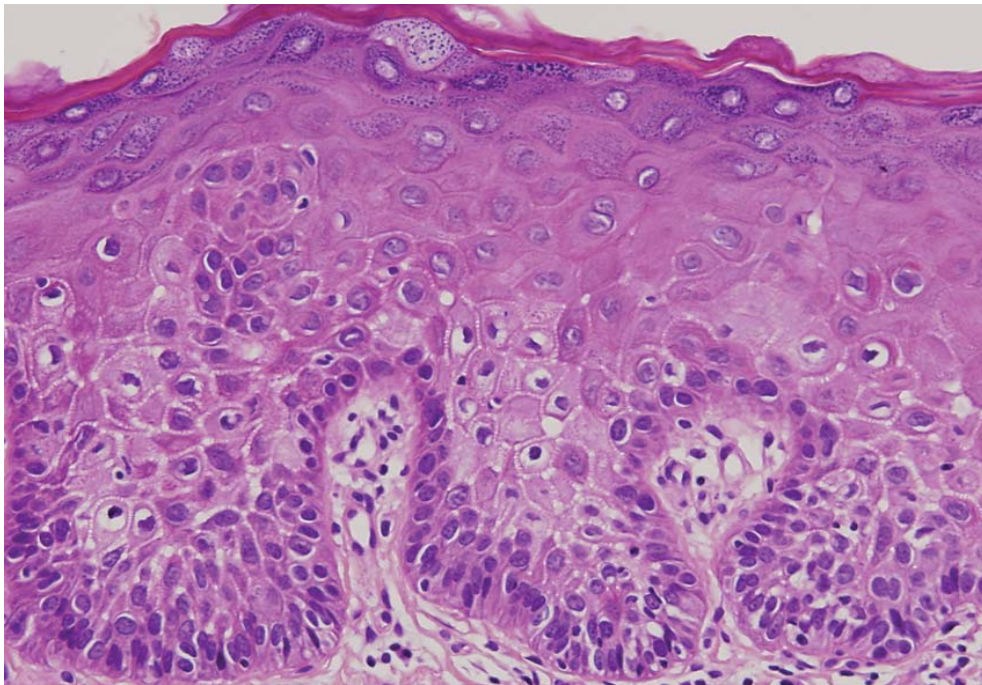
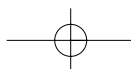


Figura 1B HE_x20. Displasia leve;



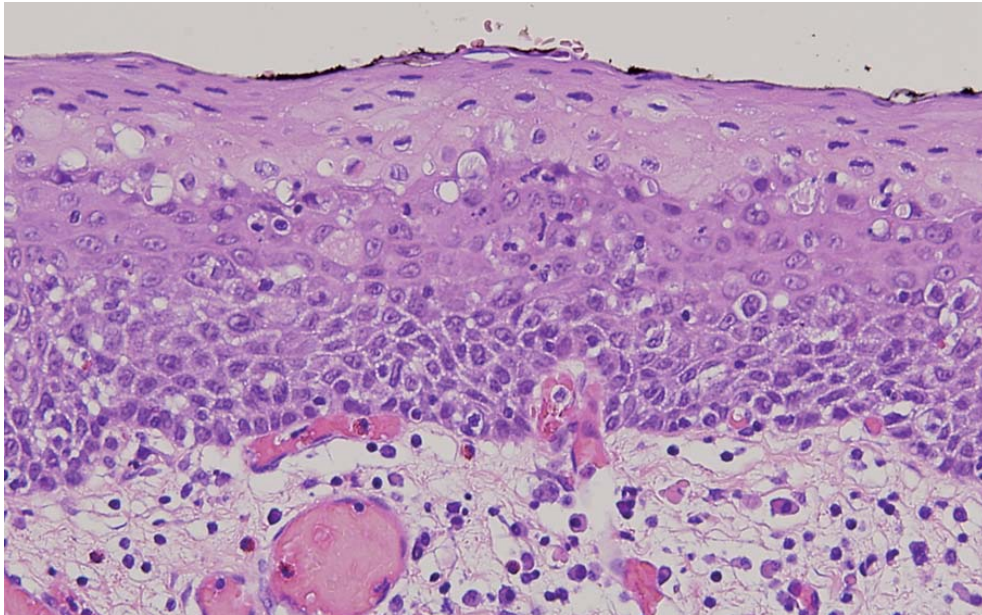
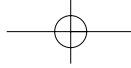


Figura 2. HEx20, Displasia moderada;

telial, sin afectar completamente el espesor epitelial, también pueden apreciarse un gran número de rasgos displásicos (Figura 3).

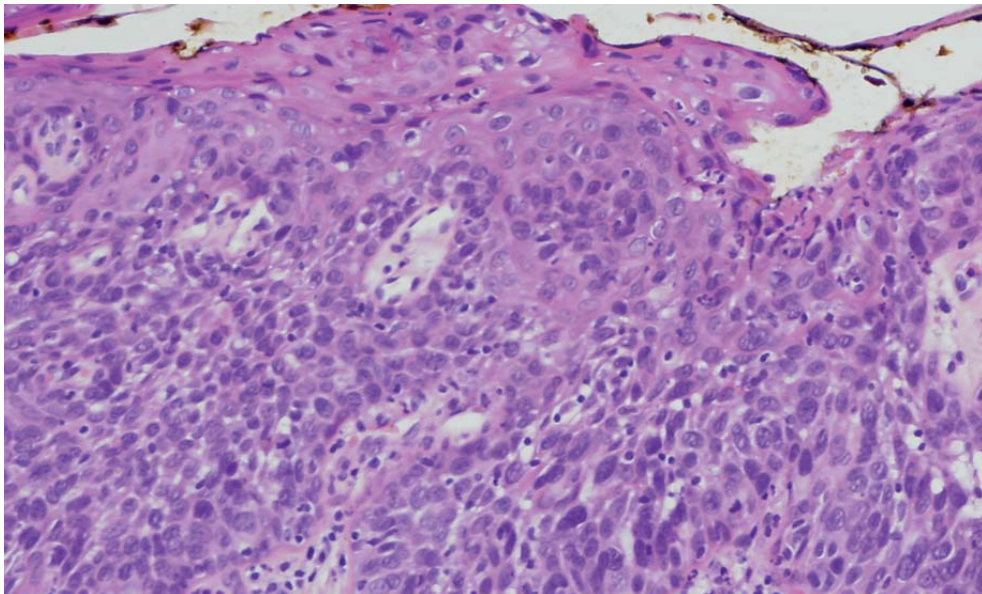
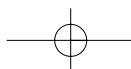
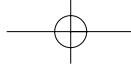


Figura 3. HEx20, Displasia severa;





En términos generales, a mayor severidad de la displasia oral mayor probabilidad de malignización, sin embargo ocasionalmente, displasias leves progresan hacia cáncer oral mientras displasias orales de mayor severidad permanecen estables o incluso regresan sin relación con los factores ambientales.

El clínico debe ser consciente de que con independencia de que el grado de displasia de una lesión está referido al área lesional con cambios más severos, y que en una gran parte de las biopsias incisionales ocurren infradiagnósticos. También debe reconocer la diferencia existente entre displasia severa (lesión precursora) y el carcinoma in situ que ya se trata de un verdadero carcinoma intraepitelial (Figura 4).

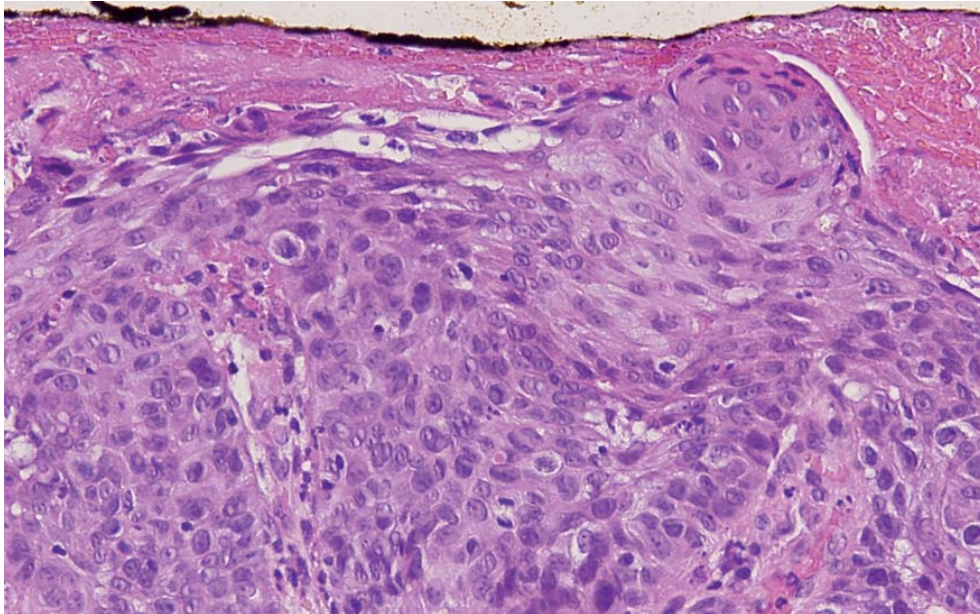


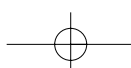
Figura 4. HEx20, Carcinoma in situ;

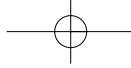
Conceptualmente se considera carcinoma in situ cuando ya ha ocurrido la malignización del epitelio, y sin embargo no existe invasión tumoral, esto es, la membrana basal está intacta. Los cambios arquitecturales y citológicos afectan todo el espesor epitelial y con frecuencia están presentes figuras mitóticas atípicas y mitosis anormales en las capas más superficiales.

TÉRMINOS RELATIVOS AL CÁNCER ORAL, DIFERENCIACIÓN Y GRADO DE MALIGNIDAD

¿Qué significa el grado de diferenciación en los carcinomas orales?

Existen múltiples sistemas de gradación histológica propuestos para predecir el com-





portamiento de los carcinomas orales. Probablemente el más popular sea el que presentó Broders en 1920, que originalmente había sido diseñado para el cáncer de labio habiéndose difundido su uso en todas las localizaciones orales; se trata de un sistema sencillo, pero con pobre capacidad predictiva.

La clasificación del carcinoma de células escamosas únicamente según la diferenciación o maduración del tumor tiene un valor limitado a la hora de establecer el pronóstico en términos de recidiva, de metástasis y/o supervivencia, o para seleccionar el tratamiento. Esta falta de capacidad predictiva podría obedecer a que esta clasificación no considera la actividad biológica del tumor en relación con el estroma que lo rodea.

Broders dividió la gradación en 4 categorías basándose en la proporción de neoplasia que asemeja al epitelio escamoso normal. De este modo, a mayor similitud de tejido tumoral con el tejido de origen, mayor es el grado de diferenciación. A efectos prácticos, la clasificación usualmente se simplifica en 3 categorías: bien, moderadamente y pobremente diferenciados (Figura 5).

¿Qué significa el grado de malignidad en los carcinomas orales?

Existen múltiples sistemas de graduación histológica propuestos para predecir el comportamiento de los carcinomas orales. Mayoritariamente valoran la población de

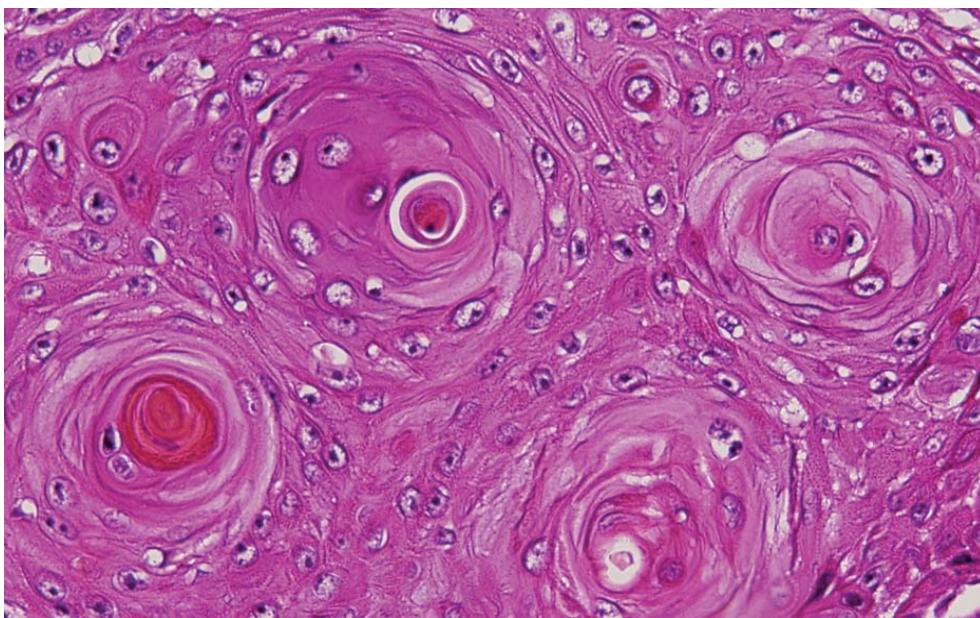
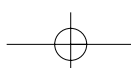


Figura 5. HEx20, Carcinoma de células escamosas bien diferenciado, detalle de formación de perlas corneas.



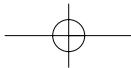
células tumorales y la relación tumor-huesped y han demostrado una mayor capacidad predictiva del comportamiento tumoral frente a los sistemas basados únicamente en la diferenciación tumoral.

Se han desarrollado múltiples modificaciones a la escala de gradación de malignidad elaborada por Jacobsson para material de biopsia. Entre estas, el sistema de gradación de malignidad de Anneroth ha alcanzado un gran predicamento, considera el grado de queratinización, el polimorfismo nuclear, el patrón de invasión, la respuesta del hospedador y la actividad mitótica (Tabla 2).

Tabla 2. Sistema de gradación histológica propuesto por Anneroth

Grado de malignidad de la población celular tumoral				
Puntos	1	2	3	4
Estructura de la población celular tumoral	Papilar y/o cordones sólidos	Cordones	Pequeños cordones y grupos celulares	Marcada disociación celular
Queratinización	Alta (0-5%)	Moderada (20-50%)	Mínima (- 20%)	Ninguna (50%)
Aberraciones nucleares	Pocas	Moderadas y moderado nº de núcleos agrandados	Abundante e irregular agrandamiento nuclear	Aberraciones nucleares abundantes. Muchos núcleos agrandados y anaplásicos
Mitosis	Pocas (0-2)	Moderadas (3-4)	Numerosas (5-6)	Muy numerosas (+ 6)
Grado de malignidad. Relación tumor-hospedador				
Modo de invasión	Límite bien definido	Cordones, límite poco definido	Grupos celulares, no se distingue límite	Crecimiento difuso, no límite distinguible
Estadío de invasión	Membrana basal bien definida	Membrana basal menos definida	Membrana basal no definida	Membrana basal no definida e invasión difusa
Respuesta inflamatoria	Marcada	Moderada	Pequeña	Ninguna

Este sistema ha demostrado una buena correlación entre las puntuaciones del grado de malignidad (mayores puntuaciones se corresponden con mayor grado de malignidad), con el estadio clínico, recidivas y la supervivencia al cáncer oral.



GLOSARIO DE TÉRMINOS PARA EXPRESAR CAMBIOS HISTOPATOLÓGICOS EN EL EPITELIO.

A continuación enumeramos una serie de términos cuyo conocimiento resulta indispensable para entender los informes histopatológicos, facilitar la comunicación con el patólogo y tomar las decisiones clínicas adecuadas (Tabla 3).

Hiperqueratosis, se refiere al incremento en el espesor de la capa de queratina del epitelio, o la presencia de queratina sobre un epitelio normalmente no queratinizado.

Hiperortoqueratosis, este término se reserva para utilizar cuando la hiperqueratosis se produce a expensas de una queratinización completa, esto es ausencia de núcleos en la capa de queratina.

Hiperparaqueratosis, Utilizamos este término cuando el incremento en el espesor de la queratina ocurre por un proceso de queratinización incompleta, con presencia de núcleos en la capa de queratina.

Los cambios en el patrón de queratinización ocurren en un gran número de lesiones con diferente potencial de malignización y reflejan fundamentalmente cambios en el metabolismo de la mucosa.

Disqueratosis, es la queratinización prematura de células epiteliales aisladas y se considera un criterio arquitectural de displasia.

Hiperplasia epitelial expresa un incremento del número de células en el estrato espinoso y/o en capas basales y parabasales. No existen alteraciones citológicas o arquitecturales en el epitelio.

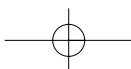
Acantosis, es un incremento del espesor de la capa espinosa del epitelio, que puede o no acompañarse de una hiperqueratosis.

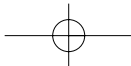
Hiperplasia seudoepiteliomatosa, es una hiperplasia epitelial con un comportamiento biológico benigno y una apariencia histológica que puede simular un carcinoma invasivo.

Atrofia epitelial, define una reducción en el espesor del epitelio, fundamentalmente a expensas del estrato espinoso y frecuentemente se observa asociado a un proceso de queratinización incompleta.

Espongiosis, edema intercelular en el epitelio escamoso.

Figuras mitóticas, se refiere a la visualización de los cambios celulares durante las diferentes fases de la mitosis (profase, metafase, anafase y telofase).





Atipia, cambios citológicos que pueden o no tener un significado de premalignidad. Nunca debe utilizarse este concepto como sinónimo de displasia.

Displasia, cambios en el epitelio donde concurren alteraciones arquitecturales y citológicas, representa un amplio espectro de lesiones potencialmente precursoras de carcinoma de células escamosas.

Tabla 3. Glosario de términos histológicos en precáncer oral

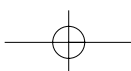
Hiperqueratosis	Incremento del espesor de la capa de queratina en el epitelio.
Disqueratosis	Queratinización prematura de células epiteliales aisladas.
Hiperplasia epitelial	Incremento en el número de células en el estrato espinoso y/o parabasal.
Acantosis	Incremento en el espesor de la capa espinosa del epitelio.
Hiperplasia pseudoepiteliomatosa	Hiperplasia epitelial clínicamente benigna y con una histología que puede simular un carcinoma de células escamosas.
Atrofia epitelial	Reducción del espesor epitelial.
Espongiosis	Edema extracelular en el epitelio escamoso.
Figuras mitóticas	Cambios nucleares durante la mitosis
Atipia	Alteraciones citológicas que pueden o no tener un significado de premalignidad.
Displasia	Lesiones epiteliales precursoras con cambios arquitecturales y citológicos.

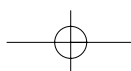
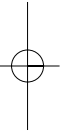
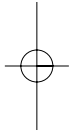
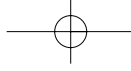
La comunicación bidireccional clínico-patólogo es básica en el establecimiento del diagnóstico, la valoración de la correlación clínico-patológica, la toma de decisiones respecto al tratamiento y el seguimiento de la lesión y del paciente. En este sentido, el manejo de un lenguaje común constituye un instrumento facilitador para la consecución de los objetivos diagnósticos y terapéuticos

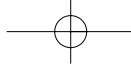
BIBLIOGRAFÍA

- Smith J, Rattay T, McConkey Ch, Helliwell T, Mehanna H. Biomarkers in dysplasia of the oral cavity : A systematic review. *Oral Oncology* 2009; 45: 647-53.
- Aguirre-Urizar JM, Eguía del Valle A. Bases histopatológicas del precáncer oral. Displasia epitelial oral, en *Cáncer y precáncer oral. Bases clínico-quirúrgicas y moleculares*. Ediciones Avances: Madrid 2003
- Barnes L.,Eveson J.W.,Reichart P., Sidransky D. (Eds): *World Health Organization Classification of Tumours. Pathology and Genetics of Head and Neck Tumours*. IARC: Lyon 2005

Nuestro agradecimiento al Prof. Tomás García-Caballero, Catedrático de Anatomía Patológica de la Universidad de Santiago de Compostela por la cesión de las imágenes histológicas.







Taller



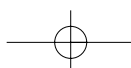
Habilidades clínicas para la enseñanza de la biopsia en el diagnóstico precoz del cáncer oral

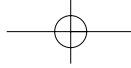


Rocío Cerero Lapiedra | Germán Esparza Gómez,
Pedro Diz Dios | Juan Seoane-Lestón | Antonio Bascones
Márcio Diniz-Freitas

Existe una tendencia en el período de formación preclínica, a encaminar las prácticas de los alumnos hacia la metodología experimental, con una vertiente de investigación básica muy bien definida, pero con escasa o nula repercusión sobre la adquisición de habilidades prácticas, aplicables en la actividad profesional del futuro odontólogo. Nosotros consideramos que en las prácticas deben enseñarse métodos y procedimientos rutinarios de las tareas profesionales básicas, entre las que debe incluirse la realización de biopsias de lesiones intraorales. Con este taller -en el que se recogen experiencias docentes de las Universidades Complutense de Madrid y de Santiago de Compostela-, se pretende optimizar la ejecución de procedimientos quirúrgicos básicos, como la realización de biopsias o el empleo de suturas, incorporando simultáneamente otras prácticas de carácter preclínico, como la aplicación de los principios de asepsia y esterilización, la observación al microscopio y la interpretación histológica de normalidad-patología.

Este procedimiento proporciona un nuevo entorno de aprendizaje próximo a la reali-





dad (competencia clínica), donde es posible adquirir esta habilidad independientemente de la disponibilidad de pacientes reales y bajo la supervisión de profesores o de forma autónoma e independiente.

ORGANIZACIÓN DEL TALLER

A los participantes en el taller se les proporciona una “guía de estudio” -Libro digital de biopsia oral-. La actividad tiene una duración aproximada de 2 horas y 30 minutos. Se recomienda no sobrepasar una relación de 1 profesor por cada 10 alumnos. El taller se estructura en 3 fases:

Primera fase

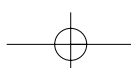
La actividad se inicia proporcionando al cursillista información sobre técnicas de biopsia y suturas quirúrgicas, complementando la carga teórica con numerosas fotografías clínicas.

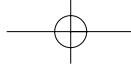
Segunda fase

Esta fase consiste básicamente en realizar la práctica de biopsia (el material específico se detalla en el capítulo 4 de esta monografía). Para ello se empleará una lengua de cerdo por cada dos alumnos, que actuarán alternativamente como operador y ayudante. Utilizando pinceles del nº 3 (tipo Servián®, Ref. 40 19769 12303 1), se procede a pintar con esmalte blanco (Bruguer esmalte acrylic. Satinado blanco permanente. Ref. T 50015) una lesión no-homogénea de aproximadamente 2x3 cm. en la zona del dorso-borde lateral de la lengua (figura 1); ocasionalmente se dan también algunas pinceladas de pintura roja (Bruguer esmalte acrylic. Satinado granada. Ref. T 50451), para simular de forma más realista una lesión heterogénea (Figura 1a).

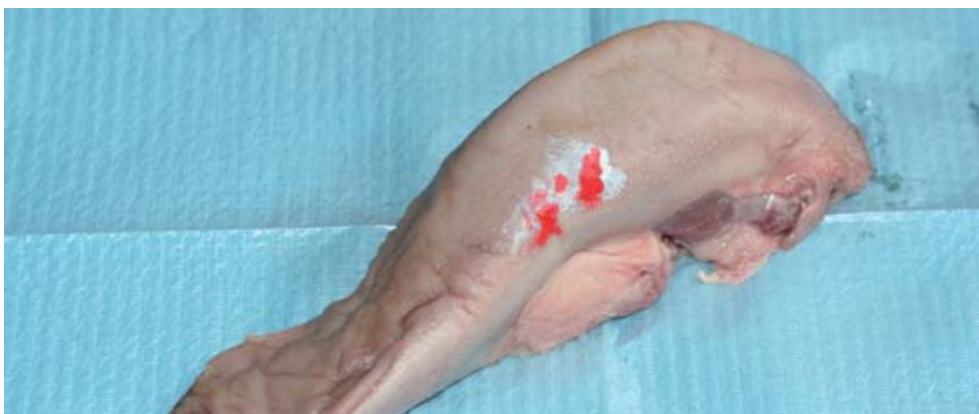

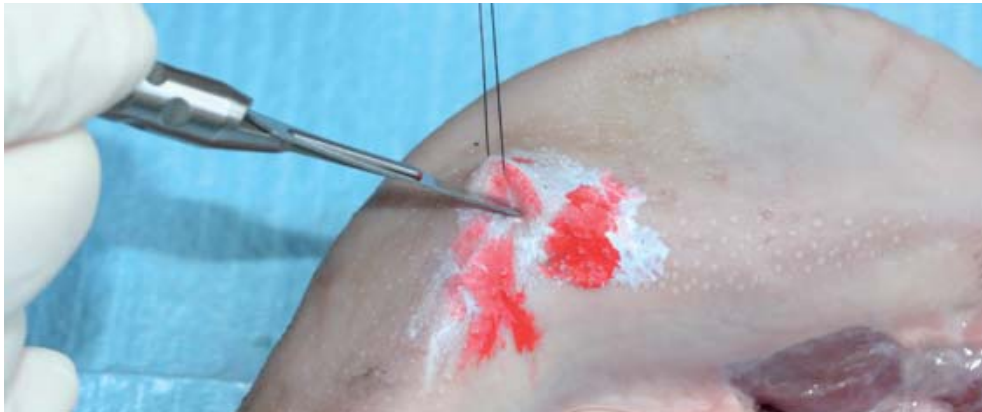Figura 1 (a) Pintura de una lesión no homogénea.





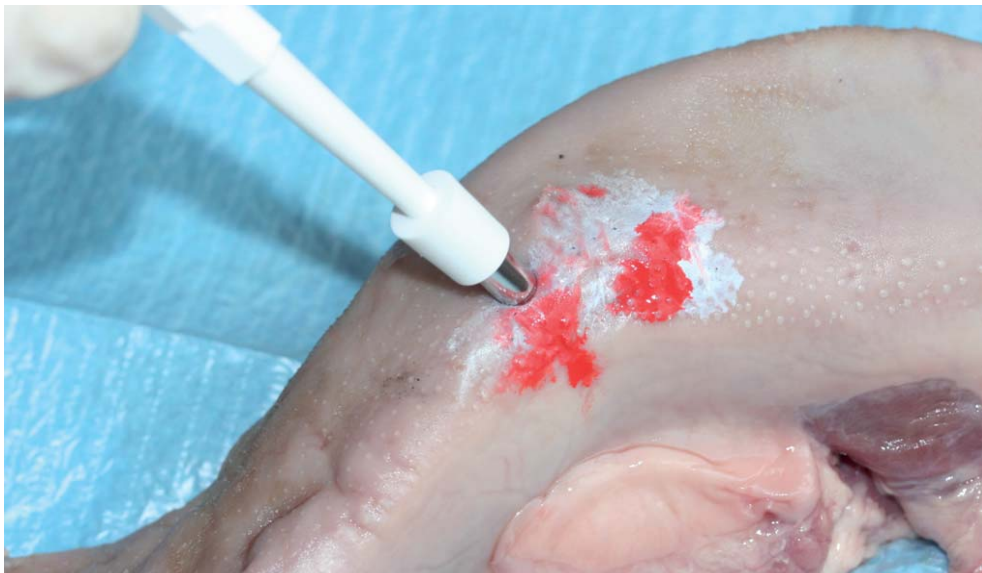El alumno procederá entonces a realizar una biopsia incisional sobre la lesión blanca no-homogénea, ayudándose con un punto de tracción y eligiendo la zona más representativa (incluyendo zona blanca, zona roja y tejido sano). (Fig. 1b).



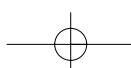
(b) *Biopsia incisional con bisturí ayudándose de punto de tracción.*

La muestra obtenida deberá tener un tamaño de entre 4 y 7 mm. de dimensión máxima y no exceder de 4 mm. de profundidad; posteriormente se completará el cierre del lecho quirúrgico aplicando puntos simples de sutura.

A continuación efectuará una biopsia incisional de la lesión blanca no-homogénea utilizando un "punch" de 5 mm. de diámetro (Fig 1c).



(c) *Biopsia incisional mediante "punch".*



Esta actividad quirúrgica se completará con la elaboración de un informe ficticio para remitir la muestra al Servicio de Anatomía-Patológica. Para ello, el docente proporcionará una imagen macroscópica de una lesión intraoral y la información complementaria que proporcionan la historia clínica y las pruebas complementarias de diagnóstico, sobre un paciente real o ficticio, para que el alumno pueda rellenar el correspondiente informe. En la solicitud deben siempre incorporarse: datos de filiación (nombre, apellidos, fecha de nacimiento); antecedentes médicos (hábitos tóxicos, enfermedades pasadas o actuales, tratamientos actuales); información sobre la lesión (tipo, número, color, localización, tiempo de evolución, sintomatología asociada); tipo de biopsia realizada y diagnóstico de presunción.

Opcionalmente, las muestras de tejido obtenidas con la biopsia se pueden procesar aplicando técnicas histológicas rutinarias de tinción con hematoxilina-eosina. Los materiales utilizados y la secuencia metodológica se describen en las tablas del anexo. El objetivo de esta práctica es detectar artefactos derivados de las deficiencias técnicas del operador y originados durante la realización de las biopsias, incluyendo: fragmentación superficial, apretamiento, pseudoquistes o sus combinaciones (los artefactos se detallan en el capítulo 18 de esta monografía). La evaluación histológica de las muestras se efectuará empleando una lupa binocular SMZ-2T (Nikon) con una lente 40x (Figura 2).

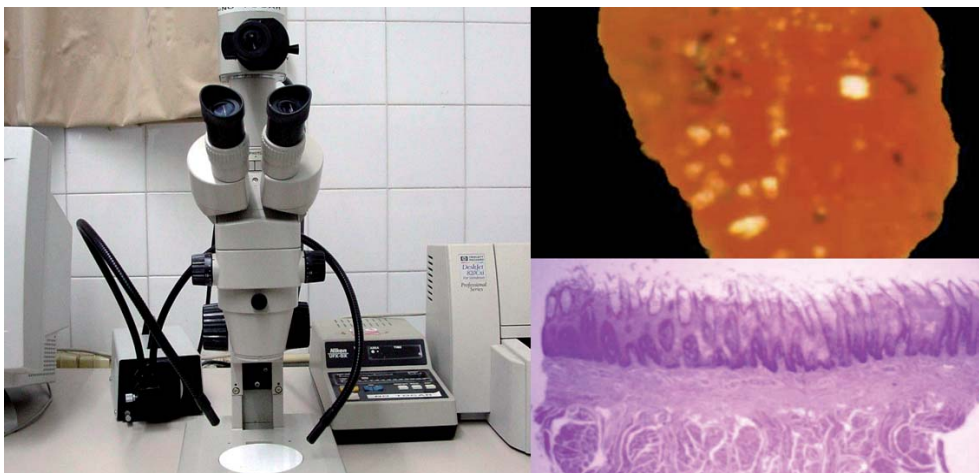
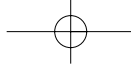


Figura 2. (a) Lupa binocular para evaluar las suturas y los artefactos de la biopsia. (b) Biopsia con punch; macro-micro sin alteraciones tisulares (hematoxilina-eosina, 40x)

La lupa lleva incorporada una cámara fotográfica FX-35DX (Nikon), que permite realizar diapositivas de los hallazgos más relevantes, para discutirlos posteriormente con el conjunto de los alumnos. Cuando los artefactos producidos por una técnica incorrecta resultan evidentes, se repite la práctica, haciendo especial énfasis en la fase peor ejecutada previamente, procediendo entonces a efectuar la reevaluación orientada de las muestras con la lupa binocular.



Tercera fase

Consiste en efectuar la evaluación de la actividad. Para ello se realizará una valoración específica de la actividad quirúrgica aplicando los criterios que se detallan en la tabla 1, y se recogerán las opiniones de los alumnos sobre el desarrollo del taller (tabla 2), así como las de profesores y alumnos sobre sus características (tabla 3).

Tabla 1. Criterios de evaluación de los alumnos por parte del profesor

Evaluación por observación directa (check-list)

Biopsia incisional

- 1 Que el punto de tracción permita tomar una muestra de tamaño adecuado.
- 2 Que la muestra esté dentro del rango de las dimensiones especificadas.
- 3 Que tenga forma de hojal y los bordes sean limpios.
- 4 Valorar si la elección del lugar de la biopsia es el adecuado conteniendo zona blanca, zona roja y tejido sano (no teñido).
- 5 Comprobar que la sutura se realizó correctamente.
- 6 Comprobar que el informe remitido al anatomo-patólogo contenga todos los datos que se consideran indispensables.

Biopsia mediante "punch"

- 1 Comprobar que la muestra contiene zona roja, blanca y tejido sano (no teñido).
- 2 Comprobar que el informe remitido al anatomo-patólogo contenga todos los datos que se consideran indispensables.

Utilizando listas de comprobación específicas puntuando de 0-10)

Interés demostrado durante el taller (0-10)

Actitud demostrada durante el taller (0-10)

Realización de la técnica y habilidad (0-10)

Capacidad para enseñar la habilidad a otros estudiantes (0-10)

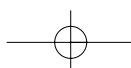


Tabla 2. Opinión de los alumnos sobre el desarrollo del Taller

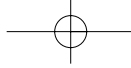
(Escala de Likert: 1= máximo desacuerdo; 5= máximo acuerdo)

	1	2	3	4	5
Interés del taller	<input type="checkbox"/>	<input type="checkbox"/>	<input type="checkbox"/>	<input type="checkbox"/>	<input type="checkbox"/>
Utilidad del taller	<input type="checkbox"/>	<input type="checkbox"/>	<input type="checkbox"/>	<input type="checkbox"/>	<input type="checkbox"/>
Después del taller me siento capaz de realizar la habilidad en situación simulada	<input type="checkbox"/>	<input type="checkbox"/>	<input type="checkbox"/>	<input type="checkbox"/>	<input type="checkbox"/>
Después del taller soy capaz de realizar la habilidad en situación real	<input type="checkbox"/>	<input type="checkbox"/>	<input type="checkbox"/>	<input type="checkbox"/>	<input type="checkbox"/>
Después del taller soy capaz de enseñar la habilidad a otros estudiantes	<input type="checkbox"/>	<input type="checkbox"/>	<input type="checkbox"/>	<input type="checkbox"/>	<input type="checkbox"/>
Ver a otros estudiantes realizar la técnica me ayuda a aprender	<input type="checkbox"/>	<input type="checkbox"/>	<input type="checkbox"/>	<input type="checkbox"/>	<input type="checkbox"/>
El profesor me ha enseñado correctamente	<input type="checkbox"/>	<input type="checkbox"/>	<input type="checkbox"/>	<input type="checkbox"/>	<input type="checkbox"/>
Se han alcanzado los objetivos del curso	<input type="checkbox"/>	<input type="checkbox"/>	<input type="checkbox"/>	<input type="checkbox"/>	<input type="checkbox"/>
El curso resuelve un déficit en mi formación	<input type="checkbox"/>	<input type="checkbox"/>	<input type="checkbox"/>	<input type="checkbox"/>	<input type="checkbox"/>
Recomendaría el curso a otros estudiantes	<input type="checkbox"/>	<input type="checkbox"/>	<input type="checkbox"/>	<input type="checkbox"/>	<input type="checkbox"/>

Tabla 3. Opinión de los alumnos y de los profesores sobre las características del Taller

(Escala de Likert: 1= máximo desacuerdo; 5= máximo acuerdo)

	1	2	3	4	5
El taller tiene una estructura adecuada	<input type="checkbox"/>	<input type="checkbox"/>	<input type="checkbox"/>	<input type="checkbox"/>	<input type="checkbox"/>
Los recursos materiales son adecuados	<input type="checkbox"/>	<input type="checkbox"/>	<input type="checkbox"/>	<input type="checkbox"/>	<input type="checkbox"/>
El personal de soporte es adecuado	<input type="checkbox"/>	<input type="checkbox"/>	<input type="checkbox"/>	<input type="checkbox"/>	<input type="checkbox"/>
Las tareas del personal de soporte se han desarrollado adecuadamente	<input type="checkbox"/>	<input type="checkbox"/>	<input type="checkbox"/>	<input type="checkbox"/>	<input type="checkbox"/>
El taller es una herramienta para mejorar la adquisición de esta competencia	<input type="checkbox"/>	<input type="checkbox"/>	<input type="checkbox"/>	<input type="checkbox"/>	<input type="checkbox"/>
El taller es una herramienta para mejorar el aprendizaje autónomo	<input type="checkbox"/>	<input type="checkbox"/>	<input type="checkbox"/>	<input type="checkbox"/>	<input type="checkbox"/>



Anexo 1. Material necesario para procesar las muestras de tejido aplicando técnicas histológicas rutinarias de tinción con hematoxilina-eosina.

1 Fijador. Se utilizó formol o formalina tamponada de Lille

-Formol 100 ml

-Agua destilada 900 ml

-Fosfato sódico monobásico 4 gr

-Fosfato disódico anhidro 6,5 gr

2 Inclusión en parafina (parafina Paraplast®)

3 Procesador de tejidos Autotechnicon®

4 Cortes mediante un Microtomo Reichert-Jung® (1130/Bionet)

5 Bloques con un soporte de casete de Ames®

6 Fundición de la parafina

7 Dispensador de parafina Lipshaw®

8 Tinción de hematoxilina-eosina

-Hematoxilina de Harris-Merck (ref. 9253)

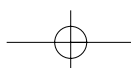
-Eosina Merck (ref. 1345)

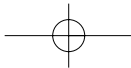
-Sal amoniacal al 2%

-Alcohol

-Xilol

-Entellan Merck (ref. 7961)



**Anexo 2. Secuencia metodológica para proceder a la valoración histológica de la pieza de biopsia.**

- 1 Tallado de la pieza quirúrgica y posterior fijación con formalina neutra tamponada a 40°C.
- 2 Inclusión en el procesador de tejidos, siguiendo el proceso siguiente:
 - Lavado con agua destilada durante 30 minutos
 - Deshidratación del espécimen, mediante el pase sucesivo por alcoholes con graduación progresiva (50°, 70°, 90°, 100°) durante 12 horas
 - Aclaramiento con acetato de butilo e inclusión en bloque de parafina
- 3 La confección de los bloques se realiza en casetes de plástico con un tamaño acorde al del espécimen, utilizando la parafina fundida de un dispensador.
- 4 Mediante el micrótomo se efectúan los cortes con un espesor entre 3 y 4 micras.
- 5 Los portaobjetos se montan en un baño de flotación a 37°C. El tejido se fija a los mismos y se elimina la parafina sobrante en una estufa a 60°C.
- 6 La desparafinación de la muestra se completa mediante pases sucesivos por alcoholes, aplicando la siguiente pauta:
 - 4 pases por xilol de 5 minutos cada uno
 - 2 pases por alcohol de 100°C de 5 minutos cada uno
 - 1 pase por alcohol de 96°C durante 5 minutos
 - 1 pase por alcohol de 70°C durante 5 minutos
 - 1 pase por alcohol de 50°C durante 5 minutos
 - Lavado con agua destilada
- 7 Tinción con hematoxilina-eosina:
 - El espécimen se deposita en un baño de hematoxilina de Harris durante 1,5 minutos
 - Lavado con agua corriente
 - Con el fin de acelerar el viraje, se coloca la muestra durante 10 minutos en una solución saturada de carbonato de litio
 - Se procede nuevamente al lavado con agua, con el objeto de eliminar el exceso
 - Posteriormente, el espécimen se introduce en una solución de eosina al 1% durante un período de 1 minuto, eliminando nuevamente el exceso de colorante mediante un lavado con agua corriente
 - Por último, se procede a la deshidratación de la muestra mediante el pase sucesivo por alcoholes con graduación creciente, de acuerdo con la siguiente pauta:
 - 2 pases por alcohol de 90°C de 5 minutos cada uno
 - 3 pases por alcohol de 100°C de 5 minutos cada uno
 - 4 pases por xilol de 5 minutos cada uno
- 8 Finalmente se procede al montaje con el cubreobjetos

