



Thema

# Wie entsteht eine Diskusverlagerung im Kiefergelenk?

*What causes internal derangement with disc displacement?*

## Hintergrund

Neben „Schmerzen“ und „Einschränkungen bei Mundöffnungsbewegungen“ veranlassen vor allem „Kiefergelenkgeräusche“ viele Patienten, zahnmedizinischen Rat zu suchen. Es werden reibende Geräusche (Krepitation) und klickende oder knackende Geräusche beschrieben, die mitunter nicht nur vom Patienten selbst, sondern auch von Umstehenden wahrgenommen werden können.

Geräusche, die mit Krepitation einhergehen, sind Zeichen einer fortgeschrittenen Gelenkdegeneration. Der Discus articularis ist häufig komplett verlagert und formverändert. Der Knorpel der artikulierenden Flächen vom Condylus mandibulae und der Gelenkpfanne haben Schaden genommen, sodass der Knochen z.T. freiliegen kann, wodurch das reibende schleifende Geräusch bei Kieferbewegungen erklärt wird. Die meisten Gelenkgeräusche werden aber als Knacken oder Klicken wahrgenommen. Daher sollen sie hier im Fokus stehen.

## Ätiologische Überlegungen in den Jahren 1880 bis 1930

Bereits im ausgehenden 19. Jahrhundert wurden Gelenkgeräusche mit Verlagerungen des Discus articularis in Zusammenhang gebracht. Heath [zitiert nach 2] und Annandale diskutierten 1887 sowohl *entzündliche Veränderungen* im Kiefergelenk, aber auch *Lockerungen dessen Bandapparates* als mögliche Ursache für Gelenkgeräusche [2]. Als Therapie bei einem „gelockerten Discus“ schlug Annandale eine operative Repositionierung des Discus und seine Fixierung mit

Nähten vor. Er berichtete über zwei Fallbeispiele, die erfolgreich therapiert werden konnten [2]. Lanz vermutete 1909 ebenfalls eine entzündliche Ursache und sprach sogar von einer *Discitis* [25].

Als weiterer Autor beschäftigte sich Pringle 1918 mit Diskusverlagerungen [31]. Er war der Auffassung, dass eine *Hyperfunktion* des oberen Bauches des M. pterygoideus lat. (Abb. 1), den Discus aus seiner „Normalposition“ ziehen könne, wodurch eine Verlagerung des Discus und nachfolgend Gelenkgeräusche entstehen. Im Gegensatz zum Meniscus des Knies fand Pringle [31] in seinen anatomischen Präparaten keine Auffaserungen oder Einrisse, sondern nur Verlagerungen. Diese entstehen nach Pringle durch heftiges Niesen, Gähnen oder abrupte Kieferbewegungen. Rund 10 Jahre später, im Jahre 1929, verfasste Wakely eine ähnliche Publikation zur Anatomie des Kiefergelenks und zur Klinik von Diskusverlagerungen [38]. Er beschrieb zwei Patientenfälle, bei denen erfolgreich operativ der Discus reponiert und das Knacken beseitigt wurde [37]. Pringle [32] monierte 1929 in einem Leserbrief in „The Lancet“, dass Wakely die 10 Jahre zuvor schon publizierten Methoden und Erkenntnisse in seinem Artikel ignoriert hätte.

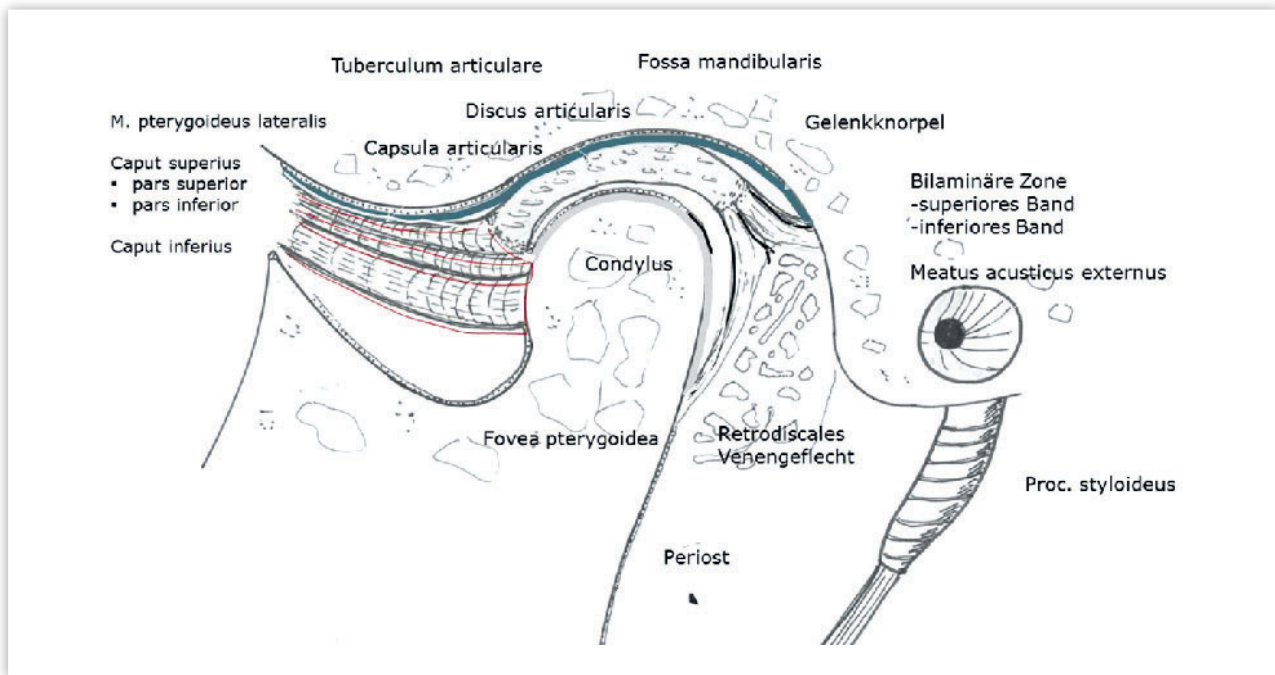
## Ätiologische Überlegungen in den Jahren 1930 bis 1950

Der Franzose Durfourmentel unterschied 1929 erstmalig ein intermediäres von einem terminalem Knacken [16]. Er verstand unter terminalem Knacken ein Geräusch, welches beim Überschreiten des Condylus (mit und ohne Discus) über den Scheitelpunkt des Tuberculum articulare nach anterior entstehen kann.



Prof. Dr. Michael Behr

Dabei wird der Condylus von der kontrahierten Kaumuskulatur gegen das Tuberculum articulare gedrückt. Intermediäres Knacken entsteht im Verlauf der Bewegungsbahn des Condylus vom Startpunkt aus der Zentrik bis zur maximalen physiologischen Mundöffnung. Hier endet in der Regel die Bewegung auf dem Scheitelpunkt des Tuberculum articulare. Über die Ursachen für das intermediäre Gelenkgeräusch wurden auch in den 30er Jahren sehr unterschiedliche Ansichten vertreten. Lotsch (zitiert nach [34]) vermutete, dass durch den Zug des M. pterygoideus lat. ein Teil des vorderen Diskusanteils abgerissen werde, wenn sich infolge einer plötzlichen kräftigen Schließbewegung der Discus am Tuberculum articulare bei der Vorschubbewegung einklemmt. Konjetzny nahm 1929 eine *chronische Entzündung* als Ursache an, bei der der Knorpel sowohl aufgefaserter als auch ausgedünnt und „zerspalten“ werde [23]. Axhausen (1931–33) lenkte das Augenmerk auf eine vorausgehende *Arthrosis deformans*



**Abbildung 1** Sagittaler Schnitt durch das Kiefergelenk in zentrischer Position des Condylus.

(Abb. 1: Zeichnung: Behr M, 2014)

[4–7]. Aufgrund seiner operativen Erfahrungen an Kiefergelenken glaubte Axhausen, dass die Arthrosis deformans das Grundleiden und das Gelenkknacken das dazu gehörende klinische Folgesymptom sei. Er unterschied drei Klassen des intermediären Knackens (Zitat):

- „Klasse I: Gelenkgeräusch und Bewegungshindernis treten kurz nach der Öffnungsbewegung auf der kranken Seite auf.“
- Klasse II: In der Mitte der Öffnungsbewegung tritt das Knacken auf. Der Condylus der kranken Seite bleibt zurück.
- Klasse III: Ebenfalls in der Mitte der Öffnungsbewegung tritt das Knacken auf. Der Kiefer wird aber nach der gesunden Seite hin verlagert“ [4–7].

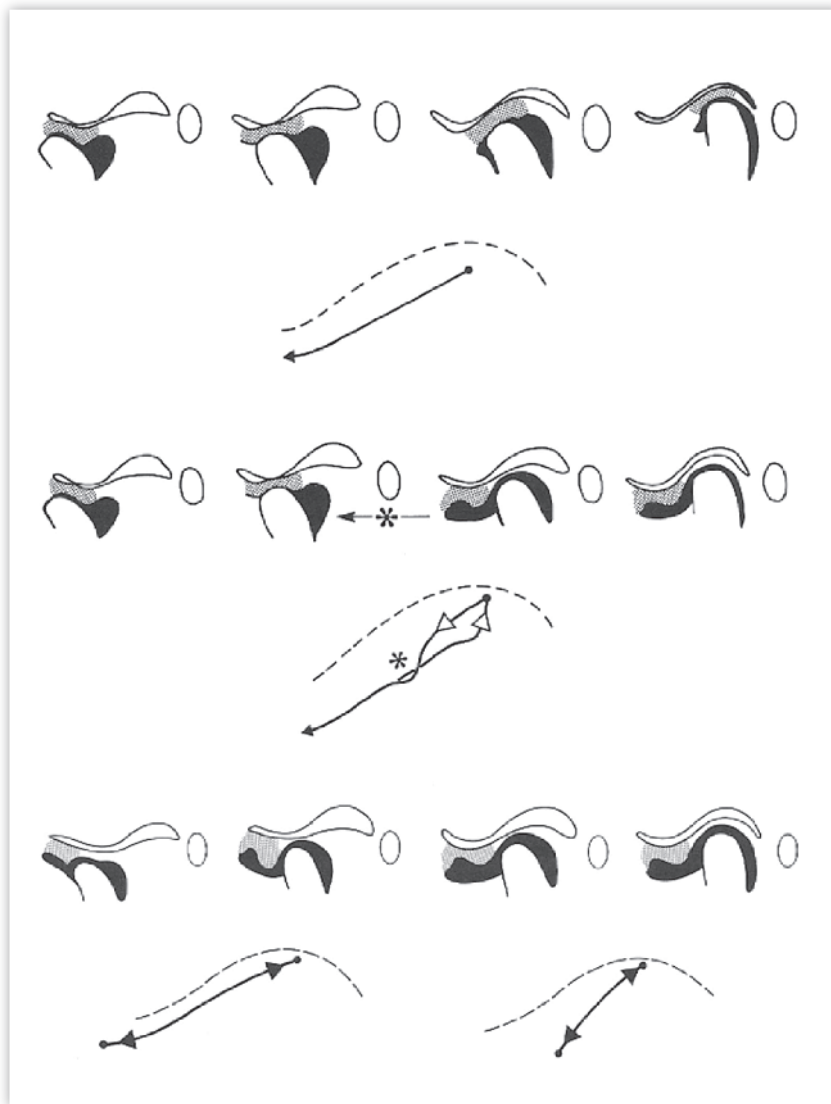
Von Steinhardt stammen wegweisende histologische Untersuchungen zur Pathologie des Gelenkknackens [34]. Er zeigte 1933 in histologischen Untersuchungen die *funktionellen Umbauvorgänge* im Knorpel und Knochen, welche bei Patienten mit *tiefem Biss* im Bereich des dorsalen Abhangs des Tuberkulums und des anterioren Bereichs des Condylus auftreten. Er vertrat die Ansicht Axhausens, dass sich die „klinischen Symptome des intermediären Gelenkknackens unter dem Bilde einer Arthrosis deformans abspielen“ [34].

#### Ätiologische Überlegungen von 1950 bis heute

Ireland wies 1951 darauf hin, dass unphysiologische Bewegungen des Kiefergelenks – bedingt beispielsweise durch *Oklusionshindernisse* oder *fehlende Zähne* – durch zahlreiche Propriozeptoren registriert und an Zentren zur Steuerung der Kaumuskulatur weitergeleitet werden [20]. Die dadurch unkoordinierte Kaumuskulatur verstärkt Zwangsbewegungen im Gelenk [24], welche seine Strukturen schädigen können. Dies betrifft z.B. die Bandstruktur, welche Discus und Condylus funktionell zusammenhalten, sodass der Discus dem Condylus bei seinen Bewegungen nicht mehr folgen kann. Nach Ireland rotiert auf den letzten Millimetern der Schließbewegung der distale verdickte Pol des Discus nach anterior, während sich der Condylus noch ein Stück weiter nach posterior bewegt. Dabei entstehe das Schließknacken. Bei der Öffnung werden Discus und Condylus zunächst vom M. pterygoideus lat. nach anterior gezogen. Der Druck auf den distalen Pol des Discus steigt an, die Gelenkkapsel hält den Discus leicht zurück. Dadurch gelingt es dem Discus nach kurzer Wegstrecke, auf den Condylus wieder aufzuspringen, was wiederum mit einem Knackgeräusch (Öffnungsknacken) einhergehen kann.

Farrar fasste 1978 die bisher zum Mechanismus des Gelenkknackens beschriebenen Charakteristika zusammen [17, 18]. Er unterschied beim Öffnungsknacken ein initiales, intermediäres oder terminales Auftreten des Geräuschs. Der Autor wies daraufhin, dass Knackgeräusche bei der Schließbewegung immer am Ende dieser Bewegung auftreten, und nur dann, wenn es vorher ein Öffnungsknacken gegeben hat. Wird das *reziproke Knacken* chronisch, verschiebt sich der Zeitpunkt des Auftretens beim Öffnen. Bei vielen Patienten tritt dann als nächste Stufe – meist plötzlich einsetzend – eine Behinderung der Mundöffnung (*Locking*) auf rund 10 mm auf, welche durch eine komplette Verlagerung des Discus ohne Reposition gekennzeichnet ist (Abb. 2). Mit der Zeit verbessert sich die Mundöffnungskapazität wieder; das Knacken tritt nicht mehr auf, aber die maximale frühere Mundöffnung wird nicht mehr ganz erreicht und die Lateralebewegung des Unterkiefers nach medial bleibt eingeschränkt.

In den 80er und 90er Jahren konnte die Verlagerung des Discus articularis als Ursache für Gelenkgeräusche durch axiographische [22], aber vor allem durch bildgebende Verfahren wie der *Kernspintomographie* [9, 19] in jedem Patientenfall individuell untersucht und



**Abbildung 2** Oben: Schema der physiologischen Mundöffnungsbewegung mit Rotation von Condylus und Gleitbewegung des Discus. Zeichnung des Gelenks mit sagittaler Axiographie Spur. Mitte: Anteriore Diskusverlagerung mit Reposition und intermediär auftretendem Knackgeräusch. Zeichnung des Gelenks mit sagittaler Axiographie Spur. \*bedeutet Zeitpunkt des Knackgeräusches. Unten: Komplette anteriore Diskusverlagerung ohne Reposition. Rechts: Sagittale (verkürzte) Axiographie Spur des betroffenen Gelenks. Links: Axiographie Spur des nicht betroffenen Gelenks.

(Abb. 2: Aus Solberg WK, Clark GT. Das Kiefergelenk. Diagnostik und Therapie. Quintessenz Verlag, Berlin 1983: 160. Mit freundlicher Genehmigung vom Quintessenz Verlag)

verifiziert werden. Es bestätigte sich, dass Knackgeräusche im Wesentlichen durch Diskusverlagerungen entstehen. Die Ursachen für die Verlagerungen blieben aber trotz verbesserter Diagnostik nach wie vor unklar.

Ein weiteres Erklärungsmodell zur Diskusverlagerung publizierten Dauber 1987 [14] und Bumann 1991 [11]. Sie verwiesen auf die bei ihren anatomischen Präparaten beobachteten *Ossifikationen* der Fissurae petrotympanica,

petrosquamosa und tympanosquamosa hin, welche bei nahezu allen Fällen von Diskusverlagerungen auftraten. Die Ossifikation soll zu einem partiellen Verlust der Elastizität der Bandstrukturen führen und durch Zug des M. pterygoideus lat. den Discus zunächst lateral lockern, um ihn dann nach anterior-medial zu verlagern.

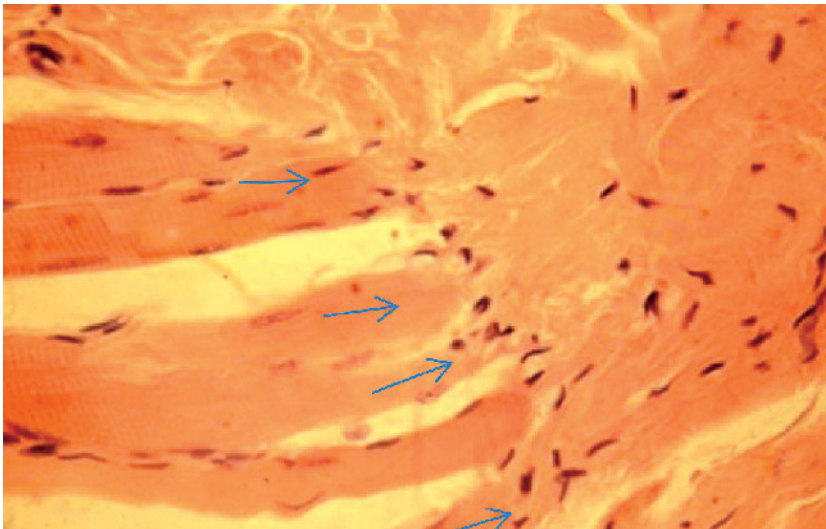
Viele der o.g. Konzepte und Ansichten werden kritisch beurteilt und gelten schon gar nicht mehr als alleinige Ur-

sache der Diskusverlagerung. Am hartnäckigsten hält sich die Vorstellung Pringles, der einen aktiven Zug des M. pterygoideus lat. als Ursache ansah [32]. Es gilt aber als unwahrscheinlich, dass, bei weitgehend physiologischen Bewegungsmustern, der schwächliche obere Bauch des Muskels in der Lage wäre (Abb. 3), den Discus aus der Fossa zu ziehen. Es stellt sich auch die Frage, was der funktionelle Reiz sein sollte, den Muskel zu veranlassen, den Discus zu dislozieren. Nach Antonopoulou et al. existieren drei Ansatztypen des M. pterygoideus lat. am Condylus-Discus-Komplex [3, 35]:

- Typ I mit einem Ansatz an der Kapsel/ Discus und Condylus,
- Typ II mit Ansatz nur am Condylus und
- Typ III mit Ansatz nur am Discus (in 16,7 % der Präparate vorgefunden).

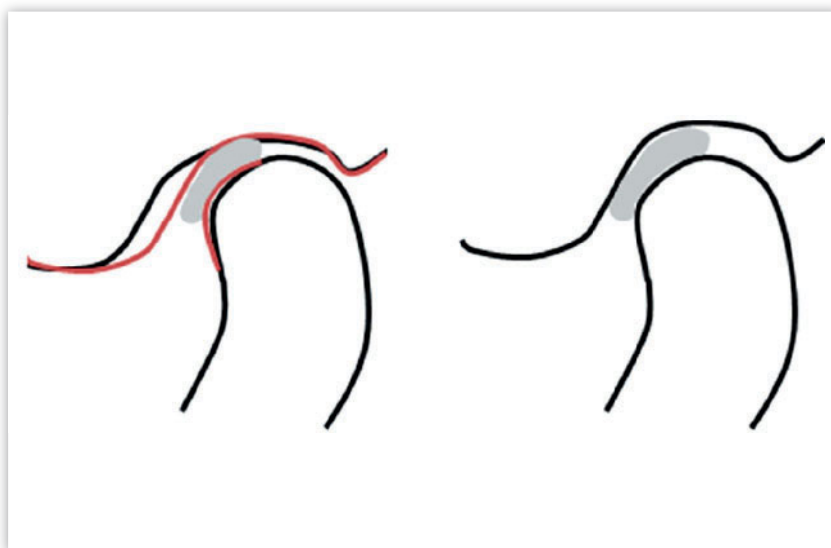
Theoretisch könnte sodann eine Diskusverlagerung nur durch den Typ III ausgelöst werden, da bei den anderen Typen Condylus und Discus simultan nach anterior bewegt werden. Abe et al. [1] und Süming et al. [36] sprechen anstatt von einer Verflechtung des oberen und unteren Kopfes. Auch hier spricht die Anatomie nicht für eine Diskusverlagerung bedingt durch den Zug des M. pterygoideus lat., und Murray et al. sehen den Muskel als funktionelle Einheit an [28]. Ähnlich dem fächerförmig aufgebauten M. temporalis, besteht nach dieser Auffassung der Muskel aus mehreren funktionellen Einheiten, die je nach biomechanischer Notwendigkeit agieren können.

Nach wie vor unterscheiden wir zwischen Geräuschen, welche beim Überschreiten des Scheitelpunktes des Condylus des höchsten (tiefsten) Punktes des Tuberkulums (Subluxation) auftreten können und solchen, die während der Bewegung des Condylus vom Startpunkt aus der Zentrik bis zur maximalen Mundöffnung erscheinen. Hier sehen wir in der Verlagerung des Discus articularis die häufigste Ursache. In der Regel ist der Discus nach anterior verlagert; häufig kombiniert mit einer Medialverlagerung. Auch einseitige anteriore, mediale oder laterale Verlagerungen kommen vor. Umstritten ist die Verlagerung nach posterior. Axiographische Aufzeichnungen legen diese Form nahe. Viele Autoren lehnen aber die posteriore Verlagerung ab [9, 27]. In *Kernsymptomographien* lässt sich



**Abbildung 3** Ansatz von Muskelfasern des M. pterygoideus lat. (Pfeile) an den Discus articularis. Histologisches Humanpräparat. Färbung HE; 110-fache Vergrößerung.

(Abb. 3: aus Sümnick W, Bartolain G, Fanghänel J): Histologische Untersuchungen über die morphologischen Beziehungen des Musculus pterygoideus lateralis zum Discus articularis am menschlichen Kiefergelenk. Anat Anz 1991;173(5):279–286. Mit freundlicher Genehmigung vom Urban & Fischer-Verlag)



**Abbildung 4** Änderung des Gelenkraumes durch adaptive Wachstumsvorgänge (rot) bei hoher funktioneller Belastung von Tuberkulumabhang und anterioren Kondylusarealen (s. Text).

(Abb. 4: Zeichnung: Behr M, 2015)

im Gegensatz zur *Axiographie* die posteriore Form i.d.R. nicht nachweisen. Ein relativ einfacher klinischer Test kann mit großer Sicherheit ein „Diskusknack“ von anderen Gelenkgeräuschen differenzieren. Mit dem Zeigefinger auf dem Condylus ertastet man bei der Öffnungsbewegung den Zeitpunkt des Knackens. Dann wird der Tastvorgang wiederholt, wobei gleichzeitig der Unterkiefer mit der freien Hand nach kra-

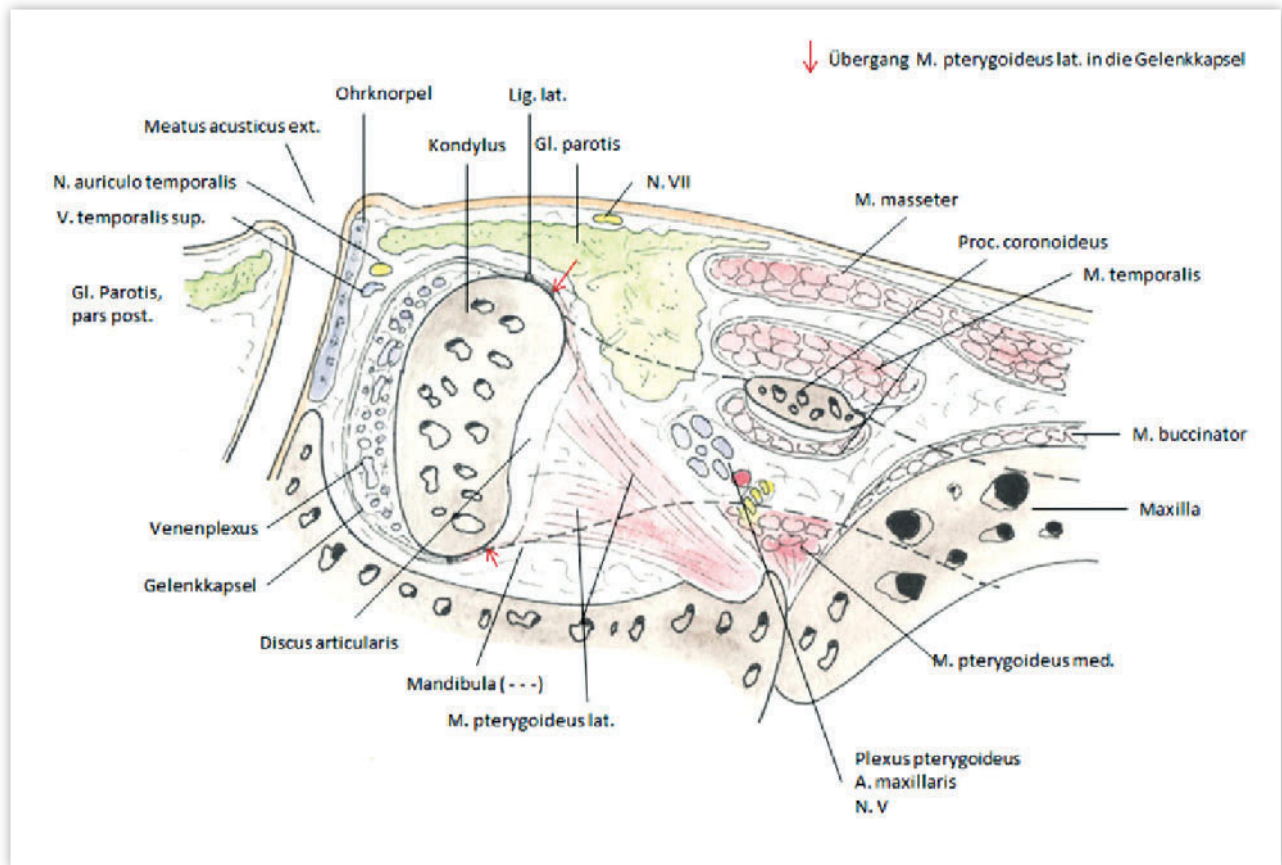
nial leicht komprimiert wird. Durch die Kompression kann der Discus erst *zeitlich verzögert* auf den Condylus bei der Öffnungsbewegung aufspringen. Bei anderen Ursachen für Gelenkgeräusche ist der Zeitpunkt des Auftretens kompressionsunabhängig.

Insgesamt wurden bisher folgende Erklärungen für Diskusverlagerungen angegeben [1–7, 10, 11–14, 18, 22–25, 27–34, 37]:

- Diskusdeformation (traumatisch, Fehlbildung)
- Erhöhte Reibung im Gelenk (Ernährungsstörung, Trauma, Fehlbildung)
- Gelenkhypermobilität (anlagebedingt, Trauma, KFO-Geräte mit Krafterwirkung auf das Gelenk)
- Neigung der Kondylenbahn (steile, lange Kondylenbahn)
- Okklusionsstörungen (verkürzte Zahnreihe, Kompression des Gelenks; vorzeitige Okklusionskontakte)
- Ossifikation der Fissurae petrotympanica, petrosquamosa und tympanosquamosa (Elastizitätsverlust des Bandapparates)
- Riss des Lig. laterale (Lig. mediale)
- Trauma (z.B. Auffahrunfall)
- Überdehnung des Stratum superius und des Stratum inferius der bilaminären Zone des Discus articularis
- Veränderung der mechanischen Eigenschaften des Discus (Elastizität, Einrisse, Quellung)
- Zug des M. pterygoideus lat. (zieht den Discus aktiv vom Condylus).

### Entwicklung des Kiefergelenks bis zum Erwachsenenalter

Zum besseren Verständnis möglicher Ursachen einer Diskusverlagerung betrachten wir die Entwicklung des Kiefergelenks vom Säuglings- bis zum Erwachsenenalter [8, 13, 26]. Das Kiefergelenk des Menschen ist ein sogenanntes sekundäres Gelenk (Anlagerungsgelenk), da es sich zusätzlich und nicht aus dem primären Gelenk entwickelt [13]. Nach Baume [8] verlaufen die wichtigsten morphologischen Entwicklungen in der Kiefergelenkanlage zwischen der 7. und 20. Embryonalwoche ab. Beim Neugeborenen ist das Tuberculum articulare nur schwach ausgeprägt. Im Laufe der Bisshebungen durch den Zahndurchbruch der 1. und 2. Dentition entwickelt sich erst das Tuberculum articulare. Die Fossa articularis stellt sich zunächst als Verdichtung von Mesenchym dar, welches sich später zu Discus und Kapsel differenziert. In der 10. und 11. Woche ossifiziert das Bindegewebe [26]. Der Discus articularis ist nach Burdi [12] in der 7. bis 8. Woche erstmals als Mesenchymverdichtung zu erkennen. Nach etwa 11 Wochen beobachten wir dann eine typische faserknorpelige Struktur.



**Abbildung 5** Blick in die Fossa infratemporalis von kranial. Die roten Pfeile zeigen den Übergang der Muskelfasern des M. pterygoideus lat., Caput superius, pars superior in die Gelenkkapsel. (Abb. 5: Zeichnung: Behr M, 2015)

Die Gelenkkapsel stellt sich ab der 9. Woche als dünner Bindegewebsstreifen um die spätere definitive Gelenkregion dar. Sie ist nach 26 Wochen mit dem äußeren Stratum fibrosum und dem Stratum synoviale ausdifferenziert.

Im Säuglingsalter kann der Condylus bei Vorschubbewegungen des Unterkiefers nahezu horizontal vorgeschoben und die Nahrung über den Saugreflex aufgenommen werden. Nach dem Zahndurchbruch muss der Unterkiefer zunächst nach kaudal bewegt werden, um den Überbiss zu entkoppeln. Dann erst kann der Unterkiefer nach anterior gleiten. In Abhängigkeit vom Fortschritt des Zahndurchbruchs wächst das Tuberculum. Bei 12-jährigen ist die Grundform des Erwachsenengelenks erreicht. Es bestehen aber hinsichtlich des definitiven histologischen Aufbaus Unterschiede [34]. Der subchondrale Knochen des Condylus zeigt zur Gelenkseite noch keine Abschlussknochenplatte (Compacta). Die Markräume grenzen unmittelbar an die Fasernknorpelfläche. Der Aufbau des Fasernknorpels im Bereich des Condylus

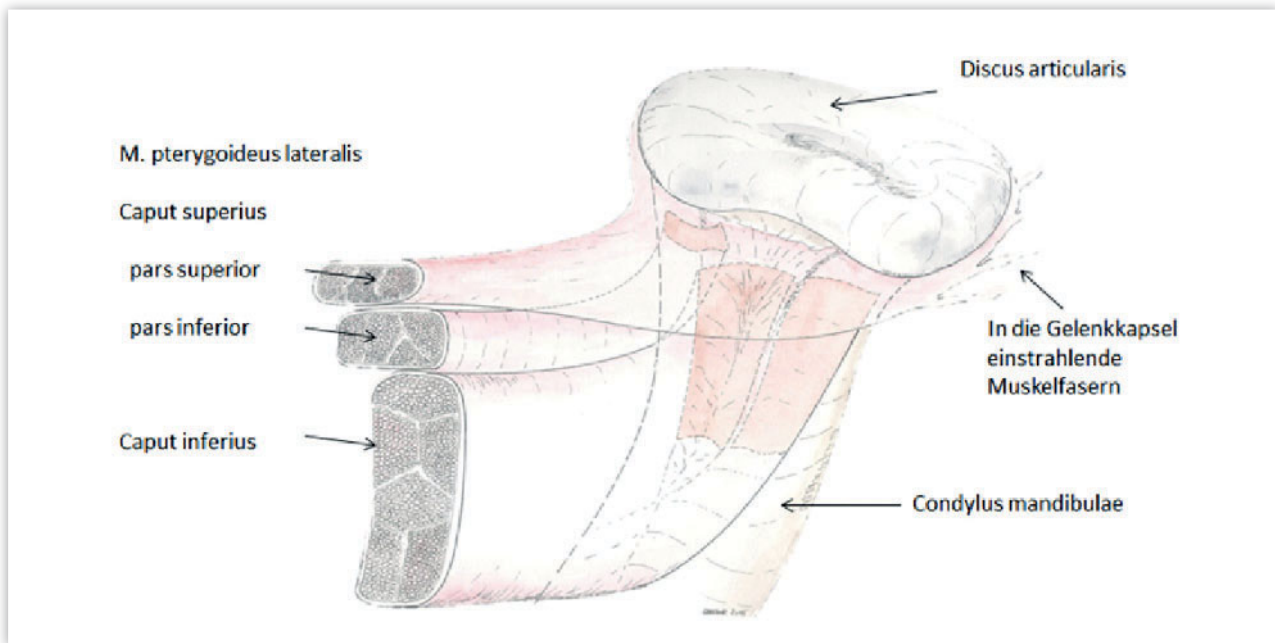
zeigt zunächst eine Radiärzone, gefolgt von einer Übergangszone und endet in einer Tangentialzone. Diese Schichtung bleibt bis zum 20. Lebensjahr erhalten. Danach zeigt sich eine funktionelle Anpassung. Die Radiärzone verschwindet, und stattdessen verlaufen die Fasernknorpel entsprechend der Funktion der Kieferöffnungsbewegung von den Fußpunkten in den Verkalkungszonen in einem leichten Bogen in Richtung vom vorderen zum hinteren Gelenkrand. Ähnlich erfolgt auch eine Umordnung der Fasern im Bereich des Tuberculum articulare, nur dass hier der Verlauf von der Fossa mandibularis zum höchsten (tiefsten) Punkt des Tuberculum verläuft. Der geänderte Faserverlauf beim Erwachsenen ist als funktionelle Anpassung zu interpretieren. Bei der Kieferöffnungsbewegung werden nur die anterioren Anteile des Condylus und die dorsalwärts gerichteten Anteile des Tuberculum funktionell belastet. Dieser Sachverhalt passt zu der klinischen Beobachtung, dass Gelenkgeräusche meist nur in der Öffnungsbewegung nachweisbar

sind. Bei der Schließbewegung treten an den oben genannten Flächen keine Lasten, und damit seltener Geräusche, auf.

### Mögliche Mechanismen der Verlagerung des Discus. Zwei Arbeitshypothesen

Funktionelle Belastung bei tiefem Biss als Ursache

Die funktionelle Belastung der dorsalen Tuber- bzw. anterioren Kondylusflächen sind bei großem Overbite besonders ausgeprägt. Hier liegt zumeist auch eine steile und lange Gelenkbahn vor. Durch den großen Überbiss muss sich der Unterkiefer weit nach kaudal bewegen, bevor eine horizontale Gleitbewegung nach anterior von den Frontzähnen nicht mehr behindert wird. Auf diese erhöhte Last reagieren die korrespondierenden Knorpel- und Knochenflächen des Tuberculum und des Condylus mit einer Adaptation. Histologisch findet man eine verdickte Verkalkungszone,



**Abbildung 6** Ansicht der Insertion des M. pterygoideus am Condylus mandibulae. Beachte die in die Gelenkkapsel einstrahlenden Muskelfasern des Caput superius. (Abb. 6: Zeichnung: Behr M, 2015)

Knochenapposition und einen bis zum Dreifachen verstärkten Knorpel [34]. Durch den verdickten Knorpel wird der Condylus relativ nach dorsal verlagert. In bildgebenden Verfahren erscheint der Condylus nach dorsal verlagert zu sein. Es ist immer wieder versucht worden, aus der Geometrie der knöchernen Anteile des Gelenks, Rückschlüsse auch auf das Risiko einer Diskusverlagerung zu ziehen. Pullinger et al. kamen nach Analyse zahlreicher Untersuchungen zum radiologisch vermessenen Größenverhältnis von Fossa und Condylus zu dem Schluss, dass Diskusverlagerungen *mit Reposition* häufiger bei Patienten mit großer sagittaler Weite und Höhe der Fossa auftreten, als bei asymptomatischen Fällen [33]. Diese Beobachtung passt gut zu den bereits 1933 von Steinhardt publizierten histologischen Befunden von knackenden Kiefergelenken [34]. Durch ihre funktionelle Anpassung an eine höhere mechanische Belastung bei Kieferöffnung bei ausgeprägtem Overbite verbreitert sich der Faserknorpel an der dorsalen Tuberculum- und anterioren Condylusfläche (Abb. 4). Da radiologisch der Knorpel nicht sichtbar ist, erschien in den von Pullinger berücksichtigten Studien der Gelenkspalt in sagittaler Richtung erweitert und der Condylus nach dorsal verlagert [33]. Steinhardt fand in seinen histologi-

schen Präparaten Längs- und Querschnitte im verdickten Faserknorpel, die bis in die Verkalkungszone vordringen können [34]. Dieser Sachverhalt aktiviert möglicherweise Ossifikations- und Vasikularisationsvorgänge, die letztlich Kennzeichen einer beginnenden *Arthrosis deformans* sein können. Für die Ursache einer Diskusverlagerung bedeutet dies, dass es bei Kieferöffnung für den Discus „zu eng“ wird. Der dorsale Abhang des Tuberculum hat sich durch funktionelle Anpassung von Knochen und vor allem Faserknorpel nach dorsal „erweitert“. Ebenso hat sich der Condylus im anterior-kaudalen Bereich funktionell verbreitert. Während der Condylus bei der Öffnungsbewegung im Discus nur rotieren muss, ist es Aufgabe des Discus als *transportable Gelenkpfanne*, nach anterior entlang des Tuberculum zu gleiten. Unter Kompression der Muskulatur und den funktionell verdickten Knorpelanteilen erhöht sich die Reibung im oberen Gelenkspalt erheblich. Der Discus wird bei der Mundöffnung zwischen Condylus und Tuberculum nach anterior „gepresst“. Werden Knorpelanteile z.B. durch Parafunktionen ständig unter Druck gesetzt, wird die Ernährung des Knorpels erschwert.

Reifer Knorpel kann sich nur durch Diffusion der *Synovialflüssigkeit* ernähren. Es gibt etwa ab ca. dem 2. Lebens-

jahr keine Gefäße in den artikulierenden Knorpelflächen mehr. Durch permanente Be- und Entlastung des Knorpels wird die Flüssigkeit ein- und ausgebracht. Bei einseitiger Belastung sind die Ernährung und die Benetzung der Gelenkflächen mit Synovialflüssigkeit gestört. Gleitet der Discus im oberen Gelenkspalt nicht mehr optimal, so wird er unter dem sich ständig drehenden Condylus mit Nachdruck nach anterior ausrotiert, ähnlich einer Tubenpresse (Tubenentleerer), bei der zwischen zwei Rollen eine Tube ausgequetscht wird. Der Discus ist nun anterior verlagert.

Bei den nun folgenden Öffnungsbewegungen startet der Condylus mit anterior dislozierten Discus. Mit zunehmendem Geleitwiderstand wird irgendwann der Discus komplett nach anterior ausrotiert. Je nach Kontraktion der Kaumuskulatur lässt der Druck auf den Condylus-Discus Komplex im Laufe der Öffnungsbewegung nach. Der Discus, der nach wie vor schwer nach anterior gleiten kann, wird dann vom Condylus überholt. Der Condylus springt, unter Abgabe des Knackgeräusches, wieder auf den Discus auf und beide vollenden gemeinsam die Öffnungsbewegung (Abb. 2). Der oben beschriebene Mechanismus könnte erklären, warum gerade bei Patienten mit tiefem Biss Diskusverlagerungen scheinbar häufiger auftreten.

Die histologischen Schnitte von Steinhardt zeigen auch, dass Formveränderungen des Discus bereits früh im Wachstumsalter auftreten können [34]. Werden beispielsweise im Rahmen einer kieferorthopädischen Behandlung der Angle Klasse II protrudierende Kräfte auf das Kiefergelenk gegeben, können funktionelle Anpassungsvorgänge, wie Verbreiterung des Knorpels, auf den funktionell belasteten Gelenkabschnitten forciert werden bzw. bei schon bestehendem Schaden inkongruente Gelenkflächen provozieren. Bei Öffnungsbewegungen ist dann der Discus in seiner Gleitbewegung gehindert und wird früher oder später „ausrotiert“.

### Trauma als Ursache

Als weiterer Mechanismus ist die *plötzliche traumatische Mundöffnungsbewegung* als Ursache für eine Diskusverlagerung denkbar, die beispielsweise bei einem Auffahrunfall auftritt. Aus der Ruhelage wird der Kopf nach anterior beschleunigt. Da die Nackenmuskeln nicht vorbereitet sind, wird der Kopf in Extension geschleudert. Diese Extension bewegt schlagartig den Unterkiefer, der eine extreme Rotation ausführt. Discus und Condylus werden zwar durch die Gelenkkapsel fixiert, diese wird aber extrem gedehnt. Gedehnt werden auch die Rezeptoren in den Muskelspindeln des M. pterygoideus lat. (Caput superius, pars superior). Wie aus den Abbildungen 5 und 6 hervorgeht, strahlen Muskelfasern des M. pterygoideus lat. (Caput superius, pars superior) in die Gelenkkapsel ein und umfassen beid-

seits ein wenig Discus und Condylus. Durch die schlagartige Öffnung des Unterkiefers werden die Dehnungsrezeptoren dieser Muskelfasern aktiviert. Der obere Bauch des M. pterygoideus lat. kontrahiert sich als Reflexantwort auf die Aktivierung der Muskelspindeln. Das gesamte Kiefergelenk ist aber, traumabedingt, in einer weiteren Öffnungsbewegung. Seine Strukturen und Komponenten sind „locker gepackt“. Dadurch kann es dem kontrahierenden Caput superius, pars superior des M. pterygoideus lat. gelingen, den Discus nach anterior zu ziehen. Der Discus liegt dann anterior des Condylus, der reflektorisch (als Antwort auf die traumatische Mundöffnungsbewegung) nach kranial gezogen wird und den Discus einschließt.

### Statement

Die meisten Gelenkgeräusche werden als Knacken oder Klicken wahrgenommen. Neben Strukturveränderungen im Verlaufe der Bewegungsbahn des Discus und Condylus bei der Öffnungs- und Schließbewegung, sowie schnalzenden Bändern wie dem Lig. laterale (Lig. mediale), wird in den meisten Fällen das Geräusch durch eine Verlagerung des Discus articularis erklärt. Es existieren zahlreiche Ansichten zur Ätiologie. Als Zusammenfassung der bisher beschriebenen ätiologischen Erörterungen werden hier zwei Arbeitshypothesen vorgestellt.


**Funktionelle Anpassung.** Diese Theorie geht davon aus, dass durch

funktionelle Anpassung des Knochens und des Knorpels von Tuberkulum und Condylus beim tiefen Biss (Overbite) eine Engstelle entsteht, die den Discus am Gleiten behindert. Der Discus wird dann bei der Mundöffnung zwischen Condylus und Tuberculum nach anterior „ausrotiert“.

**Trauma.** Die ätiologische Vorstellung basiert auf einer schlagartigen traumatischen Öffnung des Unterkiefers, bei der eine extreme Rotation des Unterkiefers ausgeführt wird. Die blitzartige Öffnung des Unterkiefers dehnt Rezeptoren des oberen Bauchs des M. pterygoideus lat.. Dieser kontrahiert sich als Reflexantwort auf die Aktivierung der Muskelspindeln. Dadurch kann es dem kontrahierenden Caput superius, pars superior des M. pterygoideus lat. gelingen, den Discus nach anterior zu ziehen. Es kommt zur anterioren Diskusverlagerung.

Insgesamt ist aber festzuhalten, dass trotz aller Fortschritte in Bildgebung und Diagnostik die Ätiologie einer Diskusverlagerung bis dato nicht eindeutig geklärt ist.

### Danksagung

Die Autoren bedanken sich bei Herrn Dr. rer. nat. Helge Knüttel, Leiter der Bibliothek der Medizinischen Fakultät der Universität Regensburg, für die Unterstützung bei der Beschaffung der für diesen Artikel notwendigen Literatur. 

Michael Behr, Jochen Fanghänel,  
Sebastian Hahnel, Peter Proff,  
Matthias Stöckle, Regensburg

### Literatur

1. Abe S, Takasaki I, Ichikawa K, Ide Y: Investigations of the run and the attachment of the lateral pterygoid muscle in Japanese. Bull Tokyo Dent Coll 1993; 34: 135–139
2. Annandale T: Displacement of the inter-articular cartilage of the lower jaw, and its treatment by operation. The Lancet 1887; 129: 411
3. Antonopoulou M, Iatrou I, Paraschos A, Anagnostopoulou S: Variations of the attachment of the superior head of human lateral pterygoid muscle. J Craniomaxillofac Surg 2013; 41: e91–97
4. Axhausen G: Das Kiefergelenkknacken und seine Behandlung. Dtsch Z Chir 1931; 232: 238–272
5. Axhausen G: Pathologie und Therapie des Kiefergelenks. Fortschr Zahnheilk 1931; 7(1): 199–215
6. Axhausen G: Pathologie und Therapie des Kiefergelenks. Fortschr Zahnheilk 1932; 8(1): 201–215
7. Axhausen G: Pathologie und Therapie des Kiefergelenks. Fortschr Zahnheilk 1933; 9(1): 171–186
8. Baume LJ: Ontogenesis of the human temporomandibular joint. Development of the condyles. J Dent Res 1962; 41: 1327–1339
9. Behr M, Held P, Leibrock A, Fellner C, Handel G: Diagnostic potential of pseudo-dynamic MRI (CINE mode) for evaluation of internal derangement of the TMJ. Eur J Radiol 1996; 23: 212–215
10. Bell WE: Clinical management of temporomandibular disorders. Year Book Medical Publishers, Chicago, London 1983, 37–54
11. Bumann A, Landeweer GG, Brauckmann P: Die Bedeutung der Fissurae petrotympanica, petrosquamosa und tympanosquamosa für Diskusverlagerungen im Kiefergelenk. Fortschr Kieferorthop 1991; 52: 359–365
12. Burdi AR: Morphogenesis. In: Sarnat BG, Laskin DM: The temporomandibular joint: a biological basis for clinical practice. 4th ed. Saunders, Philadelphia 1992, 36–47

13. Dabelow A: Über Art und Ursachen der Entstehung des Kiefergelenks der Säugtiere. Gegenbaurs morphol Jahrb 1928; 59: 493–560
14. Dauber W: Die Nachbarschaftsbeziehungen des Discus articularis des Kiefergelenks und ihre funktionelle Deutung. Schweiz Monatsschr Zahnmed 1987; 97: 427–437
15. Dawson PE: Evaluation, diagnosis, and treatment of occlusal problems. Mosby, St. Louis 1989, 137–182
16. Durfourmentel L: Chirurgie de l'articulation temporo-maxillaire. Masson & Co, Paris 1929
17. Farrar WB: Diagnosis and treatment of anterior dislocation of the articular disc. NY J Dent 1971; 41: 348–351
18. Farrar WB: Characteristics of the condylar path in internal derangement of the TMJ. J Prosth Dent 1978; 39: 319–323
19. Held P, Moritz M, Fellner C, Behr M, Gmeinwieser J: Magnetic resonance of the disk of the temporomandibular joint. MR imaging protocol. Clin Imaging 1996; 20: 204–211
20. Ireland VE: The problem of clicking jaw. Proc Roy Soc Med 1951; 44: 363–372
21. Isberg AM, Isacson G: Tissue reactions of the temporomandibular joint following retrusive guidance of the mandible. Cranio 1986; 4: 143–148
22. Klett R: Elektronische Registrierverfahren für die Kiefergelenksdiagnostik. Dtsch Zahnärztl Z 1983; 37: 991–998
23. Konjetzny G: Die Behandlung der habituellen Luxation, der sogenannten Subluxation des Unterkiefers und des Kiefergelenkknackens. Zbl Chir 1929; 56: 3018–3023
24. Kubein-Meesenburg D, Nägerl H, Fanghänel J: Biomechanik und neuromuskuläre Steuerung des Kiefergelenks. In: Brenner KU, Fanghänel J, Kowalewski R, Kubein-Meesenburg D, Randzio J (Hrsg.): Morphologie, Funktion und Klinik des Kiefergelenks. Quintessenz Verlag, Berlin 1993, 61–100
25. Lanz O: Discitis mandibularis. Zbl Chir 1909; 9: 289–291
26. Lieck SL: Untersuchungen zur Morphogenese des Kiefergelenks des Menschen. Med Diss, Berlin 1997
27. Manfredini D: Etiopathogenesis of disk displacement of the temporomandibular joint: A review of the mechanisms. Indian J Dent Res 2009; 20: 212–221
28. Murray GM, Phanachet I, Uchida S, Whittle T: The human lateral pterygoid muscle: a review of some experimental aspects and possible clinical relevance. Aust Dent J 2004; 49: 2–8
29. Osborn JW: The disc of the human temporomandibular joint: design, function and failure. J Oral Rehabil 1985; 12: 279–293
30. Pinkert R: Determining the cause of clicking from clinical roentgenological and histological results. Zahn Mund Kieferheilkd Zentralbl 1979; 67: 10–20
31. Pringle H: Displacement of the mandibular meniscus and its treatment. Brit J Surg 1918; 6: 385–389
32. Pringle H: Displacement of the mandibular cartilage. Lancet 1929; 214: 689
33. Pullinger AG, Seligman DA, John MT, Harkins S: Multifactorial comparison of disk displacement with and without reduction to normals according to temporomandibular joint hard tissue anatomic relationships. J Prosthet Dent 2002; 87: 298–310
34. Steinhardt G: Zur Pathologie und Therapie des Kiefergelenkknackens. Dtsch Z Chir 1933; 241: 531–552
35. Stöckle M: Die morphologischen Varianten des Musculus pterygoideus lateralis – Eine systematische Literaturübersicht. Med dent Diss, Regensburg 2015
36. Sümning W, Bartolain G, Fanghänel J: Histologische Untersuchungen über die morphologischen Beziehungen des Musculus pterygoideus lateralis zum Discus articularis am menschlichen Kiefergelenk. Anat Anz 1991; 173: 279–286
37. Wakely CPG: The causation and treatment of displaced mandibular cartilage. Lancet 1929; 214: 543–545

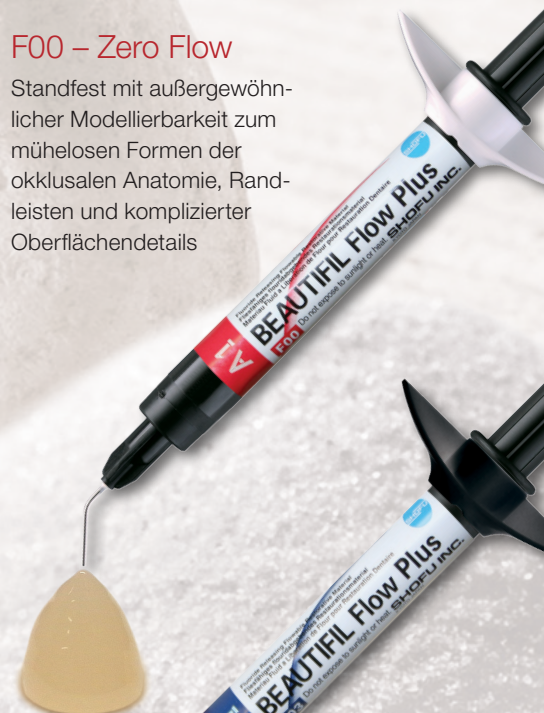# BEAUTIFIL Flow Plus

## Injizierbares Hybrid-Komposit

- Geeignet für alle Kavitätenklassen
- Einfache Anwendung und schnelle Politur
- Natürliche Ästhetik über wirksamen Chamäleon-Effekt
- Hohe Radiopazität
- Nachhaltige Fluoridfreisetzung

### F00 – Zero Flow

Standfest mit außergewöhnlicher Modellierbarkeit zum mühelosen Formen der okklusalen Anatomie, Randleisten und komplizierter Oberflächendetails



### F03 – Low Flow

Moderate Fließfähigkeit zur Restauration von Fissuren, gingivanahen Defekten und zum Auftragen als Baseline

