

# Plánované rodičovstvo

---



# Plánované rodičovstvo

---

Dohodnutie sa na tom **či chcú deti, v akom čase a koľko**, aby ich tieto otázky neprekvapili – pretože ...

- **Dieťa má prísť na svet očakávané, vo vhodnej situácii a do vhodných podmienok.**

Princípy regulácie:

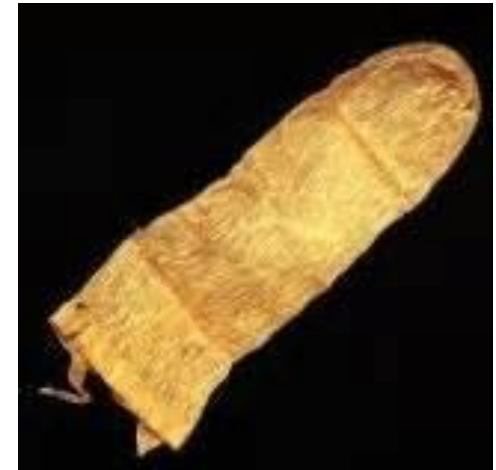- *sexuálna abstinencia,*
- *antikoncepcia,*
- *umelé prerušenie tehotenstva.*

sexuálna abstinencia, sebaukájanie, petting, necking

# Metódy plánovaného rodičovstva

---

1. **Prirodzené metódy**
2. **Bariérové metódy**
3. **Chemické metódy**
4. **Hormonálne metódy**
5. **Vnútromaternicové telieska**
6. **Chirurgické metódy**



# Prirodzené metódy plánovaného rodičovstva

---

- **prerušovaná súlož (coitus interruptus) – 8-35**
- **metódy periodickej sexuálnej abstinencie:**
  - *kalendárová metóda (Ogino-knausová m.) – 14-40 meranie bazálnej teploty,*
  - *Billingsova – hlienová metóda – 0,4-39,7,*
  - *zmeny maternicového krčka,*
  - *symptotermálna metóda.*

<https://www.youtube.com/watch?v=8HBE8zhA5QM>

# Bariérové metódy

---

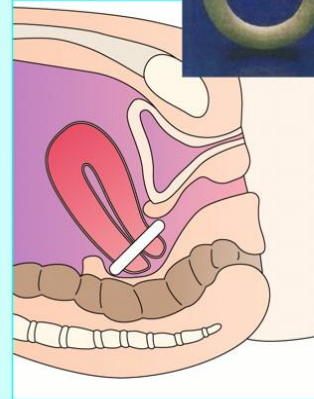
- a) Vaginálny pesar;**
- b) Diafragma - cervikálny klobúčik;**
- c) femidom;**
- d) kondóm.**

# Pesar



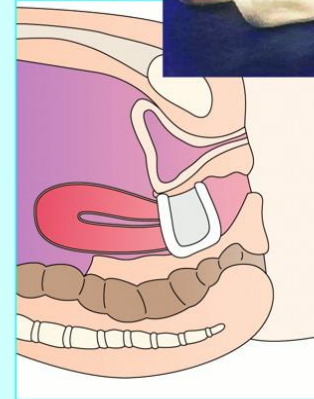
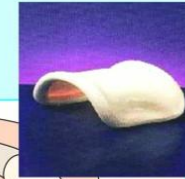## Support pessaries

Ring pessary



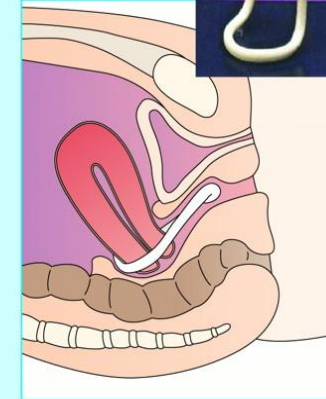
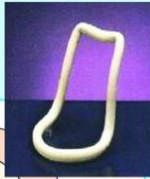**First and second degree uterovaginal prolapses**  
The most common pessary, and the easiest to use

Gehrung pessary



**Cystoceles and rectoceles, with or without uterine collapse**  
Can be manually moulded. It rests along the anterior vaginal wall to straddle the bladder, and the lateral bars straddle the rectum, providing support via the legator sling

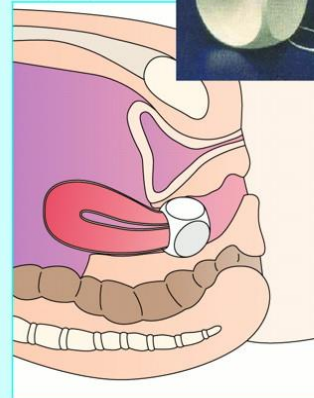

Hodge pessary



**Mild cystoceles in women with a narrow pubic arch, and for correcting a retroverted uterus**

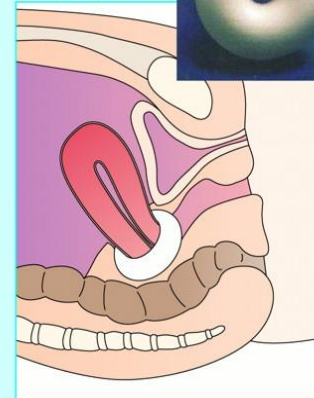

## Space occupying pessaries

Cube pessary



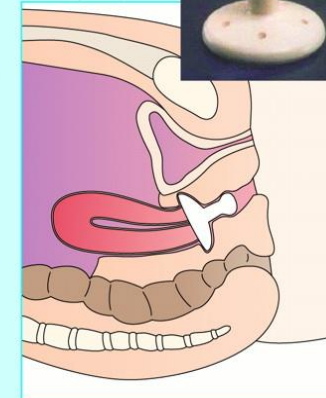
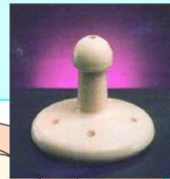**Third degree uterovaginal prolapse**  
Maintains its position by creating suction between itself and the vaginal wall. Has no area for drainage and has to be removed nightly

Donut pessary



**Third degree uterovaginal prolapse**  
Remains in place by having a larger diameter than the genital hiatus. Usually latex, but an inflatable version allows for easy insertion and removal and an individualised fitting

Gellhorn pessary



**Third degree uterovaginal prolapse with decreased perineal support**  
Concave surface fits against the cervix or vaginal cuff. Stem should be positioned just behind the introitus, so perineum must be intact

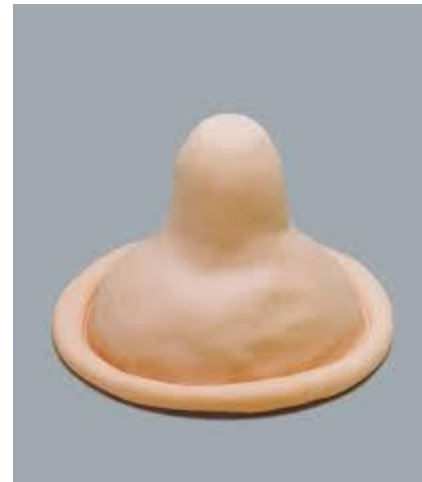# Diafragma

---



# Femidom - kondóm

---





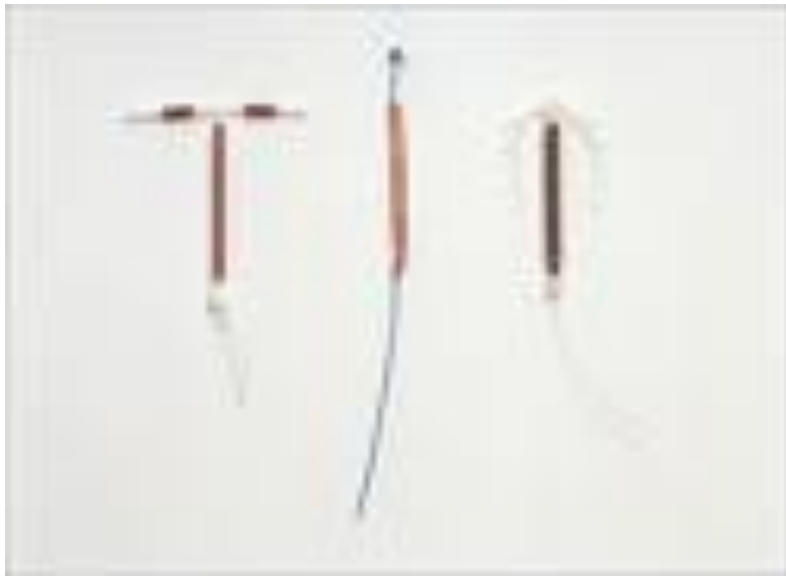# Chemické metódy

---



# Vnútromaternicové telieska (IUD – Dana)

---



# Hormonálna antikoncepcia

---



- Kombinovaná HAK
- Jednozložková progesterónová HAK

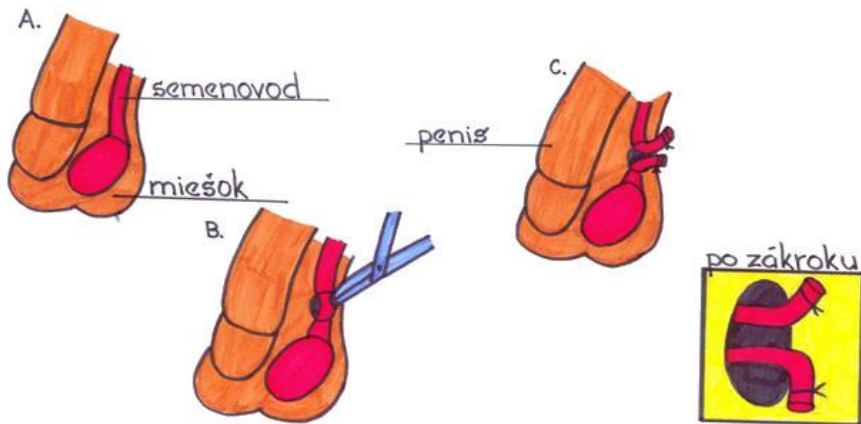
Rôzne formy - perorálne a neperorálne  
(injekčné, podkožný implantát, náplast' ...)

Postkoitálna antikoncepcia – tabletká PO !!!

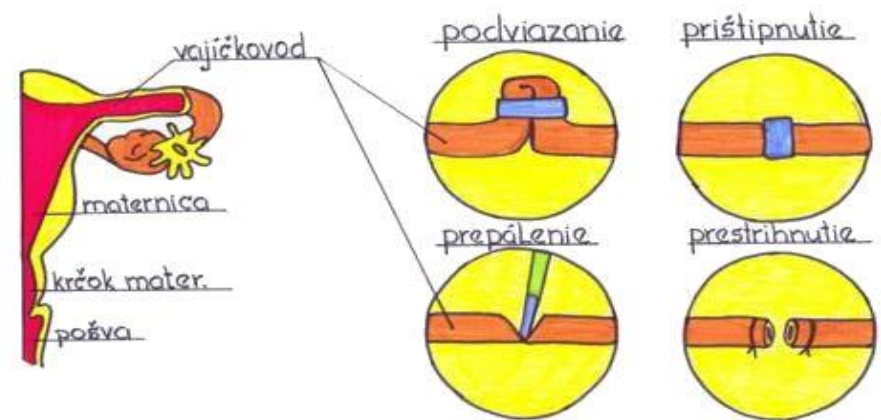


# Chirurgická antikoncepcia

## STERILIZÁCIA MUŽA - VASEKTÓMIA



## STERILIZÁCIA ŽENY - PODVIAZANIE VAJÍČKOVOD.



# Pearlov index

---

Tehotenské číslo, ktoré definuje spoľahlivosť antikoncepčnej metódy, resp. uvádza koľko zo 100 žien počas jednoročného užívania antikoncepcie otehotnelo

# Povery o antikoncepcii

---

- Dojčenie neznamená istú ochranu pred neželaným počatím.
- Žena môže otehotnieť aj vtedy, keď pri pohlavnom styku nezažíva orgazmus.
- Pohlavný styk v akejkolvek polohe môže viesť k otehotneniu alebo nákaze SPI a HIV.
- Žena môže otehotnieť za určitých okolností aj pri pohlavnom styku počas menštruácie.
- Výplachy pošvy bezprostredne po pohlavnom styku nezabránia počatiu a navyše môžu byť škodlivé.
- Prerušovaná súlož môže aj napriek pozornosti zlyhať a dôjde k počatiu.

# Interrupcia

---

**Nie je metóda** plánovaného rodičovstva

*Hnutie pro life* – chrániť práva ešte  
nenarodeného dieťaťa

*Hnutie pro choice* – právo ženy na voľbu