

El manguito de los rotadores esta compuesto por 4 músculos, el supraespinoso, infraespinoso, subescapular y redondo menor. De ellos el supraespinoso es el músculo que con mas frecuencia se lesiona principalmente en su inserción en la tuberosidad mayor.

El espectro patológico de alteraciones incluye desde la tendinosis, roturas intrasustancia, roturas mio tendinosas, las roturas parciales y las roturas completas así como la tendinopatía calcica o enfermedad por deposito de hidroxapatita.

Con el objetivo de hablar un mismo lenguaje con los ortopedistas se hace necesario tomar en cuenta factores que puedan incidir o modificar la conducta terapéutica.

Por tal motivo la ISAKOS llego a un consenso de expertos en 2013 (ver tabla) que toma en cuenta los factores que se consideran mas importantes y así tener una guía para la toma de decisiones y que funcione ademas como factor pronóstico.

Como radiólogos debemos ser descriptivos y precisos en la anatomía y morfología de las lesiones para ayudar al cirujano a entender sus características.

Existen entonces 5 características principales a considerar:

- 1. LOCALIZACION:** primero se debe definir si la rotura es postero superior (afecta SE,IE o RM) o si es anterior (subescapular) ya que sus implicaciones quirúrgicas y pronosticas son diferentes.
- 2. EXTENSION:** sugiere la valoración bidimensional de las roturas completas en tamaño y en numero de tendones involucrados propuesta por Snyder. En cuanto a las parciales es preciso verificar si esta si esta afectado menos del 50% del espesor del tendón o mas del 50% pues el tratamiento es completamente diferente. Y con respecto al subescapular se recomienda utilizar la clasificación de Lafosse (ver mas adelante).
- 3. PATRON:** para las completas aunque en RM es difícil de precisar en la mayoría de los casos, Davidson y Bukhart definieron 4 patrones: en creciente, en U, en L y en L invertida y para las parciales Elman sugiere definir específicamente si es bursal, articular o intra sustancia.
- 4. ATROFIA GRASA:** es un factor pronostico fundamental para el resultado estructural y funcional de la reparación del manguito y se utiliza la clasificación de Goutallier como también veremos mas adelante.
- 5. RETRACCION:** es otro factor pronostico importante y se basa en la ubicación de las fibras, a mayor retracción peor pronóstico.

LOCALIZACION	EXTENSION	PATRON	ATROFIA GRASA	RETRACCION
PARCIAL POSTERO SUPERIOR	<50% >50%	Articular Bursal Intersticial	SE 0 IE 0 SE 1 IE 1 SE 2 IE 2 SE 3 IE 3 SE 4 IE 4	
COMPLETA POSTEROSUPERIOR	C1 C2 C3 C4 (MASIVA)	C U L LR		
ANTERIOR (SUBESCAPULAR)	1 2 3 4 5		SUB 0 SUB 1 SUB 2 SUB 3 SUB 4	1 2 3

METODOS DE IMAGEN

Las radiografías convencionales suelen ser normales sin embargo son la 1ra línea para evaluar la estructura ósea y potenciales fracturas o inestabilidades.

La RM es el método de elección pues aporta información sobre la existencia de una rotura, su dimensión y forma además de cuantificar la atrofia grasa y poder identificar otras alteraciones que pueden simular clínicamente roturas del manguito.

Sin embargo puede existir limitación de la RM sobre todo en las roturas parciales. La sensibilidad puede ser tan baja como un 62%.

La ARTRO RM puede ser una herramienta útil en casos de dudas diagnósticas de roturas parciales con una sensibilidad (94%), muy superior a la RM convencional.

ROTURAS PARCIALES

Según la porción del tendón que este comprometida pueden ser de 3 tipos: **ARTICULARES, BURSALES O INTERSTICIALES**

Las roturas parciales tienen una prevalencia promedio de 18,5% aproximadamente.

Las roturas parciales articulares son las más frecuentes sin duda, hasta por 3 a 1 en comparación con las roturas bursales puesto que las fibras de esta localización esta sometidas a mayor tensión y son menos elásticas y se deforman poco.

Las roturas que afectan la cara articular del SE que involucran el pie de inserción son conocidas como lesiones **PASTA** y se pueden clasificar según la superficie que este comprometida. En ocasiones estas roturas pueden no comprometer el pie de inserción y se conocen como lesiones **STAS**, sin embargo en la actualidad se prefiere simplemente mencionar que son roturas que se encuentran en la cara articular mas allá de precisar si comprometen o no el pie de inserción pues el manejo es similar para ambas.

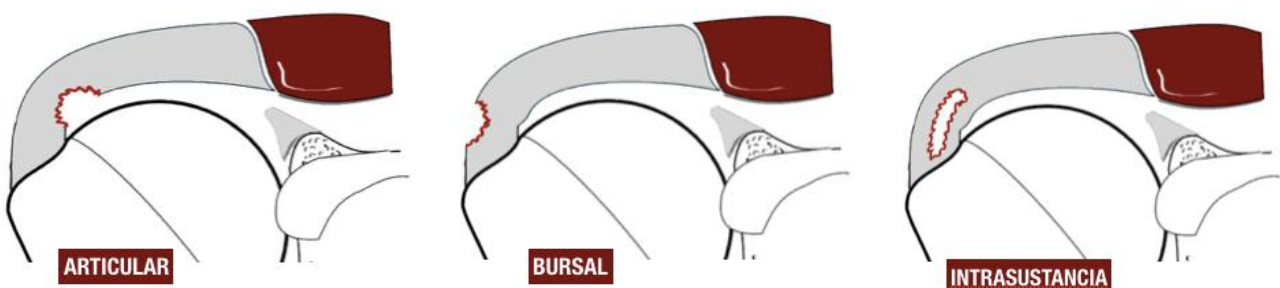
Hasta el 20% de las roturas articulares son asintomáticas.

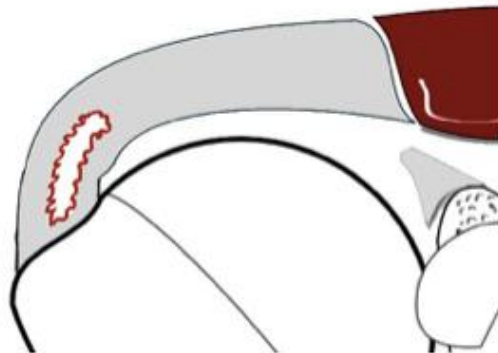
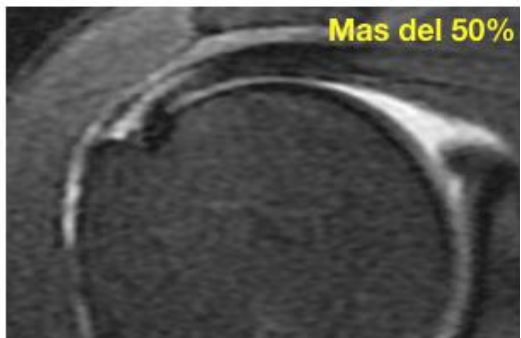
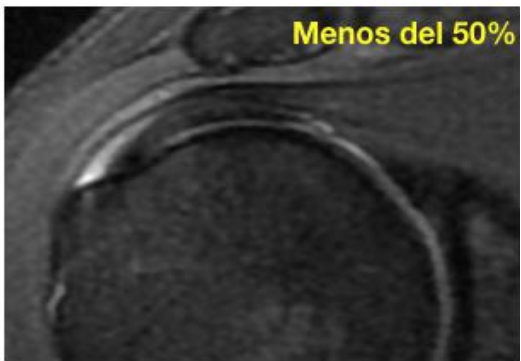
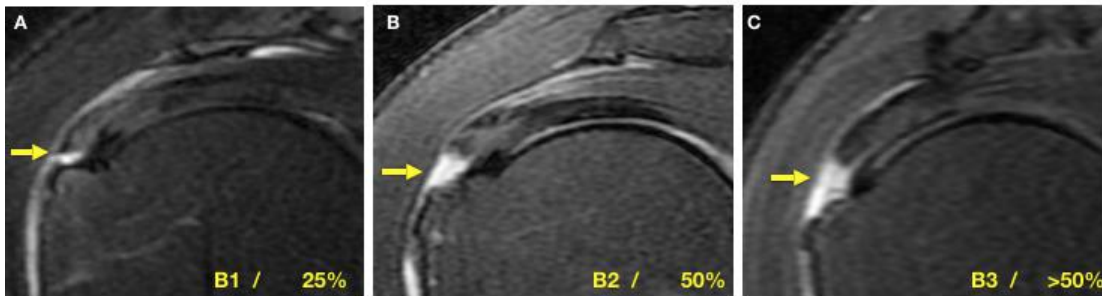
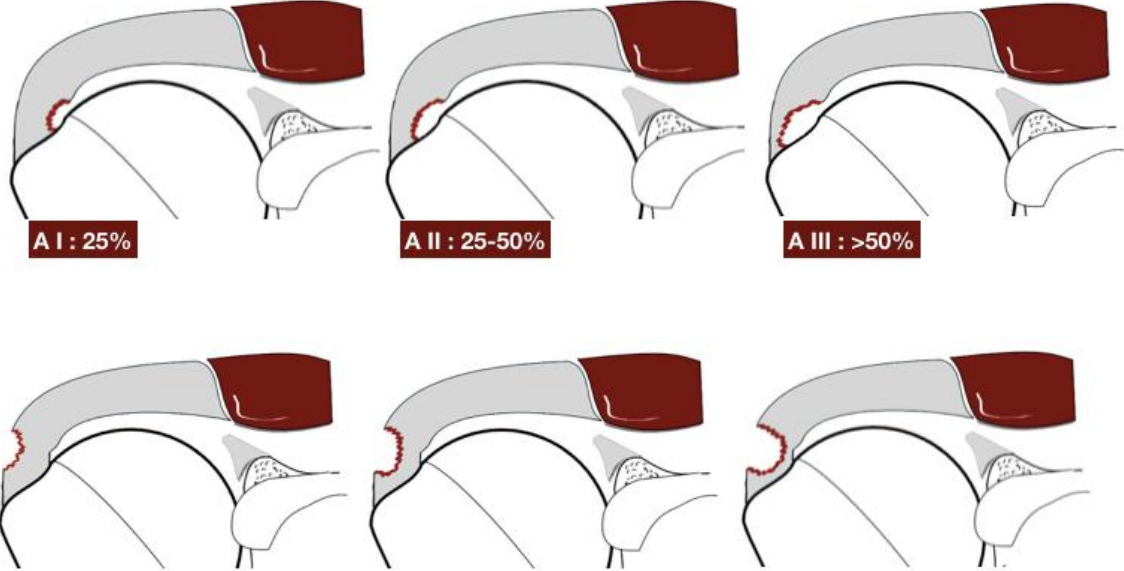
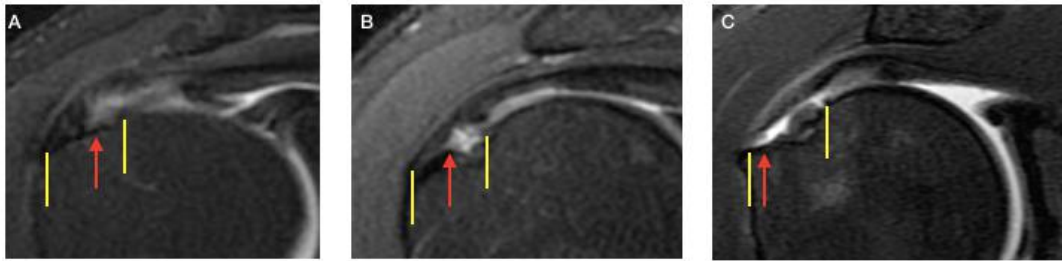
Fukuda menciona que las roturas bursales a diferencia de las articulares son más sintomáticas. Si embargo estudios mas recientes concluyen que no hay diferencia estadística significativa entre las roturas bursales y articulares en relación a su capacidad de generar o no dolor.

Las roturas intersticiales también pueden ser muy sintomáticas y son roturas contenidas dentro de las laminas bursal y articular del tendón.

Para la toma de desiciones y el reporte radiológico es necesario precisar si hay compromiso mayor o menor al 50% del espesor del tendón ya que habitualmente las menores de un 50% pueden ser manejadas con conducta conservadora o con debridaje quirúrgico si falla el tratamiento conservador, mientras que las mayores de un 50% usualmente o se completan y se colocan anclas o se hace reparación transtendon. Esto va a depender del ortopedista y de la calidad de tendón con la cual se encuentre al momento de la reparación artroscopica.

Esto debido a que existe mayor probabilidad de progresión de la rotura si es mayor de un 50%.





ROTURAS COMPLETAS

Son aquellas donde se conectan las superficies articular y bursal. Habitualmente el defecto esta rodeado de liquido y tejido de granulación.

Signos secundarios de roturas completas son: liquido en bursa subacromial, quistes intramusculares, atrofia grasa y ascenso o desbalance de la cefalica humeral.

Es preciso medir el diámetro antero posterior de la rotura en el plano sagital y coronal y la retracción medial de las fibras en el plano coronal.

La extension la valoramos combinando los planos sagital y coronal de la RM. Isakos propone usar la clasificación propuesta por Snyder en:

- **C 1 Rotura completa pequeña (orificio)**
- **C 2 Rotura completa < de 2 cm de 1 solo tendón sin retracción**
- **C 3 Rotura extensa de todo el tendón con retracción de 3 a 4 cm**
- **C 4 Rotura masiva. Rotura masiva es aquella que involucra 2 o mas tendones**

La retracción medial la valoramos en el plano coronal usaremos la clasificación propuesta por Patte:

- **GRADO I:** ESCASA RETRACCIÓN
- **GRADO II:** FIBRAS SOBRE EL VÉRTICE DE LA CEFALICA.
- **GRADO III:** SOBRE EL REBORDE GLENOIDEO SUPERIOR O MEDIAL A ESTE.

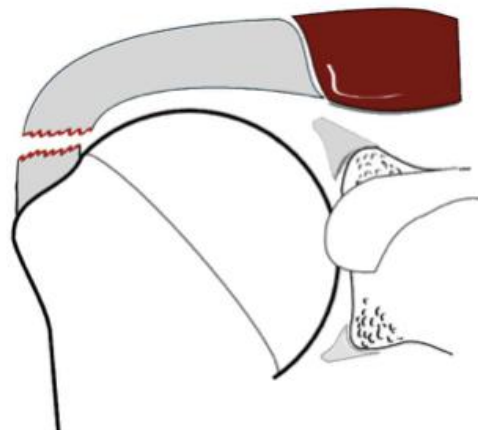
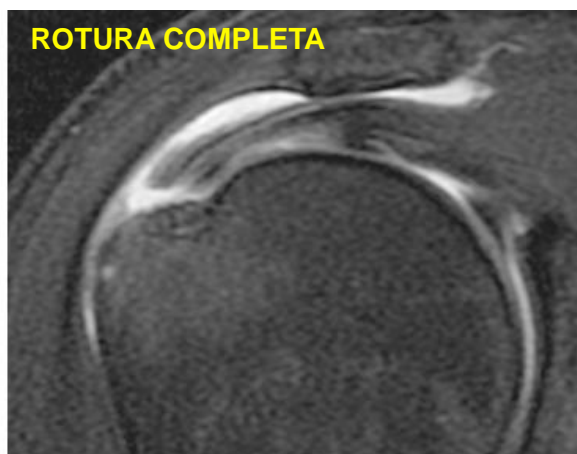La atrofia grasa es un importante factor pronostico para los pacientes posterior a la cirugía motivo por el cual es fundamental plasmar en el informe radiológico dicha atrofia basándonos en la clasificación de Goutallier la cual se basa en el remplazo de fibras musculares por estrías grasas. Se puede evaluar tanto en el plano sagital como coronal.

- **GRADO 0 NO INFILTRACIÓN**
- **GRADO 1 POCA GRASA**
- **GRADO 2 MENOS GRASA QUE MÚSCULO**
- **GRADO 3 IGUAL GRASA – MÚSCULO**
- **GRADO 4 MÁS GRASA QUE MÚSCULO**

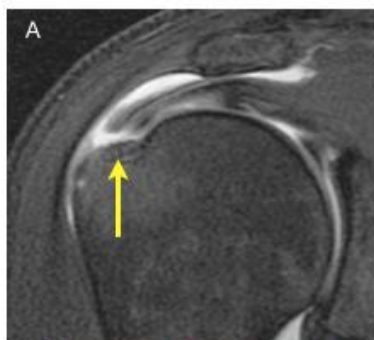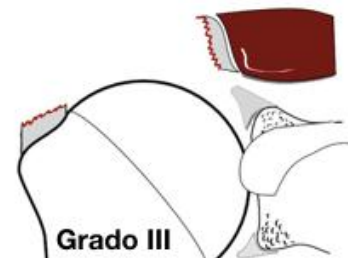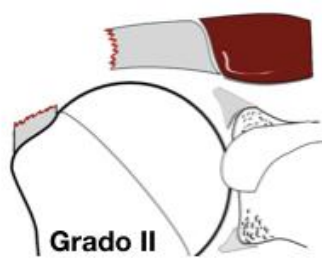
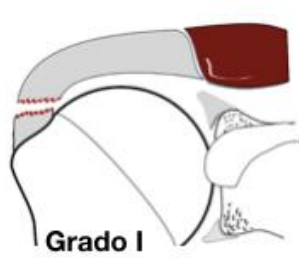
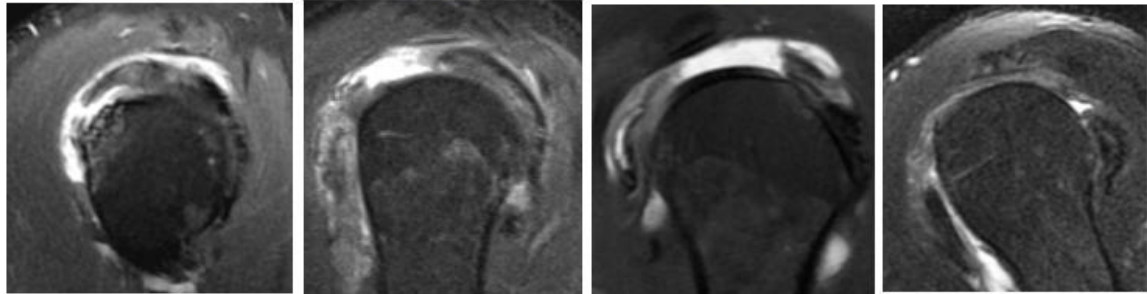
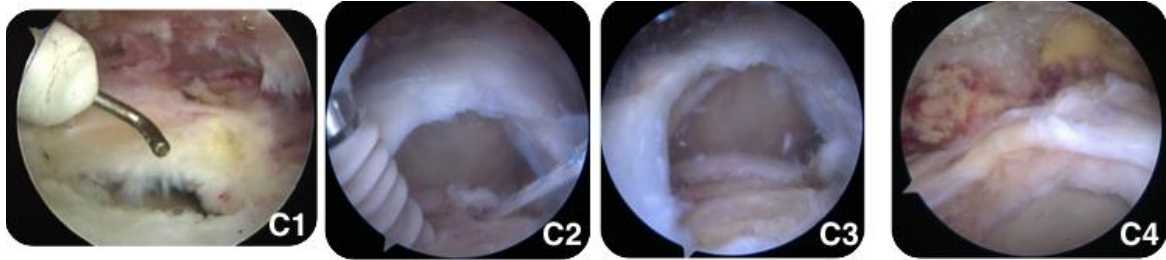
El patrón de las roturas completas también es importante tratar de identificarlo en la RM sin embargo la orientación de las fibras del supraespinoso en ocasiones hace difícil precisar dicho patrón sobre todo en las vistas axiales.

Se describen un patrón en creciente, un patrón en “U” y otro en “L” o “L” invertida.

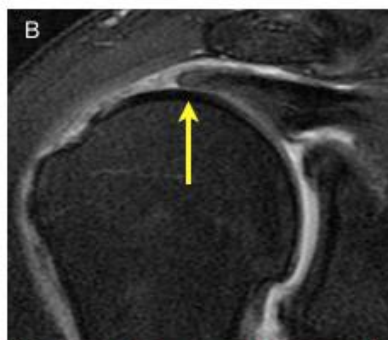
Las vistas sagitales y coronales pueden predecir de forma indirecta el patrón de rotura completa. Si la rotura completa en el plano coronal es poco evidente y en el sagital es muy amplia estamos en presencia de una probable rotura en creciente o en “U”, mientras que si en el plano coronal el defecto es grande y en la sagital es menor entonces estamos en una probable rotura en “L”.



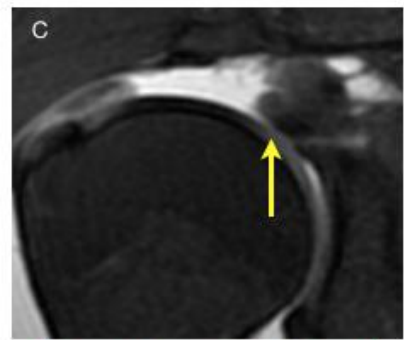
EXTENSION



CERCANO AL FOOT PRINT

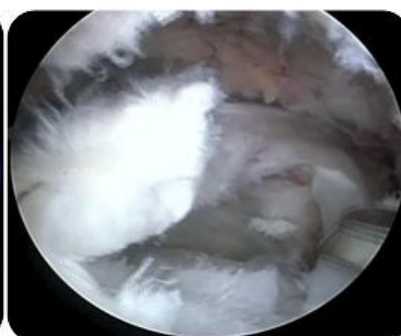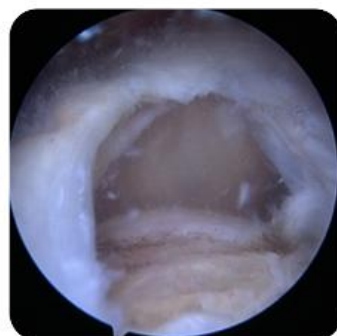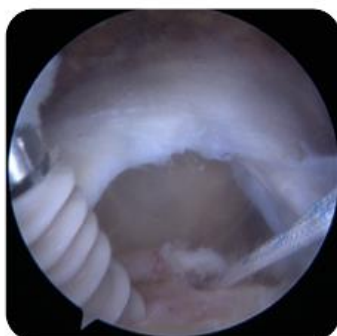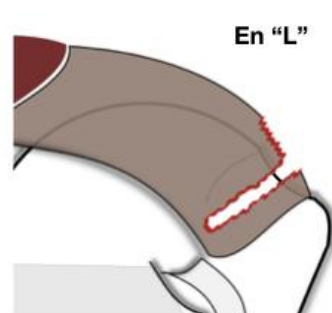
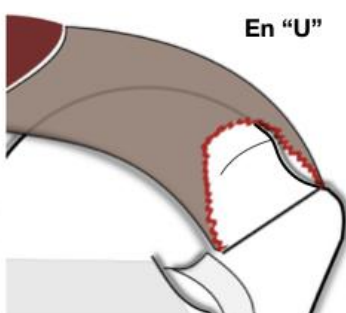
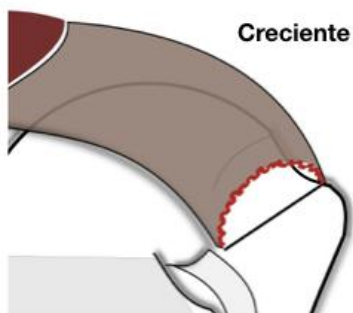


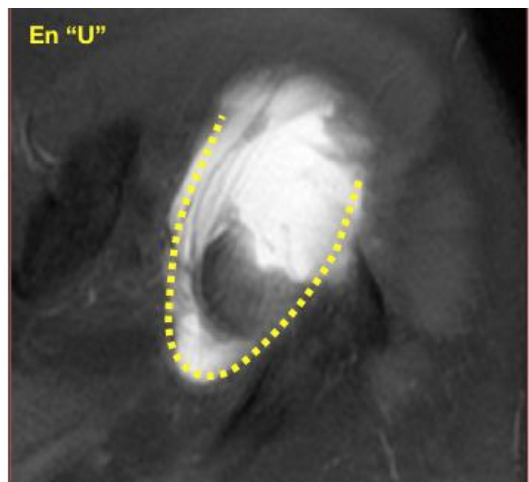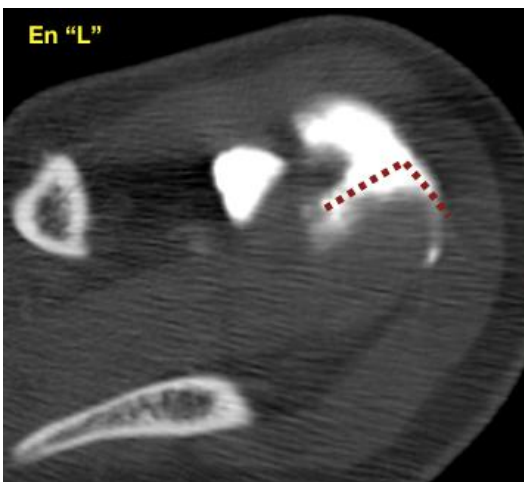
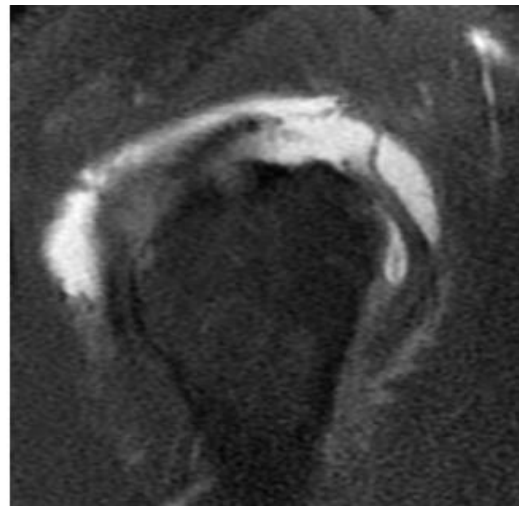
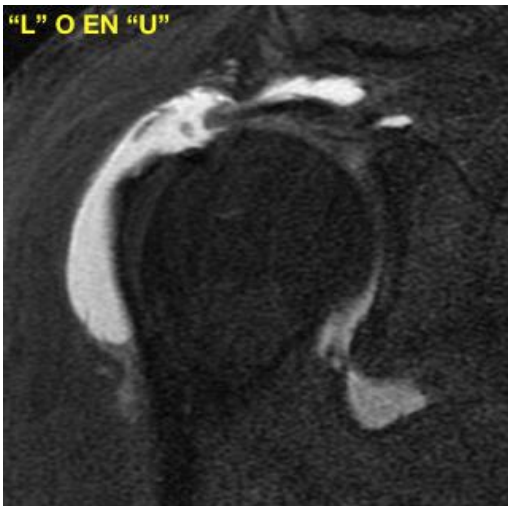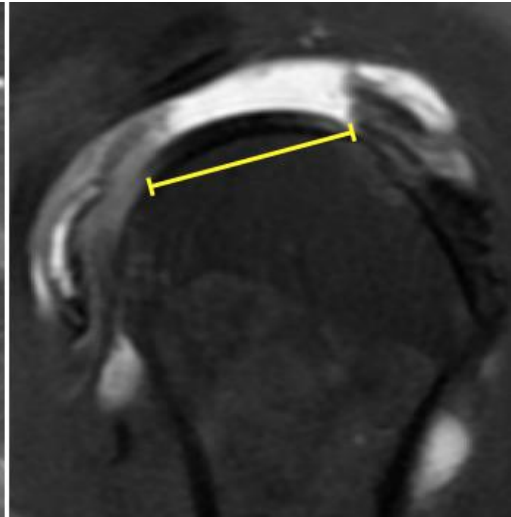
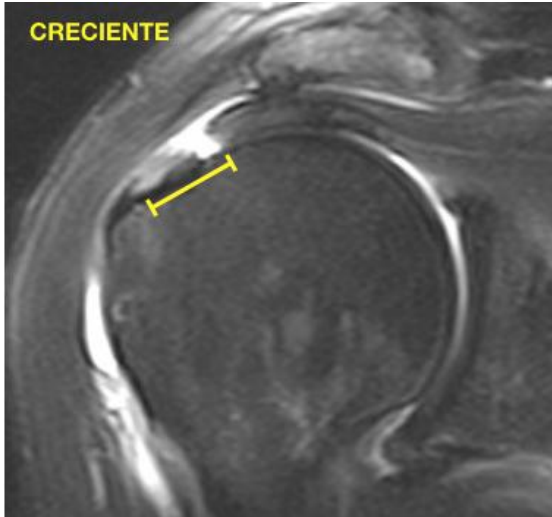
VÉRTICE DE LA CABEZA HUMERAL

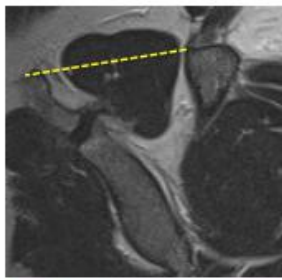


SOBRE EL REBORDE GLENOIDEO

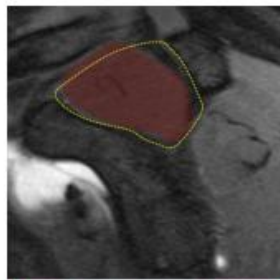
PATRON DE ROTURA COMPLETA



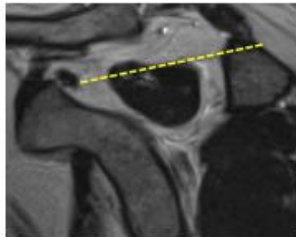
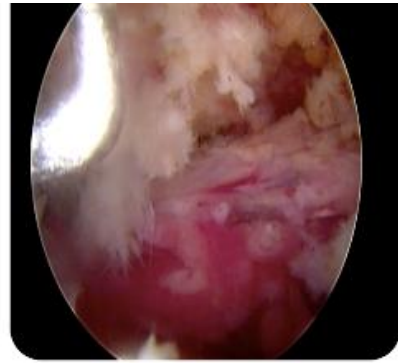




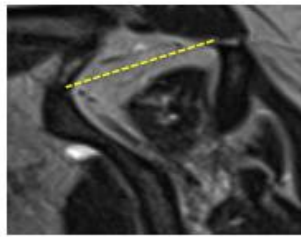
Signo de la tangente



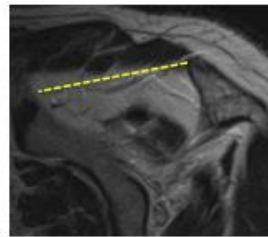
Razón escapular.



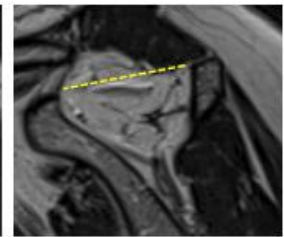
Hipotrofia leve
Poca grasa
(Goutallier 1)



Hipotrofia moderada
Mas musculo que grasa
(Goutallier 2)



Hipotrofia severa
Musculo= Grasa
(Goutallier 3).



Hipotrofia severa
Mas grasa que musculo
(Goutallier 4)

TENDINOSIS

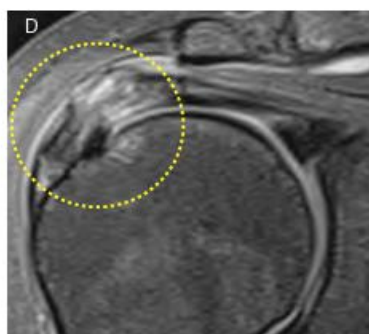
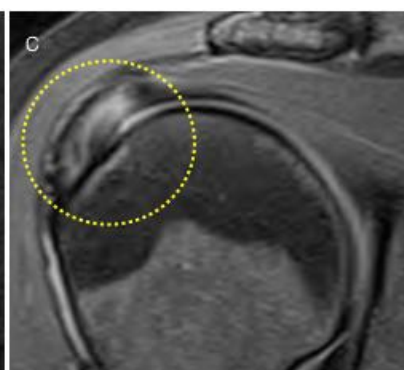
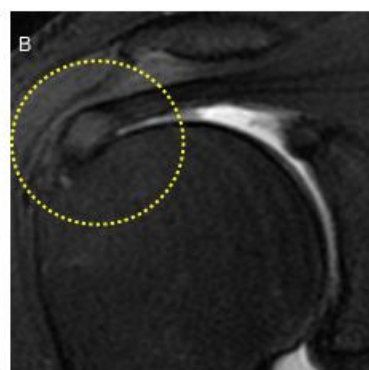
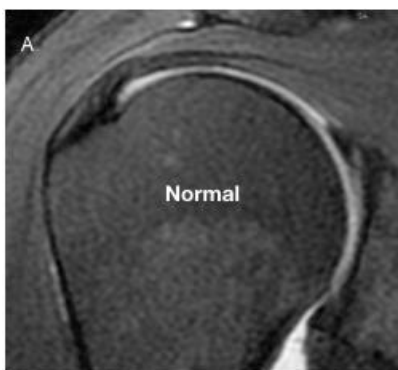Normalmente los tendones están compuestos por fibras de colageno que se caracterizan por tener una senal uniformemente disminuida en resonancia en todas las secuencias de pulso.

Es un proceso netamente degenerativo por lo cual el termino que debe emplearse para esta condición es tendinosis o tendinopatía y no como en el pasado tendinitis en vista de que no hay un verdadero infiltrado inflamatorio en el tendón.

Histologicamente ocurre metaplasia fibrocartilaginosa y degeneración mucoide con aumento del agua intracelular lo cual condiciona ese aumento de la senal mal definido en las secuencias de supresión grasa dentro del tendón.

Puede cursar con aumento del grosor del tendón aunque en ocasiones es de grosor normal.

Puede clasificarse en tendinosis leve, moderada y severa pero estudios han demostrado una variabilidad ínter observador muy alta y ademas puede en casos severos yuxtaponerse cambios de tendinosis con rotura parcial por lo cual pareciera no ser muy útil hablar de grados de tendinopatía.



ARTROPATIA POR ROTURA MASIVA

Los músculos del manguito son estabilizadores de la articulación GH a través de un mecanismo llamado "compresión por concavidad". El manguito genera fuerzas compresivas de dirección inferior sobre la cefalica humeral, mientras que el deltoides genera fuerzas de dirección superior estableciéndose un balance. Pero cuando existe una rotura masiva (2 o mas tendones rotos en forma completa) existe un desbalance de fuerzas que ocasiona lesión condral y degeneración de la articulación que se denomina artropatia por rotura masiva de manguito (ARMM).

La ARMM tiene 3 características principales:

- 1. Tiene que existir una rotura masiva**
- 2. Existen cambios degenerativos en la articulación GH (erosiones, lesión condral, osteoporosis o colapso de la cefalica humeral)**
- 3. Migración superior de la cefalica que puede resultar en femoralizacion de esta y acetabulizacion del arco coraco acromial.**

Hay muchas teorías sobre la patogenesis de la ARMM que incluyen factores mecánicos y nutricionales así como probable enfermedad inducida por pirofosfatos.

Los hallazgos de imágenes en los distintos estadios es crucial para el tratamiento quirúrgico y evolución satisfactoria del paciente.

Por ejemplo una migración de la cefalica superior estática con ausencia del intervalo acromio humeral y atrofia grasa Mayor de un 50% se considera irreparable.

Para la valoración de la ARMM utilizamos la clasificación de **HAMADA** que incluye 5 estadios que son:

HAMADA 1: intervalo acromio humeral > 6 mm.

HAMADA 2: intervalo acromio humeral de 5 mm o menos.

HAMADA 3: grado 2 + acetabulizacion del acromion.

HAMADA 4: grado 3 + artrosis GH

HAMADA 5: colapso de la cefalica humeral y eventual NAV.

También es recomendable calificar la perdida ósea de la glenoides según WALCH.

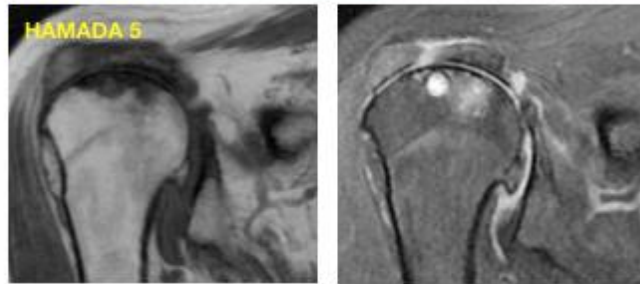
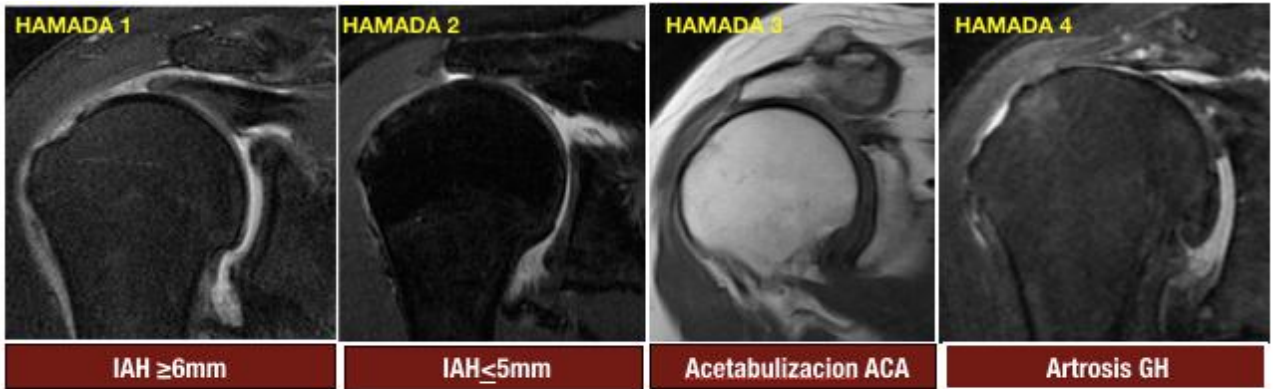
A1: erosión menor posterior. Cabeza humeral centrada

A2: erosión mayor posterior. Cabeza humeral centrada.

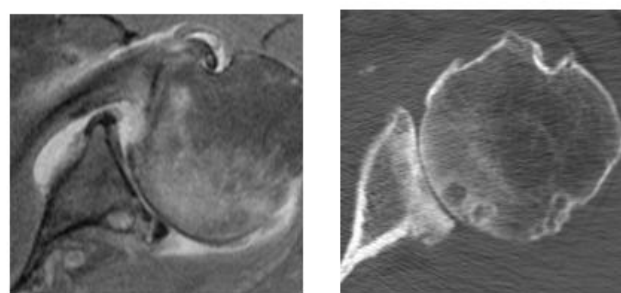
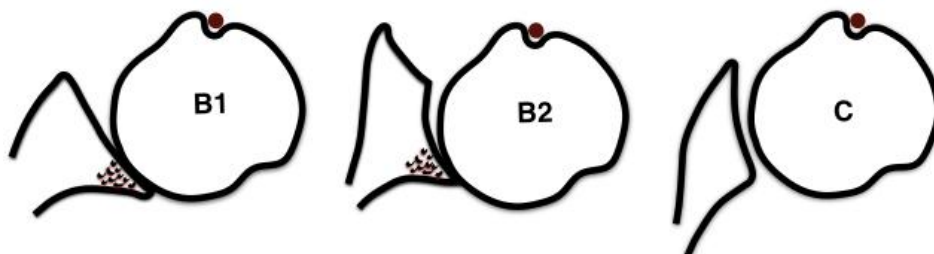
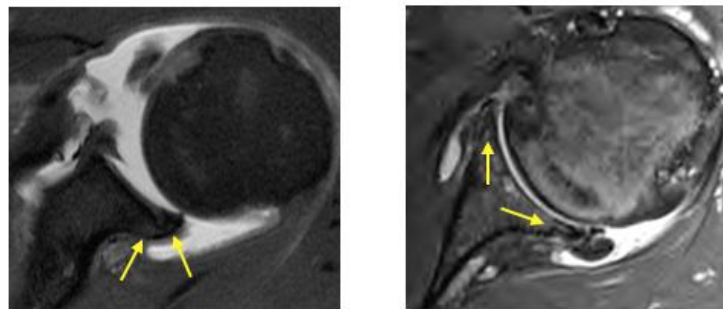
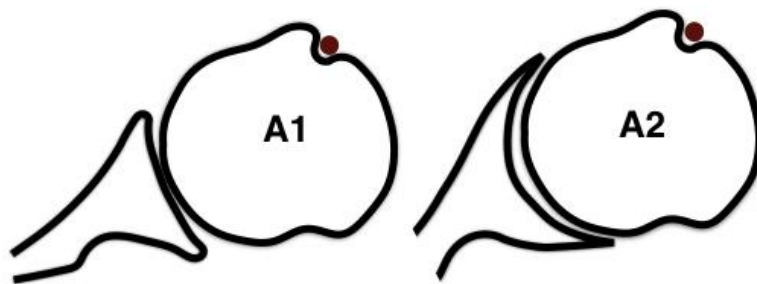
B1: espacio GH posterior disminuido y esclerosis subcondral. Cabeza humeral subluxada.

B2: Retroversion glenoidea. con erosión del margen posterior. Cabeza subluxada.

C: Retroversion glenoidea mayor de 25 grados independientemente dela erosión.



Colapso cefalica y NAV



SUBSCAPULAR

Las roturas del subescapular pueden ser traumáticas o degenerativas. Las traumáticas pueden ocurrir en el contexto de una rotación externa forzada o una extensión con el brazo en abducción y son más frecuentes en pacientes jóvenes.

Pueden ser lesiones aisladas pero la mayoría ocurre en pacientes con otros tendones del manguito lesionados.

Son más frecuentes de lo que pensamos e infradiagnosticadas sobre todo cuando son parciales.

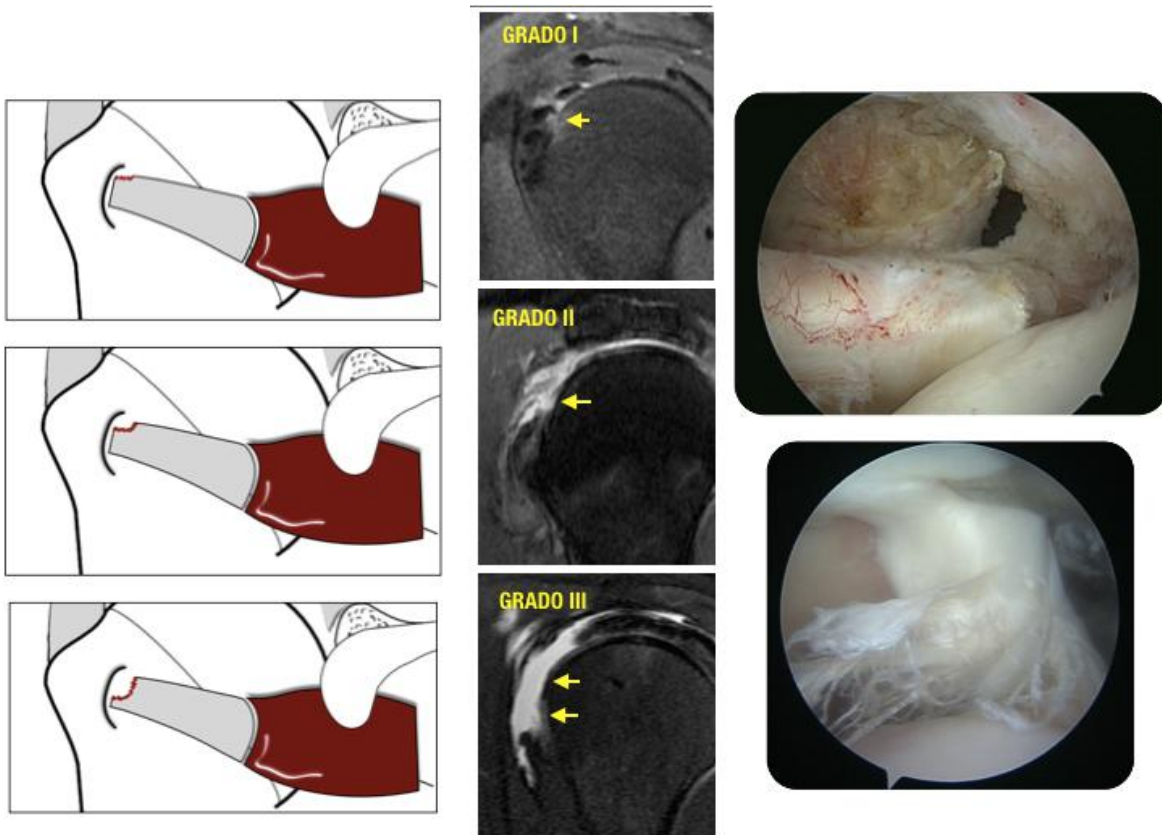
La clasificación más usada de las roturas del subescapular es la de Lafosse que la divide en 5 grados:

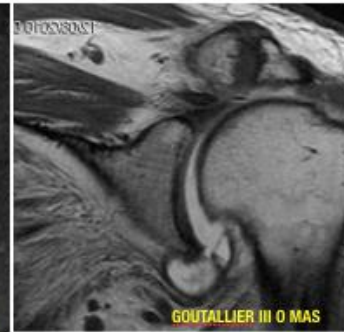
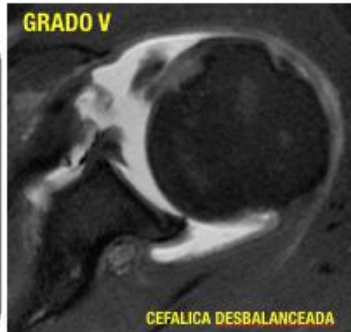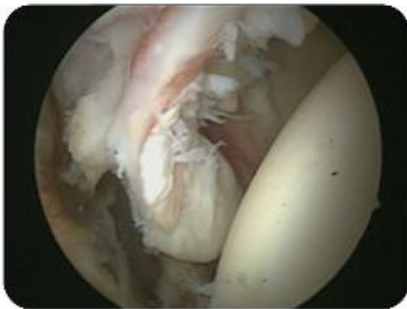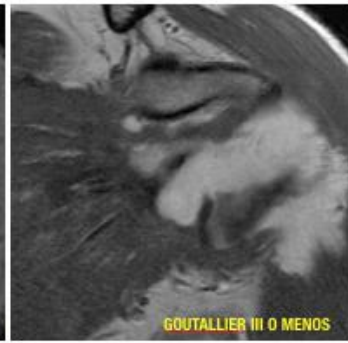
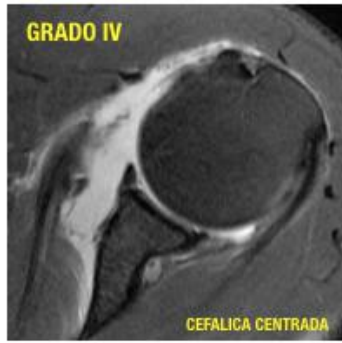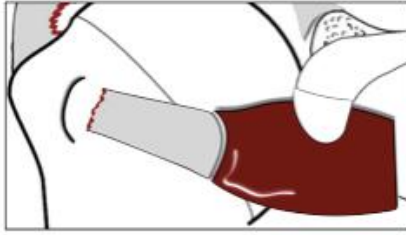
- **Grado I: rotura parcial del tercio superior.**
- **Grado II: rotura completa del tercio superior.**
- **Grado III: rotura completa de los dos tercios superiores.**
- **Grado IV: rotura completa del tendón con atrofia grasa < 0 = Goutallier 3 y cefalica centrada.**
- **Grado V: igual al IV con desbalance de la cefalica y atrofia grasa $>$ a Goutallier 3.**

El plano sagital es muy útil para valorar estas roturas.

Habitualmente roturas pequeñas aisladas degenerativas se prefiere tratamiento conservador y si no hay mejoría se opta por el quirúrgico.

Pacientes con roturas traumáticas tienen mejores resultados si son intervenidos.

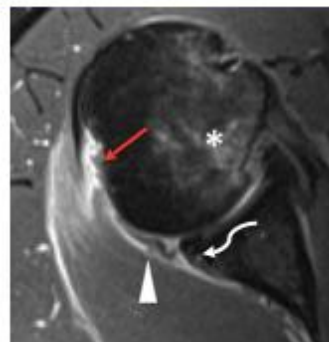
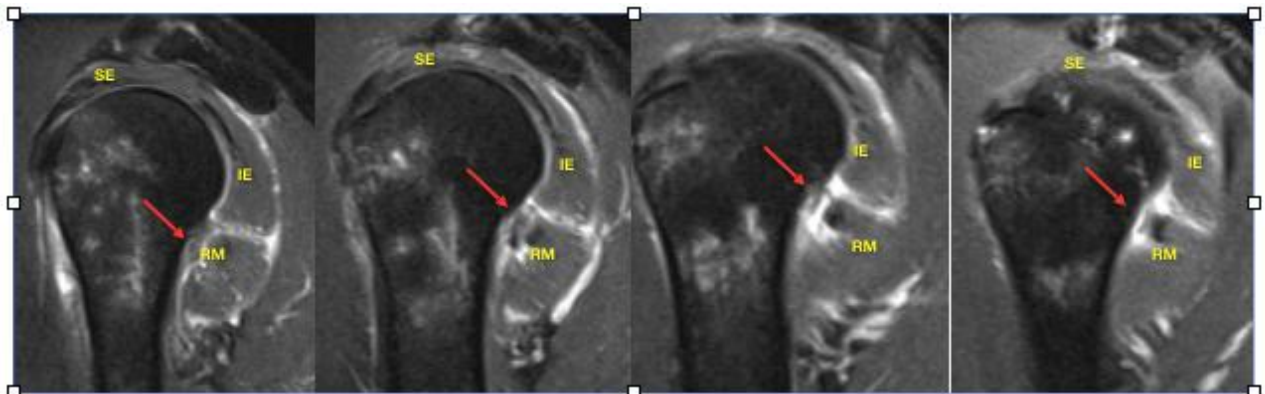




REDONDO MENOR

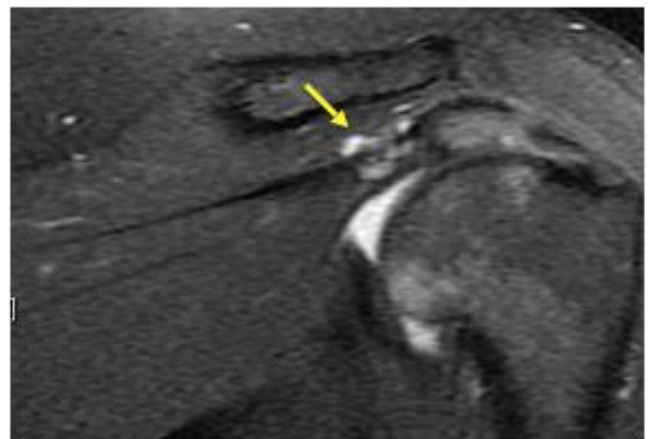
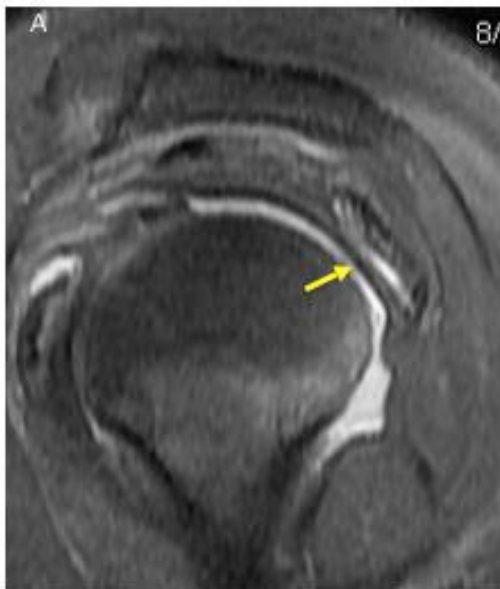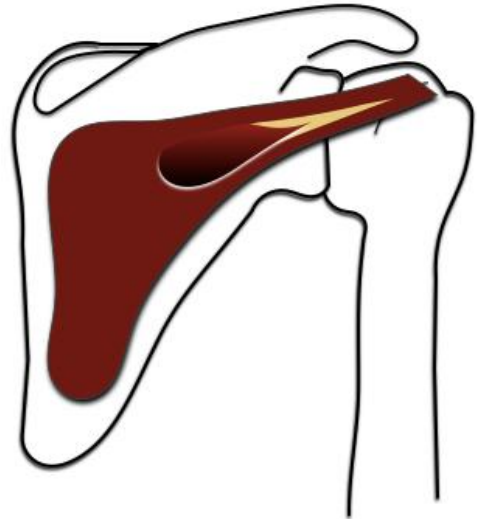
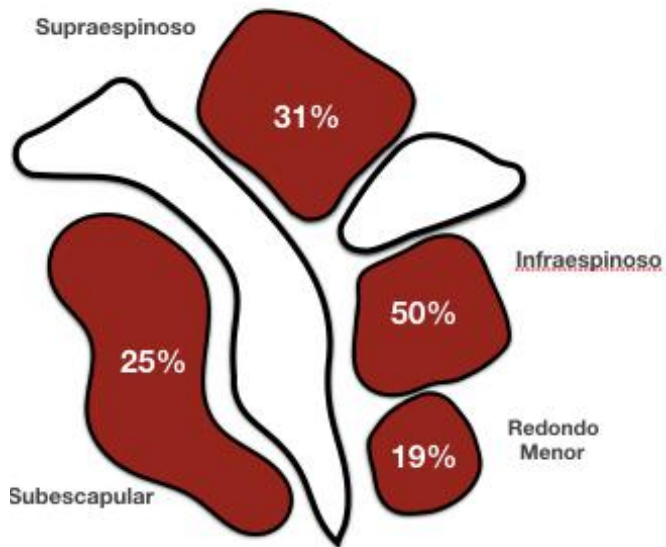
El redondo menor es el músculo del manguito que se lesiona con menos frecuencia. Algunos autores incluso lo llaman el “irrompible”.

Sus lesiones son excepcionales y cuando están presentes existe un mecanismo de luxación posterior involucrado.



ROTURAS MIO TENDINOSAS

Son relativamente frecuentes y casi siempre ocasionadas por un trauma o sobre estiramiento. Son muy dolorosas y afectan con mas frecuencia al infraespinoso (50% de los casos). El tratamiento es conservador y curan sin secuelas en unas semanas. En roturas antiguas podemos observar zonas de infiltración grasa focal en la masa muscular.



ENFERMEDAD POR DEPOSITO DE HIDROXIAPATITA

También llamada tendinopatía calcica (acumulación anormal de cristales de hidroxapatita) es una entidad relativamente frecuente que puede afectar cualquier estructura tendinosa o incluso ligamentaria pero que tiene cierta predilección por los músculos de la cintura escapular y de la cintura pélvica. Es más frecuente en mujeres entre los 40 y 60 años.

En el caso del hombro afecta principalmente al supraespinoso luego al infraespinoso, redondo menor y por último al subescapular aunque puede afectar incluso al deltoides y pectoral mayor. Sin embargo es más sintomática en los dos primeros.

En ocasiones puede que los cumulos de calcio sean asintomáticos aunque cuando son muy grandes y se encuentran en la unión entre SE e IE tienden a ocasionar más clínica.

Fisiopatológicamente existe controversia sobre que origina o desencadena la acumulación de calcio en el tendón sin embargo se distinguen varias etapas evolutivas en la tendinosis calcica que son:

1. **Fase precalcificante:** metaplasia fibrocartilaginosa de los tenocitos con producción de proteoglicanos en áreas poco vascularizadas del tendón.

2. **Fase calcificante:**

2.1 Fase formativa: los cristales de calcio se depositan en vesículas que coalescen y gradualmente forman focos de calcificación.

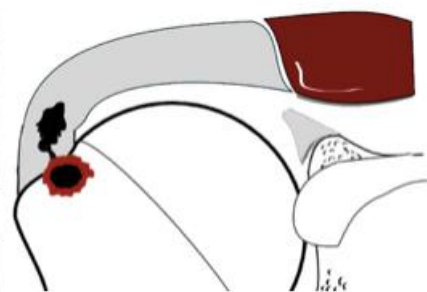
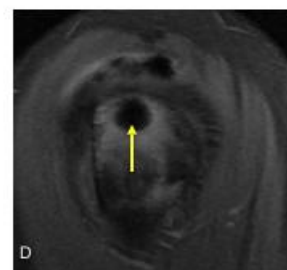
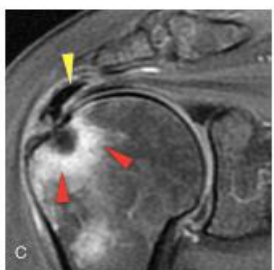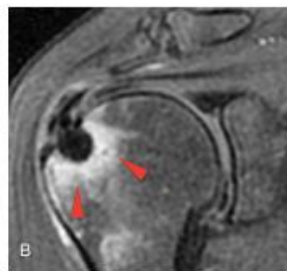
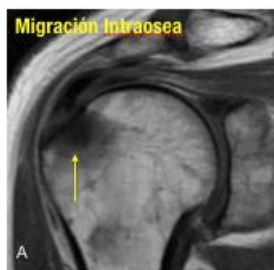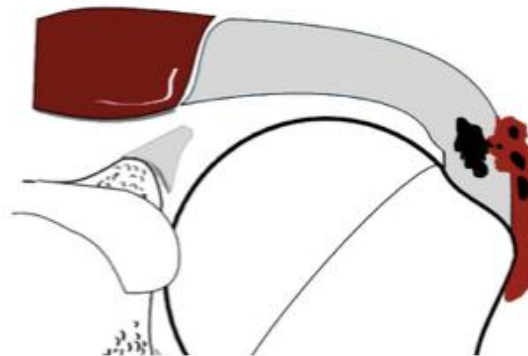
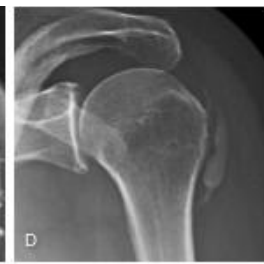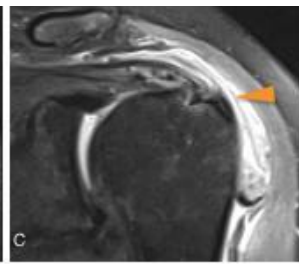
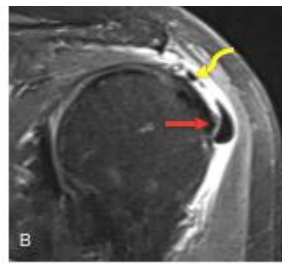
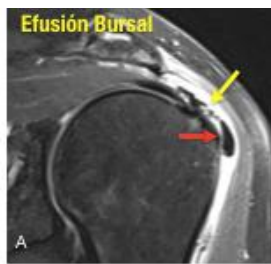
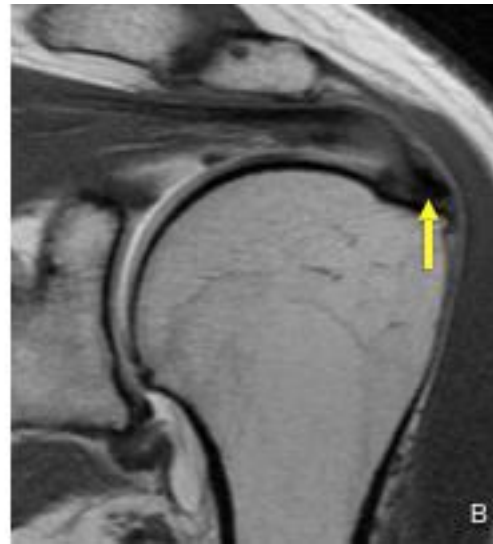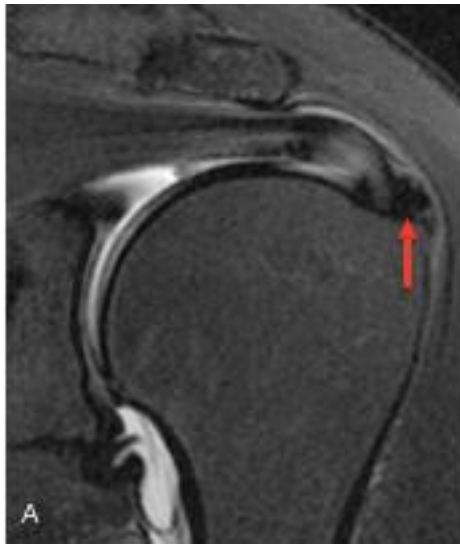
2.2 Fase estacionaria: cesa la acumulación de calcio y el tejido de fibrocolageno engloba y aísla los focos de calcio.

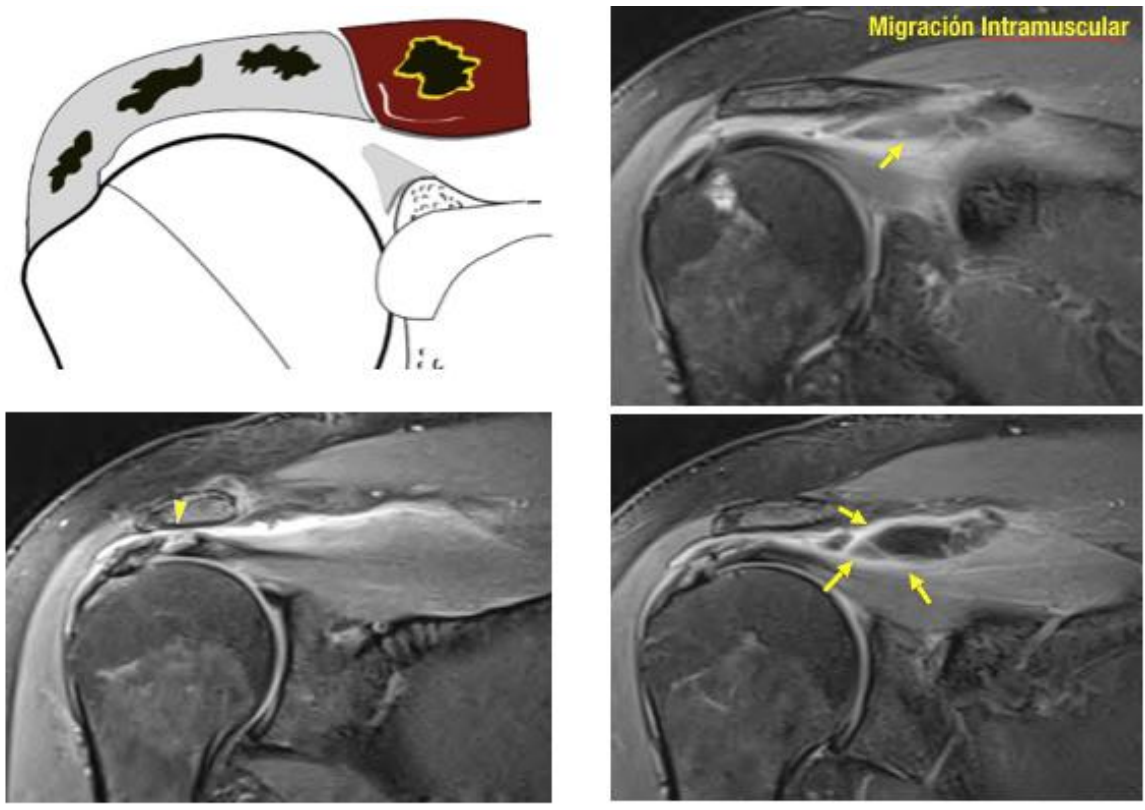
2.3 Fase reabsortiva: hay reabsorción espontánea de los cumulos de calcio con formación de pequeños canales vasculares alrededor de dichos focos lo cual permite la entrada de macrófagos y células gigantes que se encargan de reabsorber el calcio. En esta fase el calcio adopta una consistencia más blanda (pasta de dientes). En esta fase los pacientes pueden tener más clínica y limitación funcional pues puede en ocasiones migrar a la bursa SASD o hacia el hueso subyacente o incluso hacia las fibras musculares del tendón o tendones adyacentes.

3-Fase post calcificante: reparación del tendón por los fibroblastos que producen colágeno maduro y forman una cicatriz. Esta cicatriz no es visible en la Resonancia.

Habitualmente y dependiendo de la fase en que se encuentren los depósitos de calcio pueden ser fácilmente aspirados por US.

En ocasiones el aumento de la presión intratendinosa por dichos cúmulos puede condicionar rotura de la cara bursal del SE y/o erosión de la cortical de la tuberosidad mayor lo cual a su vez condicionaría migración bursal o intraosea de la hidroxapatita desencadenando un proceso inflamatorio severo pues los lisosomas se dirigen a las zonas donde migra la hidroxapatita y liberan enzimas que a su vez desencadenan la cascada del ácido araquidónico generando dolor en el paciente.





REPORTE ESTRUCTURADO

La mayoría de las veces en los reportes radiológicos se omite información vital para el cirujano de allí que el objetivo principal es tratar de hablar el mismo lenguaje con el ortopedista y plasmar en el informe los ítems de que son de utilidad para el manejo del paciente con patología del manguito de los rotadores por lo cual sugerimos un organigrama de un reporte radiológico estructurado que se adapte a las necesidades del ortopedista.

