

Occlusions veineuses rétiniennes : quand faire une panphotocoagulation rétinienne ?

RÉSUMÉ : La panphotocoagulation rétinienne doit être effectuée dans les cas d'OVCR compliqués de néovascularisation ; elle est plus discutée au stade de non-perfusion angiographique.

La gravité du glaucome néovasculaire impose de bien connaître les signes précoces de la néovascularisation que sont la rubéose irienne, ainsi que le signe précurseur de cette néovascularisation qu'est la dilatation des vaisseaux iriens.

→ M. PAQUES

Centre National d'Ophtalmologie des Quinze-Vingts, PARIS.

La complication la plus sévère des OVCR est la survenue d'un glaucome néovasculaire. Ce glaucome est toujours précédé d'une rubéose irienne, elle-même le plus souvent précédée d'une vasodilatation irienne. Les occlusions de branche veineuse rétiniennes, par contre, n'ont pas de risque de rubéose irienne (mais conservent le risque de néovascularisation pré-rétinienne).

Lorsqu'une occlusion veineuse rétinienne est compliquée d'une néovascularisation, la réalisation d'une destruction de la rétine ischémique est nécessaire. En effet, la non-perfusion rétinienne est source d'ischémie rétinienne, et cette ischémie entraîne le relargage d'un certain nombre de facteurs angiogéniques qui vont diffuser dans tout le globe oculaire [1]. Le risque est alors essentiellement celui d'une prolifération fibrovasculaire dans le

segment antérieur, très difficile à traiter lorsqu'elle est installée. Il vaut donc mieux tout faire pour en prévenir la survenue, ou dépister précocement cette néovascularisation.

Dépistage de la vasodilatation irienne

Ce dépistage est grandement facilité par les propriétés des facteurs angiogéniques. Les facteurs diffusibles relargués par la rétine ischémique possèdent en effet des propriétés vasodilatatrices, ce qui va permettre de les détecter cliniquement. Cette vasodilatation peut être détectée très simplement par l'examen de l'iris non dilaté au fort grandissement de la lampe à fente [2].

Différents aspects de cette vasodilatation irienne peuvent être notés : la collerette irienne (cercle artériel mineur de l'iris) n'est pas perfusée chez l'adulte ; la visualisation d'un courant sanguin dans cette collerette est donc un signe précoce de vasodilatation (indiquant en effet que la pression de perfusion de l'iris a augmenté) (fig. 1). D'autres signes évoca-

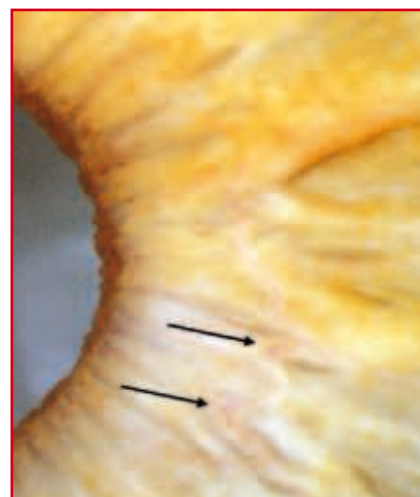


FIG. 1 : Reperfusion de la collerette irienne.

teurs sont la visualisation anormale des vaisseaux radiaires et/ou une dilatation des capillaires du rebord pupillaire. Cependant, aucun de ces signes n'est une véritable néovascularisation ; ce ne sont que des signes d'alerte. La présence de ces signes dans l'œil atteint (alors que l'autre œil est normal) doit en effet faire redoubler de vigilance sur le risque de néovascularisation. Cette rubéose est d'aspect très différent, avec un aspect en chevelu formant plus ou moins une

boucle complète (**fig. 2**). Il est de toute façon prudent, en présence de signes de vasodilatation isolée même sans rubéose, de pratiquer une gonioscopie soigneuse, car il arrive que la rubéose débute dans l'angle (**fig. 3**). Il est cependant rare que la rubéose apparaisse sans le signe précurseur qu'est la vasodilatation irienne. Le fameux "glaucome du centième jour" est le plus souvent une rubéose du cinquantième jour qui est passée inaperçue...

L'apparition d'une rubéose irienne dépend tout d'abord de l'ancienneté de l'occlusion veineuse. Schématiquement, ce risque décroît de manière monotonique au cours du temps, sans jamais disparaître complètement (sauf bien sûr en cas de guérison de l'OVCR). Cette rubéose peut être présente dans les tout premiers jours (cas des "occlusions combinées de l'artère et de la veine centrale de la rétine", en particulier chez le diabétique) ou survenir des années plus tard. Ce risque dépend également de la sévérité de l'ischémie rétinienne,

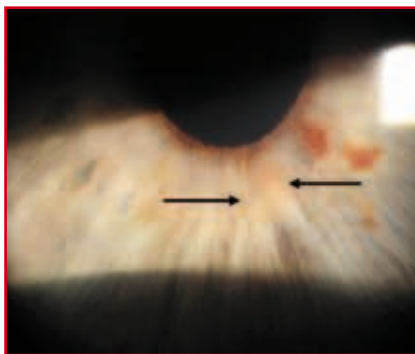


FIG. 2 : Rubéose irienne.

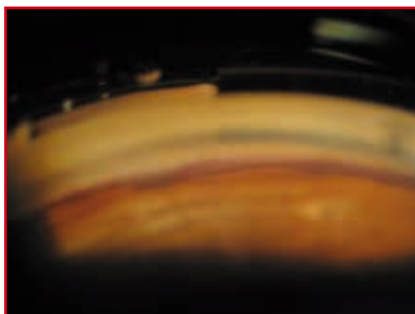


FIG. 3 : Néovascularisation dans l'angle iridocornéen.

qui n'est que très imparfaitement appréciée par l'angiographie. En effet, l'âge du patient, la présence d'un diabète et d'une manière générale le "terrain" vont moduler considérablement le risque néovasculaire; à non perfusion égale, le risque de rubéose peut varier significativement.

D'une manière générale, le risque de rubéose irienne est proportionnel à la baisse de vision: une vision à "voit bouger la main" a infiniment plus de risque de voir se développer une rubéose qu'une vision à "compte les doigts". Cela est facile à comprendre si l'on considère qu'une vision effondrée à ce point est probablement le signe d'une ischémie maculaire. Il est bien établi que le diabète est un facteur de risque majeur de néovascularisation irienne, et cela y compris chez les diabétiques sans rétinopathie diabétique. L'âge élevé est également un facteur de risque. Enfin, l'angiographie classique peut passer à côté de plages de non-perfusion très périphériques, comme le montre l'utilisation des imageurs grand champ [3].

Certains tableaux particuliers sont à risque élevé de rubéose irienne, en particulier les formes dites "occlusions combinées de l'artère et de la veine centrale de la rétine" (formes extrêmes du "blanc périverneux") [4] (**fig. 4**). Cette rubéose est non seulement très fréquente, mais également de survenue très précoce. Cette occlusion se complique cependant toujours d'une vision très basse, donc cela ne remet pas en cause la primauté de



FIG. 4 : Occlusion dite combinée de l'artère et de la veine centrale de la rétine.

l'acuité visuelle pour apprécier le risque de rubéose irienne.

La rapidité d'évolution de la rubéose irienne est aussi fonction de sa précocité: plus une rubéose survient tôt, plus elle évoluera vite. Il importera donc de surveiller "étroitement" une OVCR récente (schématiquement, une fois par mois le premier trimestre, puis tous les deux mois pendant 6 mois, puis tous les 6 mois). Là encore, l'examen de l'iris non dilaté reste un temps fondamental de l'examen.

Panphotocoagulation rétinienne

L'indication de la PPR est moins claire en cas de non-perfusion angiographique sans néovascularisation (**fig. 5**). En effet, la *Central Vein Occlusion Study* n'a pas montré de bénéfice à faire la PPR avant l'apparition d'une néovascularisation. D'autres critères de diagnostic prédictif de la survenue d'une rubéose irienne ont été proposés, dont l'intérêt reste à démontrer [5, 6].

D'un autre côté, comme la PPR est très efficace pour faire régresser la néovascularisation prérétinienne, prépapillaire ou irienne débutante, il est licite d'attendre "l'arme au pied" la survenue d'une rubéose pour la traiter. Cependant, cela n'est possible que si l'on sait dépister précocement cette rubéose, et si l'on a les moyens de surveiller le patient (en clair, si le

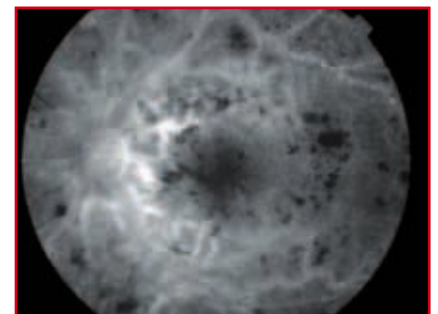


FIG. 5 : Non-perfusion angiographique.

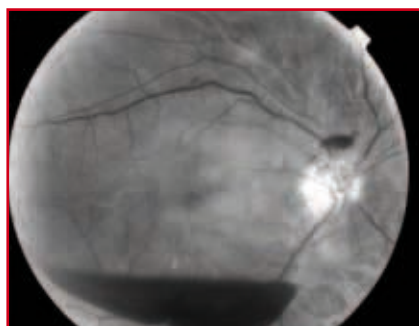


Fig. 6 : Néovascularisation prérétinienne sur occlusion de branche veineuse rétinienne ayant entraîné une hémorragie intravitréenne.

patient accepte de se soumettre à une surveillance au moins mensuelle).

Les occlusions de branche veineuse rétinienne, si elles n'entraînent pas de risque de rubéose irienne, ont en revanche un risque de néovascularisation prérétinienne (**fig. 6**), facteur d'hémorragie intravitréenne et/ou de rétraction rétinienne. Une PPR sectorielle pourra donc être pratiquée en cas de survenue de néovascularisation. Là encore, il n'est pas clairement démontré que la non-perfusion angiographique soit une indication suffisante à elle seule pour un traitement. Néanmoins, la photocoagulation d'un territoire non perfusé périphérique a peu de risques d'entraîner des séquelles visuelles ; on peut alors être plus large dans ses indications de photocoagulation.

POINTS FORTS

- ➔ La rubéose irienne est la principale indication de la PPR.
- ➔ Le risque de rubéose irienne est maximal dans les 3 premiers mois de l'évolution d'une OVR.
- ➔ Il n'y a virtuellement aucun risque de rubéose irienne dans une OBVR.
- ➔ Cette rubéose irienne est le plus souvent précédée de signes de vasodilatation irienne qu'il importe de savoir détecter : au fort grandissement de la lampe à fente, sur un iris non dilaté.
- ➔ La gonioscopie doit être largement effectuée, en particulier en cas de vasodilatation irienne.
- ➔ La nécessité d'une PPR au stade de non-perfusion angiographique est à discuter au cas par cas.

Bibliographie

1. AIELLO LP, AVERY RL, ARRIGG PG *et al.* Vascular endothelial growth factor in ocular fluid of patients with diabetic retinopathy and other retinal disorders. *N Engl J Med*, 1994; 331: 1480-1487.
2. PAQUES M, GIRMENS JF, RIVIERE E *et al.* Dilation of the minor arterial circle of the iris preceding rubeosis iridis during retinal vein occlusion. *Am J Ophthalmol*, 2004; 138: 1083-1086.
3. SPAIDE RF. Peripheral areas of non perfusion in treated central retinal vein occlusion as imaged by wide-field fluorescein angiography. *Retina*, 2011; 31: 829-837.
4. PAQUES M, GAUDRIC A. Perivenular macular whitening during acute central retinal vein occlusion. *Arch Ophthalmol*, 2003; 121: 1488-1491.
5. ARSENE S, VIERRON E, LE LEZ ML *et al.* Conversion from nonischemic to ischemic retinal vein occlusion: prediction by venous velo-

city on color Doppler imaging. *Eur J Ophthalmol*, 2009; 19: 1009-1016.

6. HAYREH SS, KLUGMAN MR, BERI M *et al.* Differentiation of ischemic from non-ischemic central retinal vein occlusion during the early acute phase. *Graefes Arch Clin Exp Ophthalmol*, 1990; 228: 201-217.



➔ M. PAQUES

L'auteur a déclaré ne pas avoir de conflits d'intérêts concernant les données publiées dans cet article.