

# Bronchiolite oblitérante : une complication rare à savoir rechercher

**RÉSUMÉ :** La bronchiolite oblitérante (BO) est par définition une entité anatomopathologique. Il s'agit d'une atteinte inflammatoire transmurale et circonférentielle de la bronchiole, dont elle réduit la lumière, épargnant les voies aériennes très distales. Cette atteinte évolue vers une fibrose parfois définitive. Elle se rencontre chez l'enfant essentiellement après des infections le plus souvent virales (rougeole, adénovirus, grippe...). Le début est souvent insidieux, associant une dyspnée de plus en plus importante, une toux qui peut être productive ou sèche, des décompensations sifflantes.

Le diagnostic est actuellement réalisé devant l'association d'un syndrome obstructif fixé et d'un aspect en mosaïque sur le scanner thoracique. La prise en charge en période aiguë aura pour but de lutter contre l'inflammation. En présence de dilatations des bronches séquellaires, la lutte contre la surinfection bactérienne bronchique est indispensable. La mise en place d'une réadaptation à l'effort est parfois nécessaire.



→ V. HOUDOUIN

Service de Gastro-Entérologie-  
Pneumologie-Mucoviscidose et  
Nutrition pédiatrique  
Hôpital Robert Debré, PARIS.

## Contexte général : les lésions bronchiolaires

On définit les bronchiolites ou "maladies bronchiolaires" selon une classification anatomique [1]. Elles sont réparties en maladies bronchiolaires primitives et en maladies interstitielles avec atteinte bronchiolaire prééminente. La bronchiolite oblitérante (BO), ou bronchiolite constrictive, fait partie des maladies bronchiolaires primitives. Il s'agit d'une atteinte inflammatoire transmurale et circonférentielle de la bronchiole, dont elle réduit la lumière, épargnant les voies aériennes très distales, intra-acinaires, et la région alvéolaire [2].

Les bronchioles constituent une transition entre les voies aériennes centrales cartilagineuses et les voies aériennes intra-acinaires participant aux échanges gazeux. Les BO affectent les voies bronchiolaires extra-acinaires. Les bronchioles interviennent peu dans la résistance au flux aérien. Une atteinte localisée de BO n'entraîne pas

de modification de mécanique ventilatoire. A l'inverse, une atteinte étendue des bronchioles extra-acinaires entraîne une augmentation de résistance au flux aérien et l'apparition d'un trouble ventilatoire obstructif (TVO). Chez l'enfant, en dehors des situations de transplantation d'organe, de greffe de moelle, d'inhalation de toxique, la bronchiolite oblitérante est le plus souvent décrite après des infections virales ou bactériennes.

## Etiologies

### 1. Bronchiolite oblitérante post-infectieuse

La BO post-infectieuse survient chez des enfants préalablement sains. L'incidence varie de 0,5 à 17,8/100 000 dans le monde. Les principaux agents responsables sont les virus (adénovirus, rougeole, *Influenzae* et *Para-influenzae* et VRS), *Bordetella pertussis*, et plus rarement le *Mycoplasma pneumoniae* [3, 4]. La morbidité est importante avec

# REVUES GÉNÉRALES

## Pneumologie

une limitation à l'effort chez 70 % des patients, une oxygénodépendance chez 10 % des enfants et une mortalité pouvant s'élever jusqu'à 30 % dans certaines séries [5]. Une amélioration du trouble obstructif est possible. Des séquelles avec bronchectasies ou syndrome de MacLeod/Swyer James peuvent s'observer [6].

### 2. BO et inhalation de fumées et gaz toxiques

L'inhalation accidentelle de gaz toxiques, dégagés notamment dans la combustion de matériaux variés lors des incendies, peut entraîner un œdème pulmonaire précoce auquel peut succéder une bronchiolite oblitérante.

### 3. BO et allogreffe de cellules souches hématopoïétiques (ACSH)

En France, l'activité annuelle des ACSH chez l'enfant est estimée environ à 150/an. Chez l'adulte, l'incidence des BO au cours des ACSH varie en fonction des études avec une incidence calculée à partir de 9 études regroupant 2 152 ACSH autour de 8 % [7]. Cette incidence est probablement plus faible chez l'enfant. La BO est associée à une manifestation pulmonaire de GVH chronique [8]. Elle survient dans un délai médian de 200 jours après la greffe et s'accompagne d'une augmentation de la mortalité.

### 4. BO et greffe pulmonaire

La BO est la lésion la plus expressive de la dysfonction chronique du greffon pulmonaire. La BO réduit significativement la survie après greffe pulmonaire. Environ, 200 greffes pulmonaires sont réalisées en France chaque année, avec une fréquence de BO de 45 % à 5 ans [9].

### 5. Connectivites et vascularites

Chez l'enfant, la survenue de BO dans un contexte de connectivites ou de vascularite type Sjögren est exceptionnelle [10].

## Diagnostic de bronchiolite oblitérante

### 1. Clinique

En pratique clinique, la BO est suspectée devant l'association d'une dyspnée d'effort, d'un TVO fixé et d'une atteinte bronchiolaire sur les images de scanner thoracique (aspect en mosaïque sur les coupes acquises en expiration ou images directes d'atteintes bronchiolaires). Le diagnostic sera facilement évoqué si le contexte est évocateur (post-greffe, inhalation de toxiques). Pour la BO post-infectieuse, le plus souvent le début des troubles est progressif, parfois après un épisode pseudo-grippal. Dans ce contexte, évoquer le diagnostic de BO est moins aisé.

La dyspnée est progressivement croissante, parfois associée à de la toux grasse. Elle peut se manifester par une difficulté à la prise de biberons, un retard statural. Le *wheezing* ou les décompensations spastiques sont parfois au premier plan. La distension thoracique peut être visible à l'examen clinique avec une auscultation retrouvant une diminution du murmure vésiculaire. La présence de couinements inspiratoires (*squeaks*) à l'auscultation est assez caractéristique de BO.

### 2. Explorations fonctionnelles respiratoires

Les données des explorations fonctionnelles respiratoires peuvent varier selon les étiologies, mais la présence d'un trouble ventilatoire obstructif (TVO) non réversible (après bronchodilatateurs ou corticoïdes) et parfois sévère d'emblée est caractéristique (**fig. 1**). L'atteinte est majeure au niveau des débits expiratoires à bas volumes pulmonaires (DEM25-75, DEM25), leur diminution est souvent bien supérieure à celle du VEMS/CV. Avant 7 ans, la coopération des enfants peut être délicate à obtenir. La mesure des résistances est alors plus facilement réalisable chez les jeunes enfants. La distension accompagne habituellement l'obstruction

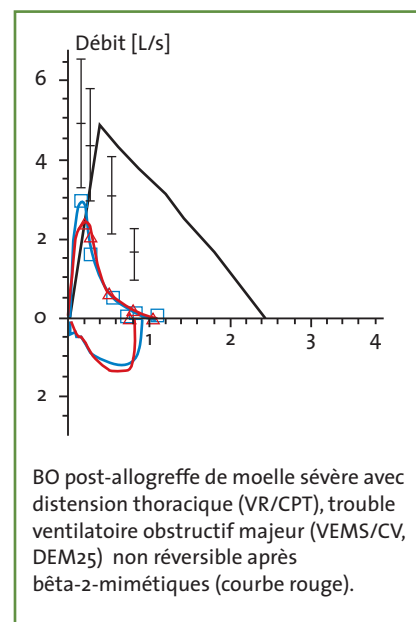
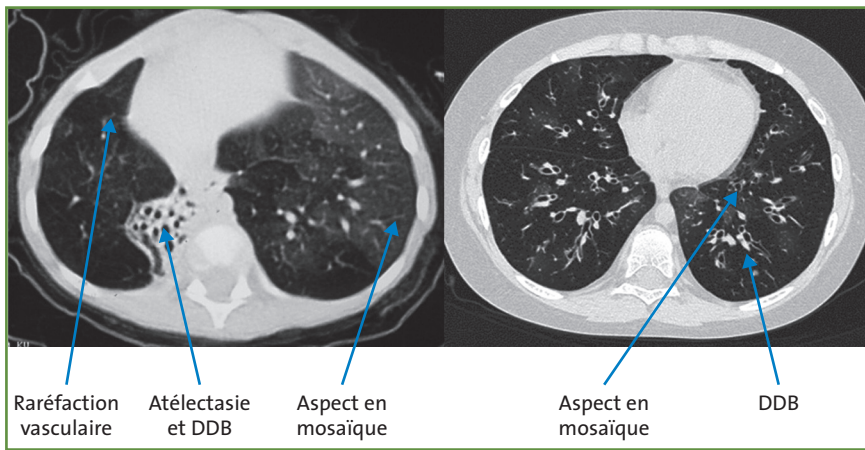


FIG. 1 : Explorations fonctionnelles respiratoires.

bronchique avec augmentation du volume de repos (capacité résiduelle fonctionnelle [CRF]) mesurable à tout âge et chez le grand enfant ou l'adulte : augmentation du volume résiduel et du rapport VR/capacité pulmonaire totale. L'inhomogénéité de l'atteinte topographique a pour conséquence une inégalité accrue des rapports ventilation/perfusion à l'origine d'une hypoxémie à l'effort. Lorsque la maladie est très évoluée, il apparaît une hypoventilation alvéolaire avec hypercapnie de repos [11].

### 3. Imagerie

Le scanner thoracique haute résolution permet d'obtenir des coupes millimétriques en inspiration et en expiration à partir de l'âge de 7 ans. Avant cet âge, l'acquisition s'effectue en respiration libre. L'aspect en mosaïque sur le scanner thoracique est un signe indirect mais très spécifique d'obstruction bronchiolaire [12]. L'aspect de mosaïque est secondaire au contraste de densité entre les régions d'obstruction bronchiolaire importante et dans lesquelles l'air intra-alvéolaire est piégé à l'expiration (zones claires) et la transparence normale du parenchyme



(15 %) que sont le pneumothorax, le pneumomédiastin et le décès ne permettent pas pour la majorité des syndromes de BO la réalisation de cette biopsie. Actuellement, le diagnostic repose sur des techniques non invasives de scanner et d'explorations fonctionnelles respiratoires.

### Evolution

Trois évolutions sont possibles :  
 – la stabilisation sur de nombreuses années ;  
 – dans les formes sévères et évolutives, l'insuffisance respiratoire chronique

FIG. 2 : Scanner thoracique.

sain en expiration (zones denses) (fig. 2). Les signes directs d'atteinte bronchiolaire sont les micronodules de topographie centrolobulaire réalisant un aspect en bourgeon. Les bronchectasies sont fréquemment observées. Elles sont de type cylindrique avec des parois fines. Des atelectasies sont fréquentes et parfois définitives (fig. 2).

#### 4. Lavage bronchoalvéolaire

Le lavage bronchoalvéolaire peut montrer une neutrophilie non spécifique. Il est utile dans un contexte immuno-déprimé pour éliminer une pathologie infectieuse opportuniste.

#### 5. Biopsie pulmonaire

La BO est par définition une entité anatomopathologique. Il s'agit d'une atteinte inflammatoire transmurale et circonferentielle de la bronchiole, dont elle réduit la lumière, épargnant les voies aériennes très distales, intra-acinaires, et la région alvéolaire. Ce stade de "bronchiolite cellulaire" précède les lésions de fibrose caractérisées par la disparition des bronchioles dont l'aspect se résume en une fente ou un résidu fibreux, incluant éventuellement l'artériole satellite (fig. 3). Le diagnostic anatomopathologique nécessite une biopsie pulmonaire chirurgicale ou trans-bronchique. La survenue de complications

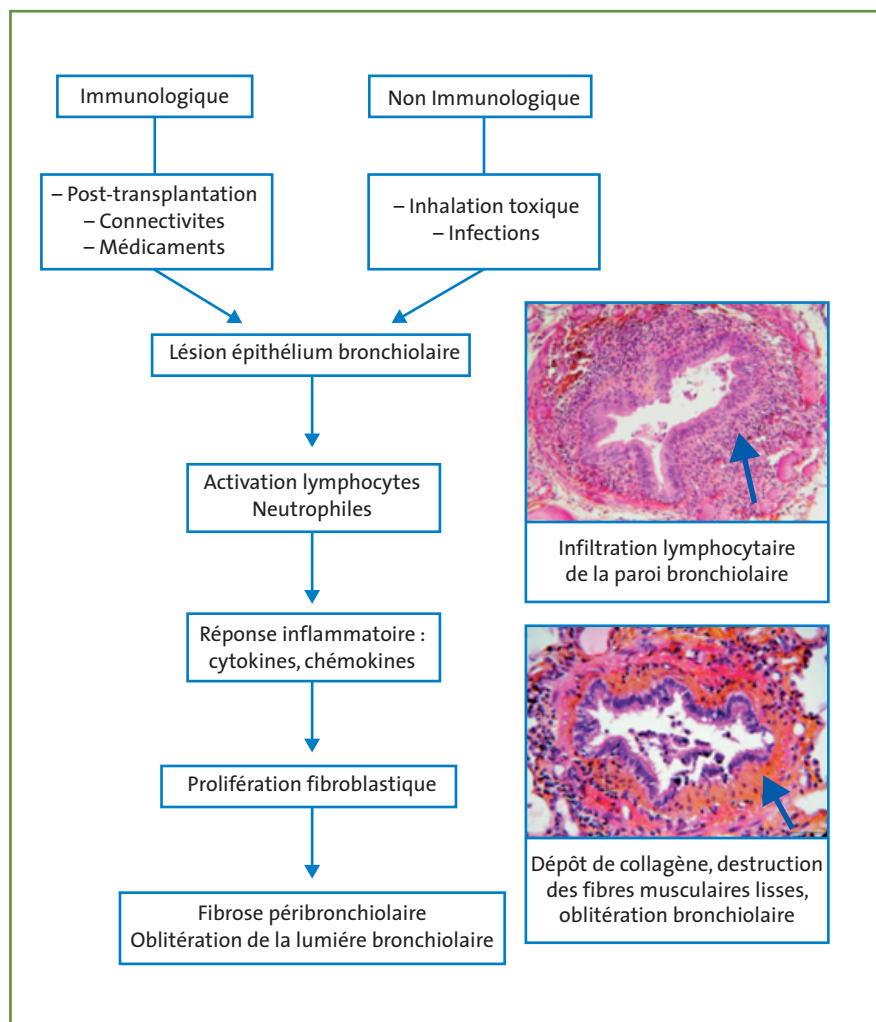


FIG. 3 : Physio- et histopathologie.

# REVUES GÉNÉRALES

## Pneumologie

### POINTS FORTS

- ➔ La bronchiolite oblitérante peut débuter brutalement et de façon explosive, mais également de façon insidieuse après un syndrome pseudo-grippal.
- ➔ Il faut savoir l'évoquer devant l'association d'une dyspnée d'aggravation progressive, d'une toux parfois productive, d'un retard statural et des décompensations sifflantes.
- ➔ L'association d'une distension thoracique, d'un syndrome obstructif fixé sur les explorations fonctionnelles, d'un aspect en mosaïque sur le scanner en inspiration et expiration permet de poser le diagnostic de BO.
- ➔ La biopsie pulmonaire n'est plus l'examen de première intention.
- ➔ L'évolution peut parfois être sévère et conduire à une insuffisance respiratoire chronique.

obstructive sévère apparaît et peut parfois conduire au décès ;  
– certaines formes modérées peuvent régresser.

### Prise en charge

La prise en charge en situation aiguë a pour but d'enrayer la réponse inflammatoire. Dans les BO post-infectieuses, l'utilisation de corticoïdes parfois à forte dose peut être réalisée. Dans les BO post-greffe de moelle, la sensibilité des patients aux infections fait actuellement préférer d'autres traitements immunosuppresseurs actifs sur la GVH chronique aux corticoïdes systémiques. Du fait de son action anti-inflammatoire, l'azythromyzine est souvent prescrite au cours des BO [13]. L'utilisation de bêta-2 longue durée d'action en association avec des corticoïdes inhalés est fréquemment utilisée, en particulier si l'enfant a une symptomatologie sifflante. Les anti-leucotriènes pourraient avoir leur place dans le traitement des BO [14]. Compte tenu du faible effectif, l'efficacité de ces traitements est souvent basée sur des données rétrospectives.

La prise en charge des atélectasies et des dilatations des bronches qui surviennent plus ou moins précocement est indispensable : kinésithérapie respiratoire, antibiothérapie séquentielle ou alternée, réalisation d'ECBC, recherche de mycobactéries et d'aspergillose pulmonaire. Une réversibilité est parfois possible et nécessite une prise en charge régulière dès le diagnostic. Une lobectomie partielle ou totale est parfois nécessaire dans les dilatations bronchiques séquellaires localisées et symptomatiques.

La vaccination préventive contre la grippe et le pneumocoque est recommandée. L'éviction du tabagisme passif est indispensable pour éviter l'agression bronchiolaire.

La pratique d'une activité physique sportive et la réhabilitation à l'effort sont souvent indispensables. L'évolution vers une insuffisance respiratoire chronique nécessite une prise en charge adaptée (oxygénothérapie au long cours, nutritionnelle, réhabilitation, greffe pulmonaire...). Il faut si nécessaire réaliser un test d'effort pour dépister une hypoxémie à l'effort et une insuffisance ventilatoire à l'effort, et proposer alors une réhabilitation adaptée.

### Bibliographie

1. RYU JH, MYERS JL, SWENSEN SJ. Bronchiolar disorders. *Am J Respir Crit Care Med*, 2003; 168: 1277-1292.
2. SUGINO K, HEBISAWA A, UEKUSA T *et al*. Histopathological bronchial reconstruction of human bronchiolitis obliterans. *Pathol Int*, 2011; 61: 192-201.
3. COLOM AJ, TEPER AM, VOLLMER WM *et al*. Risk factors for the development of bronchiolitis obliterans in children with bronchiolitis. *Thorax*, 2006; 61: 503-506.
4. KIM CK, KIM SW, KIM JS *et al*. Bronchiolitis obliterans in the 1990s in Korea and the United States. *Chest*, 2001; 120: 1101-1106.
5. HARDY KA, SCHIDLOW DV, ZAERI N. Obliterative bronchiolitis in children. *Chest*, 1988; 93: 460-466.
6. FISCHER GB, SARRIA EE, MATTIELLO R *et al*. Post infectious bronchiolitis obliterans in children. *Paediatr Respir Rev*, 2010; 11: 233-239.
7. AFESSA B, LITZOW MR, TEFFERI A. Bronchiolitis obliterans and other late onset non-infectious pulmonary complications in hematopoietic stem cell transplantation. *Bone Marrow Transplant*, 2001; 28: 425-434.
8. WILLIAMS KM, CHIEN JW, GLADWIN MT *et al*. Bronchiolitis obliterans after allogeneic hematopoietic stem cell transplantation. *JAMA*, 2009; 302: 306-314.
9. HACHEM RR, CHAKINALA MM, YUSEN RD *et al*. The predictive value of bronchiolitis obliterans syndrome stage 0-p. *Am J Respir Crit Care Med*, 2004; 169: 468-472.
10. DEVOUASSOUX G, COTTIN V, LIOTE H *et al*. Characterisation of severe obliterative bronchiolitis in rheumatoid arthritis. *Eur Respir J*, 2009; 33: 1053-1061.
11. FOURNIER M, COUVELARD A, MAL H *et al*. Non transplant-related constrictive bronchiolitis in adults. *Rev Mal Respir*, 2006; 23: 6S57-6S66.
12. ESSADKI O, GRENIER P. Bronchiolitis: computed tomographic findings. *J Radiol*, 1999; 80: 17-24.
13. NORMAN BC, JACOBSON DA, WILLIAMS KM *et al*. Fluticasone, azithromycin and montelukast therapy in reducing corticosteroid exposure in bronchiolitis obliterans syndrome after allogeneic hematopoietic SCT: a case series of eight patients. *Bone Marrow Transplant*, 2010; 6: 6.
14. VERLEDEN GM, VERLEDEN SE, VOS R *et al*. Montelukast for bronchiolitis obliterans syndrome after lung transplantation: a pilot study. *Transpl Int*, 2011; 24: 651-656.

L'auteur a déclaré ne pas avoir de conflits d'intérêts concernant les données publiées dans cet article.