



Iatreia

ISSN: 0121-0793

revistaiatreia@udea.edu.co

Universidad de Antioquia

Colombia

Nieto Ríos, John Fredy; Milena Brand, Sandra; Serna Higueta, Lina María; Arias, Luis Fernando

Variante colapsante de la glomeruloesclerosis focal y segmentaria en niños

Iatreia, vol. 26, núm. 4, octubre-diciembre, 2013, pp. 481-486

Universidad de Antioquia

Medellín, Colombia

Disponible en: <http://www.redalyc.org/articulo.oa?id=180529163010>

- Cómo citar el artículo
- Número completo
- Más información del artículo
- Página de la revista en redalyc.org

redalyc.org

Sistema de Información Científica

Red de Revistas Científicas de América Latina, el Caribe, España y Portugal

Proyecto académico sin fines de lucro, desarrollado bajo la iniciativa de acceso abierto

Variante colapsante de la glomeruloesclerosis focal y segmentaria en niños

John Fredy Nieto Ríos¹, Sandra Milena Brand², Lina María Serna Higuera³, Luis Fernando Arias⁴

RESUMEN

La variedad colapsante de glomeruloesclerosis focal y segmentaria (GEFS) es una lesión renal que puede ser idiopática o estar asociada a diferentes factores; se caracteriza por colapso glomerular que lleva a un síndrome nefrótico corticorresistente y a falla renal crónica progresiva. Ha sido poco estudiada en niños y en ellos la mayoría de los casos son idiopáticos. Presentamos seis casos de esta variedad de GEFS en niños negativos para VIH, resistentes al tratamiento inmunosupresor; tres de ellos murieron.

PALABRAS CLAVE

Fallo Renal Crónico; Glomeruloesclerosis Focal y Segmentaria; Síndrome Nefrótico

SUMMARY

Collapsing variant of focal segmental glomerulosclerosis in children

The collapsing variant of focal segmental glomerulosclerosis (FSGS) is a renal lesion that may be idiopathic or associated to different factors; it is characterized by glomerular collapse leading to a nephrotic syndrome resistant to corticosteroids, and chronic progressive renal failure. This glomerulopathy has been scarcely studied in children; in this age group most cases are idiopathic. We report six cases of this variant of FSGS in HIV negative children. They were resistant to the immunosuppressive management and three of them died.

KEY WORDS

Glomerulosclerosis, Focal Segmental; Kidney Failure, Chronic; Nephrotic Syndrome

¹ Nefrólogo, Unidad de Trasplante Renal y Nefrología, Hospital Pablo Tobón Uribe, Medellín, Colombia.

² Nefróloga pediatra, Sección de Nefrología Pediátrica, Hospital Pablo Tobón Uribe, Medellín, Colombia.

³ Nefróloga pediatra, Unidad de Trasplante Renal y Nefrología, Hospital Pablo Tobón Uribe, Medellín, Colombia.

⁴ Patólogo renal, Servicio de Patología, Universidad de Antioquia, Medellín, Colombia.

Correspondencia: John Fredy Nieto Ríos; johnfredynieto@gmail.com

Recibido: octubre 11 de 2012

Aceptado: febrero 04 de 2013

INTRODUCCIÓN

La variedad colapsante de glomeruloesclerosis focal y segmentaria (GEFS), también llamada glomerulopatía colapsante, es una enfermedad glomerular bien definida; la describió por primera vez Weiss en 1986 quien encontró estas lesiones en un paciente VIH negativo (1-3); esta glomerulopatía hace parte de las cinco variantes de GEFS (2) propuestas por el grupo de la Universidad de Columbia en el 2000 (4); histológicamente hay una obliteración global o segmentaria de la luz capilar glomerular, con colapso de la membrana basal, hipertrofia e hiperplasia de los podocitos (4) y agrupamiento celular en el espacio de Bowman, que da un aspecto de pseudo-medialunas (5-7); se caracteriza clínicamente por un síndrome nefrótico (SN) con proteinuria masiva, hematuria e hipertensión arterial (HTA) (2); estos pacientes tienen mala respuesta a la terapia empírica y rápido deterioro de la función renal (3,8,9).

Aunque hay casos idiopáticos, la variedad colapsante de GEFS se asocia frecuentemente a formas secundarias, entre las cuales están las infecciones por VIH y parvovirus (2,10); algunos medicamentos como pamidronato (2), enfermedades autoinmunes como lupus (11), neoplasias malignas (3), microangiopatía trombótica y enfermedades mitocondriales (3). Existen algunos reportes de esta enfermedad en grupos familiares y se han encontrado mutaciones en los genes CoQ2 y ACTN4 como responsables de ella (2,5).

La patogénesis de la glomeruloesclerosis colapsante sigue siendo motivo de investigación (11); algunos autores la consideran un prototipo de lesión parenquimatosa proliferativa, ya que, a diferencia de las otras GEFS en las que hay podocitopenia y esclerosis, en la variedad colapsante los podocitos pierden sus marcadores de diferenciación y entran nuevamente al ciclo celular (3,7), lo que los lleva a una marcada proliferación e hiperplasia epitelial (5,11).

Otra de las hipótesis propuestas es la reparación aberrante con hiperplasia proinflamatoria que lleva a fibrosis y atrofia del parénquima lesionado; esto a su vez induce un deterioro de la estructura capilar glomerular alterando la filtración glomerular (11); otros autores proponen la expresión de proteínas virales en el parénquima renal, que llevan a liberación de citocinas y factores de crecimiento glomerular (3); en la

infección por VIH se cree que hay una expresión intracelular del genoma viral o, de forma indirecta, una liberación de citocinas inflamatorias en el parénquima renal (5).

Hasta el momento no existe una terapia adecuada que cambie el curso de la enfermedad; el tratamiento inicial es con esteroides a la dosis de 60 mg/m²/día, similar al paciente con síndrome nefrótico (11); sin embargo, las tasas de remisión son muy bajas, oscilando entre el 9,6% y el 15,2% (11). Ha habido pocos estudios controlados con otros inmunosupresores y sus resultados son contradictorios (9); la mayoría de los pacientes necesitan la combinación de esteroides con otro inmunosupresor como ciclofosfamida o ciclosporina, más un inhibidor de la enzima convertidora de angiotensina; sin embargo, la tasa de remisión con el tratamiento es de solo 10% a 15% como lo indican diferentes series de niños y adultos (12).

En Colombia no existen estudios sobre esta variante de GEFS en niños. Nuestro objetivo con este estudio fue evaluar la presentación clínica, el tratamiento y la evolución de un grupo de niños con diagnóstico clínico e histológico de glomeruloesclerosis global y segmentaria de la variedad colapsante idiopática.

MATERIALES Y MÉTODOS

Estudio descriptivo retrospectivo en el que se evaluaron los registros clínicos de niños con diagnóstico de síndrome nefrótico (SN) y presencia de GEFS variedad colapsante en biopsias renales procesadas en el Departamento de Patología de la Universidad de Antioquia, entre enero del 2000 y diciembre del 2009; el tiempo de seguimiento mínimo fue de dos años. Todos los casos incluidos se clasificaron como primarios ya que no se encontró una causa secundaria de su SN, los estudios para VIH, CMV y hepatitis B fueron negativos y ningún paciente tenía historia de consumo de drogas de abuso intravenoso (IV).

Las muestras de tejido renal se procesaron para microscopía convencional e inmunofluorescencia (IF); para la microscopía de luz se tiñeron con hematoxilina y eosina, tricrómica de Masson, PAS y plata-metamina; la IF (para IgA, IgG, IgM, C3, C1q, κ, and λ) se efectuó para determinar la presencia de los depósitos de complejos inmunes en los segmentos de glomeruloesclerosis, hialinosis o colapso capilar, y para descartar otras causas

de SN; se reevaluaron todas las biopsias; el porcentaje de fibrosis intersticial se calculó utilizando las tinciones tricrómica de Masson y plata-metenamina.

Los datos demográficos y de laboratorio en el momento de la biopsia renal y durante el curso clínico se obtuvieron de las historias clínicas: sexo, edad, presión arterial, proteinuria y nivel de creatinina sérica. También se evaluó el porcentaje de pacientes con deterioro de la función renal de acuerdo con sus niveles de creatinina por edad y el tratamiento farmacológico recibido. Se consideró que había remisión cuando la proteinuria estuvo por debajo de 4 mg/m²/hora.

Los datos obtenidos de las historias clínicas se consignaron en un formulario previamente diseñado en el programa *Microsoft Excel* que luego se exportó al programa *SPSS* versión 17.0 (*SPSS Inc., Chicago, IL, USA*), en el cual se hicieron los análisis. Por el pequeño tamaño de la muestra, las variables cuantitativas se expresaron con medianas y rangos intercuartílicos y las cualitativas, con valores absolutos y relativos.

RESULTADOS

De un total de 321 biopsias de pacientes con diagnóstico de GEFS, encontramos 94 de niños, seis de los cuales (6,4%) tenían hallazgos histológicos de GEFS variedad colapsante; la indicación de la biopsia renal en todos fue el SN con resistencia al tratamiento corticosteroide. La mediana del tiempo de seguimiento fue 329 días (p25-75: 142,5-580); la edad al momento del diagnóstico estuvo entre 2 y 13 años, con una mediana de 5,5 años (p25-75: 1,75-13); la distribución por sexo fue de tres mujeres y tres hombres; cinco pacientes procedían del departamento de Antioquia y uno, del departamento del Chocó; cinco eran de raza mestiza y uno de raza negra.

Clínica

La HTA se observó en cinco de los seis pacientes; en dos fue moderada, en dos, grave y en uno, leve. La hematuria se encontró en cuatro pacientes. La proteinuria en el momento del diagnóstico, dato obtenido en cinco pacientes, tuvo una mediana de 297 mg/m²/hora (p25-75: 10-398); (tabla 1); con respecto al perfil lipídico se obtuvieron datos de cuatro pacientes que presentaban valores altos de colesterol. Ningún paciente tuvo serología positiva para VIH ni historia de abuso de drogas IV.

La mediana del tiempo de seguimiento fue de 329 días (p25-75: 142,5-580), los valores de creatinina en el momento del diagnóstico estuvieron entre 0,4-2,6 mg/dL, con una mediana de 0,7 mg/dL (p25-75: 0,55-1,55); al final del seguimiento la mediana del valor de creatinina fue de 1,15 mg/dL (p25-75: 0,52-2,3); la depuración de creatinina medida por Schwartz en el momento del diagnóstico tuvo una mediana de 71 mL/min (p25-75: 27,5-106) y al final del seguimiento fue de 42 mL/min (p25-75: 16,5-114); en el momento del diagnóstico tres de los seis pacientes tenían alterada la función renal.

Hallazgos histológicos

El número de glomérulos evaluados varió entre 5 y 23, el porcentaje de glomérulos con lesiones segmentarias o colapsantes osciló entre 22% y 100% con una mediana de 71,9% (p25-75: 37,6-82,7); las lesiones colapsantes se caracterizaban por mostrar pérdida de luces capilares, con sus paredes arrugadas o plegadas entre sí, sin aumento notorio del colágeno y con marcada hipertrofia e hiperplasia de los podocitos; el espacio de Bowman se encontraba ampliado y en algunos glomérulos había material proteináceo en la luz (figura 1). En solo una biopsia se encontró esclerosis glomerular global focal, en ningún caso se encontró lesión de la punta glomerular (*tip lesion*), lesión perihiliar o hiper celularidad endocapilar. En un caso se encontró dilatación microquística de túbulos, con cilindros hialinos en la luz e hipertrofia del epitelio. El porcentaje de fibrosis intersticial tuvo una mediana del 5% (p25-75: 0-12,5); en ninguna de las biopsias se encontró arteriosclerosis hialina. En dos casos se encontró leve inflamación tubulointersticial. En tres casos hubo depósitos débiles, focales y segmentarios, inespecíficos, para inmunoglobulina M y para C3, en los restantes la IF fue negativa para inmunoglobulinas o fracciones del complemento.

Tratamiento y evolución

El tratamiento inicial en todos los pacientes fue con corticosteroides; sin embargo, todos se comportaron como corticorresistentes; cinco de los seis recibieron un segundo inmunosupresor como la ciclofosfamida y la ciclosporina pero ninguno tuvo remisión completa de la proteinuria. Murieron tres pacientes, todos ellos como consecuencia de procesos infecciosos: sepsis grave en dos y meningitis por *Listeria monocytogenes* en uno.

Table 1. Demographic data and laboratory results

Pacien- te	Sexo	Edad en el momento del diagnóstico	Proteinuria mg/m2/hora	Hematuria en el momento del diagnóstico	Creatinina sérica en el momento del diagnóstico	HTA
1	Mujer	2	300,00	Sí	0,40	Sí
2	Hombre	2	Sin dato	Sí	2,60	Sí
3	Mujer	13	497,00	No	0,80	Sí
4	Hombre	13	5,00	Sin dato	0,60	No
5	Mujer	1	297,00	Sí	1,20	Sí
6	Hombre	9	15,00	Sí	0,60	Sí

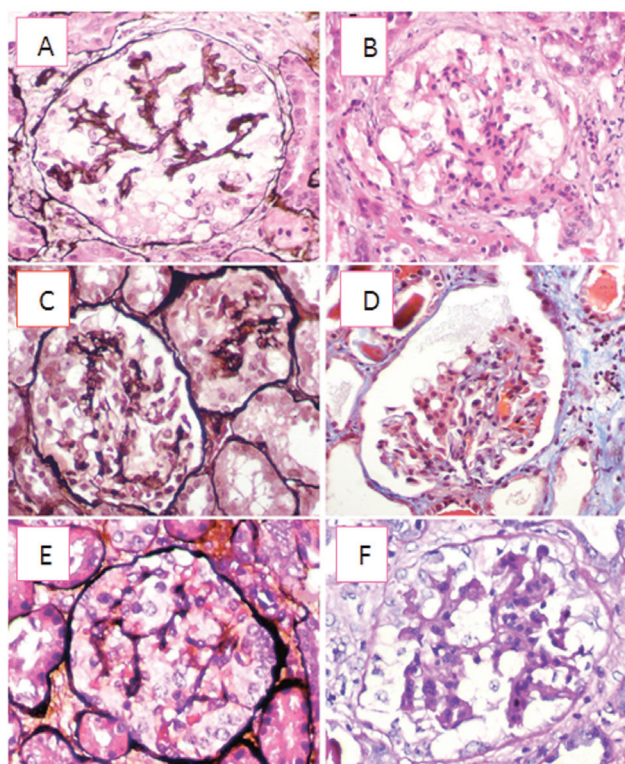


Figura 1. A y B. Glomérulos con colapso completo del penacho capilar; observe los podocitos grandes (hipertróficos) y aumentados en número (hiperplasia), que ocupan parcialmente el espacio de Bowman ensanchado. **C.** Se observan dos glomérulos, el mayor de ellos con colapso parcial, en la porción superior; el más pequeño tiene colapso global; en ambos hay hipertrofia e hiperplasia podocitaria. **D.** El colapso glomerular ha hecho más notorio el espacio de Bowman, el cual aparece casi vacío; la hipertrofia e hiperplasia podocitaria son evidentes solo en un segmento. **E.** La notoria hiperplasia podocitaria llena por completo el espacio de Bowman, lo que podría sugerir proliferación extracapilar (medialuna epitelial). **F.** Un glomérulo similar a las imágenes **A** y **B**, con la tinción de PAS. **A, C y E:** tinción de plata-metamina; **B:** hematoxilina-eosina; **D:** tricrómica de Masson, y **F:** ácido periódico de Schiff (PAS), todas con aumento original X400.

DISCUSIÓN

La glomerulopatía colapsante es una variante histológica que predomina en pacientes de raza negra (3,6); a menudo se asocia a infección por VIH, pero se puede encontrar en forma idiopática. Este es el primer estudio llevado a cabo en Colombia en el que se evalúa un grupo de niños con SN y hallazgos histológicos compatible con GEFS variedad colapsante. En esta serie de pacientes no se encontró una causa secundaria que explicara la enfermedad; todos tenían serología negativa para VIH y no se encontró otra infección aparente, ni enfermedad autoinmune asociada. Infortunadamente, en ninguno de los pacientes se hicieron estudios para parvovirus, otro de los patógenos asociados al desarrollo de esta glomerulopatía (12).

Del total de biopsias de niños con hallazgo de GEFS, el 6,4% se clasificaron como de la variedad colapsante, lo cual fue similar a lo informado en la literatura. El-Refay y colaboradores, por ejemplo, hicieron un estudio en Egipto de 72 niños con GEFS durante los años 1995-2008, y al 6% los clasificaron como de la variante colapsante (13); Gulati y colaboradores encontraron una frecuencia del 5,6% en una población pediátrica de la India (9).

Los hallazgos histológicos en nuestros pacientes fueron similares a los reportados en la literatura: alteración grave de la barrera de filtración glomerular, colapso y retracción de los capilares glomerulares (2,11), prominencia de las células epiteliales viscerales e hiperplasia de los podocitos en los capilares colapsados con formación de pseudo-medialunas (7). También se observaron cambios microquísticos e hipertróficos en los túbulos renales (3). El diagnóstico de la glomerulopatía colapsante se basa en el estudio histológico con microscopía convencional, debido a la notoria hiperplasia de los podocitos, que puede interpretarse como una medialuna; el principal diagnóstico diferencial de la variedad colapsante es la glomerulonefritis proliferativa extracapilar (*crescéntica*); las tinciones de plata-metamina, PAS y tricrómica son muy útiles para hacer la diferencia. En casos con al menos una lesión colapsante en los que también se identifica *tip lesion*, lesiones perihiliares o hiper celularidad endocapilar, el diagnóstico, de acuerdo con los criterios de la clasificación de Columbia, es el de variante

colapsante (4). La IF es útil para descartar otras enfermedades glomerulares mediadas por complejos inmunes y la microscopía electrónica podría aportar información complementaria en estos casos, como la detección de inclusiones túbulo-reticulares, que sugieren la posibilidad de nefritis lúpica o infección por VIH (7).

El comportamiento clínico de nuestros pacientes fue similar al reportado en la literatura, con SN de difícil manejo y resistencia al tratamiento corticosteroide en la totalidad de los pacientes (3,9,10,14). Esto concuerda con estudios previos como el de Valeri y colaboradores en 26 pacientes con diagnóstico de GEFS de la variedad colapsante tratados con esteroides, en ninguno de los cuales se logró la remisión; igualmente, Silverstein y colaboradores, en un estudio de 11 pacientes entre 1-18 años de edad con diagnóstico de GEFS variedad colapsante, consideraron que todos fueron corticorresistentes (15).

Cinco de los seis pacientes necesitaron un segundo medicamento inmunosupresor, los cuales fueron ciclofosfamida y ciclosporina, pero se obtuvieron en todos bajas tasas de remisión; esto concuerda con otros estudios, como el de Valeri y colaboradores, en el que de seis pacientes tratados con ciclofosfamida, solo uno logró remisión parcial (16); en nuestra serie no se usaron otros medicamentos como rituximab ni tampoco plasmaféresis, que son tratamientos en investigación para esta enfermedad aún con resultados no concluyentes (9). Sin embargo, la tasa de mortalidad encontrada en esta serie fue muy alta (50%) y todos los casos fatales fueron secundarios a procesos infecciosos graves, posiblemente relacionados con la terapia inmunosupresora; por este motivo, antes de iniciar otro tratamiento inmunosupresor se debe establecer un balance adecuado entre lograr la mejoría y el riesgo de la terapia utilizada (17).

En conclusión, la variedad colapsante de GEFS en niños es una enfermedad rara, caracterizada principalmente por SN con rápido deterioro de la función renal (6) y frecuente resistencia a la terapia inmunosupresora; a diferencia de la población adulta, la mayoría de las veces es idiopática. Se necesitan más estudios para aclarar completamente su fisiopatología con el fin de llegar a estrategias preventivas y a tratamientos más promisorios que mejoren el pronóstico en la población pediátrica.

REFERENCIAS BIBLIOGRÁFICAS

1. Weiss MA, Daquiaoag E, Margolin EG, Pollak VE. Nephrotic syndrome, progressive irreversible renal failure, and glomerular "collapse": a new clinicopathologic entity? *Am J Kidney Dis.* 1986 Jan;7(1):20–8.
2. Haas M. Collapsing glomerulopathy: many means to a similar end. *Kidney Int.* 2008 Mar;73(6):669–71.
3. Vega J, Guarda FJ, Goecke H, Méndez GP. Complete remission of non-HIV collapsing glomerulopathy with deflazacort and lisinopril in an adult patient. *Clin Exp Nephrol.* 2010 Aug;14(4):385–8.
4. D'Agati VD, Fogo AB, Bruijn JA, Jennette JC. Pathologic classification of focal segmental glomerulosclerosis: a working proposal. *Am J Kidney Dis.* 2004 Feb;43(2):368–82.
5. Albaqumi M, Barisoni L. Current views on collapsing glomerulopathy. *J Am Soc Nephrol.* 2008 Jul;19(7):1276–81.
6. El-Refaey AM, Kapur G, Jain A, Hidalgo G, Imam A, Valentini RP, et al. Idiopathic collapsing focal segmental glomerulosclerosis in pediatric patients. *Pediatr Nephrol.* 2007 Mar;22(3):396–402.
7. Rodríguez-Jurado R, Aréchiga Andrade M, Murata C, Zaltzman-Girshevich S. Glomerulopatía colapsante: informe de cinco casos. *Acta Pediatr Mex.* 2012;33(4):175–81.
8. Avila-Casado MC, Vargas-Alarcon G, Soto ME, Hernandez G, Reyes PA, Herrera-Acosta J. Familial collapsing glomerulopathy: clinical, pathological and immunogenetic features. *Kidney Int.* 2003 Jan;63(1):233–9.
9. Gulati A, Sharma A, Hari P, Dinda AK, Bagga A. Idiopathic collapsing glomerulopathy in children. *Clin Exp Nephrol.* 2008 Oct;12(5):348–53.
10. Swaminathan S, Lager DJ, Qian X, Stegall MD, Larson TS, Griffin MD. Collapsing and non-collapsing focal segmental glomerulosclerosis in kidney transplants. *Nephrol Dial Transplant.* 2006 Sep;21(9):2607–14.
11. Albaqumi M, Soos TJ, Barisoni L, Nelson PJ. Collapsing glomerulopathy. *J Am Soc Nephrol.* 2006 Oct;17(10):2854–63.
12. Singh HK, Baldree LA, McKenney DW, Hogan SL, Jennette JC. Idiopathic collapsing glomerulopathy in children. *Pediatr Nephrol.* 2000 Feb;14(2):132–7.
13. El-Refaey AM, Bakr A, Hammad A, Elmougy A, El-Houseeny F, Abdelrahman A, et al. Primary focal segmental glomerulosclerosis in Egyptian children: a 10-year single-centre experience. *Pediatr Nephrol.* 2010 Jul;25(7):1369–73.
14. Paik KH, Lee BH, Cho HY, Kang HG, Ha IS, Cheong H II, et al. Primary focal segmental glomerular sclerosis in children: clinical course and prognosis. *Pediatr Nephrol.* 2007 Mar;22(3):389–95.
15. Silverstein DM, Craver R. Presenting features and short-term outcome according to pathologic variant in childhood primary focal segmental glomerulosclerosis. *Clin J Am Soc Nephrol.* 2007 Jul;2(4):700–7.
16. Valeri A, Barisoni L, Appel GB, Seigle R, D'Agati V. Idiopathic collapsing focal segmental glomerulosclerosis: a clinicopathologic study. *Kidney Int.* 1996 Nov;50(5):1734–46.
17. Philibert D, Cattran D. Remission of proteinuria in primary glomerulonephritis: we know the goal but do we know the price? *Nat Clin Pract Nephrol.* 2008 Oct;4(10):550–9.

