



Archivos Españoles de Urología

ISSN: 0004-0614

urologia@arch-espanoles-de-urologia.es

Editorial Iniestares S.A.

España

Torrecilla García-Ripoll, Juan Ramón; Müller Arteaga, Carlos; Sanz Ruíz, Alejandro; Rivero Martínez, María Dolores; Cortiñas González, José Ramón; Fernández del Busto, Ernesto
HIDATIDOSIS RENAL.

Archivos Españoles de Urología, vol. 59, núm. 7, septiembre, 2006, pp. 739-742

Editorial Iniestares S.A.

Madrid, España

Disponible en: <http://www.redalyc.org/articulo.oa?id=181013928012>

- Cómo citar el artículo
- Número completo
- Más información del artículo
- Página de la revista en redalyc.org

redalyc.org

Sistema de Información Científica

Red de Revistas Científicas de América Latina, el Caribe, España y Portugal

Proyecto académico sin fines de lucro, desarrollado bajo la iniciativa de acceso abierto

roce, y provocar fimosis adquirida y dificultades miccionales. En aquellos casos de afectación masiva cavernosa el propio aumento de tamaño provocado por las lesiones pueden derivar en dificultades miccionales progresivas e incluso retención urinaria (3,9).

El diagnóstico diferencial ha de incluir los tumores primarios malignos y también los infecciosos como los chancros, las placas de Peyronie, el priapismo vascular, la tuberculosis y demás lesiones inflamatorias inespecíficas (7,10).

La biopsia y posterior estudio histopatológico ofrecen el diagnóstico de certeza. El tratamiento dependerá del tumor original y de la sensibilidad a los diferentes tratamientos oncológicos.

Algunos autores abogan por la abstención terapéutica dado el mal pronóstico de estos pacientes (3,9,10), interviniendo solo aquellos casos sintomáticos. El abanico terapéutico es amplio, desde la cirugía radical o parcial, la exéresis de la lesión, la radioterapia y la hipertermia (3,6,9,10) hasta tratamientos médicos a base de hormonoterapia o quimioterapia en aquellos casos susceptibles de ellos. La penectomía radical tendría en opinión de algunos autores (6) una intención curativa en aquellos casos, en los que la metástasis sería única, situación que podría tener lugar en una tercera parte de los casos (4).

Si las metástasis anidan en prepucio, piel y tejido subcutáneo se puede intentar su exéresis para evitar sangrados y facilitar la micción y el sondaje uretral, actuando así en forma paliativa en estos pacientes como parte del apoyo oncológico.

BIBLIOGRAFÍA y LECTURAS RECOMENDADAS (*lectura de interés y **lectura fundamental)

1. EBERTH, C.J.: "Krehsmetastasen des corpus cavernosum penis". Virchows Arch., 51: 145, 1870.
2. ABESHOUSE, B.S.; ABESHOUSE, G.A.: "Metastatic tumor of the penis: a review of the literature and report of two cases". J. Urol., 86: 99, 1961.
- *3. PASCUAL, C.; NIETO, M.A.; LUJÁN, M.: "Retención urinaria aguda y hematuria secundaria a metástasis peneanas por carcinoma renal de células claras". Actas Urol. Esp., 29: 593, 2005.
4. TU, S.M.; REYE, A.; MAA, A. y cols.: "Prostate carcinoma with testicular and penile metastases. Clinical, pathologic and immunohistochemical features". Cancer, 2610: 2002, 1994.
- **5. ALONSO, M.; GUILLÉN, M.; TRAMOYERES, A. y cols.: "Tumores metastáticos de pene". Arch. Esp. Urol., 33: 131, 1980.
6. HADDAD, F.S.: "Penile metastases secondary to bladder cancer". Urol. Int., 39: 125, 1984.

Casos Clínicos

Arch. Esp. Urol., 59, 7 (739-742), 2006

HIDATIDOSIS RENAL.

Juan Ramón Torrecilla García-Ripoll, Carlos Müller Arteaga, Alejandro Sanz Ruíz, María Dolores Rivero Martínez, José Ramón Cortiñas González y Ernesto Fernández del Busto.

Servicio de Urología. Hospital Clínico Universitario de Valladolid. Valladolid. España.

Resumen.- OBJETIVO: Nuestro objetivo es comunicar un nuevo caso de hidatidosis renal y su tratamiento.

MÉTODOS: Realizamos una presentación y comentarios de las características del caso clínico.

RESULTADOS/CONCLUSIONES: La hidatidosis es una parasitosis causada por la larva del *Echinococcus granulosus*. De todas las localizaciones viscerales, el riñón ocupa el tercer lugar, encontrándose afectado tan sólo en un 2% a 4% de los casos. La mayoría de los pacientes permanecen asintomáticos durante años, siendo difícil establecer un correcto diagnóstico preoperatorio.

Palabras clave: Echinococcosis. Infección hidatídica. Riñón.

Correspondencia

Juan Ramón Torrecilla García-Ripoll.
C/ Manuel Silvela nº 2, 6º A
47014 Valladolid. (España)
juanra8@ozu.es

Trabajo recibido: 22 de diciembre 2005

Summary.- *OBJECTIVE:* Our purpose is to report a case of renal hydatidosis and its treatment.

METHODS: The characteristics of the case are presented and discussed.

RESULTS AND CONCLUSIONS: The hydatid disease is a parasitic infestation caused by the larvae from *Echinococcus granulosus*. The kidney ranks third among all visceral localizations, compromising only 2% to 4% of all cases. Most of patients are asymptomatic for years and the correct preoperative diagnosis is difficult.

Keywords: *Echinococcus. Hydatid disease. Riñón.*

INTRODUCCIÓN

La hidatidosis es una parasitosis causada por la larva del *equinococcus granulosus*, que es un cestodo de unos 5 milímetros de longitud formado por tres anillos y un escólex con doble corona de ganchos que habita en el intestino delgado del perro y de otros cánidos salvajes como el lobo o el chacal.

Afecta fundamentalmente a aquellas personas relacionadas con la caza o la ganadería, estableciéndose verdaderas áreas endémicas. En España la incidencia es de unos 2000 casos por año (1), siendo las zonas de mayor infestación Aragón, Extremadura, Castilla la Mancha y Castilla León, zonas con gran producción de ganado ovino.

El mecanismo de transmisión es simple: los huevos salen al exterior con las heces del animal. Cuando el hombre ingiere vegetales o hierba contaminada por estos,

o toca la zona anal del perro, adquiere la infección. En el estómago y por la acción del ácido clorhídrico, los huevos liberan unas larvas u oncosferas que atraviesan la barrera intestinal y por vía portal llegan al hígado, donde se forman el 50-60% de los quistes. Tras este primer filtro alcanzan los pulmones (20-30% de quistes) y posteriormente se pueden distribuir a cualquier órgano a través de la circulación sistémica. El ciclo se cierra al comer el perro vísceras de herbívoros infectados: la pared del quiste se desintegra en su intestino y se desarrolla un nuevo gusano adulto.

El período de incubación es variable, desde meses a varios años, y no se transmite de persona a persona.

Por lo tanto, la mayoría de los quistes se van a localizar en el hígado, con menos frecuencia en el pulmón y mucho más rara es la afectación de otras vísceras. Así, la localización renal es inusual, comprometiendo sólo al 2% - 4% de los casos (2). No obstante se ha descrito incluso la presencia de hidatidosis a nivel de próstata, vejiga, vesículas seminales y testículos.

CASO CLÍNICO

Presentamos una paciente de 63 años de edad, con antecedentes de hipertensión arterial y angor pectoris, remitida a nuestro servicio desde un hospital de un medio rural. El motivo de la consulta era el hallazgo casual en una ecografía de una masa renal izquierda, no refiriendo la paciente sintomatología alguna. En la analítica de sangre sólo aparecía una discreta eosinofilia. Como estudios complementarios se realizaron urografías intravenosas en las que se observó un efecto masa a nivel de flanco izquierdo, de borde liso y bien delimitado, dependiente del polo superior del riñón izquierdo, con compresión extrínseca del sistema pielocalicial, de 16 x

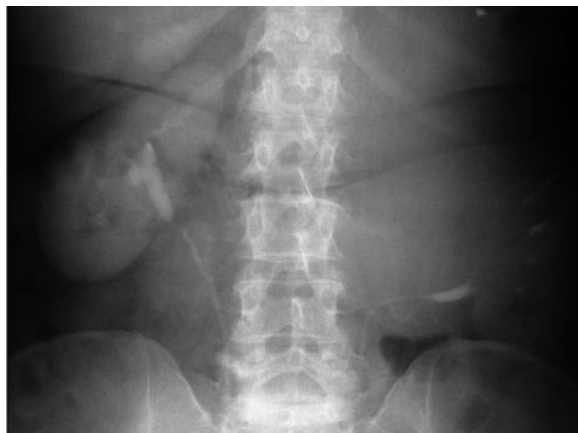

FIGURA 1. UIV en la que se aprecia desplazamiento pielocalicial izquierdo.

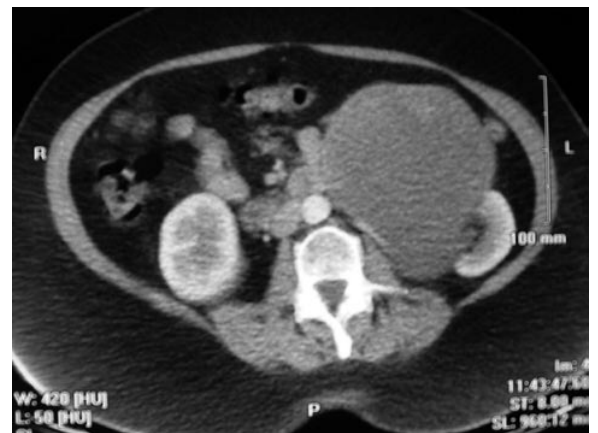

FIGURA 2. TAC. Gran masa renal izquierda.

10 cm. (Figura 1). La TAC (Figura 2) reveló una masa de 17 x 12 x 19 cm en el polo superior del riñón izquierdo, con zonas quísticas, compatible con nefroma quístico multilocular, sin existir adenopatías. La gammagrafía DMSA mostraba una función renal diferencial del 63% para el riñón derecho y del 37% para el izquierdo.

Se realizó una nueva ecografía en la que se aprecia una imagen compatible con quiste hidatídico de gran tamaño, con estructuras compatibles con vesículas en su interior. La serología hidatídica resultó negativa, por lo que se decidió someter a la paciente a una RMN que tampoco aclaró el diagnóstico de forma definitiva: masa en el polo superior del riñón izquierdo con estructura interna compleja, bien delimitada, sin captación de contraste, con calcificaciones, sospechosa de quiste hidatídico renal o nefroma quístico multilocular.

En vista de los resultados anteriormente expuestos, el paso siguiente fue la punción ecodirigida de la masa renal, siendo nuevamente negativa la serología para hidatidosis, aunque se obtuvo un líquido de aspecto cristalino.

Finalmente la paciente se sometió a intervención quirúrgica en la que se confirmó el diagnóstico de quiste hidatídico renal y se realizó quistectomía parcial del mismo,

preparando el campo operatorio mediante compresas bañadas en rivanol. (Figuras 3 y 4).

La evolución postoperatoria fue favorable, instaurándose tratamiento con albendazol 400 mg cada 12 horas durante un mes tras la intervención quirúrgica.

En el momento actual la paciente permanece asintomática (se mantiene la hipertensión arterial que ya presentaba antes del diagnóstico) y la serología de control volvió a resultar negativa, persistiendo una mínima eosinofilia.

DISCUSIÓN

El hallazgo de quistes hidatídicos de localización renal es infrecuente, suponiendo un 2% a 4% de todos los casos de hidatidosis. El hombre es un huésped intermedio que adquiere la infección cuando entra en contacto fundamentalmente con perros portadores e ingiere los huevos eliminados por estos. El contagio suele producirse en la infancia, pero la enfermedad se manifiesta generalmente entre la tercera y la quinta década de la vida. La vía de entrada al riñón puede ser hemática, linfática o por inoculación directa. Siendo rara la afectación renal, está descrita la presencia de hidatidosis en otras estructuras del aparato urinario como próstata, vejiga y epidídimo.

En cuanto a las manifestaciones clínicas, en la mayoría de los casos la enfermedad permanece silente y por tanto el paciente asintomático durante años. No hay ningún síntoma específico de la hidatidosis, excepto la hidatiduria, que consiste en la expulsión de vesículas hijas a través de la orina caracterizadas por su aspecto típico en forma de "pellejos de uva" y cuya frecuencia oscila entre el 5% y el 25%, implicando una comunicación entre el quiste y la vía urinaria. En raras ocasiones la

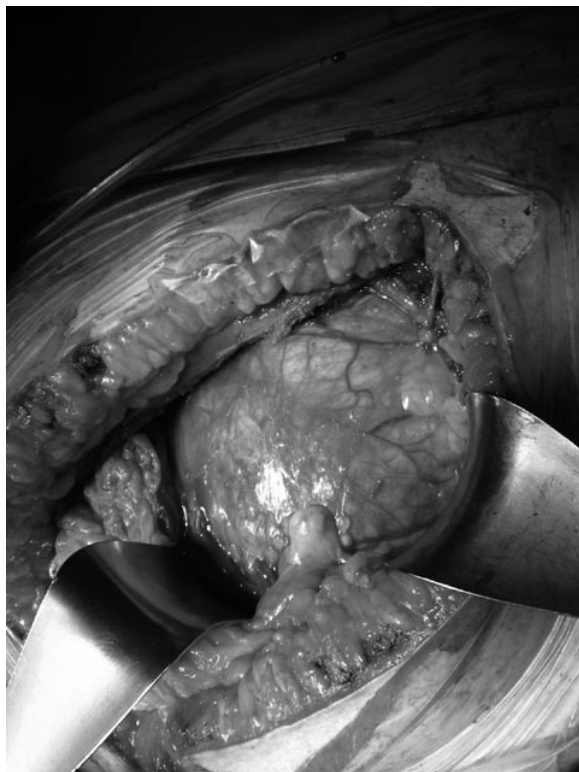


FIGURA 3. Detalle del quiste hidatídico.

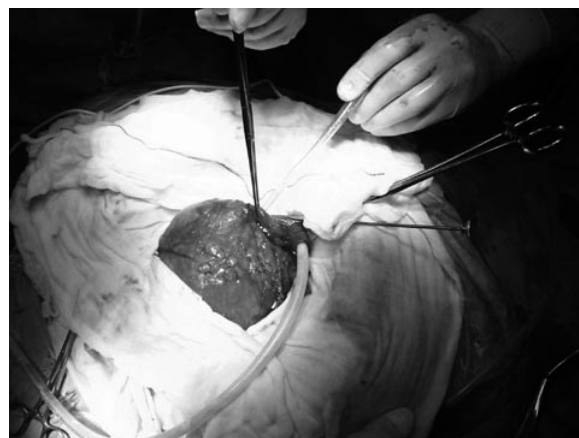

FIGURA 4. Protección del campo mediante compresas bañadas en rivanol.

hidatiduria provoca un cuadro de cólico renal (3). Cuando aparecen síntomas, los más frecuentes son el dolor lumbar, masa palpable, hematuria y fiebre.

En ocasiones, lo que se presentan son signos de complicación del quiste como infecciones, abscesos, hemorragias, necrosis e incluso obstrucción de la vía urinaria por compresión extrínseca. Se ha descrito también la producción de cuadros de glomérulo nefritis y amiloidosis secundarias a la hidatidosis renal (4).

Por lo que se refiere al diagnóstico tampoco hay ningún test serológico o inmunológico que resulte patognomónico (5). La eosinofilia se detecta en un 20-50% de casos pero presenta un alto porcentaje de falsos positivos. La intradermo-reacción de Casoni es positiva en el 25-50%; El test de Weimberg (fijación del complemento) en alrededor del 40% y el test de hemoaglutinación indirecta en el 75% pero con un alto porcentaje de falsos positivos y falsos negativos. De todo ello se deduce que una serología positiva no confirma la enfermedad, pero es que una serología negativa tampoco la descarta. Recientemente se postula el empleo de la inmunoelectroforesis (6) debido a su alta sensibilidad y especificidad pero no se han realizado estudios con un número suficientemente amplio de pacientes en este sentido.

Las pruebas de imagen son fundamentales en el diagnóstico de esta patología. En la radiografía simple se ha descrito la presencia de calcificaciones entre el 25% y el 62% de algunas series (2,6). Las urografías intravenosas suelen mostrar una distorsión del sistema colector, siendo rara la anulación de la función renal. La ecografía detectaría una masa quística caracterizada por la presencia en su interior de vesículas hijas. Sin embargo, la prueba más importante hoy día es la TAC, la cual puede proporcionarnos una información detallada del quiste y su contenido con una alta sensibilidad y especificidad y además nos sirve para valorar el resto de vísceras y su posible afectación así como la comunicación del quiste con la vía urinaria. La RMN no suele aportar más información que la TAC. También se ha descrito el empleo de la pielografía ascendente como parte del arsenal diagnóstico (7) aunque nosotros, al igual que otros autores, no la hemos utilizado.

El tratamiento de la hidatidosis renal es fundamentalmente quirúrgico, pudiendo realizar enucleación, marsupialización, quistectomía y quistoperiquistectomía. Algunos autores proponen como tratamiento de elección la nefrectomía total o parcial. Si bien la nefrectomía debe realizarse cuando se llega a la intervención quirúrgica sin un diagnóstico claro de quiste hidatídico y ante la sospecha de un tumor renal, hay que tener en cuenta que el practicar una nefrectomía parcial se considera un factor de riesgo de diseminación de la enfermedad (2). La vía de abordaje será preferentemente retroperitoneal para evitar la contaminación de la cavidad peritoneal, salvo que también estén afectados órganos situados en este espacio como el hígado. Debemos preparar el campo

quirúrgico utilizando compresas empapadas en agentes escolicidas como el suero fisiológico, suero glucosado hipertónico, agua oxigenada y otros menos usados. La rotura del quiste puede dar lugar a reacciones alérgicas, anafilaxia e incluso conducir a la muerte. Por ello es importante esta preparación del campo operatorio y un buen sistema de aspiración. La evolución postoperatoria suele ser favorable. El empleo de agentes antihelmínticos como el albendazol tras la intervención quirúrgica es controvertido (8).

Algunos autores opinan que no mejora los resultados de la cirugía aislada y sí añade complicaciones como hepatotoxicidad, síntomas gastrointestinales, reacciones alérgicas, leucopenia y alopecia (2). Se ha descrito también el drenaje percutáneo del quiste (9,10) como un método seguro y que reduce el tiempo de estancia hospitalaria, pero disponemos de series cortas de enfermos, por lo que habrá que esperar para poder sacar conclusiones sobre dicho tratamiento. En cuanto al empleo de fármacos sin cirugía, el uso de albendazol u otros antihelmínticos proporciona resultados favorables en alrededor de un 25% de casos de enfermedad sistémica.

BIBLIOGRAFÍA y LECTURAS RECOMENDADAS (*lectura de interés y **lectura fundamental)

1. CRESPO MAYOR, V.; ESPUELA ORGAZ, R.: "Enfermedades parasitarias del aparato urinario". Urología: libro del residente, Ed. ENE, 423, 1998.
- *2. GOGUS, C.; SAFAK, M.; BALTACI, S.; TURKOLMEZ, K.: "Isolated renal hidatidosis: experience with 20 cases". J. Urol., 169: 186, 2003.
3. UNSAL, A.; CIMENTEPE, E.; DILMEN, G. y cols.: "An unusual cause of renal colic: hidatiduria". Int. J. Urol., 8: 321, 2001.
4. ALTIPAMAK, M.R.; PAMUK, G.E.; PAMUK, O.N.: "Secondary renal involvement in human cystic echinococcosis: a review of the literature and report of another case". Ann. Trop. Med. Parasitol., 97: 746, 2002.
- **5. HORCHANI, A.; NOUIRA, Y.; KBAIER, I. y cols.: "Hydatid cyst of the kidney. A report of 147 controlled cases". Eur. Urol., 38: 465, 2000.
- *6. ANGULO, J.C.; SÁNCHEZ-CHAPADO, M.; DIEGO, A. y cols.: "Renal echinococcus: clinical study of 34 cases". J. Urol., 157: 787, 1997.
- *7. SHETTY, S.D.; AL-SAIGH, A.A.; IBRAHIM, A.I. y cols.: "Hydatid disease of the urinary tract: evaluation of diagnostic methods". Br. J. Urol., 69: 467, 1992.
8. TRYFONAS, G.J.; AVTZOGLU, P.P.; CHAIDOS, C. y cols.: "Renal hydatid disease: diagnosis and treatment". J. Pediatr. Surg., 28: 228, 1993.
9. GOEL, M.C.; AGARWAL, M.R.; MISRA, A.: "Percutaneous drainage of renal hydatid cyst: early results and follow-up". Br. J. Urol., 75: 724, 1995.
10. BAIJAL, S.S.; BASARGE, N.; SRINADH, E.S. y cols.: "Percutaneous management of renal hidatidosis: a minimally invasive therapeutic option". J. Urol., 153: 1199, 1995.