



Archivos Españoles de Urología

ISSN: 0004-0614

urologia@arch-espanoles-de-urologia.es

Editorial Iniestares S.A.

España

Torres Gómez, Francisco Javier; Torres Olivera, Francisco Javier; Díaz Delgado, Mario
CORIOCARCINOMA TESTICULAR CON PATRON HISTOLOGICO PURO. ESTUDIO NECROPSICO
DE UN CASO REPRESENTATIVO.

Archivos Españoles de Urología, vol. 60, núm. 3, 2007, pp. 287-290

Editorial Iniestares S.A.

Madrid, España

Disponible en: <http://www.redalyc.org/articulo.oa?id=181013938010>

- Cómo citar el artículo
- Número completo
- Más información del artículo
- Página de la revista en redalyc.org

redalyc.org

Sistema de Información Científica

Red de Revistas Científicas de América Latina, el Caribe, España y Portugal

Proyecto académico sin fines de lucro, desarrollado bajo la iniciativa de acceso abierto

**CORIOCARCINOMA TESTICULAR
CON PATRÓN HISTOLÓGICO PURO.
ESTUDIO NECRÓPSICO DE UN CASO
REPRESENTATIVO.**

Francisco Javier Torres Gómez, Francisco Javier Torres Olivera y Mario Díaz Delgado.

Servicio de Anatomía Patológica. Hospital Universitario Virgen Macarena. Sevilla. España.

Resumen.- OBJETIVO: El coriocarcinoma puro testicular es una neoplasia relativamente infrecuente que conlleva un pronóstico ominoso.

MÉTODOS: Presentamos el estudio necrópsico de un paciente varón de 21 años con metástasis generalizadas de un coriocarcinoma puro primario de testículo.

RESULTADOS: La agresividad de esta neoplasia queda demostrada con la amplia diseminación tumoral en estadios precoces en que la clínica testicular suele estar ausente.

CONCLUSIONES: Ante todo coriocarcinoma es imperativo realizar un muestreo exhaustivo de la lesión con el fin de detectar posibles focos de neoplasia de células germinales que constituyan un patrón mixto.

Palabras clave: Testicular. Coriocarcinoma. Puro.

Summary.- OBJECTIVE: Pure testicular choriocarcinoma is a relatively infrequent neoplasia with an ominous prognosis. METHODS: We report the necropsy study of a 21-year-old male patient with generalized metastases of a primary pure testicular choriocarcinoma.

RESULTS: The aggressiveness of this neoplasia is demonstrated by extensive tumor dissemination in early stages, in which testicular clinical manifestations are often absent.

CONCLUSIONS: In front of any choriocarcinoma it is imperative to perform an extensive sampling of the lesion with the aim to detect possible foci of germ cell neoplasia which constitute a mixed pattern.

Keywords: Testicular. Choriocarcinoma. Pure.

INTRODUCCIÓN

El coriocarcinoma como patrón puro es relativamente infrecuente a nivel testicular suponiendo entre el 0,3 y el 1% de las neoplasias en esta localización si bien es relativamente frecuente (8%) encontrar este patrón en conjunción con otros tumores de células germinales configurando neoplasias mixtas; se trata de una neoplasia tremendamente agresiva. La presencia de este patrón en las neoplasias mixtas les confiere un peor pronóstico en relación con aquellas que no lo presentan. Presentamos un caso de coriocarcinoma testicular con patrón histológico puro aportando una serie iconográfica que en nuestra opinión es bastante ilustrativa del comportamiento de esta lesión.

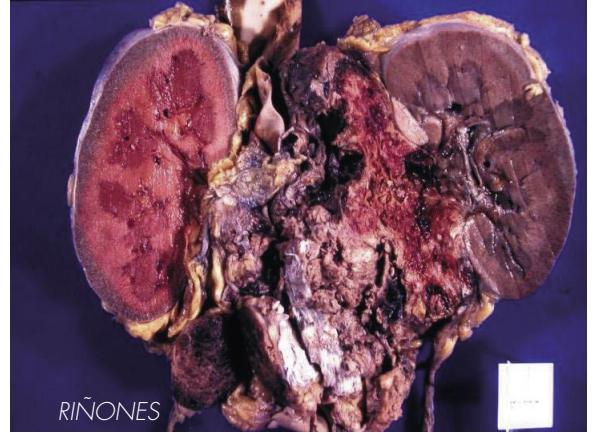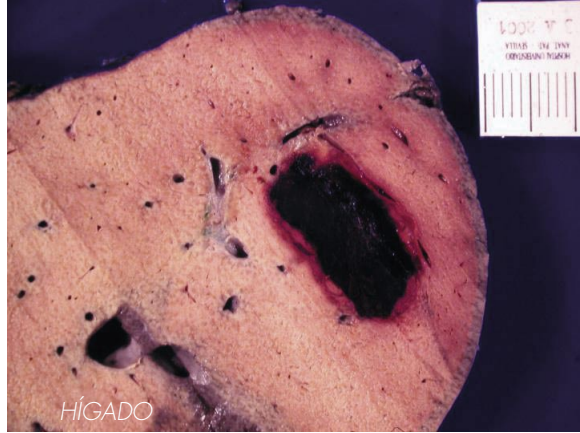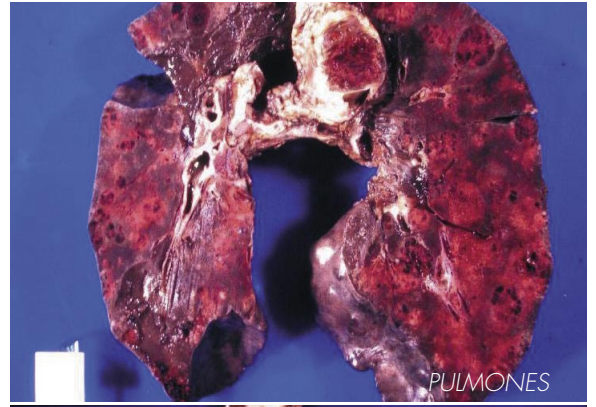
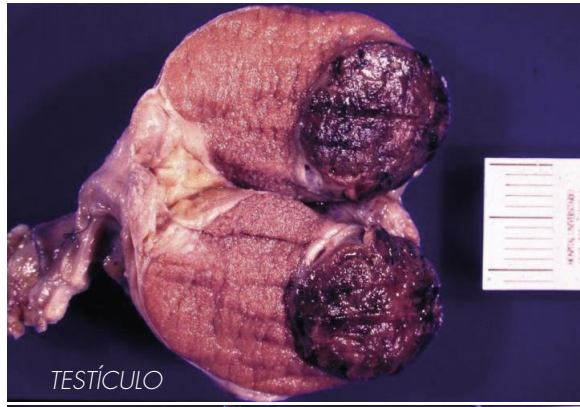CASO CLÍNICO

Paciente varón de 21 años con antecedentes clínicos de rinitis alérgica, miopatía lipídica, hipertrigliciridemia, taquicardias sinusales, síndrome de preexcitación cardiaca, hipertensión arterial lábil y fístula anal intervenida quirúrgicamente que ingresó en Urgencias por intenso dolor de dos meses de evolución en fosa lumbar derecha que se irradiaba a región inguinal ipsilateral (se documentaron cinco ingresos anteriores por el mismo motivo). A dicho episodio se añadían vómitos con hilos de sangre; en la analítica solicitada de urgencias destacaba la hematuria moderada. El estudio ecográfico abdominal demostró imágenes compatibles con adenopatías retroperitoneales múltiples; en la exploración testicular se apreció una lesión compatible con neo-

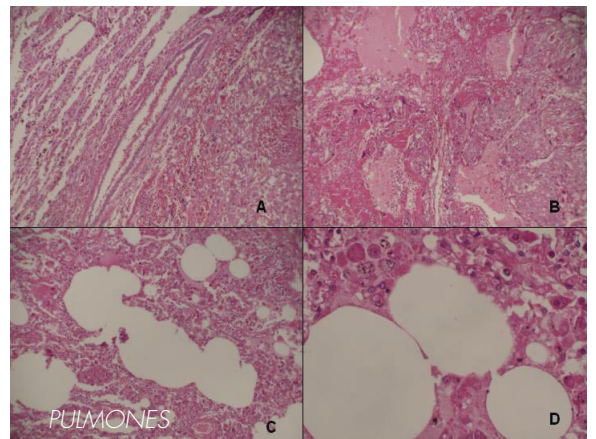
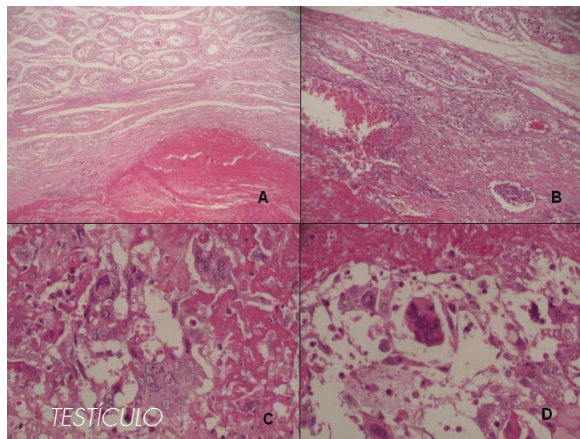
Correspondencia

Francisco Javier Torres Gómez
Plaza de la Encarnación 32, P1, 2B.
41003. Sevilla. (España).
javiertorresgomez@yahoo.es

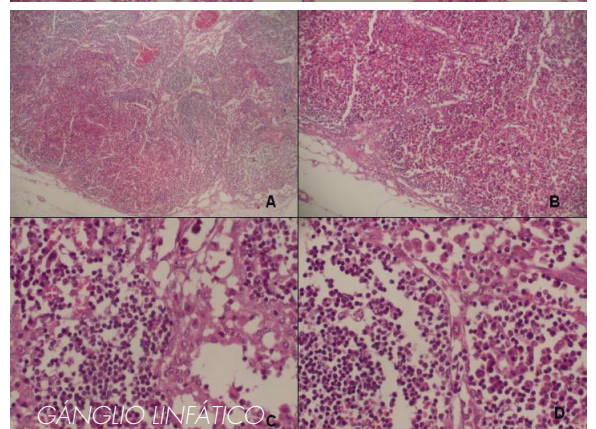
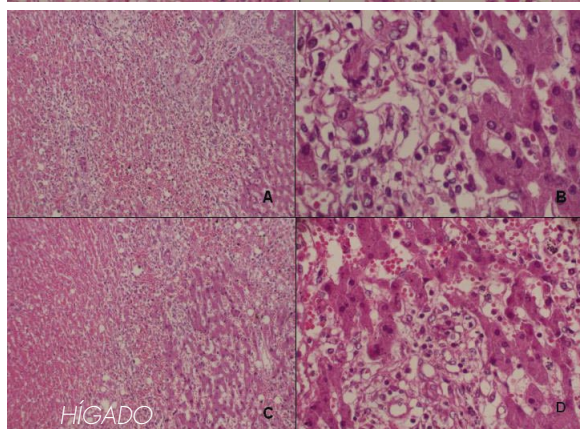
Trabajo recibido: 27 de junio 2006



Coriocarcinoma testicular. Imágenes macroscópicas



Coriocarcinoma testicular. Imágenes microscópicas



plasia de polo inferior de testículo izquierdo. La HCG se encontraba llamativamente elevada. El paciente es ingresado presentando dos días después episodios de disnea así como esputos hemoptoicos de pequeña cuantía, síndrome febril y afectación del estado general. En la radiografía anteroposterior de tórax se observaron imágenes compatibles con neumonía basal y con metástasis. Los síntomas anteriormente expuestos siguieron aumentando provocando una parada cardiorrespiratoria con hemorragia pulmonar masiva (gran cantidad de sangre aspirada por el tubo endotraqueal) muriendo el paciente nueve días después del ingreso.

EXAMEN NECRÓPSICO

Aspecto externo: únicamente destacaba el aumento de tamaño del testículo izquierdo.

Aspecto interno:

- **Compartimento cervical:** Se observaron numerosas adenopatías supraclaviculares derechas, blandas, rojizas y con un diámetro comprendido entre 0,8 y 1,5 cm. En las vías aérea y digestiva se apreciaron restos hemáticos.

- **Compartimento torácico:** Los pulmones pesaban en conjunto 3100 gr presentando múltiples nódulos hemorrágicos de aspecto tumoral con diámetros comprendidos entre 0,5 y 3,5 cm. Entre los nódulos, el parenquima pulmonar estaba consolidado y hemorrágico. Existía un ganglio linfático de aspecto metastásico y superficie hemorrágica de 4,5 cm de diámetro, próximo a la carina y otro paratraqueal derecho de similares características. Asimismo se observaron otros de menor tamaño en ambos hilios pulmonares, región paraesofágica y región paraaórtica. El corazón pesaba 280 gr y no mostraba alteraciones significativas al igual que las estructuras vasculares a dicho nivel.

- **Compartimento abdominal:** El hígado pesaba 2250 gr y presentaba una consistencia firme y una superficie de corte "en nuez moscada". En el lóbulo derecho se observaba una metástasis hemorrágica de 4 cm de dimensión máxima y otra en el izquierdo de 1,5 cm. Las vías biliares eran permeables y a nivel de la vesícula se apreciaba barro biliar. No se observaron alteraciones significativas en bazo, estómago, páncreas, intestinos, riñones y glándulas suprarrenales. En situación retroperitoneal y en contacto con el borde interno del riñón derecho existía una gran masa tumoral necrosada que parecía comprometer a los vasos del hilio renal; junto a ella se aislaron varios ganglios linfáticos de aspecto neoplásico. La aorta abdominal presentaba leve aterosclerosis; en la vena cava inferior se apreció un trombo tumoral. En el testículo izquierdo, de 30 gr, de mayor tamaño que el contralateral, existía una tumoración indurada y hemorrágica de 3 cm de diámetro. El testículo derecho no presentaba alteraciones.

- **Cabeza:** No se observaron alteraciones macroscópicas a este nivel.

Descripción microscópica:

La neoplasia estaba constituida por una población celular pleomórfica constituida por células grandes con amplio citoplasma y núcleo vesicular, con nucleolo prominente (citotrofoblasto) junto a una segunda población de células bi o multinucleadas (sincitiotrofoblasto). Se evidenciaba necrosis hemorrágica subtotal y sólo se observaban pequeños nidos de células tumorales a nivel periférico y en torno a vasos (se observaba invasión de paredes y luces vasculares en casi todas las localizaciones). En los pulmones la neoplasia se acompañaba de una masiva hemorragia intersticial e intraalveolar. En los ganglios linfáticos no comprometidos de forma completa (supraclaviculares derechos) existían pequeños nidos tumorales junto a una marcada histiocitosis sinusal con hemofagocitosis y plasmacitosis. La masa tumoral pararenal derecha infiltraba el hilio renal correspondiente y los vasos hiliares. Las metástasis hepáticas eran igualmente muy hemorrágicas y sólo en su periferia era posible apreciar las células neoplásicas conservadas; igualmente se observó a este nivel una muy discreta esteatosis perivenular y una mínima inflamación portal y periportal.

DISCUSIÓN

El coriocarcinoma es un tumor de células germinales no seminomatoso altamente agresivo que muestra diferenciación trofoblástica estando constituido por células con diferenciación sincitio y citotrofoblástica (2).

Aquellos casos que muestran un patrón histológico puro de coriocarcinoma tienen tendencia a debutar con síntomas en relación a la diseminación metastásica más que con los propios de la localización primaria testicular; ello es debido a la tendencia a la diseminación precoz de este tipo de tumores; la aparición clínica de una masa testicular es en muchos casos tardía. Los síntomas de presentación más frecuentes son por tanto la hemoptisis (metástasis pulmonar), dolor de espalda (extensión a retroperitoneo), sangrado gastrointestinal y signos neurológicos siendo las metástasis cutáneas extremadamente infrecuentes (6,7). La frecuente aparición de ginecomastia e incluso tirotoxicosis se relaciona con los elevados niveles sanguíneos de HCG (la tirotoxicosis se debe a la similitud de la HCG y la TSH) (3,6).

Macroscópicamente la silueta testicular no se ve alterada, como en nuestro caso, hasta estadios avanzados observándose tras la sección un parénquima hemorrágico con escasas áreas grisáceas de predominio periférico (neoplasia) si bien la morfología puede ser del todo heterogénea. Desde el punto de vista histológico la neoplasia está constituida por células multinucleadas (diferenciación sincitiotrofoblástica) junto a células

mononucleadas uniformes con citoplasma claro o eosinofílico con márgenes bien definidos (citotrofoblasto), existiendo formas celulares intermedias (trofoblasto intermedio) (2).

A nivel testicular el diagnóstico diferencial se realiza con la necrosis hemorrágica debida a torsión, trauma o infarto si bien en estos casos existe dolor testicular y microscópicamente se observan túbulos aunque difuminados. En el caso de neoplasias mixtas habrá que identificar otros patrones histológicos tras un exhaustivo muestreo. En ocasiones será necesaria la asistencia de las técnicas inmunohistoquímicas: el sincitiotrofoblasto muestra positividad para HCG, alfa-inhibina (4) y LPH, tinciones que resultan variablemente positivas en el trofoblasto intermedio; la tinción es débil o nula tinción en el citotrofoblasto (1,2).

Como ya hemos comentado el pronóstico es infausto principalmente por la gran capacidad metastásica que poseen: la vía de diseminación preferente es la hemática si bien la vía linfática, "secundaria" puede ser saltada en el proceso invasivo. El tratamiento es quirúrgico asistido por la quimioterapia habiéndose descrito escasas comunicaciones de remisiones parciales e incluso totales (8).

BIBLIOGRAFÍA y LECTURAS RECOMENDADAS (*lectura de interés y **lectura fundamental)

1. ULBRIGHT, T.M.: "Germ cell tumors of the gonads: a selective review emphasizing problems in differential diagnosis newly appreciated and controversial issues". *Mod. Pathol.*, 18: 61, 2005.
2. EBLE, J.; SAUTER, G.; EPSTEIN, J. y cols.: "World Health Organization Classification of Tumors. Tumors of the urinary system and male genital organs". IARC Press, Lyon, 2004.
3. SAHRAOUI, S.; HASSANI, A.T.; OUHTATOU, F. y cols.: "Pure choriocarcinoma of the testis: report of a case and review of the literature". *Ann. Urol.*, 35: 125, 2001.
4. PELKEY, T.J.; FRIERSEN, H.F.; MILLS, S.E. y cols.: "Detection of the alpha subunit of inhibin in trophoblastic neoplasia". *Hum. Pathol.*, 30: 26, 1999.
5. SHIMIZU, S.; NAGATA, Y.; HANYAKU, H.: "Metastatic testicular choriocarcinoma of the skin: report and review of the literature". *Am. J. Dermatopathol.*, 18: 633, 1996.
6. CHIENG, D.C.; JENNINGS, T.A.; SLOMINSKI, A. y cols.: "Choriocarcinoma presenting as a cutaneous metastasis". *J. Cutan. Pathol.*, 22: 374, 1995.
7. RAMON Y CAJAL, S.; PINANGO, L.; BARAT, A.: "Metastatic pure choriocarcinoma of the testis in an elderly man". *J. Urol.*, 137: 516, 1987.
8. BRINDEN, M.L.; SULLIVAN, L.D.; COMISSARROW, H.: "Stage C pure choriocarcinoma of the testis: a potentially curable lesion". *C.A. Cancer J. Clin.*, 32: 82, 1982.

MIXOLIPOSARCOMA PERIRENAL: COMUNICACION DE UN CASO RESUELTO POR VIA LAPAROSCOPICA.

Alejandro Foneron¹, Gonzalo Vitagliano¹, Rafael Sánchez-Salas¹, Octavio A. Castillo^{1,2}.

Unidad de Endourología y Laparoscopia Urológica¹. Clínica Santa María.

Departamento de Urología². Facultad de Medicina Universidad de Chile. Chile.

Resumen.- OBJETIVO: Presentar nuestra experiencia en el manejo de un caso de mixoliposarcoma perirenal.

MÉTODOS: Presentamos el caso de un paciente de 86 años que consultó por mareos ocasionales, verificándose al examen físico una masa abdominal en flanco derecho. La TC informó la presencia de una masa quística multilocular de 12 cm a nivel del polo inferior del riñón derecho, motivo por el cual se realizó nefrectomía laparoscópica mano asistida.

RESULTADOS: La cirugía se realizó sin eventualidades y la biopsia final reportó riñón de parénquima con arquitectura conservada que en su polo inferior se encuentra en íntimo contacto con una tumoración con características de un mixoliposarcoma grado 1-2 con indiferenciación hacia mixofibrosarcoma grado 3.

Correspondencia

Octavio Castillo
Av. Santa María 0500
Providencia, Santiago de Chile. (Chile).
octaviocastillo@vtr.net

Trabajo recibido: 28 de agosto 2006.