



Revista Colombiana de Anestesiología  
ISSN: 0120-3347  
publicaciones@scare.org.co  
Sociedad Colombiana de Anestesiología y  
Reanimación  
Colombia


Mohinder Singh, Preet; Trikha, Anjan  
Dos casos de calambre refractario del escribano en la clínica de dolor: ¿está la respuesta en la toxina  
botulínica?  
Revista Colombiana de Anestesiología, vol. 41, núm. 2, 2013, pp. 161-165  
Sociedad Colombiana de Anestesiología y Reanimación  
Bogotá, Colombia

Disponible en: <http://www.redalyc.org/articulo.oa?id=195126355016>

- Cómo citar el artículo
- Número completo
- Más información del artículo
- Página de la revista en redalyc.org

redalyc.org

Sistema de Información Científica  
Red de Revistas Científicas de América Latina, el Caribe, España y Portugal  
Proyecto académico sin fines de lucro, desarrollado bajo la iniciativa de acceso abierto



# Revista Colombiana de Anestesiología

## Colombian Journal of Anesthesiology

[www.revcolanest.com.co](http://www.revcolanest.com.co)



### Reporte de caso

## Dos casos de calambre refractario del escribano en la clínica de dolor: ¿está la respuesta en la toxina botulínica?

Preet Mohinder Singh\* y Anjan Trikha

Anestesiólogo, All India Institute of Medical Sciences, Nueva Delhi, India

#### INFORMACIÓN DEL ARTÍCULO

##### Historia del artículo:

Recibido el 9 de junio de 2012

Aceptado el 13 de diciembre de 2012

On-line el 4 de febrero de 2013

##### Palabras clave:

Toxina botulínica para distonía focal

Espasmo del escribano

Toxina botulínica en la clínica del

dolor

#### R E S U M E N

**Introducción:** El calambre del escribano es un trastorno doloroso refractario que suele manifestarse como enfermedad incapacitante tras un período corto de escritura. La terapia convencional con agentes neurogénicos como la carbamazepina muchas veces no beneficia a estos pacientes. En la literatura moderna se ha resaltado el uso de la toxina botulínica en distonías focales, de manera que su uso también podría extrapolarse a los pacientes con espasmo del escribano.

**Objetivo:** Evaluar la eficacia y la seguridad de la toxina botulínica en casos de calambre refractario del escribano.

**Metodología:** Presentamos 2 casos de calambre refractario del escribano. Se evaluó a los pacientes para determinar el grupo de los músculos de la mano que estaban comprometidos. Una vez identificados los músculos se inyectó en ellos la toxina botulínica y se utilizó la respuesta clínica como base para determinar la dosis total requerida. Se hizo seguimiento a los pacientes a fin de evaluar el grado de alivio y cualquier efecto adverso asociado.

**Resultados:** Los 2 pacientes presentaron un grado significativo de alivio clínico tras la aplicación de la toxina botulínica. El tiempo de escritura mejoró y los 2 pacientes refirieron un alivio significativo del dolor. En ambos casos fue necesario repetir la inyección después de 3-6 meses, aunque la afección fue menor en cada recaída y fue posible suspenderles la medicación oral. Uno de los pacientes presentó leve debilidad de la mano, que tuvo un impacto clínico menor y revirtió a la normalidad en un lapso de 2-3 semanas. Este hecho no afectó la satisfacción de los pacientes con el tratamiento, considerando que la enfermedad primaria era incapacitante y afectaba el trabajo profesional de todos los días.

**Conclusión:** La toxina botulínica es una alternativa terapéutica segura y eficaz para tratar a los pacientes afectados con calambre refractario del escribano que consulten la clínica de dolor.

© 2012 Sociedad Colombiana de Anestesiología y Reanimación. Publicado por Elsevier España, S.L. Todos los derechos reservados.

\* Autor para correspondencia. Hostel 7, Room 48, All India Institute of Medical Sciences, New Delhi, India.

Correo electrónico: [Preetrajpal@gmail.com](mailto:Preetrajpal@gmail.com) (P.M. Singh).

## Two cases of refractory writer's cramp in pain clinic: Is botulinum the answer?

### A B S T R A C T

#### Keywords:

Botulinum for focal dystonia  
Writer's cramp  
Botulinum in pain clinic

**Introduction:** Writer's cramp is a refractory painful disorder, often presenting as a disabling disease while writing for a short duration. The conventional therapy in the form of neurogenic agents such as carbamazepine often fails to benefit these patients. Modern literature has highlighted the use of botulinum toxin in focal dystonias and hence its use can also be extrapolated in patients of writer's cramps.

**Aim:** Evaluating the efficacy and safety of botulinum toxin in refractory writer's cramps.

**Methodology:** We present 2 cases of diagnosed refractory writer's cramp. These patients were evaluated for group of hand muscles involved. Once the muscles were identified, botulinum toxin was injected into these muscles and clinical response was used to iterate the total dose of botulinum needed. These patients were followed up for degree of relief and any associated adverse effects.

**Results:** Both patients showed significant clinical relief after the use of botulinum toxin. Their writing time improved and both patients reported a significant pain relief. The patients required repeat injection 3–6 months, however with each reoccurrence their ailment decreased and they could be taken off oral medication. Minor clinically insignificant reversible weakness was seen in one patient, which reverted to normal in 2–3 weeks time which did not affect patients' satisfaction to treatment, as the primary disease was disabling for daily professional work.

**Conclusion:** Botulinum toxin is a safe and effective therapeutic option for treating patients of refractory writer's cramp presenting in the pain clinic.

© 2012 Sociedad Colombiana de Anestesiología y Reanimación. Published by Elsevier España, S.L. All rights reserved.

## Introducción

El calambre del escribano es una forma poco común de distonía focal limitada a los músculos pequeños de la mano. Los pacientes presentan no solamente espasmo debilitante de los músculos de la mano sino también un dolor sordo desagradable de la mano, razón por la cual se los remite a la clínica de dolor. El calambre simple afecta únicamente la mano y se manifiesta solamente al escribir, mientras que el calambre distónico puede afectar otras actividades de la vida diaria, como peinarse o comer<sup>1,2</sup>. La enfermedad suele ser progresiva y empeora con el tiempo si se deja sin tratar<sup>3</sup>. Descrita inicialmente por Bell y Burk en 1830<sup>2</sup>, se consideró como una neurosis psiquiátrica únicamente, pero la investigación ha demostrado que tiene una causa orgánica. La electromiografía (EMG) ha revelado unas salvas anormales prolongadas de los músculos agonistas y antagonistas<sup>4,5</sup>. Como hallazgo clínico, los pacientes presentan dificultad progresiva para escribir y van sujetando con mayor fuerza el instrumento de escritura, con desviación cubital de la mano. Los pacientes también refieren aumento del dolor sordo de la mano y la imposibilidad de continuar escribiendo. El momento de inicio del episodio depende de la severidad de la enfermedad, y el dolor de la mano y el espasmo desaparecen con el reposo. Un tercio de los pacientes pueden presentar temblores sutiles, pero al examen neurológico los reflejos tendinosos de la mano afectada se encuentran normales en todos los pacientes<sup>3</sup>.

Los especialistas en dolor han reportado éxito con el tratamiento del calambre del escribano con toxina botulínica. Presentamos nuestra experiencia en 2 casos de calambre

refractario del escribano que respondieron a la inyección de toxina botulínica después de que el tratamiento neurológico convencional no diera resultado. El uso de la toxina botulínica para esta indicación se encuentra en las etapas preliminares de investigación y es preciso obtener más evidencia a fin de incorporarla en los protocolos de rutina<sup>6</sup>. Nuestros resultados apuntan hacia un papel prometedor de la toxina botulínica para tratar esta enfermedad refractaria e incapacitante en un futuro.

## Caso 1

Paciente femenina de 16 años, estudiante de secundaria, quien desde hace un año ha notado dificultad para escribir, la cual se ha venido agravando. Cuando comenzó en un principio, podía escribir durante una hora, pero con el tiempo ese período se redujo a 5 o 10 min. Al comienzo, la paciente sentía que el pulgar comenzaba a ponerse rígido y que el lápiz se le deslizaba hacia los dedos. Sentía como si el dedo medio y el índice se estiraran durante el espasmo, y sentía un dolor debilitante y lacerante de la mano. No podía seguir escribiendo y debía hacer pausas para descansar. Poco a poco, las pausas se hicieron más prolongadas y frecuentes. Para presentar sus exámenes de noveno grado le proporcionaron un escribiente porque su enfermedad le impedía escribir. Consultó inicialmente a neurología, donde no pudieron documentar ninguna anomalía en el examen clínico. La paciente refirió también enrojecimiento en el momento de iniciarse el calambre, considerado más como una sensación subjetiva que otra cosa, puesto que la madre negó que hubiera cambios de color. Se

evaluó a la paciente para vasculitis y la posibilidad de que el fenómeno de Raynaud fuera la causa del cambio de color, pero ambas cosas se descartaron. Todos los demás estudios estuvieron dentro de los límites normales. Se practicó una evaluación psiquiátrica, la cual señaló la probabilidad de una causa orgánica. El dolor y la rigidez desaparecían por completo entre los episodios y el trabajo de escritura, lo cual apuntaba al diagnóstico del calambre del escribano. No había historia familiar de esos síntomas.

La EMG contribuyó a reforzar el diagnóstico del calambre del escribano. Se inició un esquema de carbamazepina y baclofeno oral durante 2 meses, con el cual la paciente no obtuvo mejoría. Posteriormente se la remitió a la clínica del dolor para tratar el dolor lacerante asociado y contemplar la posibilidad de administrar inyecciones de toxina botulínica.


Al analizar el patrón electromiográfico se observó compromiso del flexor largo del pulgar, el flexor común de los dedos, el extensor cubital del carpo y el extensor del pulgar. Puesto que había sido refractaria al tratamiento convencional, se programó la inyección de toxina botulínica en esos músculos. Se utilizaron en total 10 unidades para cada uno de los músculos grandes del carpo. Al estar comprometidos los 4 músculos, se administraron 40 unidades en dosis divididas aplicadas en sitios diferentes del vientre de cada uno de los músculos. A las 2 semanas había mejorado en un 50% el tiempo de escritura y el dolor espasmódico aparentemente mejoró también.

La dosis de la toxina botulínica se suplementó con 5 unidades en cada músculo 2 semanas después de la primera inyección. Hacia el final de la tercera semana podía escribir ya durante una hora y no había dolor. Se controló a la paciente en la clínica de dolor y más adelante requirió otra inyección a los 4 meses, después de lo cual los tiempos de escritura se normalizaron nuevamente. Durante ese período no se observó debilidad de la mano. La paciente sigue asistiendo a controles periódicos desde hace más de un año y actualmente está asintomática (fig. 1).

## Caso 2

Paciente masculino de 37 años, abogado de profesión, quien observó dificultad creciente para escribir. Desde hacía 2 años se veía cada vez más impedido para escribir. El paciente observó que, al escribir, el pulgar comenzaba a estirarse en un espasmo y perdía el agarre del bolígrafo. La mano se doblaba en la muñeca con una desviación cubital que le era imposible controlar. Eso iba acompañado de un dolor severo de la muñeca. El calambre doloroso afectaba solamente la muñeca y no se irradiaba, y el paciente observaba que sentía alivio al hacer pausas durante el periodo de escritura. Ningún otro movimiento de la mano o trabajo repetitivo producía esos episodios de dolor y calambre. La historia familiar reveló una posibilidad de esa misma afección en la madre, fallecida a los 67 años a causa de una isquemia aguda del miocardio. Había tenido una historia de calambres dolorosos durante un tiempo cuando tejía, pero puesto que era iletrada no se pudo identificar una historia de calambres asociados con la escritura.

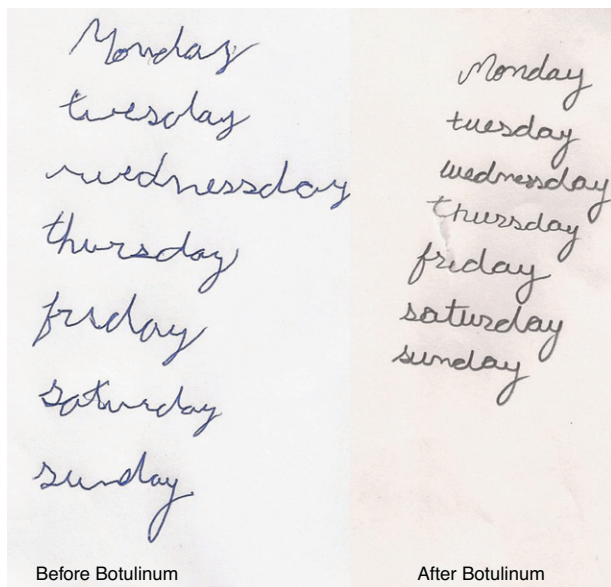
El tiempo de escritura del paciente estaba limitado a 5 min y el dolor había reaparecido, interfiriendo seriamente con su trabajo profesional. Le era necesario hacer pausas frecuentes



**Figura 1 – Caso 1: postura de la mano tras 15 min de escritura antes del tratamiento.**

durante el trabajo para aliviar el espasmo y el dolor asociado. Neurología había solicitado exámenes para todos los posibles diagnósticos, y se llegó al diagnóstico del calambre del escribano por exclusión. La EMG reveló compromiso del extensor largo del pulgar, el flexor cubital del carpo y el flexor común de los dedos. Neurología le había formulado múltiples medicamentos pero sin lograr mejoría clínica. El paciente fue remitido a la clínica de dolor para una prueba con la toxina botulínica.

Se inyectaron 30 unidades de la toxina en los 3 músculos comprometidos, divididas en 10 dosis para cada músculo inyectadas en distintos puntos del vientre muscular. El tiempo de escritura aumentó a 25 min al cabo de 2 semanas. Para lograr un mayor grado de mejoría se inyectaron 5 unidades adicionales de la toxina botulínica en cada músculo (un total de 15 unidades adicionales). El tiempo de escritura mejoró significativamente hasta una hora, sin observarse postura anormal de la mano. Posteriormente, durante las 2 semanas siguientes, el paciente refirió debilidad leve de los dedos al sujetar algo con fuerza, lo cual se atribuyó a una posible debilidad de flexor común de los dedos. Con el seguimiento, esta debilidad desapareció al cabo de un mes y se realizó una nueva inyección de la toxina 5 meses después, con 10 unidades en 2 músculos y 7,5 unidades en el flexor común de los dedos. La enfermedad entró en remisión y el paciente no ha necesitado una nueva inyección desde hace 8 meses (fig. 2).



**Figura 2 – Caso 2: escritura antes y después del tratamiento.**

## Discusión

Hay 7 tipos de toxina botulínica, y las formas A y B se utilizan para muchas indicaciones clínicas<sup>7</sup>. Al parecer, su mecanismo de acción es debilitar o paralizar la capacidad proporcional de los músculos. Con el uso de dosis terapéuticas se produce una denervación motora parcial del músculo. La acción inicial de la toxina botulínica es la disfunción de las neuronas motoras alfa encargadas de estimular las fibras nerviosas. También se ha determinado que reduce la innervación a las neuronas motoras gama distribuidas en los husos musculares, interrumpiendo así el arco reflejo y disminuyendo la actividad miotónica<sup>8</sup>. La toxina botulínica no solamente afecta los músculos sino que también tiene actividad analgésica. Esto se confirma con su uso cada vez más generalizado en diversas neuralgias<sup>9,10</sup>. Por tanto, es probable que su función en el tratamiento de los pacientes con calambres refractarios del escribano sea bimodal: la actividad de relajar los músculos alivia el espasmo y la actividad analgésica reduce el dolor.

El calambre del escribano es una distonía focal asociada con una actividad específica. Se ha reconocido que la fisiopatología consiste en un fallo de la inhibición recíproca. Normalmente, cuando un grupo de músculos se contrae, los músculos antagonistas se relajan por reflejo. La ausencia de la relajación es la causa de la contracción continua de los músculos y, por ende, del calambre. Esto podría atribuirse a una menor sensibilidad de la corteza sensorial a la propiocepción y una mayor excitabilidad de la corteza motora<sup>11</sup>. El grupo de los músculos comprometidos puede variar entre pacientes y, por tanto, también puede variar la postura anormal. En nuestros pacientes la postura anormal se limitó únicamente a la mano en el primer caso y a la muñeca en el segundo. La postura anormal y el compromiso muscular se pueden inferir a partir de los hallazgos clínicos sugeridos por Rivest et al.<sup>6</sup>. Por consiguiente, la postura anormal puede ayudar a decidir

**Tabla 1 – Postura anormal de la mano y músculos recomendados para inyectar la toxina botulínica**

Postura de la mano	Músculos recomendados para inyectar la toxina botulínica
Agarre fuerte del bolígrafo con el pulgar y el índice	Flexor largo del pulgar Flexor común de los dedos
El pulgar y el índice se extienden y se levantan el bolígrafo	Extensor del índice Extensor largo del pulgar
El índice y el pulgar se extienden y levantan el bolígrafo, con extensión ligera y desviación cubital del carpo	Extensor del índice Extensor largo del pulgar Extensor cubital del carpo
Desviación cubital y flexión del carpo	Flexor cubital del carpo
Agarre fuerte del bolígrafo entre el pulgar y el índice, enroscamiento de los últimos 2 dedos, desviación cubital severa del carpo, flexión y abducción del codo, elevación del hombro	Flexor largo de pulgar Flexor común de los dedos Flexor cubital del carpo Extensor cubital del carpo
Enroscamiento del índice con flexión de la muñeca	Flexor común de los dedos Flexor cubital del carpo Flexor radial del carpo

Fuente: Adaptado de Rivest J, Lees AJ, Marsden CD. Writer's cramp: treatment with botulinum toxin injections. *Mov Disord.* 1991;6:55-9.

cuáles son los músculos afectados y la posibilidad de utilizar la toxina botulínica en esos músculos.

El calambre del escribano suele afectar más comúnmente a pacientes entre los 30 y los 50 años de edad. Nuestra primera paciente tenía solamente 16 años, lo cual es posible porque la enfermedad suele diagnosticarse en etapas tardías, y para cuando se llega al diagnóstico definitivo los pacientes han recibido años de terapia<sup>12</sup>. Debido al compromiso aislado de la mano y puesto que prácticamente no hay quejas entre los episodios, el diagnóstico concluyente del calambre del escribano es difícil. En nuestros 2 pacientes pasaron entre 6 meses y un año antes de diagnosticar el problema. Es preciso descartar un diagnóstico diferencial de parkinsonismo, esclerosis múltiple y enfermedad de Wilson<sup>13</sup>. Podría solicitarse una resonancia magnética para localizar cualquier causa anatómica de la distonía en caso de sospecha. La EMG no solamente ayuda a consolidar el diagnóstico sino que también ayuda a decidir en qué músculos inyectar la toxina botulínica. Los músculos comprometidos se pueden identificar clínicamente (tabla 1), y en esos casos podría omitirse la EMG de rutina<sup>6</sup>. Los resultados de la EMG también pueden ser difíciles de interpretar en ocasiones porque el antebrazo tiene 23 grupos de músculos y si uno de los grupos muestra un aumento anormal del tono, podría ser que otro grupo aumente el tono para compensar la postura anormal de la mano, lo cual podría no reconocerse en la EMG<sup>14</sup>.

El calambre del escribano es refractario a los medicamentos neurológicos utilizados comúnmente<sup>15</sup>, tal como sucedió con nuestros pacientes, quienes no mejoraron tras meses de tratamiento. La toxina botulínica no trata la causa central de la enfermedad pero sí puede prevenir las manifestaciones periféricas, que son las más incapacitantes para el paciente. Para cuando desaparece el efecto de la toxina, la enfermedad puede entrar en remisión y no requerir más terapia o inyecciones<sup>6</sup>.

Esto se evidenció en el hecho de que nuestro primer paciente ha permanecido asintomático durante un año después de la última inyección.

La dosis de toxina botulínica también es un tema de preocupación, considerando que Cohen et al.<sup>16</sup> han señalado que el efecto clínico ocurre a expensas de un cierto grado de debilidad muscular. Escogimos una dosis pequeña de 10 unidades y esperamos 2 semanas para repetir la dosis en caso de que fuera necesario, considerando que el pico de la acción de la toxina ocurre hacia las 2 semanas<sup>17</sup> y no se espera que una inyección administrada después de ese tiempo produzca debilidad adicional imprevista. El efecto de una sola inyección puede durar entre 6 semanas y 6 meses<sup>18</sup>, y las inyecciones adicionales durante este período pueden tener un efecto aditivo para la debilidad; por tanto, sugerimos utilizar dosis bajas y titular hasta obtener el efecto clínico.

El uso de la toxina botulínica para el calambre del escribano se ha documentado en reportes de casos aislados. Con nuestro éxito en el tratamiento de estos 2 casos nos gustaría resaltar la probabilidad de que se convierta, en un futuro, en un tratamiento establecido para este raro trastorno refractario.

### Financiación

Los autores declaran no tener financiación externa.

### Conflicto de intereses

Los autores declaran no tener ningún conflicto de intereses.

### REFERENCIAS

- Marsden CD, Sheehy MP. Writer's cramp. *Trends Neurosci.* 1990;13:148-53.
- Sheehy MP, Marsden CD. Writers' cramp—a focal dystonia. *Brain.* 1982;105 Pt 3:461-80.
- Rhoad RC, Stern PJ. Writer's cramp—a focal dystonia: etiology, diagnosis, and treatment. *J Hand Surg Am.* 1993;18:541-4.
- Cordivari C, Lees AJ, Misra VP, Brown P. EMG-EMG coherence in writer's cramp. *Mov Disord.* 2002;17:1011-6.
- Kristeva R, Chakarov V, Losch F, Hummel S, Popa T, Schulte-Mönting J. Electroencephalographic spectral power in writer's cramp patients: evidence for motor cortex malfunctioning during the cramp. *Neuroimage.* 2005;27:706-14.
- Rivest J, Lees AJ, Marsden CD. Writer's cramp: treatment with botulinum toxin injections. *Mov Disord.* 1991;6:55-9.
- Setler PE. Therapeutic use of botulinum toxins: background and history. *Clin J Pain.* 2002;18 Suppl 6:S119-24.
- Freund B, Schwartz M. Temporal relationship of muscle weakness and pain reduction in subjects treated with botulinum toxin A. *J Pain.* 2003;4:159-65.
- Linde M, Hagen K, Stovner LJ. Botulinum toxin treatment of secondary headaches and cranial neuralgias: a review of evidence. *Acta Neurol Scand Suppl.* 2011;191:50-5.
- Wu C-J, Lian Y-J, Zheng Y-K, Zhang H-F, Chen Y, Xie N-C, et al. Botulinum toxin type A for the treatment of trigeminal neuralgia: results from a randomized, double-blind, placebo-controlled trial. *Cephalalgia: An International Journal of Headache* [Internet]. 2012 Apr 5 [consultado 14 May 2012]. Disponible en: <http://www.ncbi.nlm.nih.gov/pubmed/22492424>
- Weise D, Gentner R, Zeller D, Nagel A, Reinsberger C, Rumpf J-J, et al. Focal hand dystonia: lack of evidence for abnormality of motor representation at rest. *Neurology.* 2012;78:122-8.
- Writer's Cramp. 2012 May 10 [consultado 14 May 2012]. Disponible en: <http://emedicine.medscape.com/article/1154398-overview#a0199>
- Gordon NS. Focal dystonia, with special reference to writer's cramp. *Int J Clin Pract.* 2005;59:1088-90.
- Jankovic J, Schwartz K. Botulinum toxin injections for cervical dystonia. *Neurology.* 1990;40:277-80.
- Taira T, Harashima S, Hori T. Neurosurgical treatment for writer's cramp. *Acta Neurochir Suppl.* 2003;87:129-31.
- Cohen LG, Hallett M, Geller BD, Hochberg F. Treatment of focal dystonias of the hand with botulinum toxin injections. *J Neurol Neurosurg Psychiatr.* 1989;52:355-63.
- Panicker JN, Muthane UB. Botulinum toxins: pharmacology and its current therapeutic evidence for use. *Neurol India.* 2003;51:455-60.
- Truong DD, Stenner A, Reichel G. Current clinical applications of botulinum toxin. *Curr Pharm Des.* 2009;15:3671-80.