



Colombia Médica

ISSN: 0120-8322

colombiamedica@correounivalle.edu.co

Universidad del Valle

Colombia

Gerstner B., Jochen

Gangliones

Colombia Médica, vol. 28, núm. 1, 1997, pp. 22-26

Universidad del Valle

Cali, Colombia

Disponible en: <http://www.redalyc.org/articulo.oa?id=28328105>

- Cómo citar el artículo
- Número completo
- Más información del artículo
- Página de la revista en redalyc.org

redalyc.org

Sistema de Información Científica

Red de Revistas Científicas de América Latina, el Caribe, España y Portugal

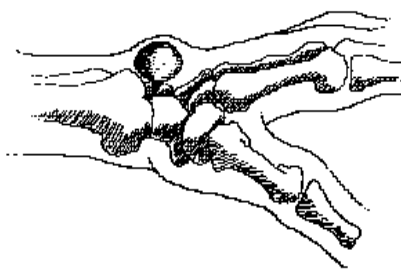
Proyecto académico sin fines de lucro, desarrollado bajo la iniciativa de acceso abierto

Sección: Revisión de temas**Gangliones****Jochen Gerstner B., M.D.***

Palabras claves: Gangliones. Ortopedia. Cirugía.

El ganglión (del griego ganglia: nudo de tejido) es un pseudoquiste, es decir, una bolsa de paredes constituidas por tejido fibroso comprimido no secretante que aparece como un nódulo bien definido, firme, de paredes delgadas, que encierra un contenido viscoso gelatinoso (mucina) y que siempre está en contacto con una cápsula articular o vaina tendinosa sinovial¹.

Es de uso corriente un sinónimo



trauma cuyo antecedente es claro sólo en 15% de los casos. Según esta teoría el ganglión se origina en una lesión traumática de los ligamentos de una articulación o de la vaina sinovial de los tendones, que sufren un proceso de degeneración mixomatosa; la cápsula articular o la vaina se perfora durante el traumatismo y junto con el tejido conectivo laxo se forma una válvula unidireccional colapsable. El

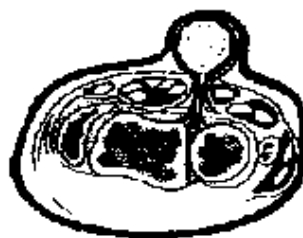

Figura 1. Sección a través de la muñeca que muestra las raíces de un ganglión.

que supone equivocadamente la etiología del proceso y es la de *quiste sinovial*. El quiste es una formación aislada con una pared de epitelio secretante. Según esto, el ganglión sería un quiste con una pared de tejido sinovial, pero tal concepto no corresponde a la realidad. La acepción popular en Colombia es la de *lobanillo* que indica la existencia de una masa poco molesta en la cara dorsal de la muñeca².

Etiología³. No está clara. Puede nacer de manera espontánea o desarrollarse en forma secundaria a un

líquido sinovial dentro de la articulación o vaina sinovial se bombea mediante los movimientos articulares y tendinosos y sale por el orificio capsular a los tejidos periarticulares o peritendinosos. La presión del líquido sobre los tejidos fibrosos determina la formación de la pseudocápsula, que se endurece con el tiempo. El contenido es incapaz de devolverse, pues los tejidos laxos obstruyen el orificio de la cápsula; el pseudoquiste diseca poco a poco los tejidos vecinos hasta colocarse en una posición subcutánea, pero guarda siempre su relación

con los ligamentos, las articulaciones y las vainas sinoviales que lo originan⁴⁻⁵.

Edad. Los gangliones son más frecuente en *gente joven* entre la segunda y la cuarta décadas de la vida. Los gangliones que se asocian con osteoartritis aparecen en pacientes de mayor edad.

Sexo. El ganglión es más común en mujeres que en hombres (3/1).

Localización³. Los gangliones dorsales se encuentran con mayor frecuencia en el dorso de la muñeca, en el lado radial, entre el extensor radial largo del carpo y el extensor de los dedos y se originan en el ligamento


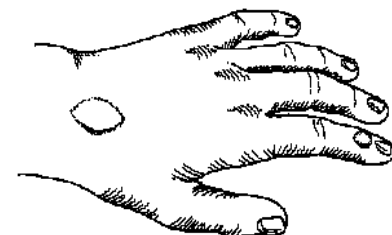


Figura 2. Localización de quistes sinoviales dorsales y palmares.

* Profesor Titular, Departamento de Cirugía, Sección de Ortopedia, Escuela de Medicina, Facultad de Salud, Universidad del Valle, Cali.

escafolunado (60% a 70%).

Los gangliones volares (palmares) en el lado radial del carpo, se localizan entre el flexor radial del carpo y el abductor largo del pulgar, a nivel del pliegue transverso de la muñeca (20%) y se originan sobre la articulación

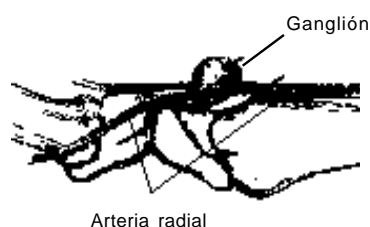


Figura 3. Ilustración de un ganglión palmar para mostrar su relación con la arteria radial.

trapezio-escafoidea o la radioescafoidea.

Los gangliones volares muestran una gran tendencia a comprometer la arteria radial (pues se desarrollan entre las dos ramas finales de la misma, como se ve en la Figura 3), y a producir compresión nerviosa, p.e., del nervio ulnar en el canal de Guyon.

Son menos frecuentes los gangliones palmares (retinaculares) de la vaina de los flexores a nivel de la articulación metacarpofalángica, que nacen de la polea anular proximal A1 (10%). Estos no se ven sino que el paciente los localiza por palpación en forma de una pequeña protuberancia tan gruesa a veces como la cabeza de un alfiler y que produce dolor a la compresión por estar en relación directa con el nervio colateral que pasa a su lado.

El quiste mucoso se encuentra en el dorso de la articulación interfalángica distal de los dedos, siempre en relación con osteofitos y nódulos de Heberden en la osteoartritis de esa articulación.

El quiste intra-articular se localiza en ocasiones en los huesos del carpo,



Figura 4. Quiste intra-articular del lunado.

en especial en el escafoideo y el lunado.

Otras localizaciones. En la mano también se encuentran en el dorso de las articulaciones IFP. Fuera de ella se han descrito gangliones famosos como el quiste de Baker en la fosa poplítea, en el dorso del medio pie, en el codo, que produce compresión del nervio ulnar, en las articulaciones interfacetarias de la columna lumbosacra, en el agujero obturador donde comprime el nervio obturador, etc. Es decir, en cualesquiera localizaciones anatómicas siempre y cuando exista una articulación o una vaina sinovial.

Cuadro clínico. Los principales signos y síntomas, en orden de frecuencia son:

1. **Dolor** cuando está en desarrollo y no es visible, sobre todo en el dorso de la muñeca, entre los huesos escafoideo y lunado, cuadro conocido como ganglión oculto. Ocasionalmente el quiste intraóseo presenta dolor como única queja del enfermo.

2. **Tumoración o masa**, visible o palpable, uni o multilobular y que genera una inconformidad de tipo estético.

3. **Signos y síntomas neurológicos**, cuando se localiza en canales donde puede comprimir un nervio periférico, como el nervio ulnar en el canal de Guyon de la muñeca o en el canal cubital del codo.

Diagnóstico

Historia y hallazgos clínicos:

1. Historia de una masa palpable que aumenta de volumen con el tiem-

po y la actividad.

2. Dolor con el movimiento (debilidad para el agarre de muñeca).

3. Palpación de masa firme, especialmente al comienzo, usualmente blanda y móvil.

4. Los gangliones visibles se pueden transluminar.

Pruebas diagnósticas. Radiografías, ultrasonido, aspiración.

Circunstancias especiales. En algunos gangliones ocultos se puede utilizar la resonancia magnética nuclear (RMN) para evidenciar el diagnóstico. El electrodiagnóstico puede ser útil si hay compresión nerviosa.

Anatomía patológica. Desde los estudios de McEvedy⁴, el ganglión se ha considerado similar a un árbol (Figura 4). Las raíces se colocan en la cápsula articular o vaina sinovial; de ellas nace un pedículo, corto o largo, delgado o grueso, que se comunica con el quiste principal⁵.

Los estudios macro y microscópicos, indican que las raíces o "quistes capsulares" no son estructuras aisladas como parecen serlo al corte histológico, sino que hacen parte de un sistema de conductos que une la articulación o vaina con el quiste principal^{2,3} (Figura 5).

Se describen 3 componentes en el ganglión (Figura 4):

1. Quiste principal, encapsulado (follaje o copa del árbol).

2. Sistema conductivo, valvular (tallo).

3. Zona capsular de contacto, donde existen microquistes sobre la arti-

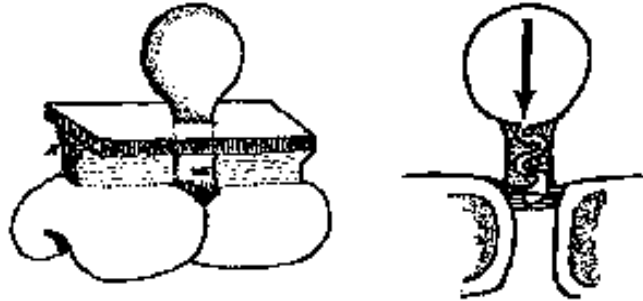


Figura 5. Semejanza entre el ganglión y un árbol. Sistema valvular unidireccional.

culación (raíces).

Numerosos estudios artrográficos⁶, han demostrado que hay comunicación entre el ganglión y la articulación a través de conductos tortuosos que adoptan la forma de quistes comunicantes mediante un sistema valvular unidireccional, donde, la presión dentro del quiste principal colapsa las paredes de los conductos capsulares y previene con frecuencia, el retorno de mucina a la articulación (Figura 5).

Microscópicamente, el lumen principal del ganglión está rodeado de tejido fibroso y en ocasiones de células aplanadas; no hay células endoteliales alrededor. La porción capsular contiene quistes de tamaño variado, rodeados de estroma de tejido conectivo⁵.

Los quistes tienen una mucina viscosa formada por glucosamina, albúmina, globulina y una alta concentración de ácido hialurónico; se ha considerado como líquido sinovial en el que el dializado de suero se ha reabsorbido en el quiste y deja sólo la mucina, que la hace más viscosa que el líquido sinovial normal.

Opciones de tratamiento⁸. Entendida la anatomía patológica del ganglión es fácil explicar por qué existen tantos y tan diversos tratamientos y tan variados grados de recurrencia⁷.

En las diferentes alternativas de tratamiento se deben tener en cuenta varios factores en la decisión de la conducta que se siga: Grado y molestias locales, profesión del paciente, riesgo quirúrgico, costos vs. resultados, aspecto estético.

Las opciones en el manejo son: Observación, estallido del quiste, infiltración, aspiración, resección radical.

Observación. El tratamiento expectante se basa en la historia natural de la enfermedad. En varios estudios se ha demostrado que la remisión espontánea varía entre 35% y 55%. Se emplea en casos leves, con tumoración que lleva menos de 6 meses y sin historia de tratamiento previo.

En este período la observación se puede complementar con el masaje digital^{4,5} que con alguna presión puede tener éxito en casos recientes cuando el quiste tiene paredes delgadas. No tiene costo y el período de observación puede extenderse a 6-12 meses⁷.

Ruptura o estallido del quiste. Previa anestesia local de la piel se infiltra el quiste con el mismo anestésico, se hace sobresalir sobre un plano rígido y se estalla aplicando presión con una moneda o el frasco del anestésico que se desliza en forma de bolillo. La tasa de recidiva varía entre 50% y 75% y puede disminuir si se protege la muñeca con una férula

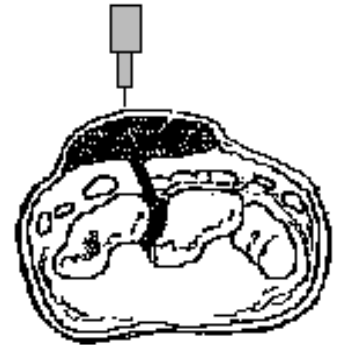


Figura 6. Infiltración anestésica y estallido de un ganglión dorsal.

durante 2-3 semanas^{7,8}. La técnica es aceptable por su bajo costo y ninguna incapacidad después del procedimiento que es muy simple. La ruptura se contraindica cuando la cápsula está muy gruesa (mucho tiempo), cuando el quiste yace sobre la cara palmar de la muñeca o si el ganglión es muy pequeño⁷.

Estallido por infiltración⁹. En los gangliones pequeños, retinaculares de la mano, se realiza el estallido median-

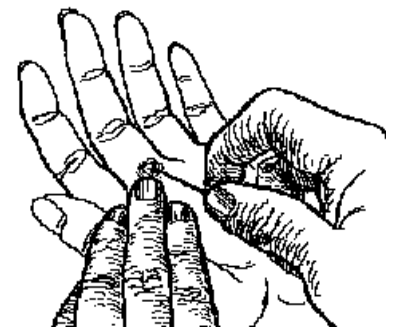


Figura 7. Estallido de un ganglión retinacular mediante infiltración anestésica.

te infiltración con anestésico dentro del quiste. Tiene bajo costo, es simple y no hay incapacidad.

Aspiración¹⁰. Este método exige una preparación estéril de la piel; anestesia local de piel y del ganglión con aguja fina #26; la aspiración se realiza con un aguja gruesa #18 a través de una jeringa grande o dejando la aguja y comprimiendo a los lados el ganglión hasta lograr el vaciado del mismo. La opción de dejar esteroides de depósito queda a criterio del médico tratante. La recidiva de 65% se puede disminuir si se emplea una férula para inmovilizar después. El procedimiento es de consultorio, bajo costo y sin incapacidad.

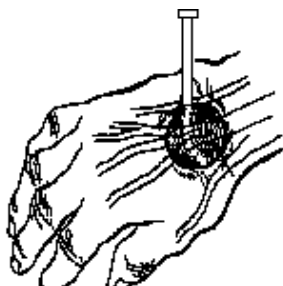


Figura 8. Aspiración de un ganglión de muñeca.

Está contraindicado inyectar sustancias esclerosantes por el peligro de lesionar las superficies articulares a través de la comunicación de los quistes con las articulaciones o vainas sinoviales.

Tratamiento quirúrgico¹¹⁻¹³. La resección simple ha sido la cirugía tradicional del quiste sinovial y simplemente reseca el quiste, se liga el pedículo, pero sin resecar las raíces; la tasa de recurrencia es de 40%, pues al dejar *in situ* el pedículo y la base, quedan dos elementos que facilitan su reproducción. Este tipo de cirugía no se recomienda en la actualidad. La cirugía de elección es la resección radical en sombrero.

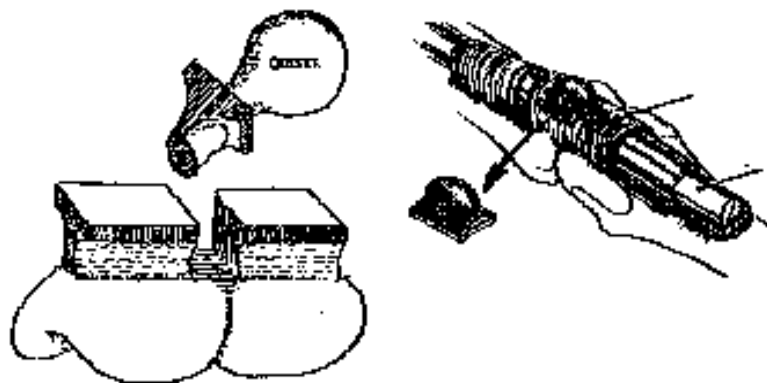


Figura 9. Resección radical del ganglión incluyendo pedículo y base.



Figura 10. Resección de quiste mucoso de sus osteofitos y colgajo rotatorio.

Se dirige a remover en forma amplia, todas las partes del ganglión, inclusive su pedículo y sus raíces. La base ancha que se reseca, semeja al ala del sombrero, que constituye la cápsula articular que yace sobre el ligamento. La incidencia de reproducción con esta técnica es de 1.5%. Sus costos son más altos y la incapacidad post-operatoria es de 3 semanas por la inmovilización con yeso que requiere para la cicatrización del defecto que queda por la resección en sombrero¹¹.

Indicaciones de cirugía¹³ Fracaso de los tratamientos conservadores, dolor persistente, evidencia de compresión nerviosa, tamaño y aspecto estético, dilema diagnóstico, quiste sinovial volar de muñeca y quiste poplíteo con más de 2 años de observación, quistes óseos intraarticulares, sintomáticos, los quistes mucosos requieren escisión completa, resección

de osteofitos asociados y reconstrucción de piel con colgajos rotatorios (Figura 7). Si las quejas y molestias del paciente justifican algún procedimiento se debe preferir la resección radical por su menor índice de recidivas.

REFERENCIAS

1. Zachariae L, Hvid-Hansen H. Ganglia. *Acta Chir Scand* 1973; 139: 625-28.
2. Bustillo E. *Gangliones del carpo*. Comunicación personal.
3. Angelides A, Wallace P. The dorsal ganglion of the wrist. *J Hand Surg* 1976; 1: 228-35.
4. McEvedy B. The simple ganglion. *Lancet* 1965; 2: 135-36.
5. Soren A. Pathogenesis and treatment of ganglions. *CORE* 1966; 48: 173-79.
6. Tophoj J, Henríquez U. Ganglion of the wrist. *Acta Orthop Scand* 1971; 42: 244-50.
7. Abdren L, Eiken O. Arthrographic studies of wrist ganglions. *J Bone Joint Surg* 1971; 53A: 299-302.
7. Nelson C Sawmiller S, Phalen G. Ganglions of the wrist and hand. *J Bone Joint Surg*

- 1972; 54A: 1459-64.
8. Hvid-Hansen: On the treatment of ganglia. *Acta Chir Scand* 1970; 136: 471-76.
 9. Chase RA. *Atlas of hand surgery*. Vol 2. Philadelphia: WB Saunders Co., 1984.
 10. Richman JA, Gelberman RH, Engbar PB, Bean DJ. Ganglions of the wrist and digits: results of treatment by aspiration and cyst wall puncture. *J Hand Surg* 1987; 12A: 1041-43.
 11. Angelides ACL. Ganglions of the hand and wrist. *In Operative hand surgery*. 3rd ed. New York: Churchill Livingstone; 1993, pp. 2157-71.
 12. Razemon JP. *Les kystes dits sinoviaux du poignet. Le Poignet*. Paris: Expansion Scientifique Française. 1983.
 13. Botte MLJ. Ganglion excision. *In The wrist*. Gelberman RH (ed.). New York: Raven Press; 1994.