



Revista Colombiana de Gastroenterología

ISSN: 0120-9957

revistagastro@cable.net.co

Asociación Colombiana de Gastroenterología
Colombia

Bernal Eusse, Alberto; Restrepo Molina, Rodrigo; Bernal Cuartas, Carolina; Castaño Llano, Rodrigo
Foramen congénito del ligamento ancho con hernia enteral interna y sufrimiento intestinal reversible:

Presentación de dos casos

Revista Colombiana de Gastroenterología, vol. 27, núm. 1, enero-marzo, 2012, pp. 56-61

Asociación Colombiana de Gastroenterología

Bogotá, Colombia

Disponible en: <http://www.redalyc.org/articulo.oa?id=337731759007>

- Cómo citar el artículo
- Número completo
- Más información del artículo
- Página de la revista en redalyc.org

redalyc.org

Sistema de Información Científica

Red de Revistas Científicas de América Latina, el Caribe, España y Portugal

Proyecto académico sin fines de lucro, desarrollado bajo la iniciativa de acceso abierto

Foramen congénito del ligamento ancho con hernia enteral interna y sufrimiento intestinal reversible: Presentación de dos casos

Two cases of congenital foramina in the broad ligament of the uterus with small bowel hernias and reversible intestinal distress

Alberto Bernal Eusse, MD,¹ Rodrigo Restrepo Molina, MD,² Carolina Bernal Cuartas, MD,³ Rodrigo Castaño Llano, MD.⁴

¹ Gastroenterólogo, Universidad Militar Nueva Granada, Cirujano General, Universidad de Antioquia. Medellín, Antioquia.

² Patólogo, Clínica Medellín. Instructor asociado de patología. Universidad Pontificia Bolivariana. Medellín, Antioquia.

³ Gastroenteróloga pediatra. Hospital Sant Joan de Déu Barcelona. Barcelona, España.

⁴ Cirugía Gastrointestinal y Endoscopia. Hospital Pablo Tobón Uribe. Grupo de Gastrohepatología Universidad de Antioquia. Profesor Universidad Pontificia Bolivariana. Medellín, Antioquia. Mail: rcastanoll@une.net.co

Fecha recibido: 12-01-12
Fecha aceptado: 21-02-12

Resumen

Se trata de dos pacientes con un foramen congénito del ligamento ancho que permitió el paso de un asa de intestino delgado y posteriormente causó un cuadro de obstrucción intestinal completa con sufrimiento de asa reversible. Se descartaron antecedentes quirúrgicos, traumáticos e infecciosos que pudieran simular un anillo intraperitoneal congénito.

Palabras clave

Ligamento ancho, parametrio, hernia interna, obstrucción intestinal, congénito.

Abstract

We report two cases of congenital foramina in the broad ligament through which segments of the small intestine passed producing intestinal obstruction with reversible bowel distress. Surgical, traumatic and infectious causes that could simulate congenital intraperitoneal bands were ruled out.

Key words

Broad ligament of the uterus, parametrium, internal hernia, intestinal obstruction, congenital.

INTRODUCCIÓN

La obstrucción intestinal relacionada con una hernia interna del intestino delgado ocurre rara vez, con una incidencia reportada del 1-4% (1, 2). Una hernia interna implica la protrusión de una víscera hueca, más frecuentemente el intestino delgado, por un orificio natural o no natural. Estos defectos pueden ser congénitos o adquiridos, con manifestaciones clínicas continuas o intermitentes y pueden asociarse con anomalías en la rotación intestinal y de las fijaciones peritoneales que causan hernias internas (3, 4). Generalmente, es considerada una condición severa por el alto riesgo de estrangulamiento y perforación del contenido herniado, aun en hernias pequeñas (5).

Más del 50% de las hernias internas informadas en la literatura son paraduodenales (6, 7). Además, diferentes tipos de hernias internas han sido descritas, entre ellas las transmesentéricas (8, 9), supra o perivesical o ambas (10), intersigmoidea (11), del hiato de Winslow (12) y las transommentales (13, 14) como las más frecuentes.

Las hernias internas son difíciles de diagnosticar clínica y radiológicamente. La literatura médica mundial muestra reportes de casos esporádicos, frecuentemente con diagnósticos como hallazgos de autopsia o intraoperatorios y tras un periodo prolongado de sintomatología y complicaciones como la isquemia intestinal (15, 16).

A continuación se describen dos casos de hernias del intestino delgado a través de un defecto congénito del

ligamento ancho con hallazgo intraoperatorio de isquemia intestinal que se resolvió al reducir la hernia; además, se hace una revisión de la embriología y anatomía y manejo de esta rara condición.

DESCRIPCIÓN DE LOS CASOS

Caso 1

Paciente de 61 años, nuligesta, sin antecedentes traumáticos ni antecedentes de instrumentación ginecológica previa, sin historia de infección peritoneal, ni cirugías previas. Consultó por 36 horas de dolor abdominal difuso tipo cólico, acompañado de distensión abdominal y escasa deposición seguida de paro total de materias fecales. En las tres últimas horas presentaba vómito maloliente, bilioso, con escasos restos de alimentos antiguos. Al examen físico se encontró distensión abdominal con hiperperistaltismo y cólicos intermitentes. Los exámenes de laboratorio mostraron glicemia 100 mg/dl, leucocitosis de 14.500, neutrófilos 82%, sin eosinófilos, linfocitos 18%, proteína C reactiva 60, ionograma normal, citoquímico de orina normal, rayos X de tórax PA y lateral normales, radiografía simple de abdomen con distensión generalizada de asas delgadas, mínima cantidad de aire en marco cólico. Con diagnóstico de "obstrucción intestinal mecánica" se lleva a cirugía y se encuentra ileon con asa encarcelada a través de orificio en el ligamento ancho izquierdo, cianótica, edematizada, sin perforación ni cambios sugestivos de necrosis, cuya liberación necesitó hacer resección del anexo izquierdo con el ligamento ancho. Después de liberada el asa ileal, se recuperó su circulación por tanto se decide no hacer resección intestinal. Se hace revisión de toda la cavidad abdominal sin encontrar patología concomitante, cicatrices, bridas o adherencias por proceso inflamatorio o traumático previo.

El estudio anatomopatológico reportó a nivel del ligamento ancho solución de continuidad de 1,5 x 1,0 cm, con vasos sanguíneos a su alrededor (figura 1).

El estudio microscópico mostró un espécimen constituido por tejido fibroconjuntivo ricamente vascularizado, con algunos vasos de paredes engrosadas y el sitio correspondiente al foramen revestido por células mesoteliales que asientan sobre tejido fibroconjuntivo (figura 2).

Se hizo el diagnóstico de ligamento ancho con ventana congénita e historia de asa ileal encarcelada.

Caso 2

Paciente de 51 años, por lo demás sana, ingresa por severo dolor abdominal bajo, náuseas y vómitos de reciente inicio. No había historia de fiebre, trauma vaginal o intervenciones abdominales. Tenía antecedente de dos partos vaginales y

un aborto. Al examen sus signos vitales eran normales, el abdomen estaba distendido y la mayor sensibilidad era en mesogastrio (periumbilical). Había algo de hiperperistaltismo. Al ingreso los estudios hematológicos y bioquímicos eran normales. Los rayos X de abdomen en posición de pies mostraban dilatación yeyunal.

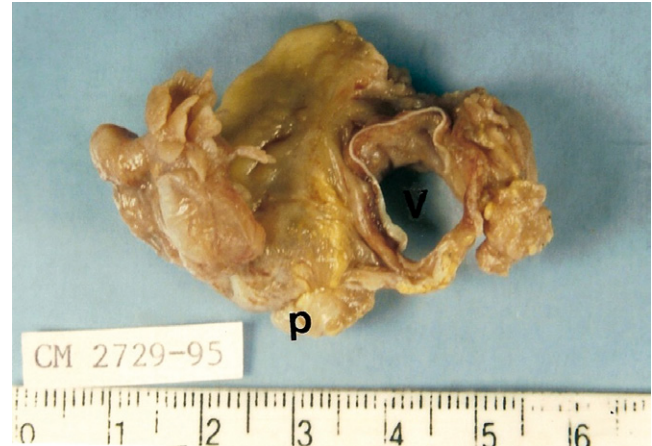

Figura 1. Especimen quirúrgico removido con el ligamento ancho (p) y la ventana (v) parametrial congénita.

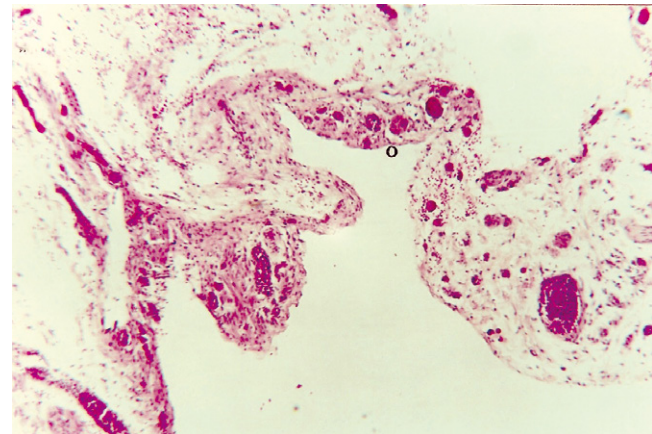


Figura 2. Fotografía microscópica (40X-HE), con la luz de la ventana parametrial tapizada por mesotelio atenuado.

El manejo inicial fue conservador con SNG y líquidos parenterales. Unas 24 horas después se produjo obstipación, empeoró el dolor abdominal y ya había taquicardia. Se le realizó TAC de abdomen con hallazgo de obstrucción intestinal.

En la laparotomía un asa de yeyuno se había herniado a través de un pequeño defecto del ligamento ancho, había congestión y equimosis del asa herniada causando la obstrucción pero sin perforación. Una vez liberada el asa herniada, esta se recuperó *ad integrum* y el defecto fue cerrado con una sutura continua de vicryl. La recuperación cursó sin problemas (figuras 3 a 6).

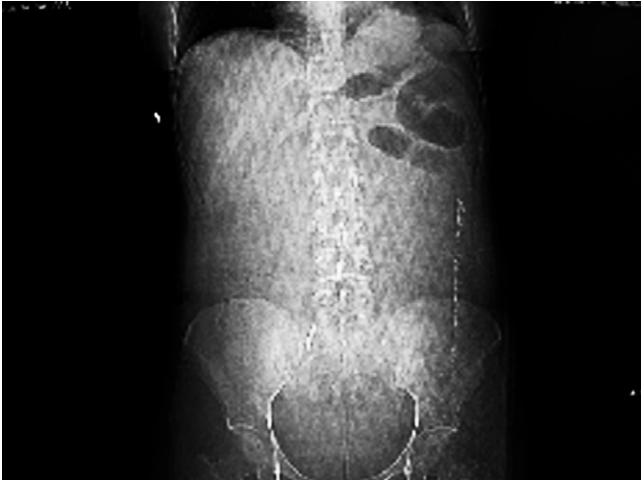

Figura 3. Radiografía de abdomen de pies que muestra dilatación de asas de intestino delgado en el cuadrante superior izquierdo, no hay neumoperitoneo ni líquido libre en cavidad.

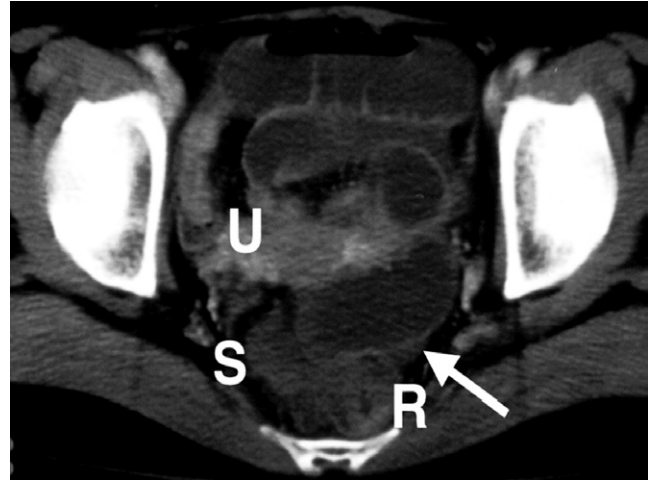


Figura 4. TAC contrastado que muestra el recto (R) y el sigmoide (S) con compresión dorso lateral y el útero (U) con compresión ventral. La flecha muestra asas enterales dilatadas.

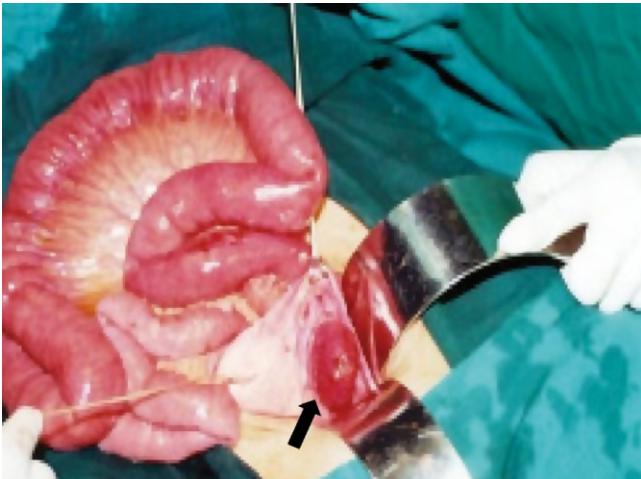


Figura 5. Yeyuno distal herniado a través de defecto del ligamento ancho (flecha) con dilatación proximal de asas.

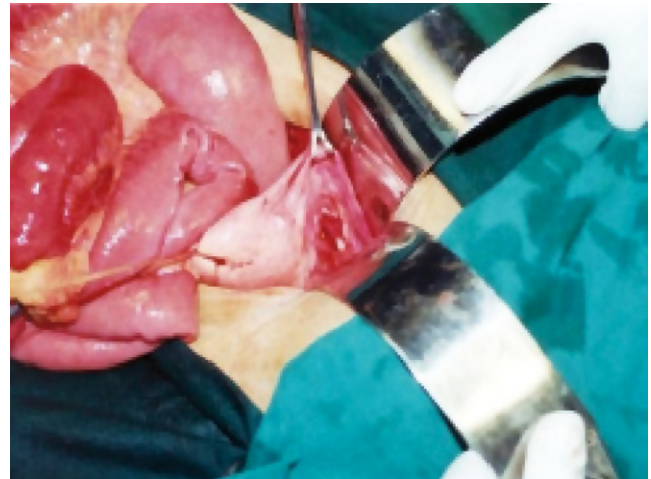


Figura 6. El yeyuno ha sido liberado y el defecto herniario es expuesto para su posterior cierre con vicryl 3/0.

CONSIDERACIONES EMBRIOLÓGICAS Y ANATÓMICAS

Embriología

El ligamento ancho es un repliegue peritoneal que une el útero, la trompa de Falopio y los ovarios a la pelvis. El ligamento ancho se forma tras la fusión de ambos ductos mülerianos. Esta fusión permite la unión de dos pliegues peritoneales que constituyen el ligamento ancho en cada lado de los ductos mülerianos fusionados. Los conductos mülerianos se canalizan y forman el útero, la trompa y el cérvix (17).

Anatomía y fisiología

El ligamento ancho está constituido por una doble capa de células mesoteliales. Se extiende desde ambos lados del útero hasta las paredes laterales de la pelvis e inferiormente hacia el piso pélvico. Superiormente engloba de anterior a posterior el ligamento redondo, las trompas, y el ligamento útero-ovárico. Medialmente encierra el útero y lateralmente los vasos ováricos formando el ligamento infundibulopélvico, que une los ovarios a la pared lateral de la pelvis.

Entre las dos capas del ligamento ancho se encuentra un tejido extraperitoneal conocido como el parametrio que consiste en tejido conectivo, músculo liso, nervios y vasos sanguíneos. El mesovario es un pliegue peritoneal corto que une el borde anterior del ovario a la cara posterior del ligamento ancho. El mesosalpinx, la parte del ligamento ancho que yace entre el ligamento útero-ovárico el ovario y la trompa de Falopio.

Junto al útero, el ligamento ancho forma un septo a través de la pelvis femenina, dividiéndola en dos compartimentos, en el anterior está la vejiga y en el posterior el recto. Se cree que el ligamento ancho mantiene tanto el útero en su posición normal como las relaciones anatómicas de la trompa, los ovarios y el útero, papel que es muy importante en la reproducción. Sin embargo, su papel en el soporte pélvico es mínimo, el principal soporte es el piso pélvico.

DISCUSIÓN

Los defectos anatómicos del ligamento ancho pueden ser congénitos o adquiridos. Se han descritos diferentes mecanismos en la producción de estos defectos, como el trauma del embarazo o el parto, la enfermedad inflamatoria pélvica o el daño quirúrgico. Los quistes congénitos en el ligamento ancho son el remanente de los conductos mesonéfricos o mülerianos; cuando estos quistes se rompen se cree que dejan un defecto en el ligamento ancho, lo que explicaría los defectos en mujeres nulíparas, o en quienes no se han realizado intervenciones quirúrgicas o no tuvieron enfermedad inflamatoria pélvica (18). Aunque son más frecuentes unilaterales, estos defectos también pueden ser bilaterales. Hunt (19) los ha clasificado en dos tipos:

- Tipo 1: Tipo fenestrado, el defecto compromete la hoja anterior y posterior del ligamento ancho, cerrando una ventana abierta anterior y posterior.
- Tipo 2: Tipo bolsa, el defecto compromete una sola capa, anterior o posterior del ligamento ancho.
- Cilley (20) propone otra clasificación dependiendo de la localización del defecto (figura 7).
- Tipo 1: El defecto sucede más frecuentemente en la zona más amplia del ligamento ancho.
- Tipo 2: El defecto sucede a través del mesosalpinx y el mesovario
- Tipo 3: El defecto se produce en el meso del ligamento redondo (figura 7).

La herniación interna del intestino delgado es una rara causa de obstrucción intestinal, representando del 1-4% de las obstrucciones intestinales (3). La primera descripción de una hernia encarcelada a través de un defecto del ligamento ancho del útero se hizo como hallazgo de autopsia en 1861

por Quain, citado por Baron (21). Las hernias internas a través de un defecto del ligamento ancho son más raras y representan del 4-7% de todas las hernias internas (22, 23). Usualmente el asa herniada es el íleon (24, 25) pero también se ha descrito el yeyuno (16, 26) como el segundo caso aquí presentado, anexos (27, 28) y colon (29, 30).

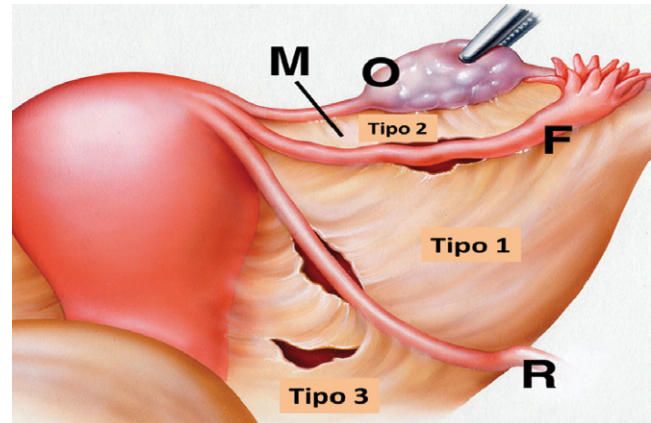


Figura 7. Anatomía del ligamento ancho con los tres defectos esquematizados. F= Trompa de Falopio, M= Mesosalpinx, O= Ovario, R= Ligamento redondo.

La mayoría de las hernias ocurre con la variedad fenestrada (31) y solo se describieron tres casos de obstrucción en una serie de 57 pacientes en Japón, con la variedad tipo bolsa (32). La herniación puede ser anterior a posterior o lo contrario, y el asa herniada desplaza el útero en sentido contralateral (figura 4).

Típicamente el paciente se presenta con un cuadro de abdomen agudo, con dolor abdominal, náusea, vómito. El diagnóstico temprano es crucial para realizar la cirugía y liberar el asa herniada y evitar así la secuencia isquemia, necrosis y perforación. La placa simple de abdomen muestra asas enterales dilatadas con niveles hidroaéreos. La TAC de abdomen y pelvis es diagnóstica (33) y el hallazgo del asa herniada con su terminación cerca al útero es sugestiva de una hernia a través del ligamento ancho (4, 34). El tratamiento quirúrgico es una emergencia e incluye la reducción del asa herniada, la resección intestinal si es necesaria y la prevención secundaria de una recurrencia por la sección y el subsiguiente reparo (caso 1) o el cierre primario del defecto (caso 2). Se ha descrito el manejo laparoscópico de estos pacientes con cierre del defecto con clips absorbibles (18) o por cierre primario con sutura continua (3, 29, 35-38).

Aunque las obstrucciones de origen pélvico deben despertar como primera sospecha la presencia de bridas o neoplasias, la hernia interna es una condición para tener en cuenta una vez se descartaron las más frecuentes causas. El tener presente esta patología permitirá un diagnóstico precoz y la intervención

quirúrgica en el tiempo prudencial, lo que redundará en un desenlace sin morbilidad para las pacientes.

REFERENCIAS

1. Castaño R, Oliveros R. Factores pronósticos en la obstrucción intestinal por cáncer. *Revista del Instituto Nacional de Cancerología* 2000; 4: 13-22.
2. Castaño R, Oliveros R. Obstrucción intestinal en el paciente con cáncer. *Rev Col de Cirugía* 2001; 16: 96-105.
3. Varela GG, Lopez-Loredo A, García Leon JF. Broad ligament hernia-associated bowel obstruction. *JLS* 2007; 11: 127-30.
4. Blachar A, Federle MP, Dodson SF. Internal hernia: clinical and imaging findings in 17 patients with emphasis on CT criteria. *Radiology* 2001; 218: 68-74.
5. Langan RC, Holzman K, Coblenz M. Strangulated hernia through a defect in the broad ligament: a sheep in wolf's clothing. *Hernia* 2010.
6. Lin CT, Hsu KF, Hong ZJ, et al. A paraduodenal hernia (Treitz's hernia) causing acute bowel obstruction. *Rev Esp Enferm Dig* 2010; 102: 220-1.
7. Khalaileh A, Schlager A, Bala M, et al. Left laparoscopic paraduodenal hernia repair. *Surg Endosc* 2010; 24: 1486-9.
8. Park CY, Kim JC, Choi SJ, Kim SK. A transmesenteric hernia in a child: gangrene of a long segment of small bowel through a large mesenteric defect. *Korean J Gastroenterol* 2009; 53: 320-3.
9. Capito C, Podevin J, Lascarrou JB, Lehur PA, Armstrong O. Large congenital transmesenteric hernia: a missed small-bowel atresia? *Hernia* 2009; 13: 209-11.
10. Cisse M, Konate I, Ka O, Dieng M, Dia A, Toure CT. Internal supravescical hernia as a rare cause of intestinal obstruction: a case report. *J Med Case Reports* 2009; 3: 9333.
11. Ikeuchi K, Torii A, Kurita A, et al. [A case report: an ileus caused by cecal volvulus and intersigmoidal hernia due to mesenterium commune]. *Nippon Shokakibyō Gakkai Zasshi* 2006; 103: 415-9.
12. Osvaldt AB, Mossmann DF, Bersch VP, Rohde L. Intestinal obstruction caused by a foramen of Winslow hernia. *Am J Surg* 2008; 196: 242-4.
13. Le Moigne F, Lamboley JL, de Charry C, et al. An exceptional case of internal transomental hernia: correlation between CT and surgical findings. *Gastroenterol Clin Biol* 2010; 34: 562-4.
14. Choong AM, Carney L, Beaconsfield T, Shorvon PJ, Bhutiani RP. 'The ins and outs of abdominal pain': a case report of a transomental internal hernia. *Ann R Coll Surg Engl* 2010; 92: W35-6.
15. Aggarwal BK, Rajan S, Aggarwal A, Gothi R, Sharma R, Tandon V. CT diagnosis of Meckel diverticulum in a paracolic internal hernia. *Abdom Imaging* 2005; 30: 56-9.
16. Kanbur AS, Ahmed K, Bux B, Hande T. Jejunal obstruction and perforation resulting from herniation through broad ligament. *J Postgrad Med* 2000; 46: 189-90.
17. Miller A, Hong MK, Hutson JM. The broad ligament: a review of its anatomy and development in different species and hormonal environments. *Clin Anat* 2004; 17: 244-51.
18. Guillem P, Cordonnier C, Bounoua F, Adams P, Duval G. Small bowel incarceration in a broad ligament defect. *Surg Endosc* 2003; 17: 161-2.
19. Hunt AB. Fenestra and pouches in the broad ligament as an actual and potential cause of strangulated intraabdominal hernia. *Surg Gynecol Obstet* 1934; 1934: 906-13.
20. Cilley R, Poterack K, Lemmer J, Dafoe D. Defects of the broad ligament of the uterus. *Am J Gastroenterol* 1986; 81: 389-91.
21. Baron A. Defect in the broad ligament and its association with intestinal strangulation. *Br J Surg* 1948; 36: 91-4.
22. Karaharju E, Hakkiluoto A. Strangulation of small intestine in an opening of the broad ligament. *Int Surg* 1975; 60: 430.
23. Mailloux P, Ramboux A. Small bowel obstruction due to an internal herniation through a defect of the broad ligament. *JBR-BTR* 2010; 93: 201-3.
24. Tanioka Y, Hirano A, Okita K, et al. A case report of internal hernia through an abnormal defect in the broad ligament of the uterus. *Nippon Shokakibyō Gakkai Zasshi* 2010; 107: 620-4.
25. Cisse M, Ka I, Konate I, et al. Incarcerated internal hernia through a breach of the broad ligament, a case report. *Gynecol Obstet Fertil* 2011; 39: e47-8.
26. Garcia-Fadrique A, Sospedra Ferrer R, Vazquez Tarragon A, Martinez Abad M. Intestinal obstruction due to a hernia across the broad ligament of the uterus. *Cirugía española* 2011.
27. Demir H, Scoccia B. Internal herniation of adnexa through a defect of the broad ligament: case report and literature review. *J Minim Invasive Gynecol* 2010; 17: 110-2.
28. Karcaaltincaba D, Avsar F, Iskender C, Korukluoglu B. Unusual mechanism of isolated torsion of fallopian tube following minor trauma. Herniation through a broad ligament tear. *Saudi Med J* 2007; 28: 637-8.
29. Onida S, Lynes K, Ozdemir BA, Whitehouse PA. Unexpected findings at diagnostic laparoscopy: caecal incarceration with concurrent appendicitis in a patient with bilateral broad ligament defects. *Ann R Coll Surg Engl* 2010; 92: W19-20.
30. Vo TM, Gyaneshwar R, Mayer C. Concurrent sigmoid volvulus and herniation through broad ligament defect during pregnancy: case report and literature review. *J Obstet Gynaecol Res* 2008; 34: 658-62.
31. Papas HN. Intestinal obstruction associated with pouches and fenestrae in the broad ligament: review of the literature and report of a case. *Am J Obstet Gynecol* 1960; 80: 172-5.
32. Terado M, Okazaki M, Shinozaki K. A case report of internal herniation through an abnormal defect in the broad ligament. *Shujutsu* 2002; 56: 265-9.
33. Barbier Brion B, Daragon C, Idelcadi O, Manton G, Kastler B, Delabrousse E. Small bowel obstruction due to broad ligament hernia: computed tomography findings. *Hernia* 2010.

34. Kosaka N, Uematsu H, Kimura H, Yamamori S, Hirano K, Itoh H. Utility of multi-detector CT for pre-operative diagnosis of internal hernia through a defect in the broad ligament (2007: 1b). *Eur Radiol* 2007; 17: 1130-3.
35. Garcia-Oria M, Inglada J, Domingo J, Biescas J, Ching C. Small bowel obstruction due to broad ligament hernia successfully treated by laparoscopy. *J Laparoendosc Adv Surg Tech A* 2007; 17: 666-8.
36. Leone V, Misuri D, Faggi U, Giovane A, Fazio C, Cardini S. Laparoscopic treatment of incarcerated hernia through right broad ligament in patients with bilateral parametrium defects. *G Chir* 2009; 30: 141-3.
37. Takayama S, Hirokawa T, Sakamoto M, et al. Laparoscopic management of small bowel incarceration caused by a broad ligament defect: report of a case. *Surg Today* 2007; 37: 437-9.
38. Bangari R, Uchil D. Laparoscopic Management of Internal Hernia of Small Intestine through a Broad Ligament Defect. *J Minim Invasive Gynecol* 2012; 19: 122-4.