



Acta Médica Costarricense

ISSN: 0001-6002

actamedica@medicos.sa.cr

Colegio de Médicos y Cirujanos de Costa Rica
Costa Rica

Alonso-Escalante, José Carlos; Zamora-Estrada, Esteban; Esquivel-Solís, Faylan
Osteopoiquilosis: reporte de un caso y revisión bibliográfica
Acta Médica Costarricense, vol. 54, núm. 2, abril-junio, 2012, pp. 122-124
Colegio de Médicos y Cirujanos de Costa Rica
San José, Costa Rica

Disponible en: <http://www.redalyc.org/articulo.oa?id=43422619010>

- Cómo citar el artículo
- Número completo
- Más información del artículo
- Página de la revista en redalyc.org

redalyc.org

Sistema de Información Científica
Red de Revistas Científicas de América Latina, el Caribe, España y Portugal
Proyecto académico sin fines de lucro, desarrollado bajo la iniciativa de acceso abierto

Caso clínico

Osteopoiquilosis: reporte de un caso y revisión bibliográfica

Osteopoikilosis: Report of a case and review of the current literature.

José Carlos Alonso-Escalante¹, Esteban Zamora-Estrada², Faylan Esquivel-Solís³.

Resumen

Paciente masculino de diecinueve años de edad, proveniente de Guápiles, con antecedente de tortícolis congénita y urolitiasis obstructiva a repetición, con un cuadro clínico de varios meses de evolución de dolor en miembros inferiores, fue referido por lesiones enostóticas simétricas en ambas caderas y articulaciones sacroiliacas, como hallazgos incidentales de un estudio de pielograma intravenoso. Radiografías de cadera y rodilla mostraron lesiones escleróticas simétricas, características de osteopoiquilosis. El estudio de gammagrafía ósea descarta hallazgos óseos patológicos. Se descarta también cualquier otra condición asociada que pueda requerir tratamiento médico. Además, su condición ósea no requiere ningún tipo de intervención.

Descriptores: osteopoiquilosis, displasia, osteoesclerosis

Abstract

A 19-year-old-male from Guápiles with history of congenital torticollis and obstructive urolithiasis was seen in the orthopedic clinic because of symmetrical hyperostic spots in both hips and sacroiliac joints detected incidentally when an intravenous pyelogram was performed on the patient. The patient manifested pain in both lower limbs of several months' length. Hip and knee radiographs showed symmetrical sclerotic bone lesions suggestive of osteopoikilosis. A bone gammagraphy study showed no pathological findings. The possibility of any other associated medical condition was ruled out. Osteopoikilosis requires no medical treatment.

Servicio de Ortopedia y de Radiología, Hospital "Rafael Ángel Calderón Guardia".
Escuela de Medicina Universidad de Costa Rica.

Correspondencia:
jcalonso@racsa.co.cr

ISSN 0001-6002/2012/54/2/122-124
Acta Médica Costarricense, © 2012
Colegio de Médicos y Cirujanos
de Costa Rica

Keywords: osteopoikilosis, displasia, osteosclerosis

Fecha recibido: 2 de setiembre de 2011

Fecha aceptado: 9 de febrero de 2012

La osteopoiquilosis, o enfermedad de los huesos manchados, pertenece a un grupo de raras entidades clínicas conocidas con el nombre de displasias esclerosantes de hueso.¹ Dicha entidad constituye una ectopia de hueso cortical en hueso esponjoso. Se caracteriza por presentar focos hiperostóticos localizados en cualquier sitio del esqueleto, con predominio en la metáfisis y la epífisis de los huesos largos, así como en los huesos del carpo y tarso.²

A pesar de ser una condición ósea benigna, se ha descrito su asociación con otros trastornos del tejido conectivo, como el síndrome de Buschke-Ollendorf, que pueden causar problemas médicos de mayor gravedad.³

La descripción del primer caso data de 1915. Desde entonces, la mayoría de reportes en el ámbito mundial corresponden a casos aislados, probablemente porque la osteopoiquilia familiar es poco común.^{2,4} En la literatura revisada, este es el primer caso de osteopoiquilosis descrito en Costa Rica, por lo cual representa un aporte significativo para el estudio de este trastorno.

Presentación del caso

Se trata de un hombre de diecinueve años de edad, agricultor, proveniente de Guápiles, con historia de tortícolis congénita diagnosticada a los cinco años de edad y con urolitiasis a repetición diagnosticada cinco meses atrás. Es referido al Servicio de Ortopedia del Hospital Rafael Ángel Calderón Guardia por presentar como hallazgos incidentales, en un estudio de pielograma intravenoso, lesiones enostóticas periarticulares simétricas en ambas caderas y articulaciones sacroiliacas.

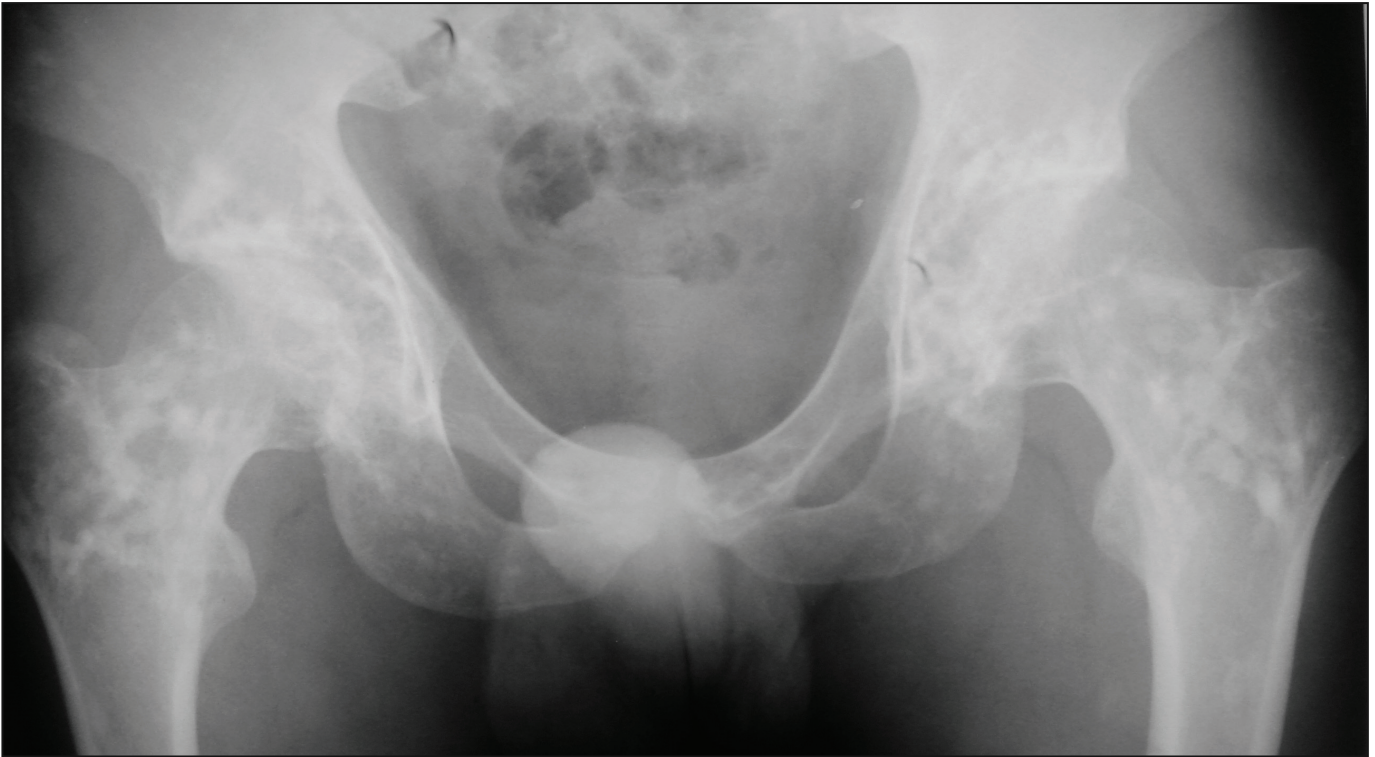


Figura 1. Radiografía de cadera. Se observan lesiones escleróticas (islas óseas o enostosis) simétricas, bilaterales, de bordes definidos de disposición periarticular en ambos fémures proximales y regiones acetabulares de tamaños similares.

El paciente manifiesta en ambos miembros inferiores un dolor ocasional, leve, mal definido, no progresivo, por lo general matutino, de varios meses de evolución y sin otros síntomas del sistema musculoesquelético.

No existen antecedentes de consumo de alcohol, tabaquismo, consumo de otras drogas, alergias ni antecedentes heredofamiliares.

Al paciente se le realiza una serie de radiografías, en las cuales se evidencian lesiones escleróticas, simétricas, redondeadas, de tamaño menor de 5 mm y yuxtaarticulares, en ambas rodillas, caderas y articulaciones sacroiliacas (figs. 1 y 2). Además, por medio de una radiografía de cuello se documenta la presencia de una posible masa de tejidos blandos. Posteriormente se le practica un ultrasonido de cuello, en el cual se descartan patologías. Un estudio de gammagrafía ósea muestra hallazgos esqueléticos normales.

Discusión

Las lesiones escleróticas multifocales de hueso pueden ser el resultado de múltiples factores etiológicos, con los cuales se debe realizar el diagnóstico diferencial. Entre ellos se describen metástasis osteoblásticas, trastornos vasculares, trastornos congénitos, procesos infecciosos, trauma y alteraciones endocrinológicas.

Usualmente, el paciente presenta una serie de síntomas y algunos otros hallazgos que contribuyen a efectuar el diagnóstico.⁵

En el caso en estudio, se encuentra una sintomatología vaga y hallazgos radiológicos muy particulares, que hacen sospechar de una causa congénita, específicamente de osteopoiquilosis.

Esta entidad tiene una transmisión autosómica dominante y corresponde a una alteración en la maduración del hueso endocondral, que en la mayoría de los casos se detecta entre los veinte y los treinta años de edad.¹⁻³ Como ocurrió en este caso, la detección de osteopoiquilosis suele ser accidental, al solicitar algún estudio radiológico por otros motivos y hallar las lesiones óseas características.⁵

En cuanto a las hallazgos radiológicos, se dice que las lesiones características persisten de por vida. Entre los sitios de predilección y con distribución periarticular se encuentran las falanges (100%), huesos del carpo (97,4%), metacarpos (92,5%), falanges de los pies (87,2%), metatarsos (84,4%), huesos del tarso (84,6%), pelvis (74,4%), fémur (74,4%), radio (66,7%), ulna (66,7%), sacro (58,9%), húmero (28,2%), tibia (20,5%) y fíbula (2,8%), según un estudio de cuatro familias.⁶

En el caso costarricense, el paciente presenta pequeños focos de esclerosis de tamaño variable, de forma redondeada, simétricos y bien definidos, que no alteran la cortical ni el contorno óseo. Usualmente, para diferenciar entre una metástasis y una displasia ósea tipo osteopoiquilosis de distribución periarticular, se recurre a un estudio de gammagrafía ósea, que en este caso descarta una posible metástasis. Se debe tomar en cuenta que la diferenciación que permite realizar la gammagrafía ósea no es absoluta, pues existen reportes de casos de osteopoiquilosis donde se describen hallazgos óseos patológicos por gammagrafía ósea.⁷

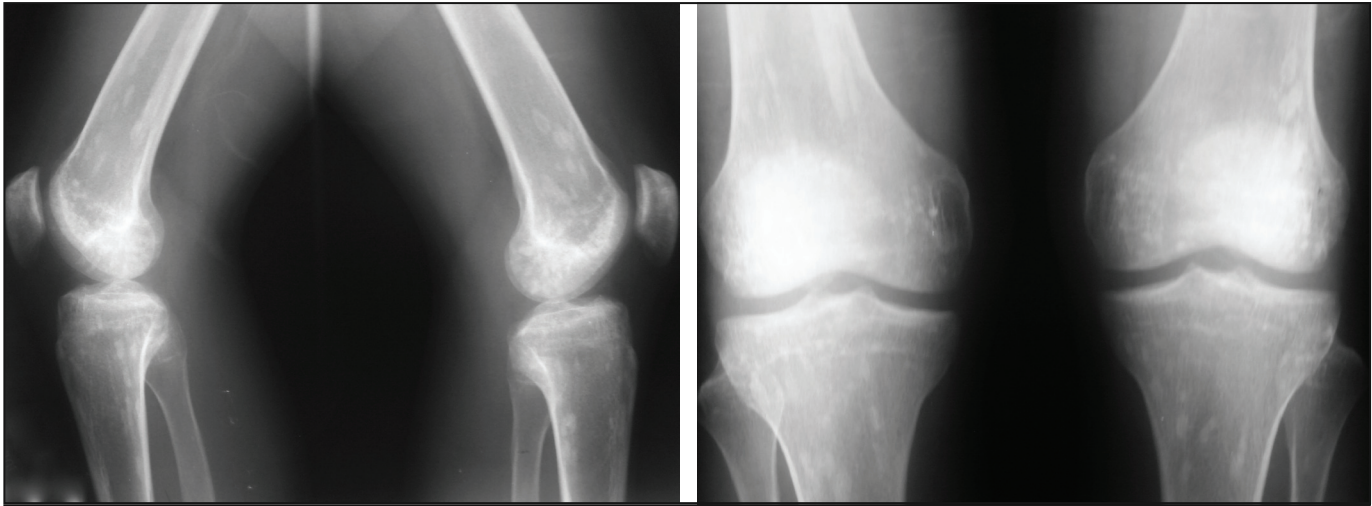


Figura 2. Radiografía de rodillas lateral (A) y anteroposterior (B). Se observa el mismo tipo de lesión que en la radiografía de cadera, predominantemente en la región meta-epifisiaria.

La osteopoikilosis se considera una condición ósea benigna, que no requiere ningún tipo de tratamiento o intervención. Sin embargo, se ha descrito la asociación de la osteopoikilia familiar con otros trastornos que sí pueden necesitar atención médica, tales como esclerodermia, enfermedades endocrinológicas, artritis reumatoide, sindactilia y paladar hendido. La osteopoikilosis también se ha asociado al síndrome de Buscke-Ollendorf, como ya se mencionó, y al síndrome Klippel-Feil.^{2,3}

En el presente caso, se han descartado las condiciones citadas. No obstante, llama la atención la presencia concomitante de tortícolis congénita y la urolitiasis a repetición, a pesar de que en la literatura revisada no se documenta ningún caso que relacione alguna de estas dos entidades con la osteopoikilosis.

Es importante enfatizar que, en este caso, el paciente niega antecedentes heredofamiliares. Tampoco se conocen antecedentes de enfermedades óseas hereditarias en su familia. Esto es esperable, ya que, por ser un trastorno de curso generalmente subclínico, de no existir un estudio radiológico en los miembros de la familia, sería difícil identificarlo en otros sujetos.

Fuentes de apoyo: Hospital Rafael Ángel Calderón Guardia

Conflictos de interés: los autores no reportan ningún conflicto de interés.

Referencias

1. Greenspan A. Sclerosing bone displasias – a target-site approach. *Skeletal Radiol* 1991; 20: 561-583.
2. Baasanjav S, Jamsheer A, Kolanczyk M, Horn D, Latos T, Hoffman K *et al*. Osteopoikilosis and multiple exostoses caused by novel mutations in LEMD3 and EXT1 genes respectively - coincidence within one family *BMC BMC Med Genet* 2010; 11:110-117.
3. Ruiz-Fernández M, León-García F, Ruiz-González A, Rodríguez-Palmero M. Osteopatía condensante diseminada: definición y actitud. *BSCP Can Ped* 2003; 27: 401-405.
4. Sutherland C. Osteopoikilosis. *Radiology* 1935; 25: 470-479.
5. Sclerotic Lesions of Bone. Department of Radiology University of Washington, 2008. En <http://www.rad.washington.edu/academics/academic-sections/msk/teaching-materials/online-musculoskeletal-radiology-book/sclerotic-lesions-of-bone>.
6. Khot R, Sikarwar J, Gupta R, Sharma G. Osteopoikilosis: A case report. *Ind J Radiol Imag* 2005; 15: 453-454.
7. Serdaroglu M, Capkin E, Uçuncue F, Tosun M. Case report of a patient with osteopoikilosis. *Rheumatol Int* 2007; 27: 683-686.