



Acta Médica Costarricense

ISSN: 0001-6002

actamedica@medicos.sa.cr

Colegio de Médicos y Cirujanos de Costa
Rica
Costa Rica

Acosta-Gualandri, Alejandra; Penón-Portmann, Mónica; Quesada-Rodríguez, Marco
Displasia epifisiaria hemimélica: enfermedad de Trevor
Acta Médica Costarricense, vol. 57, núm. 1, enero-marzo, 2015, pp. 49-51
Colegio de Médicos y Cirujanos de Costa Rica
San José, Costa Rica

Disponible en: <http://www.redalyc.org/articulo.oa?id=43433759010>

- Cómo citar el artículo
- Número completo
- Más información del artículo
- Página de la revista en redalyc.org

redalyc.org

Sistema de Información Científica
Red de Revistas Científicas de América Latina, el Caribe, España y Portugal
Proyecto académico sin fines de lucro, desarrollado bajo la iniciativa de acceso abierto

Caso clínico

Displasia epifisaria hemimélica: enfermedad de Trevor

(Dysplasia epiphysealis hemimelica: Trevor disease)

Alejandra Acosta-Gualandri¹, Mónica Penón-Portmann² y Marco Quesada-Rodríguez³

Resumen

Se presenta el caso clínico de un niño de 1 año y 6 meses, atendido en el Hospital Nacional de Niños, por dificultad para deambular, que presentaba datos radiológicos de sobrecrecimiento osteocondral epifisario de tibia proximal y distal, astrágalo y primer metatarsiano del miembro inferior izquierdo, y se diagnostica displasia epifisaria hemimelia.

La displasia epifisaria hemimélica o enfermedad de Trevor, es un defecto osteocartilaginoso, no hereditario. Dicha condición afecta las epífisis y centros de osificación, y se observa principalmente a nivel de las extremidades inferiores. La prevalencia global es de uno en un millón y su etiología es desconocida. Es tres veces más común en varones que en mujeres. El diagnóstico es radiológico y el manejo puede ser conservador o quirúrgico.

Descriptores: displasia epifisaria hemimélica, enfermedad de Trevor, extremidad inferior, epífisis, radiología.

Abstract

We describe the clinical case of an 18-month old boy, evaluated at the National Children's Hospital for difficulties in gait, with radiological findings of osteochondral overgrowth of the epiphysis of the proximal and distal tibia, astragalus and first metatarsal bone of the left leg. The patient was diagnosed with epiphyseal dysplasia hemimelica.

Epiphyseal dysplasia hemimelica or Trevor's disease is a non-hereditary osteo-cartilaginous defect. It affects the epiphysis and ossification centers, occurring predominantly

in the lower limbs. Global prevalence is one in a million and its etiology is unknown. It is three times more common in boys than girls. Diagnosis is made through radiologic studies. Management options include clinical observation or surgery.

Keywords: dysplasia epiphysealis hemimelica, Trevor's disease, lower limb, epiphysis, radiology.

Fecha recibido: 12 de mayo de 2014 **Fecha aprobado:** 09 de octubre de 2014

La displasia epifisaria hemimélica (DEH) es una enfermedad caracterizada por la presencia de sobrecrecimiento osteocartilaginoso de una o varias epífisis o centros de osificación, generalmente de forma unilateral. Es una enfermedad muy poco frecuente, con una prevalencia menor a uno en un millón y de etiología desconocida. Afecta en la mayoría de los casos a varones en una proporción de 3:1.^{1,2} El diagnóstico es radiológico y el manejo puede ser conservador o quirúrgico, dependiendo de las características de la lesión.

Se decide exponer el caso clínico de un niño de 1 año y 6 meses, valorado en el Hospital Nacional de Niños con DEH de la pierna izquierda, debido a la rareza de la patología ósea, y a que se cuenta con pocos casos descritos en la bibliografía médica.

Presentación del caso clínico

Masculino de 1 año y 6 meses, tercer hijo de padres no consanguíneos. Sin antecedentes perinatales o patológicos de importancia. Sin historia de traumas o fracturas. El paciente consulta por presentar problemas en la marcha y el apoyo sobre el pie izquierdo. Al examen físico presenta leve inflamación y dolor a la palpación del tobillo izquierdo. Sin limitaciones a la flexión o extensión, ni infiltración de tejidos blandos.

En las radiografías del miembro inferior izquierdo existe pérdida de la estructura normal de las epífisis tibiales proximal y distal, así como del astrágalo y el primer metatarso. Se observa crecimiento irregular, bulboso y confluyente de los sitios descritos, que generando deformidad y pérdida de la congruencia de las superficies articulares comprometidas. Se realizó estudio radiográfico de los demás huesos largos, así como de la columna vertebral, sin evidencia de alteraciones o datos patológicos (figuras 1 y 2).

Trabajo realizado en: Hospital Nacional de Niños "Dr. Carlos Sáenz Herrera"
Afilación de los autores: ^{1,2}Servicio de Genética y Enfermedades Metabólicas.
³Servicio de Radiología. Hospital Nacional de Niños "Dr. Carlos Sáenz Herrera"
✉ aleacosta_g@yahoo.com

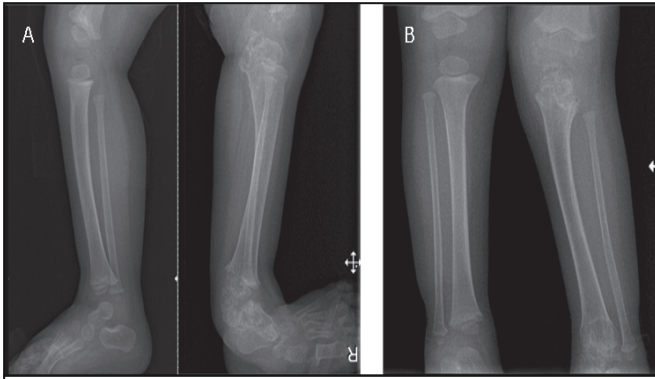


Figura 1. (A, B) En el miembro inferior izquierdo existe pérdida de la morfología normal de las epífisis tibiales proximal y distal, caracterizada, principalmente, por hipertrofia y multiplicidad de los núcleos de osificación, los cuales tienden a confluir y calcificarse. Las lesiones comprometen el grosor completo del hueso y producen ensanchamiento metafisiario con pérdida de la congruencia de las superficies articulares. Se observa discreta angulación del hueso tibial.

En la tomografía es clara la presencia de múltiples centros de osificación irregulares, que se encuentran separados de la epífisis principal tibial izquierda, y que tienden a aglomerarse formando una única masa ósea. Dichos cambios se observan principalmente en la mitad medial de la tibia. Es evidente también el ensanchamiento y deformidad del hueso astragalino, cuneiforme y del primer metatarso (Figura 3).

El abordaje médico del paciente es conservador, con seguimiento por parte del Servicio de Genética y Ortopedia del Hospital Nacional de Niños.

Discusión

Este es el primer caso de displasia epifisial hemimélica (DEH) o enfermedad de Trevor-Fairbank, descrita en el Hospital Nacional de Niños.

Este paciente se puede caracterizar como un niño de 1 año y 6 meses, quien presentó un cuadro agudo de dolor e inflamación monoarticular en rodilla izquierda, asociado a limitación funcional. Las radiografías demostraron destrucción y sobre crecimiento osteocondral a nivel epifisiario y de los centros de osificación.

El diagnóstico diferencial de este caso debe incluir: displasias óseas, tumores (malignos y benignos) y patologías infecciosas. Se logra limitar los posibles diagnósticos diferenciales a displasias óseas, debido a la particularidad de los hallazgos radiológicos. Se descarta osteomielitis por la ausencia de antecedentes de trauma, la afección en múltiples sitios epifisiarios que respeta las diáfisis, y por la ausencia de reacción perióstica, lisis y afección de tejidos blandos.

Otros diagnósticos diferenciales de la enfermedad de Trevor descritos en la bibliografía, que no se discuten porque se alejan de las características clínicas del paciente, son: la miositisosificante,

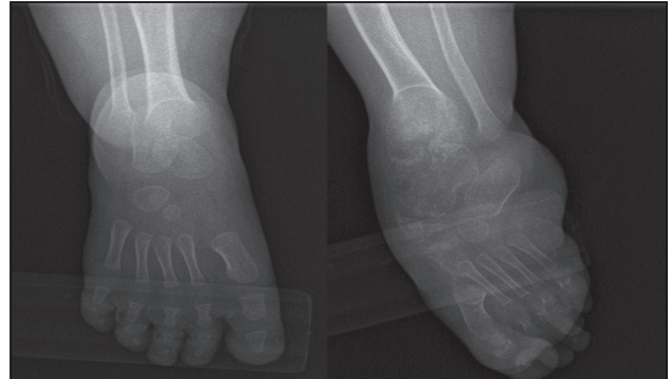

Figura 2. En el pie izquierdo existe compromiso del astrágalo, navicular y primer metatarso, los cuales lucen ensanchados, irregulares y con adelgazamiento de la cortical.

calcinosis tumoral, osteosarcoma, condromatosis sinovial, y calcificaciones vasculares o parasitarias.^{2,5}

En cuanto a las displasias óseas, se consideraron la condrodysplasia punctata y la displasia epifisiaria múltiple, dentro del diagnóstico diferencial, las cuales se logran descartar debido a que ocurren de forma bilateral y presentan áreas de necrosis aséptica, mientras que la afección en el paciente es un sobrecrecimiento osteocondral unilateral.¹

Hay muchas características, tanto clínicas como radiográficas, que apoyan el diagnóstico de la enfermedad de Trevor. Los hallazgos clínicos en la mayoría de los pacientes son secundarios al sobrecrecimiento osteocartilaginoso presentado. La clínica usual es de un cuadro de inflamación articular, que puede estar asociado a dolor y deformidad. Los cambios óseos pueden producir limitación al movimiento y asimetría en la longitud de la extremidad afectada, tal y como se describe este caso clínico.^{1,2}

Otros elementos que apoyan el diagnóstico son las características de la lesión. La mayoría son lesiones unilaterales, con sobre crecimiento osteocartilaginoso a nivel de las epífisis o centros de osificación.^{1,2} Asimismo, la rodilla es el sitio de afección más frecuente, seguido por el tobillo.^{1,2,4} Aunque en la mayoría de los casos documentados en la bibliografía, las lesiones son unilaterales, también se ha documentado casos de DEH bilateral.^{3,4} El rango de edades descritas varía entre los 2 y los 14 años, y conviene recalcar que la presentación de este paciente fue temprana, en comparación con otros casos.

El diagnóstico de la enfermedad de Trevor es radiológico. Las radiografías muestran una o más masas irregulares con osificación focal adyacente a los bordes de las epífisis, con aumento irregular de los centros de osificación. Estos hallazgos son compatibles con los del paciente (figuras 1, 2 y 3).^{1,2,7} En la tomografía ósea se puede definir con más certeza el crecimiento osteocondralepifisiario y los efectos sobre estructuras adyacentes, lo que permite una mejor definición del hueso y cartilago en varios planos (Figura 3).^{1,2,7}

La biopsia se realiza **únicamente** en los casos en que la lesión presenta hallazgos radiológicos atípicos.¹ Las descripciones

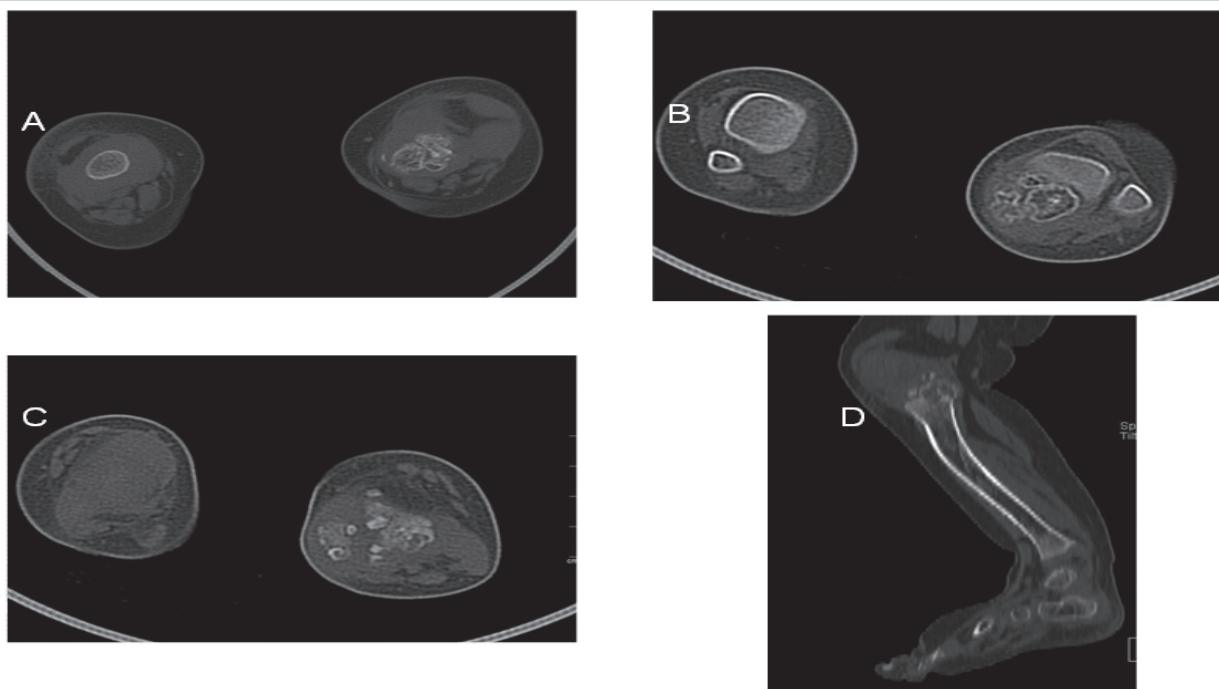


Figura 3. Tomografía (A) epífisis tibial proximal (B,C) epífisis tibial distal. Es obvia la multiplicidad de diferentes centros de osificación irregulares, separados de la epífisis principal, que tienden a aglomerarse y formar una sola masa ósea, ubicándose principalmente en la mitad medial del hueso. (D) Imagen sagital de pierna izquierda donde se observa compromiso de la epífisis tibial proximal y de los huesos del pie.

histológicas de la DEH son idénticas a los osteocondromas, sin embargo, las primeras se originan en las epífisis, mientras que los osteocondromas son exostosis originadas en las metáfisis óseas.^{1,5} En esta instancia, gracias a un diagnóstico radiológico definitorio, no fue necesario realizar una biopsia.

La DEH se clasifica en tres tipos: la forma localizada, en donde se ve involucrada una región monoarticular; la forma clásica, donde más de una región osteocartilaginosa en una misma extremidad se ve afectada, y la forma generalizada, en donde toda la extremidad se ve comprometida.^{5,6} Las características clínicas de este paciente y la afección, tanto de la rodilla como del tobillo, hacen que se clasifique como una DEH clásica. La afección de múltiples huesos en una misma extremidad se observa en un 60-70% de los casos.⁶

En cuanto al manejo médico, el cuadro clínico ha sido lentamente progresivo y ha permitido un manejo conservador. En algunos casos descritos se ha utilizado la artrografía, dado que permite definir la extensión de la lesión y es útil para distinguir exostosis debidas a cuerpos libres presentes en la osteocondromatosis sinovial. La escisión quirúrgica se reserva para los casos en los que existe la presencia de dolor, deformidad o limitación funcional.^{1,2,5} Los estudios radiológicos se efectúan tanto para valorar la progresión de las lesiones óseas, como para evaluar la presencia de recidivas postquirúrgicas.¹

El pronóstico de la enfermedad de Trevor generalmente es bueno; hasta la fecha no se ha reportado transformaciones malignas en ninguno de los casos descritos. Sin embargo, en varios pacientes se puede observar persistencia de las deformidades y osteoartritis secundaria.^{3,5}

La sospecha clínica y los hallazgos radiológicos únicos de la enfermedad de Trevor, permiten un diagnóstico y un abordaje temprano, que disminuye y previene posibles complicaciones médicas.

Conflicto de interés: ninguno

Referencias

1. Silveira RB, Lopes FAR, Reis ALB, Granzotto E, Oliveira AG. Dysplasia epiphysealis hemimelica (Trevor-Fairbank disease): case report. *Radiol Bras.* 2013;46:59-60.
2. Ho Suh J, Ho Cho K. Case report of imaging analyses of the dysplasia epiphysealis hemimelica (Trevor's Disease). *J Korean Soc Radiol.* 2013;69:149-152.
3. Levi N, Ostgaard E, Lund B. Dysplasia epiphysealishemimelica (Trevor's disease) of the distal radius. *Acta Orthop Belg.* 1998;64:104-106.
4. Richardson RR. Variants of exostosis of the bone in children. *Semin Roentgenol.* 2005;40:380-390.
5. Luevitoonvechkij S, Khunsree S, Sirirunruangsarn Y, Settakorn J. Dysplasia epiphysealis hemimelica: a huge articular mass with unpredictable surgical results. *BMJ Case Rep.* 2012;1-5.
6. Azouz EM, Slomic AM, Marton D, Rigault P, Finidori G. The variable manifestations of dysplasia epiphysealis hemimelica. *Pediatr Radiol.* 1985;15:44-49.
7. Douira-Khomsli W, Louati H, Mormech Y, Saied W, Bouchoucha S, Smida M, et al. Dysplasia epiphysealis hemimelica: a report of four cases. *Foot Angle Surg.* 2011;17:37-43.