



Revista de Especialidades Médico-Quirúrgicas

ISSN: 1665-7330

revespmedquir@issste.gob.mx

Instituto de Seguridad y Servicios Sociales de
los Trabajadores del Estado
México

Lorenzana Galicia, Rodrigo; Hernández Salazar, Manuel; Ramírez Castañeda, Vicente; González Vázquez, Armando; Ceballos, Javier; Zarate Méndez, Antonio
Abordaje estereotáctico de lesiones del tallo cerebral. Revisión de casos
Revista de Especialidades Médico-Quirúrgicas, vol. 9, núm. 1, enero-abril, 2004, pp. 46-55
Instituto de Seguridad y Servicios Sociales de los Trabajadores del Estado
Mexico, México

Disponible en: <http://www.redalyc.org/articulo.oa?id=47390106>

- Cómo citar el artículo
- Número completo
- Más información del artículo
- Página de la revista en redalyc.org

redalyc.org

Sistema de Información Científica
Red de Revistas Científicas de América Latina, el Caribe, España y Portugal
Proyecto académico sin fines de lucro, desarrollado bajo la iniciativa de acceso abierto

Abordaje estereotáctico de lesiones del tallo cerebral. Revisión de casos.

¹Dr. Rodrigo Lorenzana Galicia, ²Dr. Manuel Hernández Salazar, ³Dr. Vicente Ramírez Castañeda, ⁴Dr. Armando González Vázquez, ⁵Dr. Javier Ceballos, ⁶Dr. Antonio Zárate Méndez.

¹Médico Residente del Curso de Especialidad en Neurocirugía, CMN "20 de Noviembre" ISSSTE. ²Neurocirujano, Profesor Adjunto del Curso de Postgrado de Neurocirugía, Jefe de Enseñanza e Investigación de la Coordinación de Servicios Modulares, CMN "20 de Noviembre" ISSSTE. ³Jefe de la Sección de Estereotaxia, Servicio de Neurocirugía, CMN "20 de Noviembre" ISSSTE. ⁴jefe del Servicio de Neurocirugía, CMN "20 de Noviembre" ISSSTE. ⁵Médico Residente del Curso de Especialidad en Neurocirugía, Hospital Regional "Lic. Adolfo López Mateos" ISSSTE. ⁶Neurocirujano, Profesor Titular del Curso de Especialidad en Neurocirugía, Coordinador de Servicios Modulares, CMN "20 de Noviembre" ISSSTE
Recibido: diciembre 2003. Aceptado: febrero 2004.

Correspondencia: Dr. Manuel Hernández Salazar: Jefatura de Enseñanza e Investigación de la Coordinación de Servicios Modulares Edificio "A", tercer piso quinta sección Centro Médico Nacional "20 de Noviembre" ISSSTE, Av. Coyoacán no. 540 Col. Del valle, CO 03100, teléfono 52 00 50 03 ext. 4272

Resumen

Introducción: La biopsia estereotáctica para lesiones del tallo cerebral (LTC), es de reciente desarrollo a partir de los 80s' y es sin duda uno de los campos más revolucionados y prometedores de la Medicina, a pesar de su potencial complicación, sin embargo la mayoría de los estudios han mostrado su confiabilidad y certeza. **Material y Métodos:** De 85 biopsias estereotácticas consecutivas, se realizaron 11 biopsias de LTC por estereotaxia (13%). Los diagnósticos se obtuvieron por RM cerebral y TC preoperatoria confirmando la LTC. Se registró en tablas de frecuencias, edad, género, localización y extensión de la lesión, características imagenológicas y clínicas así como tratamientos complementarios y tiempo de sobrevida. Se realizó una hoja tipo Excel con todos los datos, aplicando métodos de estadística descriptiva e inferencial. **Resultados:** Se presentó un desenlace fatal en un periodo menor de 6 meses en el 45.5% (n=5) y mayor de 6 meses en el 54.5% (n=6), sin embargo el tiempo de sobrevida en el total de casos fue de 7.7 meses \pm 6.8 meses, debiendo resaltar que para el 80% (n=9) de los casos de este estudio fue de 11 meses. **Conclusión:** El índice de complicaciones existe pero el beneficio está justificado, debido a la severidad de la enfermedad confirmado el diagnóstico. Un abordaje estereotáctico de las LTC puede proveer un campo de diagnósticos histopatológicos positivos con una baja mortalidad. Palabras clave: Biopsia por estereotaxia, beneficios, baja mortalidad, pocas complicaciones.

Summary

Background: Stereotactic Biopsy has been recently developed from 80's for brainstem lesions, and is one of the most update and promising fields of medicine, despite of its potential complication; however most of the trials has shown its reliance and accuracy. **Patients and Methods:** From 85 consecutive stereotactic biopsies, 11 were made for brainstem lesions (13%) stereotactically. Diagnostics were obtained by preoperative IMR and CT which confirmed the brainstem lesions. It was made a frequency chart with age, gender, location and extension of the lesion, imagenologic and clinic features, as well as complementary treatments and survival time. An Excel chart was made with all data and was submitted to descriptive and inferential statistical methods. **Results:** Fatal outcome in a period less than 6 months was in 45.5% (n=5), more than 6 months 54.5% (n=6), nevertheless the survival time in all the cases was 7.7 months \pm 6.8, we have to clear up that in 80% (n=9) of the cases in this study the survival time was 11 months. **Conclusions:** The complications rates exist but the benefit is justified due to illness severity with a confirmed diagnostic. A stereotactic approach to the brainstem lesions can provide a field of positive histological diagnosis with a low mortality.

Key words.- Stereotactic Biopsy, benefit, low mortality, low complications.

Introducción

El desarrollo de la estereotaxia es sin duda uno de los campos más revolucionados y prometedores del siglo pasado y presente¹⁻⁴⁴. A partir del diseño de los primeros sistemas estereotácticos por Dittmar^{8,27} en el laboratorio Ludwig (1873) para la localización de la médula oblongada y el encefalómetro del ruso anatomista Zernov en 1889, se han intentado técnicas de localización tridimensional de blancos cerebrales. La Cirugía Estereotáctica inició en 1908 cuando el neurofisiólogo Sir Víctor Horsley y el matemático Robert

Henry Clarke^{14,27} publican su trabajo pionero relacionado con la estimulación del núcleo dentado en monos, por medio de un electrodo ayudados con un instrumento que les permitía insertarlo en el blanco deseado.

Aubrey Mussen fisiólogo, en Montreal (1918) diseña un aparato similar al de Horsley-Clarke para el cráneo de seres humanos, sin embargo nunca fue utilizado, siendo tal vez lo mejor debido al margen de error por la variabilidad de los puntos craneométricos y los blancos intracraneales,

Kirschner en 1933 desarrolla un aparato para la coagulación térmica del Ganglio de Gasser en la neuralgia trigeminal, y en 1945 ya con mejores técnicas radiológicas fue posible identificar puntos de referencia intracraneales, como el tercer ventrículo mediante la ventriculografía descrita por Walter Dandy en los años 20's, la pineal calcificada y el agujero de Monro visualizados mediante el neumocefalograma. Spiegel-Wycis en 1946 diseñan el Modelo-I del estero-encefalotomo como un sistema ortogonal simple, Posteriormente Lars Leksell en Estocolmo y Narabayashi en Japón en 1948, Jean Talairach en París en 1949, Riechert-Wolff en Alemania en 1951, también diseñan y perfeccionan marcos estereotácticos, desarrollando un sistema de arco por cuadrantes en el que el electrodo avanza a lo largo del radio de un arco en el cual está sujeto, de tal manera que el electrodo siempre termina en el centro, el arco se puede ajustar así que el blanco y el centro del arco siempre coinciden sin importar el ángulo de inserción del mismo. Para 1965 someter a más de 2500 pacientes a este tipo de procedimientos en más de 20 centros en todo el mundo, las indicaciones incluían: agresividad, trastornos de obsesividad-compulsividad, dolor, alteraciones del movimiento como la Corea de Huntington, la Enfermedad de Parkinson¹⁷ y el hemibalismo. En 1982 Mundinger introduce el sistema de arco-fantasma representado por el marco Brown-Roberts-Wells (BRW) y posteriormente por el Cosman-Roberts-Wells (CRW) parece ser el más eficaz y exacto ya que proporciona trayectorias matemáticamente ilimitadas hacia un blanco.

La Tomografía Computada (TC) se introdujo por Hounsfield en la década de los 70's, su unión con la estereotaxia fue inevitable, ambas técnicas permitieron una orientación tridimensional de las estructuras cerebrales, basándose en las coordenadas cartesianas^{4,14} (X, Y, y Z) se logró la localización de un blanco en el espacio intracraneal. El primer uso de la cirugía estereotáctica guiada por tomografía fue para la biopsia de lesiones intracraneales, la aspiración de quistes²⁹, abscesos^{3,13,39} y hematomas^{6,26,43,44} de tal manera que la información existente indica que muchos pacientes tratados de esta manera tienen una mejor

oportunidad de sobrevida y un mejor resultado clínico. Posteriormente la incorporación de la Resonancia Magnética (RM)^{2,12,19,20} ha permitido realizar este procedimiento en pacientes con lesiones que no se logran observar en la TC,^{9,11,18,19,20,41} principalmente los pacientes con SIDA, Patrick Kelly y Bruce Kall pioneros en el diseño de programas que superponen imágenes de CT, IRM e incluso Angiografía permitiendo una representación volumétrica estereotáctica haciendo posible marcar múltiples blancos entre el volumen de la lesión²⁸, así como nuevos campos gráficos han puesto de manifiesto la apertura para el desarrollo de nuevos programas, que mejoran la vista de la lesión así como permiten una planeación estereotáctica preoperatoria que permitirá la resección de las lesiones intracraneales. Actualmente existen más de 40 tipos diferentes de marcos estereotácticos en uso algunos de ellos son: Sistema Patil 1982, Sistema Microstereotáctico de Lerch CL 1986, Sistema Micromar modificado por Hitchcock 1988, Sistema Pelorus 1988, Sistema Commander y Sistema Nogues 1989.⁸

En 1973, durante el 6° Simposium Internacional de la Sociedad Mundial de Cirugía Estereotáctica y Funcional, llevado a cabo en Tokio, Japón, se acordó que la ortografía correcta entre la polémica palabra **estéreo-táctico** y **estereotáctico** es estereotáctico, ya que según sus raíces griegas "stereos" y "tactos" significa: tocar en forma tridimensional. El espacio estereotáctico se define como un punto fijo, contenido en un cubo, o en un cilindro determinado por los instrumentos estereotácticos actuales, de donde se puede realizar una reconstrucción volumétrica de la lesión mediante el uso de TC, RM y Angiografía con sustracción digital (ASD).

La biopsia estereotáctica provee una muestra suficiente de tejido, con la cual se puede realizar un diagnóstico histopatológico^{1,10,22,23,31,33,34,35,37,40,42} hasta en el 95%, sin embargo un 10% de estos son incorrectos está indicada en diferentes enfermedades del Sistema Nervioso Central (SNC), y en casi cualquier localización.

Las Lesiones del Tallo Cerebral (LTC) constituyen un grupo de lesiones transtentoriales que se agrupan también en

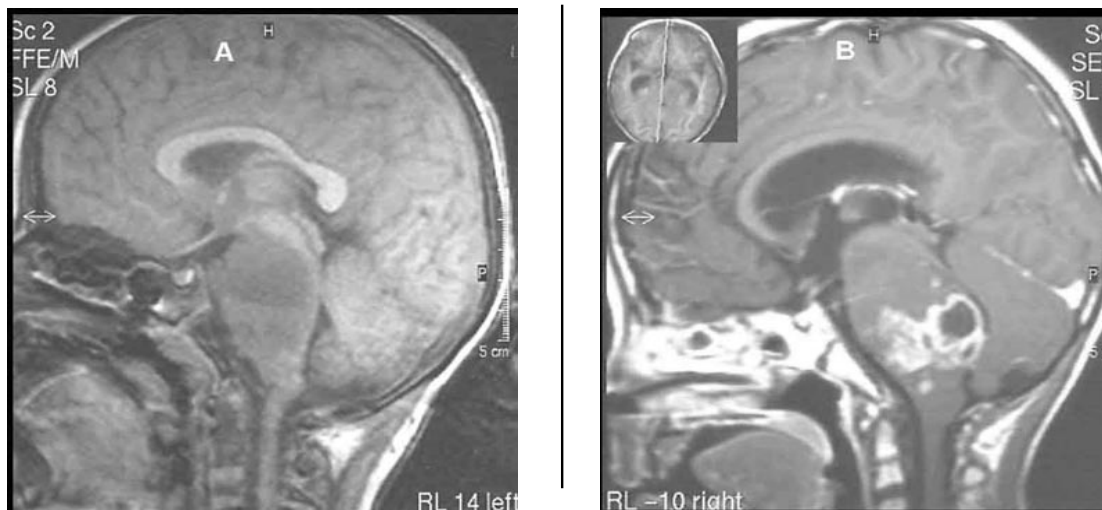


Figura 1. A: T1, B: T1 con gadolinio Caso 1: RM, cortes sagitales que muestran lesión infiltrativa difusa del tallo cerebral. Diagnóstico histopatológico de Astrocitoma fibrilar. Biopsia mediante abordaje fronto-talámico.

Artículos originales

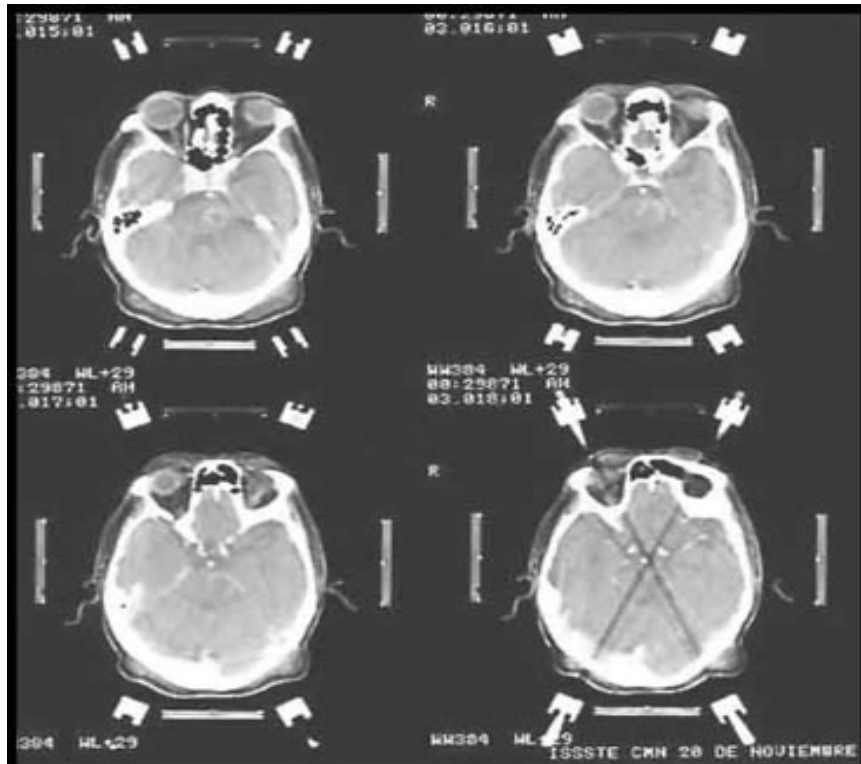


Figura 2. TC contrastada preoperatoria. Caso 11: cortes axiales que muestran lesión focal del puente. Diagnóstico preoperatorio de Glioma, diagnóstico postoperatorio de Astrocitoma anaplásico. Biopsia mediante abordaje fronto-talámico.

Se registró en tablas de frecuencia: edad, género, localización y extensión de la lesión, características clínicas, e imagenológicas así como la evolución postoperatoria, tratamientos complementarios y tiempo de sobrevida.

Los datos que se obtuvieron se colocaron en una hoja electrónica tipo Excell aplicando métodos de:

I. Estadística Descriptiva (tablas de frecuencia, tendencia central y dispersión).

II. Estadística Inferencial: a) Prueba U de Mann Whitney, b) Willcoxon, c) Coeficiente de correlación de Pearson.

Los métodos estadísticos se llevaron a cabo con el software EPI-INFO 6.1 y STATISTICA 5.0

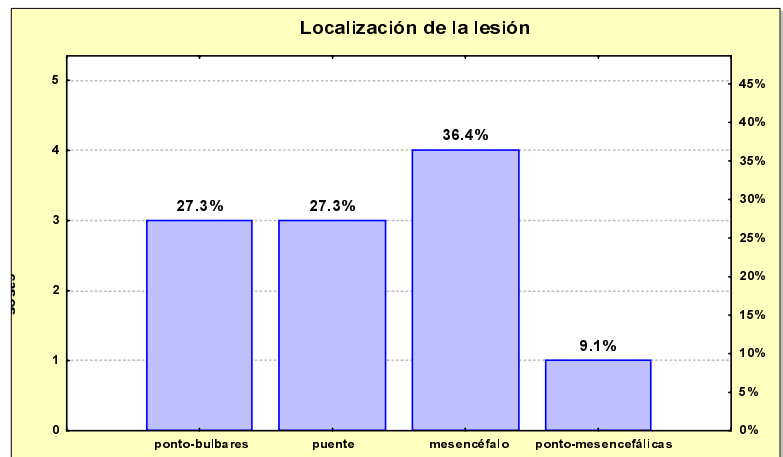
Mediante el presente estudio se puede describir el procedimiento utilizado en nuestra institución para la toma de biopsia estereotáctica de lesiones

lesiones de la fosa posterior. El conocimiento de los resultados de la biopsia LTC permitirá mejorar los tratamientos en pacientes con lesiones infecciosas y tener una mejor información para pacientes con lesiones terminales de corta expectativa de vida.

Material y métodos

Se trata de un trabajo observacional, transversal, retrospectivo, en el que se analizan las características de 11 (13%) biopsias estereotácticas de Lesiones del Tallo Cerebral (LTC) de las cuales en el 81.8% (n=9) se utilizó un trepano frontal, y en el 18.2% (n=2) se utilizó uno suboccipital, éstas fueron realizadas en forma consecutiva en el Servicio de Neurocirugía del Centro Médico Nacional "20 de Noviembre" de un total de 85 procedimientos estereotácticos, durante un periodo de 5 años, de Enero de 1998 a Diciembre del 2002. El diagnóstico se obtuvo por imágenes preoperatorias de Resonancia Magnética (RM) y Tomografía Computada (TC). Siempre que las condiciones del paciente lo permitieron fueron elegidos como candidatos a través de las sesiones del servicio de Neurocirugía.

del tallo cerebral, además se podrá conocer la frecuencia de la lesiones del tallo cerebral y su distribución por género y edad, así como los diagnósticos sindromáticos asociados, conocer la morbi-mortalidad temprana del procedimiento, conocer el promedio de sobrevida de un paciente con una lesión del tallo cerebral, realizar un índice de correlación entre el diagnóstico preoperatorio y el postoperatorio de los pacientes seleccionados y conocer el riesgo de falla del del procedimiento.



Gráfica 1.

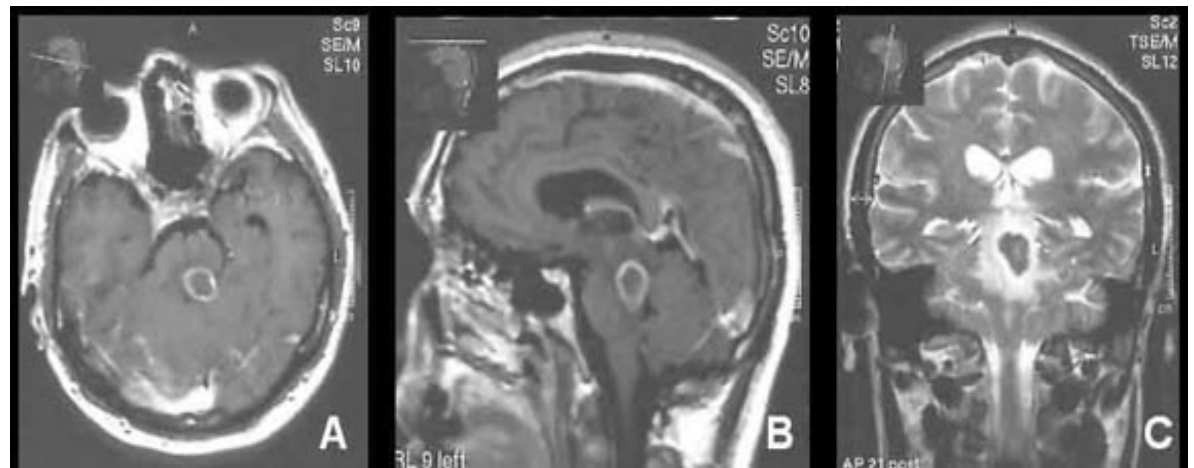


Figura 3. A: Corte axial - T1 simple, B: Corte sagital - T1 con gadolinio, C: Corte coronal - T2. Caso 9: RM que muestra imagen anular ponto-mesencefálica en un paciente con HIV+. Diagnóstico postoperatorio de Tuberculoma. Biopsia mediante abordaje fronto-talámico.

Resultados

De los 11 pacientes con LTC, la relación H:M = 10:1, por distribución de edad fueron 7 pacientes menores de 17 años, uno de 18 y otros de 37, 44 y 82 años respectivamente, la media de edad fue 21.6 años ± 23.9. La localización de las lesiones fue focal⁹ (1 segmento del TC o menor de 2 cm) en el 63.7% (n= 7) de los cuales 36.4% (n= 4) correspondieron al mesencéfalo y 27.3% (n= 3) al puente; difusas⁹ (2 segmentos del TC o mayor de 2 cm) en 36.4% (n= 4) de los cuales 9.1% (n= 1) fue ponto-mesencefálico y 27.3% (n= 3) ponto-bulbares (Figura 1), (ver Gráfica 1).

De las manifestaciones clínicas se presentaron con vértigo 27.3% (n= 3), con astenia 18.2% (n= 2), mareo 9.1% (n= 1), somnolencia 18.2% (n= 2), dolor 18.2% (n= 2), vómitos 18.2% (n= 2), hiporexia 9.1% (n= 1), Sx. Alterno 72.7% (n= 8), Sx. Cerebeloso 72.7% (n= 8), alteración única de algún nervio craneal 18.2% (n= 2) y Sx. de Parinaud 9.1%

(n= 1) (ver Gráfica 2). Los diagnósticos preoperatorios fueron MAV 9.1% (n= 1), Tumor de Tallo Cerebral 36.4% (n= 4), Gliomas 36.4% (n= 4), Tuberculomas 18.2% (n= 2), los postoperatorios con el examen histopatológico fueron Gliomas 81.8% (n= 9), MAV 9.1% (n= 1), Tuberculoma 9.1% (n= 1) (Figura 2), (ver Gráfica 3).

Del análisis de los estudios radiológicos se obtuvo una imagen anular homogénea en el 45.5% (n= 5), anular heterogénea en el 18.2% (n= 2) y no anular en el 36.4% (n= 4) (Figura 3).

En la evolución postoperatoria 54.5% (n= 6) de los casos se mantuvieron sin déficit y en el 45.5% (n= 5) hubo algún déficit (Figura 4), (ver Gráfica 4).

Los tratamientos complementarios que se emplearon fueron Radioterapia en 45.5% (n= 5), Quimioterapia 45.5% (n= 5), Cirugía 9.1% (n= 1) para evacuar la porción quística

de la lesión, se debe entender que en combinación Radioterapia-Quimioterapia se utilizó en el 36.4% (n= 4) de todos los pacientes (ver Gráfica 5). Presentando un desenlace fatal en un periodo menor de 6 meses en el 45.5% (n= 5), de los cuales el 27.3% (n= 3) tuvieron la asociación de Síndrome Alterno y Cerebeloso desde su valoración inicial (ver Gráfica 6), y en un periodo mayor de 6 meses en el 54.5% (n= 6), sin embargo el tiempo de sobrevivencia en el total de casos fue de 7.7 meses ± 6.8 meses, debiendo resaltar que para el 80% (n= 9) de los casos de este estudio fue de 11 meses (ver Gráficas 7 y 8).

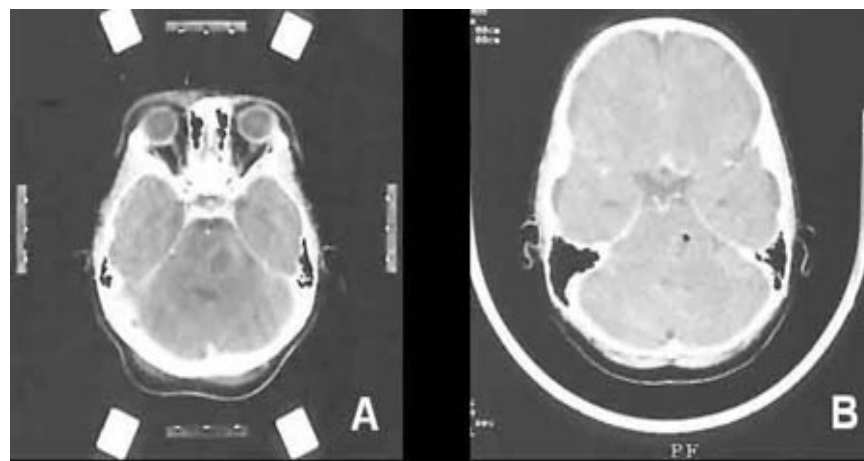
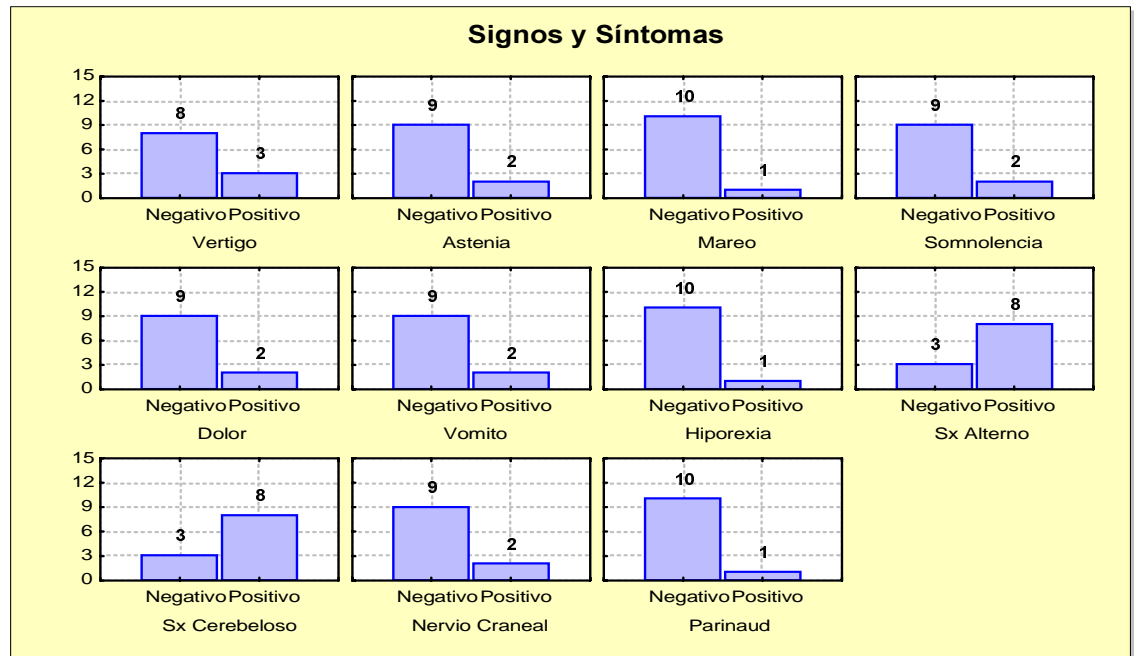
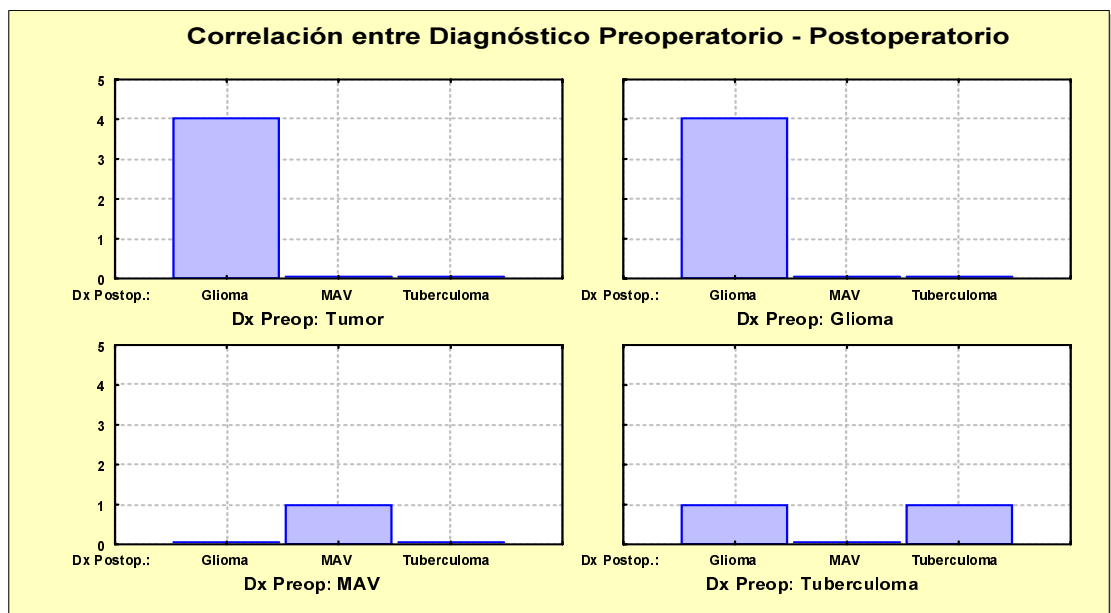


Figura 4. TC axial; A: con medio de contraste, preoperatoria, B: en fase simple postoperatoria inmediata. Caso 2: Lesión focal del puente. Diagnóstico histopatológico de Astrocitoma Fibrilar Microquístico. Biopsia mediante abordaje transcerebeloso.

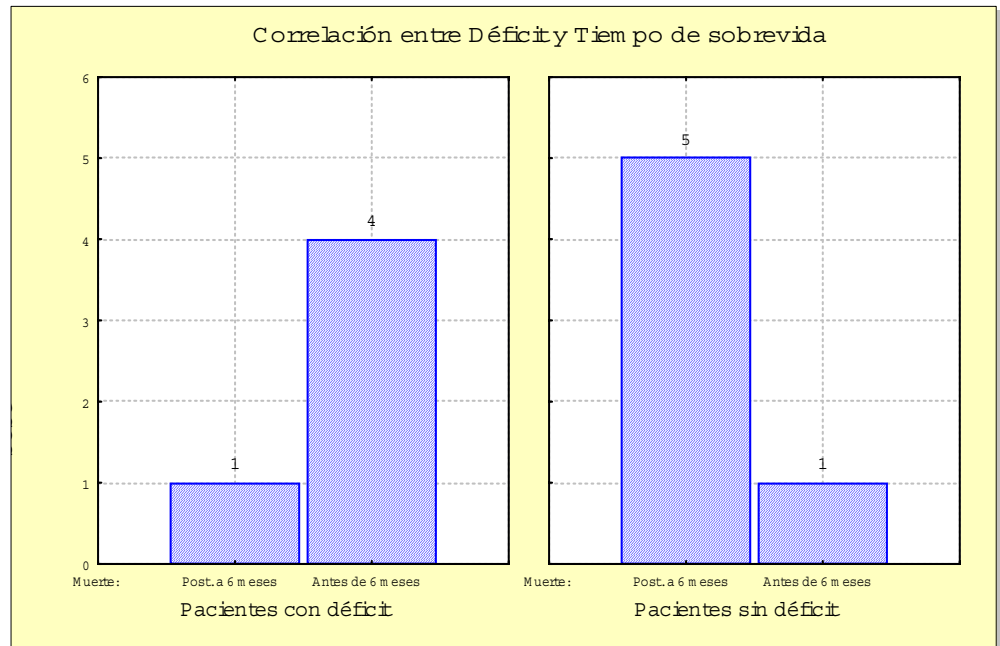
Artículos originales



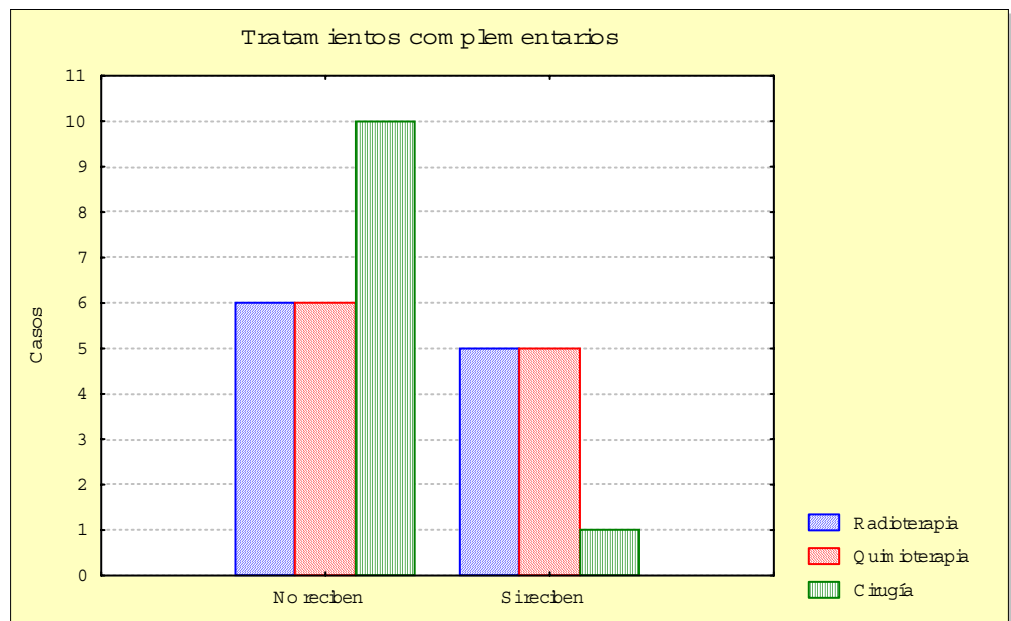
Gráfica 2.



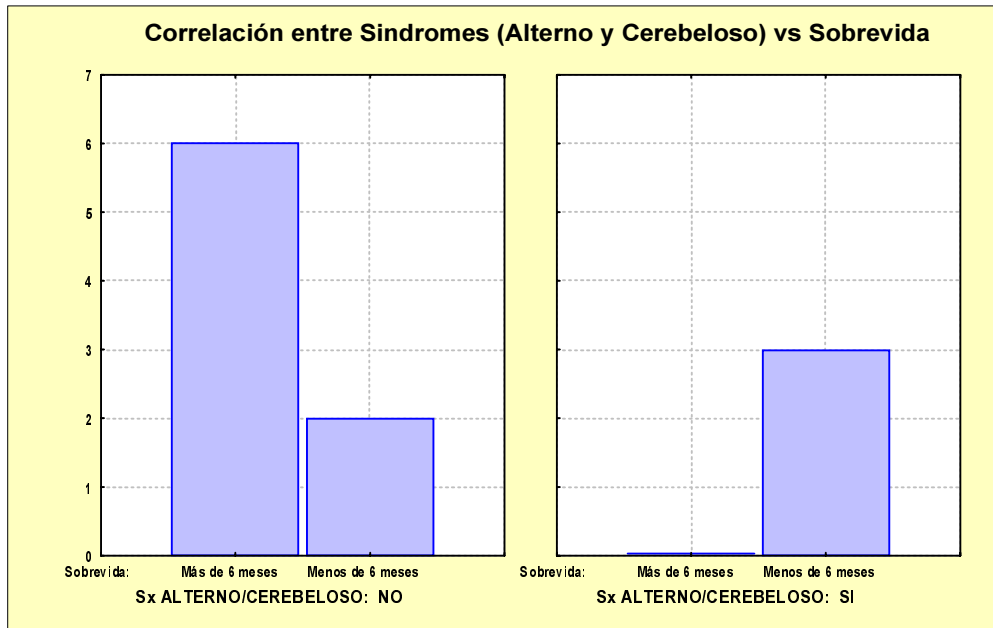
Gráfica 3.



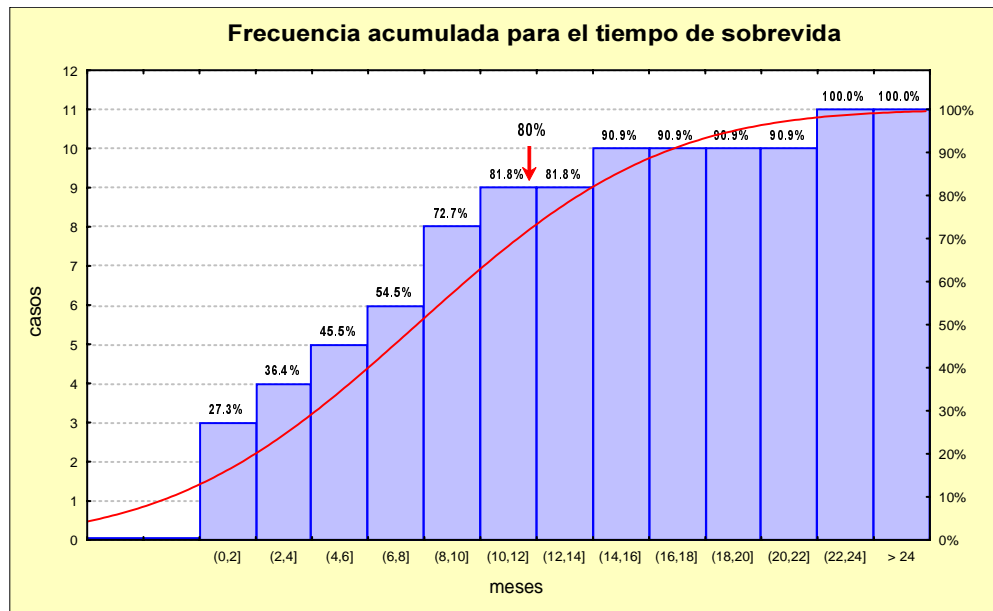
Gráfica 4.



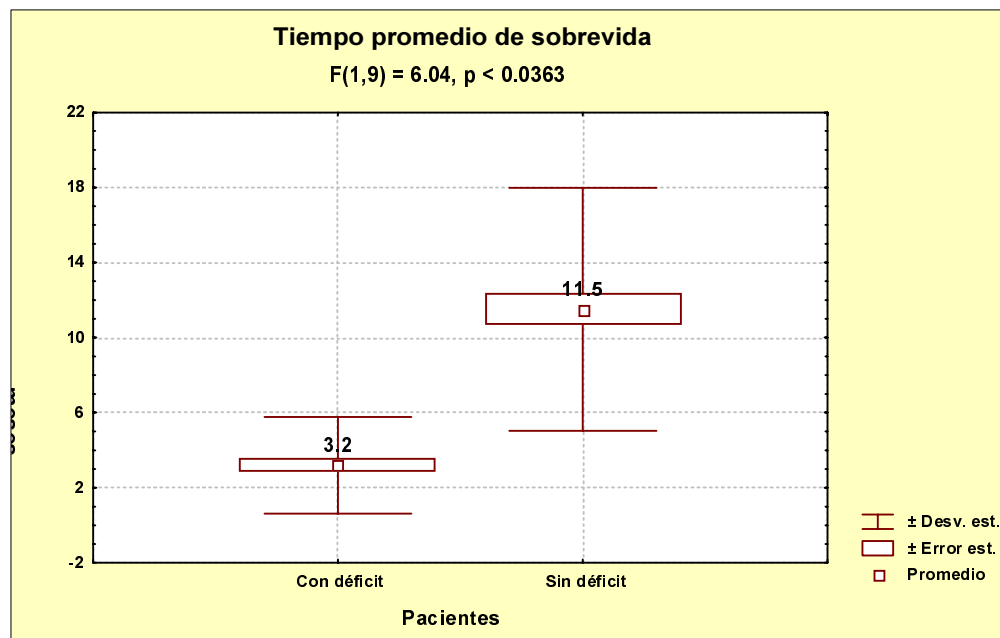
Gráfica 5.



Gráfica 6.



Gráfica 7.



Gráfica 8.

Discusión

De los 11 pacientes de nuestra serie, el 45.5% (n=5) presentaron un desenlace fatal antes de los seis meses, de éstos el 27.3% (n=3) tuvieron la asociación de Síndrome alterno y Cerebeloso desde su valoración inicial, el 18.2% restante (n=2), cursaron con un evento hemorrágico del tronco cerebral en el periodo postoperatorio inmediato, lo cual desde luego afecta el porcentaje de la defunción antes de los seis meses, más como una complicación postoperatoria inmediata que como un efecto de morbilidad tardío de la lesión. Ambos casos fatales no tuvieron la asociación arriba mencionada, por lo que se considera que hay evidencia muestral de mal pronóstico asociado a la presencia de los Síndromes Alterno-Cerebeloso.

La biopsia estereotáctica de LTC de acuerdo a nuestras características es útil, demuestra la certeza diagnóstica preoperatoria, asegura el diagnóstico definitivo, y hace específico el tratamiento inmediato³⁶ en el caso de una LTC infecciosa, sin embargo existen argumentos para contraindicarla, considerando en primer lugar la inexperiencia, seguido de una morbilidad de 3.3⁷ a 45%, con una mortalidad de 0^{5,9,11,20,32} a 18.2% atribuida directamente al procedimiento, además la probabilidad de certeza diagnóstica sin biopsia que es de correlación muy alta (Pearson X^2 valor $p = .014$) para el diagnóstico Tu-

mor-Glioma preoperatorio con resultado de Astrocitoma de grado variable en el postoperatorio, siendo el pronóstico el mismo.

Estamos a favor de la biopsia de LTC debido a que es posible establecer el diagnóstico de certeza y no dejar vulnerable el marco legal de la atención médica institucional, además de que es posible entender a futuro la evolución y los tratamientos con diagnósticos firmes, que sean censables en una base de datos.

Conclusiones

Los diagnósticos obtenidos de biopsias de LTC son similares a los informados en la literatura. La evolución es fatal en el 80% de los casos a los 11 meses de evolución, lo que nos imprime una idea de la gravedad del pronóstico bajo un diagnóstico certero.

El índice de complicaciones existe pero el beneficio está justificado, debido a la severidad de la enfermedad confirmado el diagnóstico.

Un abordaje estereotáctico de las LTC potencialmente puede proveer un campo de diagnósticos histopatológicos positivos con una baja mortalidad. La biopsia estereotáctica de LTC establece diagnósticos censables y orienta a un tratamiento cualquiera que este sea.

Artículos originales

Autor	2003	Cartmill M. ⁵	Valdés G. ⁷	Rajshkhar V. ⁹	Steck J. ¹⁰	Kondziolka D. ¹¹	Kratimenos GP. ²⁰	Abemathey CD. ³²
Origen	C M N. "20 NOV"	Nottingham, UK	Mexico City	Vellore, India	Gainsville, USA	Pensylvania, USA	London, UK	Minnesota, USA
Número Casos	11	18	30	71	24	40	45	26
Cuadro clínico	Sx. A Itemo 72.7% (n=8) Sx. Cerebeloso 72.7% (n=8)	Déficit NC 100% (n=18) Sx. Cerebeloso 55.5% (n=10)	Desconocido	Desconocido	Déficit NC Ataxia Hemiparesia Hidrocefalia	Desconocido	Desconocido	Déficit NC Ataxia Hemiparesia
Complicaciones	CCTCG 9.1% (n=1) HSA 18.2% (n=2) Déficit ventilatorio 9.1% (n=1) Hidrocefalia 9.1% (n=1)	Parálisis m irada 16.6% (n=3) Hemiparesia y NC VII 11.1% (n=2)	Edema TC con deterioro prog. 3.3% (n=1)	Parálisis m irada y VIINC 1.4% (n=1) Somnolencia (48hs) 2.8% (n=2) Neumonía 1.4% (n=1) Ataxia 1.4% (n=1)	Hemiparesia 4.1% (n=1) Hidrocefalia 4.1% (n=1)	Dolor facial 2.5% (n=1) Diplopía 2.5% (n=1)	Paresia NC IX y X 2.2% (n=1) Ataxia 2.2% (n=1)	Sin Complicaciones
Dx. Inconcluso	0	0	0	1.4% (n=1)	4.1% (n=1)	5% (n=2)	4% (n=2)	0
Morbilidad	45% (n=5)	27.7% (n=5)	3.3% (n=1)	7.04% (n=5)	8.2% (n=2)	5% (n=2)	4.4% (n=2)	0%
Mortalidad	18.2% (n=2)	0	3.3% (n=1)	0	4.1% (n=1)	0	0	0
Sobrevivida	7.7 m	13.5 m	2 días - 24 m	Desconocido	Desconocido	Desconocido	2 - 22 m	3 - 16 m

Cuadro 1. Análisis de morbi-mortalidad multi-institucional para la Biopsia de Tallo Cerebral.

CCTCG: Crisis convulsivas tónico-clónico generalizadas

HSA: Hemorragia subaracnoidea

NC: Nervio craneal

TC: Tallo cerebral

Bibliografía

- Boviatis EJ, Voumvourakis K, Goutas N, Kazdaglis K, Kittas C, Kelekis DA: Stereotactic biopsy of brain stem lesions. Minimally Invasive Neurosurg 44(4):226-9, 2001
- Massager N, David P, Goldman S, Pirotte B, Wikler D, Salmon I, et al: Combined magnetic resonance imaging and positron emission tomography-guided stereotactic biopsy in brainstem mass lesions: diagnostic yield in a series of 30 patients. J Neurosurg 93(6):951-7, 2000
- Nakajima H, Iwai Y, Yamanaka K, Kishi H: Successful treatment of brainstem abscess with stereotactic aspiration. Surg Neurol 52(5):445-8, 1999
- Niemann K, Van den Boom, Haeselbarth K, Afshar F: A brain stereotactic atlas in a three-dimensional magnetic resonance imaging navigation system: first experiences with atlas-to-patient registration. J Neurosurg 90:891-901, 1999
- Cartmill M, Punt J: Diffuse brain stem glioma, a review of stereotactic biopsies. Child's Nerv Syst 15:235-238, 1999
- Cedzich C, Pechstein U, Zentner J, Van Roost D: Minimally invasive stereotactically-guided extirpation of brain stem cavernoma with the aid of electrophysiological methods. Minimally Invasive Neurosurg 42(1):41-3, 1999
- Valdés-García J, Espinoza-Díaz DM, Paredes Díaz E: Stereotactic biopsy of brain stem and posterior fossa lesions in children. Acta Neurochir 140(9):899-903, 1998
- Gildenberg Ph, Tasker R: Stereotactic Principles in: Text book of Stereotactic and Functional Neurosurgery. Press Mc-Graw Hill:169-997, 1997**
- Rajshkhar V, Chandy M: Computerized tomography-guided stereotactic surgery for brainstem masses: a risk-benefit analysis in 71 patients. J Neurosurg 82:976-981, 1995
- Steck J, Friedman WA: Stereotactic biopsy of brainstem mass lesions. Surg Neurol 43(6):563-8, 1995
- Kondziolka D, Lunsford LD: Results and expectations with image-integrated brainstem stereotactic biopsy. Surg Neurol 43(6):558-62, 1995
- Kondziolka D, Lunsford LD: Stereotactic biopsy for intrinsic lesions of the medulla through the long-axis of the brainstem: technical considerations. Acta Neurochir 129(1-2):89-91, 1994
- Rajshkhar V, Chandy MJ: Successful stereotactic management of a large cardiogenic brain stem abscess. Neurosurgery 34(2)
- De la Porte C: Technical possibilities and limitations of stereotaxy. Acta Neurochir 124:3-6, 1993
- Balériaux D, Parizel PM, Matos C, David Ph, Bank WO: Stereotactic indications for neuroradiological differential diagnosis. Acta Neurochir 124:31-33, 1993
- Parizel PM, De la Porte C: Stereotactic target calculation. Acta Neurochir 124:34-36, 1993
- Brucher JM: Neuropathological diagnosis with stereotactic biopsies. Acta Neurochir 124:37-39, 1993
- Pell MF, Thomas DG, Kratimenos GP: Stereotactic management of intrinsic brain stem lesions. Annals Academy Med 22(3 Suppl):447-51, 1993
- Kratimenos GP, Thomas DG: The role of image-directed biopsy in the diagnosis and management of brainstem lesions. BJ Neurosurg 7(2):155-64, 1993
- Kratimenos GP, Nouby RM, et al: Image directed stereotactic surgery for brainstem lesions. Acta Neurochir 116(2-4):164-70, 1992
- Goncalves-Ferreira A: Stereotactic anatomy of the posterior cranial fossa. A study of the trans cerebellar approach to the brainstem. Acta Neurochir 113(3-4):149-65, 1991
- Blond S, Lejeune JP, Dupard T, Parent M, Clarisse J,

- Christiaens JL: The stereotactic approach to brain stem lesions: a follow-up of 29 cases. *Acta Neurochir - Suppl* 52:75-7, 1991
23. Taratuto AL, Sevlever G, Piccardo P: Clues and pitfalls in stereotactic biopsy of the Central Nervous System. *Arch Pathol Lab Med* 115:5 96-602, 1991
 24. Spiegelmann R, Friedman WA: Stereotactic suboccipital transcerebellar biopsy under local anesthesia using the Cosman-Roberts-Wells frame. Technical note. *J Neurosurg* 75(3):486-8, 1991
 25. Chang WH, Kak VK, Banerjee AK, Rajwanshi A: Stereotaxic biopsy of brainstem tumors in children. *Child's Nerv Syst* 6(7):409-11, 1990
 26. Shitamichi M, Nakamura J, Sasaki T, Suematsu K, Tokuda S: Computed tomography guided stereotactic aspiration of pontine hemorrhages. *Stereotactic & Functional Neurosurgery* 54-55:453-6, 1990
 27. Gildenberg Ph: The history of stereotactic Neurosurgery. *Neurosurgery Clinics of North America* 1(4):765-780, 1990
 28. Kelly P: Stereotactic craniotomy. *Neurosurgery Clinics of North America* 1(4):781-799, 1990
 29. Hood T, McKeever P: Stereotactic management of cystic gliomas of the brainstem. *Neurosurgery* 24(3):373-378, 1989
 30. Giunta F, Grasso G, Marini G, Zorzi F: Brainstem expanding lesions: stereotactic diagnosis and therapeutical approach. *Acta Neurochir - Suppl* 46:86-9, 1989
 31. Hitchcock E, Morris CS: Immunocytochemical techniques in stereotactic biopsy. *Stereotactic & Functional Neurosurgery* 53(1):21-8, 1989
 32. Abernathey CD, Camacho A, Kelly PJ: Stereotaxic suboccipital transcerebellar biopsy of pontine mass lesions. *J Neurosurg* 70(2):195-200, 1989
 33. Thomas DG, Bradford R, Gill S, Davis CH: Computer-directed stereotactic biopsy of intrinsic brain stem lesions. *B J Neurosurg* 2(2):235-40, 1988
 34. Giunta F, Marini G, Grasso G, Zorzi F: Brain stem expansive lesions: stereotactic biopsy for a better therapeutic approach. *Acta Neurochir - Suppl* 42:182-6, 1988
 35. Frank F, Fabrizi AP, Frank-Ricci R, Gaist G, Sedan R, Peragaut JC: Stereotactic biopsy and treatment of brain stem lesions: combined study of 33 cases. *Acta Neurochir - Suppl* 42:177-81, 1988
 36. Franzini A, Allegranza A, Melcarne A, Giorgi C, Ferraresi S, Broggi G: Serial stereotactic biopsy of brain stem expanding lesions. Considerations on 45 consecutive cases. *Acta Neurochir - Suppl* 42:170-6, 1988
 37. Artigas J, Ferszt R, Brock M, Kazner E, Cervos-Navarro J: The relevance of pathological diagnosis for therapy and outcome of brain stem gliomas. *Acta Neurochir - Suppl* 42:166-9, 1988
 38. Mathisen JR, Giunta F, Marini G, Backlund EO: Transcerebellar biopsy in the posterior fossa: 12 years experience. *Surg Neurol* 28(2):100-4, 1987
 39. Nauta HJ, Contreras FL, Weiner RL, Crofford MJ: Brain stem abscess managed with computed tomography-guided stereotactic aspiration. *Neurosurgery* 20(3):476-80, 1987
 40. Hood TW, Gebarski SS, McKeever PE, Venes JL: Stereotaxic biopsy of intrinsic lesions of the brain stem. *J Neurosurg* 65(2):172-6, 1986
 41. Coffey RJ, Lunsford LD: Diagnosis and treatment of brainstem mass lesions by CT-guided stereotactic surgery. *Applied Neurophysiology* 48(1-6):467-71, 1985
 42. Coffey RJ, Lunsford LD: Stereotactic surgery for mass lesions of the midbrain and pons. *Neurosurgery* 17(1):12-8, 1985
 43. Bosch A, Beute G: Successful stereotaxic evacuation of an acute pontomedullary hematoma. *J Neurosurg* 62:153-156, 1985
 44. Beatty R, Zervas N: Stereotactic aspiration of a brainstem hematoma. *Neurosurgery* 13(2):204-207, 1983