



Panorama Cuba y Salud

ISSN: 1995-6797

revista@elacm.sld.cu

Escuela Latinoamericana de Medicina  
Cuba

León Toirac, Emigdio José; Camejo Orozco, Dania; Chaucanés Mora, Anyel Dayana;  
Bolaños Aparicio, Luis Fernando

Un acercamiento al síndrome de Sjögren a través de un caso clínico: "secando el  
desconocimiento"

Panorama Cuba y Salud, vol. 5, núm. 3, septiembre-diciembre, 2010, pp. 38-48  
Escuela Latinoamericana de Medicina  
Ciudad Habana, Cuba

Disponible en: <http://www.redalyc.org/articulo.oa?id=477348942007>

- Cómo citar el artículo
- Número completo
- Más información del artículo
- Página de la revista en redalyc.org

redalyc.org

Sistema de Información Científica

Red de Revistas Científicas de América Latina, el Caribe, España y Portugal

Proyecto académico sin fines de lucro, desarrollado bajo la iniciativa de acceso abierto

Panorama Cuba y Salud 2010;5(3):38-48

(Recibido: 28 de julio de 2010,  
aprobado: 12 de agosto de 2010)

## ARTÍCULOS DE REVISIÓN

# Un acercamiento al síndrome de Sjögren a través de un caso clínico: “secando el desconocimiento”

Escuela Latinoamericana de Medicina (ELAM)

Emigdio José León Toirac<sup>1</sup>, Dania Camejo Orozco<sup>2</sup>, Anyel Dayana Chaucañés Mora<sup>3</sup>, Luis Fernando Bolaños Aparicio<sup>3</sup><sup>1</sup>Médico Especialista de 1er. Grado en Inmunología y Medicina General Integral, Instructor. <sup>2</sup>Médico Especialista de 1er. Grado en Microbiología y Parasitología, Profesor Asistente. <sup>3</sup>Estudiante de 3er. año de Medicina, Alumno Ayudante de Morfología Humana

## RESUMEN

**Objetivo:** Profundizar en el conocimiento del síndrome de Sjögren para contribuir a su diagnóstico y manejo clínico correctos.**Desarrollo:** Se realizó una revisión bibliográfica sobre el tema para la que fueron consultados 40 trabajos; el 77,5% publicados en los últimos cinco años. Se destaca el poco nivel de conocimientos acerca de la enfermedad entre los profesionales de la salud a través de la presentación de una experiencia clínica. El caso presentado cursó de una forma típica de acuerdo a lo informado por la literatura; no obstante su diagnóstico, a partir de la aparición de los primeros signos y síntomas, demoró cuatro años luego de haber sido valorado por diferentes especialistas.**Conclusiones:** El Síndrome de Sjögren es una enfermedad inmunológica que puede ser de difícil manejo por sus manifestaciones clínicas inespecíficas, más aún, si estas se valoran sin que los especialistas asuman una visión clínica integradora. Es de vital importancia que nuestros médicos, así como los estudiantes de medicina, incorporen conocimientos actualizados acerca de esta afección, para garantizar un diagnóstico y manejo clínico correctos.**Palabras clave:** Síndrome de Sjögren, xerostomía, xeroftalmía.

## INTRODUCCIÓN

La respuesta inmune está orientada fundamentalmente a garantizar la supervivencia de la especie humana y la homeostasis del organismo. Estas funciones se logran mediante la interacción coordinada de sus componentes que impiden el desarrollo de infecciones y eliminan moléculas nocivas originadas como consecuencia del envejecimiento, los traumatismos o el crecimiento neoplásico (1, 2).

En la actualidad se ha logrado identificar un amplio grupo de enfermedades cuyo desencadenamiento tiene como base un proceso inflamatorio mediado por el sistema inmune. En dichas afecciones se constata el desarrollo de una reacción inmunitaria contra algunos antígenos propios o autoantígenos, que son constituyentes endógenos del organismo sobre los que recae la acción de los mecanismos efectores humorales y celulares de esta reacción inmunológica y que pueden estar presentes en el suero o en los tejidos (1, 3).

En la patogenia de estas entidades nosológicas se asocian un conjunto de factores genéticos, inmunitarios y ambientales que interactúan entre sí generando una ruptura de los mecanismos de autotolerancia. Estos mecanismos evitan el desencadenamiento de procesos inflamatorios favorecedores del daño tisular ejerciendo esta acción mediante procesos celulares y moleculares como la deleción (eliminación) y anergia (inactivación) de clones de células autorreactivas; así como manteniendo un control de los grupos celulares autoinmunes a través de la supresión (inhibición molecular) periférica garantizada por las células T reguladoras (1, 4, 5).

Las enfermedades autoinmunes se clasifican, desde el punto de vista clínico-patológico y por el tejido involucrado, en sistémicas y órgano específicas. Entre las primeras se incluyen las que afectan a un gran número de órganos y se asocian a menudo a hiperreactividad de los linfocitos B. Algunas de estas entidades son: el lupus eritematoso sistémico, la artritis reumatoidea, la esclerodermia, la dermatomiositis y la polimiositis. En las

enfermedades autoinmunes específicas de órgano como la anemia perniciosa, el pénfigo o la tiroiditis de Hashimoto, los autoanticuerpos se dirigen específicamente contra un órgano o un tipo celular concreto de un órgano determinado.

Existe un grupo de enfermedades autoinmunes que difícilmente pueden ser incluidas en las dos clasificaciones anteriores por compartir características de ambos grupos; estas afectan de manera preferente a un componente tisular, pero este tejido puede tener una amplia distribución en el organismo, por lo que el comportamiento de estas entidades nosológicas simula al de una enfermedad sistémica. Entre ellas se destacan la anemia hemolítica autoinmune, la esclerosis múltiple y el síndrome de Sjögren (SS) (6).

Las características del SS fueron descritas inicialmente en 1930 por el oftalmólogo sueco Dr. Henrik Sjögren, al notar la aparición recurrente y la asociación de sus síntomas en algunos de sus pacientes. Aún en nuestros días el SS es, junto a la artritis reumatoidea, una de las enfermedades más frecuentes que aparece dentro del grupo de las comúnmente denominadas como "reumáticas" o "inmunológicas" (7, 8).

Siendo una entidad nosológica de origen inmunológico y afectando a un amplio sector poblacional (prevalencia global entre 0,1 y 0,4%), mayoritariamente femenino (de cada nueve mujeres solo un hombre la desarrolla), resulta frecuente el hecho de que su diagnóstico y manejo clínico se complejicen debido al desconocimiento de los profesionales de la salud que la enfrentan (9-15).

Aunque en alguna medida se intenta revertir esta problemática, el SS continúa siendo para muchos una enfermedad desconocida, con un nombre de fonética esca-brosa y en la que la asociación de sus síntomas "secos" pasan inadvertidos ante muchos profesionales de la medicina, e incluso, ante los propios pacientes.

Tomando en cuenta que un gran número de personas

padecen el SS y enfrentan diversas dificultades laborales y personales por los efectos limitantes que provoca la enfermedad; y dados los inconvenientes para el diagnóstico y el manejo terapéutico correcto por la ausencia de sospecha clínica en los médicos que la enfrentan; se consideró oportuno la realización del presente trabajo en el cual, a partir de la presentación de un caso clínico y la revisión de la literatura, se profundiza en el conocimiento de la enfermedad y se resalta la importancia de que el personal médico adquiera conocimientos para el diagnóstico y manejo clínico correctos de dicha entidad.

## DESARROLLO

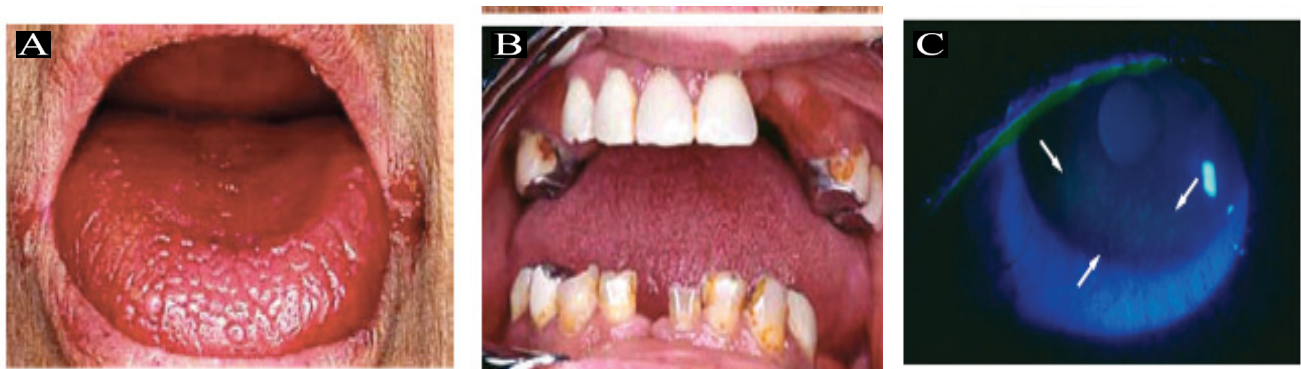### Revisión bibliográfica. Metodología empleada

Se consultaron un total de 40 trabajos relacionados con el tema, el 77,5% de ellos publicados en un período menor de cinco años. Las fuentes principales consultadas fueron digitales y se obtuvieron mediante la consulta de las bases de Pubmed, Hinari y el buscador Google Scholar.

### Generalidades sobre el síndrome de Sjögren

Es consenso entre la mayoría de los autores consultados, que el SS es un trastorno autoinmunitario crónico, que se caracteriza por infiltración linfoplasmocitaria de las glándulas exocrinas con destrucción epitelial, provocando un síndrome seco definido por sequedad oral (xerostomía) y ocular (xeroftalmía) (Figura 1). Como síndrome, constituye una asociación de síntomas y signos que deben pesquisarse por el médico, elemento que concede un alto valor al diagnóstico clínico de la enfermedad (11, 13-21).

Años atrás se hacía referencia al SS como sinónimo de la enfermedad de Mikulicz por compartir similitudes en su presentación clínica caracterizada por inflamación bilateral de las glándulas salivares y lacrimales sin estar asociado estos signos clínico patológicos con otra condi-



**Figura 1. Algunos signos cardinales del Síndrome de Sjögren. A: Xerostomía o boca seca; B: Caries dentales como manifestación clínica de la xerostomía; C: Xeroftalmía u ojo seco. Abundantes microulceraciones características del síndrome (flechas).**

**Fuente:** Imágenes tomadas de Mavragani CP, Moutsopoulos NM, Moutsopoulos HM. The management of Sjögren's syndrome. *Nature Clinical Practice Rheumatology* 2006;2(5):252-61.

ción sistémica. Incluso se llegó a plantear que la enfermedad de Mikulicz era un subtipo del SS. Sin embargo, hallazgos recientes indican que existen diferencias entre estas dos entidades nosológicas, razón por la cual la enfermedad de Mikulicz es en la actualidad considerada como un fenómeno autoinmune específico independiente del SS (22).

A pesar de lo referido antes, se valoran nuevas denominaciones por otros investigadores. Estudios realizados en el 2009 por científicos japoneses plantean, que sería mejor hablar de una nueva denominación clínica grupal como síndrome linfoproliferativo multiórgano IgG4+, debido a la participación del subtipo 4 de la inmunoglobulina G en su patogenia. En este síndrome se agruparían el SS, la enfermedad de Mikulicz y la pancreatitis autoinmune (21, 23).

Tampoco debe confundirse el SS planteado por Henrik Sjögren con otros síndromes de Sjögren planteados por el también médico sueco Torsten Sjögren, psiquiatra y genetista que lega a las ciencias médicas numerosos aportes en el terreno de la clínica; entre ellos, los síndromes asociados de Sjögren-Larson y el de Marinesco-Sjögren (24, 25). El síndrome de Sjögren-Larson es un trastorno neurocutáneo autosómico recesivo caracterizado por la triada de discapacidad intelectual, diplejia o tetraplejia espástica e ictiosis congénita con asociaciones oculares que incluyen cambios pigmentarios en la retina (26, 27). El Síndrome de Marinesco-Sjögren por su parte, está caracterizado por ataxia con atrofia cerebelosa, cataratas de debut temprano, discapacidad intelectual de moderada a severa, hipotonía y debilidad muscular. También puede presentarse con algunos trastornos adicionales como la baja estatura y diferentes tipos de anomalías esqueléticas incluyendo la escoliosis. Los signos relativos a la debilidad muscular son notables desde la primera década de la vida y van empeorando progresivamente causando un elevado grado de discapacidad en las personas adultas que lo padecen (24, 25).

### Epidemiología

Estudios epidemiológicos realizados sobre el desarrollo de algunas enfermedades autoinmunes y del SS en particular arrojan, que aunque dichas entidades frecuentemente ocasionan la muerte de numerosas personas, existen pocos reportes multinacionales sobre el SS, ya que la mayor parte de los trabajos se realizan en países industrializados y otorgan prioridad a otras enfermedades autoinmunes como la diabetes mellitus, la esclerosis múltiple y la artritis reumatoidea (12). A pesar de ello, los trabajos publicados permiten concluir que la prevalencia del SS es elevada. En países de Europa se informa para esta enfermedad una tasa de prevalencia entre 0,3 y 1,5%; y en el Reino Unido afecta a más de 500 000 personas. En Estados Unidos se estima una prevalencia entre 0,05-4,8%; siendo menor en Asia (11, 13, 21, 28).

No se encontraron notificaciones sobre la situación epi-

demiológica de la enfermedad en América Latina por lo que se deduce que no se conoce con exactitud la incidencia del SS, y que quizás exista un subregistro reforzado por la ausencia de sospecha clínica y diagnóstica. No obstante, se sugiere, que uno de cada cinco pacientes con artritis reumatoidea (enfermedad reumatoidea más común) presentará SS (12, 14).

La población más afectada por el SS es la adulta, mayoritariamente mujeres entre 30 y 60 años, y aunque su aparición es posible a cualquier edad, se estima como edad promedio los 51,3 años (17). No se señalan posibles diferencias grupales étnicas marcadas, aunque existe la sospecha de la fuerte intervención de factores genéticos, criterio este que se apoya en la evidencia de varios casos en una misma familia (16).

### Clasificación

Existen dos formas clínico-patológicas de SS. La primaria, aparece de manera exclusiva sin asociarse con otra enfermedad y comprende la xeroftalmía y xerostomía; y la secundaria, que aparece en el contexto de procesos patológicos subyacentes del tejido conectivo o a otras enfermedades autoinmunes como la artritis reumatoidea, el lupus eritematoso sistémico, la esclerodermia y la cirrosis biliar primaria, entre otras (14, 15, 18, 20, 28).

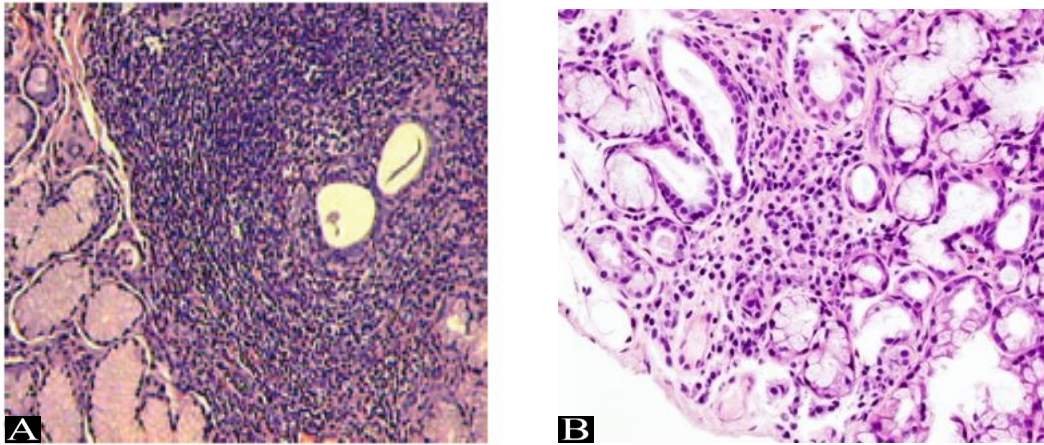
### Etiopatogenia

La patogénesis del SS se mantiene aún en estudio con algunos elementos pendientes de esclarecimiento. Las investigaciones desarrolladas sugieren que esta es una enfermedad compleja cuya patogenia resulta de la interacción de múltiples factores: hormonales, inmunogenéticos y medioambientales (2, 11, 29).

Es posible que sea el resultado de un estímulo ambiental promotor de una reacción autoinmune en individuos genéticamente susceptibles. Se postula que agentes infecciosos, comúnmente virus sialotrópicos, son los que desencadenan el síndrome. Sin embargo, las asociaciones con la mayoría de los virus potenciales, incluyendo el citomegalovirus y el virus de Epstein-Barr, son débiles. Los estudios serológicos muestran una asociación entre el SS y el haplotipo HLA-DR (11, 16, 30).

En la pasada década, se concedió una vital importancia a la célula epitelial en el desencadenamiento de la enfermedad, al punto de que se promovía el empleo del término "epitelitis autoinmune" como nombre alternativo del SS. Hoy se conoce que representa una activación multifacética del sistema inmunológico que tiene a la célula epitelial como diana de sus efectores y mediadores inflamatorios. Aunque inicialmente solo la célula epitelial glandular resulta dañada, otras células presentes en otros órganos también reciben los embates de la inflamación, lo cual justifica las manifestaciones extraglandulares que se manifiestan como nefritis intersticial, hepatopatías y bronquitis (15, 31).

A pesar de que las bases moleculares del SS no están



**Figura 2. Diagnóstico histopatológico del Síndrome de Sjögren. A: Imagen histológica que muestra la infiltración linfocitaria y el desplazamiento del parénquima glandular en una glándula salivar menor; B: Focos de infiltración linfocitaria alternando con tejido parenquimatoso normal en una glándula salivar menor.**

**Fuente:** Imagen A: Tomada de Mavragani CP, Moutsopoulos NM, Moutsopoulos HM. The management of Sjögren's syndrome. *Nature Clinical Practice Rheumatology* 2006;2(5):252-261. Imagen B: tomada de [http://es.wikipedia.org/wiki/Archivo:Sjogren\\_syndrome\\_\(2\).jpg](http://es.wikipedia.org/wiki/Archivo:Sjogren_syndrome_(2).jpg).

aún bien definidas, se considera que estas incluyen la producción de autoanticuerpos, la disfunción molecular de procesos transportadores de agua, la disregulación de la apoptosis y una actividad anormal de las citocinas como moléculas mediadoras de la respuesta inmune (16, 19, 32, 33).

Los dos fenómenos autoinmunitarios principales que se observan en el síndrome consisten en la infiltración linfocitaria de las glándulas exocrinas y una hiperreactividad de los linfocitos B, que se ilustra por los autoanticuerpos circulantes (figura 2) (15, 18).

El suero de los pacientes con el síndrome suele contener diversos autoanticuerpos dirigidos contra antígenos no órgano específicos, como inmunoglobulinas (factores reumatoideos) y antígenos nucleares y citoplasmáticos extraíbles (Ro/SSA, La/SSB). La presencia de estos autoanticuerpos se asocia a un inicio precoz y mayor duración de la enfermedad, aumento del tamaño de las glándulas salivares, infiltración linfocitaria grave de las glándulas salivares menores o algunas manifestaciones extraglandulares como linfadenopatía, púrpura y vasculitis. Se han descrito también autoanticuerpos contra antígenos específicos de órganos, como algunos presentes en células tiroideas y mucosa gástrica, elemento este que refuerza la aparición de manifestaciones extraglandulares. Además de estas acciones directas de las inmunoglobulinas sobre los tejidos extraglandulares, puede que estas manifestaciones, fundamentalmente las de tipo vascular, se produzcan por el depósito de inmunocomplejos circulantes en zonas ampliamente vascularizadas (11, 15, 31).

Si bien la inmunopatogenia está liderada por los linfocitos B y sus principales moléculas efectoras, los anticuerpos, existe también participación de otras células in-

munitarias como mediadoras de la reacción inflamatoria autoinmune. En este caso los linfocitos T cooperadores (CD4+) quienes participan en el SS a través de la secreción de citocinas como moléculas mediadoras de auto-reactividad. Recientemente se constata la presencia de estos linfocitos T en superficies oculares promoviendo un desequilibrio en la homeostasis de esas superficies, contribuyendo a la aparición de las manifestaciones oculares del síndrome y de sus complicaciones (34).

### Anatomía patológica

La característica distintiva del aspecto microscópico del SS es la infiltración linfocítica de las glándulas exocrinas. La infiltración tisular está integrada por linfocitos T, linfocitos B y células plasmáticas, comprometiendo principalmente a las glándulas salivares, lagrimales y otras de secreción exocrina. Inicialmente tiene una distribución periductal, causando atrofiyas epiteliales y progresivamente destrucción acinar y cicatrización tras su evolución, el infiltrado se generaliza y puede afectar a cualquier órgano, provocando su alteración funcional. El aspecto que ofrecen estos infiltrados inflamatorios celulares es en forma de focos que alternan con zonas de parénquima conservado. El grado de atrofia epitelial acinar y fibrosis es variable (figura 2) (19).

La neurodegeneración glandular también está presente, lo que puede explicar por qué los pacientes experimentan un síndrome seco, aunque más del 50% de las células epiteliales glandulares permanecen intactas (31).

Algunos pacientes presentan intensa infiltración tisular no glandular con aspecto pleiomórfico y los ganglios linfáticos suelen estar afectados con desestructuración de su arquitectura normal. Esta situación ha sido denominada pseudolinfoma, entidad que resulta difícil distinguir

de auténticos linfomas linfocíticos que terminan desarrollando aproximadamente el 10% de los pacientes (11, 31).

### Características clínicas

Los síntomas principales se relacionan con la disminución de las funciones glandulares lacrimal y salival, presentándose sequedad de ojos y boca, también designada en terminología clínica como xeroftalmía y xerostomía, respectivamente. Además de estas manifestaciones, es frecuente que el debut de la enfermedad esté marcado por algunas expresiones clínicas inespecíficas como artralgia, fatiga y fenómeno de Raynaud (11).

La afección ocular se caracteriza por el desarrollo de sequedad y atrofia de la conjuntiva y córnea, denominándose a este conjunto como queratoconjuntivitis seca. Estas lesiones provocan sensación de arenilla y cuerpo extraño, ardor, prurito, congestión, disminución del lagrimeo que lleva a la acumulación de bandas gruesas en la comisura interna del ojo, fotosensibilidad y visión borrosa. Con frecuencia se asocian infecciones secundarias, ulceración e iridociclitis (figura 1). En el examen físico, los ojos presentan inyección conjuntival debido a la inflamación ocular independiente del compromiso de la glándula lagrimal. En los casos más graves, se puede observar la opacificación de la córnea. Estas manifestaciones oculares inciden negativamente en la realización de actividades diarias personales y sociales, en la productividad laboral y en la calidad de vida (13, 34).

La afección bucal se distingue por la disminución de la saliva, que en un comienzo es espesa y más tarde disminuye considerablemente; así como por la sequedad de la mucosa, que puede progresar al eritema, la formación de fisuras y la ulceración. También puede haber caries dentales múltiples con grado de severidad variable y de progresión rápida, enfermedad periodontal, intolerancia a prótesis dentales, candidiasis y disfagia. Todas estas alteraciones en la cavidad bucal provocan serias dificultades para la masticación, deglución y fonación (28).

Las glándulas parótidas pueden estar tumefactas y ser dolorosas a la palpación. La insuficiencia glandular puede afectar la nariz, faringe, laringe, tráquea, bronquios, estómago y mucosa rectogenital, por tanto es probable también la pérdida de los sentidos del gusto y del olfato (11).

Las manifestaciones articulares son variadas. Con frecuencia, el cuadro es el de la típica artritis reumatoidea y en otras oportunidades se trata de artralgias de difícil clasificación (7, 8, 35).

La xerodermia o piel seca, se observa en la mitad de los casos. Suele acompañarse de descamación, prurito, liquenificación, disminución o ausencia de sudoración (hipo o anhidrosis). La sequedad y fragilidad pilosa condiciona alopecia de cuero cabelludo, axilas y pubis (11, 18).

Otras manifestaciones extraglandulares incluyen trastornos gastrointestinales del tipo de dispepsia, diarrea y constipación; pancreatitis, púrpura trombocitopénica, úlceras

necróticas, disfunción neuropsíquica, pleuritis y vasculitis así como también acidosis renal tubular distal (18).

### Diagnóstico

El aspecto multifacético de este síndrome dificulta su diagnóstico. Como consecuencia, el SS frecuentemente permanece sin diagnóstico o es diagnosticado años después del comienzo de los primeros síntomas. Se informa una demora diagnóstica promedio de 10 años lo que evidencia la lenta evolución natural de la enfermedad y reafirma el bajo nivel de sospecha clínica sobre el SS entre los especialistas (18, 35).

Muchos criterios de clasificación se han propuesto para esta entidad nosológica, pero la mayoría están orientados a la mera agrupación de la enfermedad más que al diagnóstico precoz. El reconocimiento temprano de la afección es vital para prevenir el retardo en el diagnóstico, favorecer una adecuada evaluación clínica y optimizar la intervención terapéutica (18, 35, 36).

Aunque la búsqueda de procedimientos diagnósticos ultraespecíficos calificados es intensa, el diagnóstico del SS continúa basándose en elementos clínicos y parámetros generales de laboratorio, establecido así por consenso de los investigadores del tema en Europa y América (36).

El diagnóstico clínico se realiza mediante la entrevista médica y el examen físico general y particular para la confección de una historia clínica minuciosa que confirmará la existencia de sequedad en la boca o en los ojos como síntomas referidos por el paciente, estimados en cuanto a intensidad y duración. Posteriormente, se procederá a la búsqueda de los signos clínicos específicos que corroboren los elementos subjetivos obtenidos en la entrevista médica. Será imprescindible la constatación de la disminución del flujo lagrimal mediante la prueba de Schirmer que consiste en la colocación de una tira estéril de papel de filtro debajo del párpado inferior durante cinco minutos. Esta prueba es positiva cuando el área de humedad tiene un radio menor a 5 mm. La conservación de la integridad de la superficie ocular se medirá mediante tinción con colorante Rosa de Bengala al 1% o Fluoresceína, instilando el colorante sobre la superficie ocular y observando la misma con una lámpara de hendidura que permite identificar lesiones ínfimas. La sequedad oral puede evaluarse objetivamente recogiendo saliva sin estimulación previa; el paciente saliva en un tubo, cada minuto, durante 15 minutos. La recolección de menos de 1,5 ml en 15 minutos es un resultado positivo. Existen otras pruebas que permiten hacer el diagnóstico, aunque en ocasiones no resultan necesarias, como es la prueba del centellograma con Tecnesio99m (11, 18).

Se cuenta además con otros indicadores diagnósticos del compromiso objetivo de las glándulas salivales y de la xerostomía. La gammagrafía, la sialografía o la sialometría de la parótida sin estimulación, pueden aportar evidencias del compromiso objetivo de la glándula y de

la disminución del flujo salival. Muchos de estos métodos son poco confortables para el paciente, por lo que se ha intentado, sin éxito, el empleo de otros más inocuos como el ultrasonido de glándulas salivares (35).

A nivel serológico es confirmativo para SS si el paciente presenta factor reumatoideo positivo, anticuerpos antinucleares positivos y anticuerpos SSA o SSB positivos (1, 6).

Los hallazgos histopatológicos de la biopsia de la glándula salivar menor son confirmatorios. La presencia de al menos un foco de células mononucleares por 4 mm<sup>2</sup> de tejido glandular indica positividad. En ocasiones, no hay que llegar al diagnóstico por biopsia si los elementos anteriores indican con claridad la presencia del SS (31).

Hasta la fecha, las pruebas dirigidas a la identificación de las alteraciones orales (biopsia de glándulas salivares y labiales), oculares (prueba de Schirmer y tinción de la superficie ocular) y sistémicas (detección de autoanticuerpos) muestran ser confiables. En la medida en que se conozca más sobre la etiopatogenia de la enfermedad aparecerán nuevos marcadores diagnósticos en el ámbito investigativo asistencial (31, 35).

No siempre la presencia de boca y ojos secos son indicativos de SS. En el caso de la xeroftalmía deben descartarse otras entidades como la conjuntivitis alérgica, la blefaritis, el uso de medicamentos diuréticos, la sequedad por exposición prolongada a ambientes con bajos niveles de humedad, polvo o sol o después de lectura, conducción de vehículos o uso prolongado de computadora. Por su parte, la xerostomía del SS debe diferenciarse de la presente en la diabetes mellitus, hepatopatías, infección por VIH, uso de medicamentos diuréticos, pacientes respiradores bucales por obstrucción nasal y la sarcoidosis (11).

### Pronóstico

Aunque son poco frecuentes por la lenta evolución del SS, se plantean tres complicaciones potenciales: las úlceras corneales, la inflamación de los vasos sanguíneos (vasculitis) y los linfomas e insuficiencia renal (18).

La inflamación crónica de la unidad funcional lagrimal conduce a un incremento de la permeabilidad corneal, a la apoptosis de las células epiteliales de la superficie, y en los casos más severos, a pérdida celular masiva con incremento en la producción de sustancias cornificadas de depósito que contribuyen a la irregularidad de la superficie corneal y a la pérdida de las condiciones ópticas necesarias para una adecuada visión (34).

La complicación más grave del SS primario es la enfermedad linfoproliferativa, principalmente el linfoma no Hodgking. Muchos estudios demuestran, que si bien ese riesgo es mayor, no aumenta la mortalidad como sucede con otras enfermedades reumatológicas como el lupus eritematoso sistémico, la artritis reumatoidea o la esclerodermia. El riesgo de linfoma en un paciente con SS es 40 veces superior que en la población general. Para la pesquisa de enfermedades linfoproliferativas en pacien-

tes con SS, las siguientes manifestaciones aumentan el índice de sospecha: agrandamiento parotídeo, linfadenopatías regionales o generales, hepatoesplenomegalia, infiltrados pulmonares, vasculitis e hipergammaglobulinemia (11, 31).

### Tratamiento

A pesar de los extensos trabajos efectuados y de las investigaciones presentes, todavía no se ha encontrado un tratamiento curativo específico para el SS; sin embargo, las medidas paliativas son una ayuda importante que pueden aliviar los síntomas y limitar los efectos perjudiciales que puede ocasionar el complejo seco (xerostomía y xeroftalmía) (18).

El tratamiento de la xeroftalmía comienza con la aplicación de lágrimas artificiales varias veces a lo largo del día y el uso de ungüentos lubricantes para los ojos. Si estas no alivian los síntomas, puede recurrirse a los estimulantes de los receptores muscarínicos, como los receptores colinérgicos de las glándulas exocrinas, el miocardio y el músculo liso. La pilocarpina y la cevimelina pueden ayudar a aliviar la sequedad de ojos y boca; estas drogas están contraindicadas en el glaucoma de ángulo cerrado y el asma bronquial no controlada. Otros antiinflamatorios tópicos como los esteroides y la ciclosporina brindan un beneficio cuestionable. Este paciente debe ser interconsultado con un especialista en Oftalmología (34).

El tratamiento de la xerostomía consiste en una buena higiene oral, estimulación salival, uso de sustitutos de la saliva y reconocimiento de las complicaciones. La xerostomía aumenta el riesgo de caries dentales e infecciones orales, por tal razón la aplicación tópica diaria bucal con flúor y la higiene con antimicrobianos pueden ayudar a prevenir las caries en estos pacientes. La goma de mascar sin azúcar y beber agua frecuentemente, mezclada con unas gotas de limón, son medidas que pueden estimular la saliva. El xilitol, un sustituto natural del azúcar que suele estar en la goma de mascar, disminuye las caries en la población general. Como medida preventiva se debe prescindir del uso de medicamentos que puedan causar resequeza bucal, como los antihistamínicos y los antihipertensivos (18, 28).

Estudios recientes aportan diferencias entre la dieta de los pacientes con SS y los sujetos normales, tendiendo a ser el paciente de SS quien ingiere más leche y sus derivados, así como bebidas estimulantes (café y té) con el fin de mantener la cavidad bucal húmeda y contrarrestar los síntomas asténicos de la enfermedad. Incluso, algunos autores afirman que la baja ingesta de ácidos grasos podría tener un efecto atenuante en el proceso de inflamación glandular exocrino (20).

A nivel medicamentoso existen varios sustitutos salivales que contienen carboximetilcelulosa, mucina y glicerina, lo que ayuda a lubricar la mucosa oral. También pueden usarse agonistas muscarínicos como la pilocarpina y la cevimelina. Aunque reducen la sequedad oral sinto-

máticamente ninguna de las dos modifica la enfermedad subyacente o aumenta el flujo salivar basal no estimulado. Además se han diseñado vehículos de administración de estos medicamentos más acordes a las exigencias vigentes de liberación mantenida de las drogas (28).

Los medicamentos antimaláricos y los corticosteroides se han reevaluado comprobando que la hidroxiclороquina puede ser útil para las artralgias y la fatiga asociadas al SS. En el caso de complicaciones graves, especialmente vasculitis, pueden necesitarse dosis altas de corticoides y medicamentos inmunosupresores, como azatioprina o ciclofosfamida. Con el cambio de enfoque etiopatogénico y el reforzamiento de la participación de las células inmunitarias en el desarrollo del SS, será mayor el empleo de los medicamentos inmunológicos como terapia específica (11).

### Nuevas investigaciones

Muchas líneas de investigación se han abierto para conducir a nuevos conocimientos de la patogénesis de este complejo trastorno autoinmune. El desarrollo de la tecnología ha expandido notablemente las capacidades para identificar puntos claves moleculares del SS. A través de ensayos de microarray se identificó, que en los pacientes con SS existe una regulación positiva de genes inducibles por citocinas proinflamatorias como el interferón tipo I (IFN-I), entre otras señales, que indican una fuerte desregulación tanto de los mecanismos específicos como de los inespecíficos o inflamatorios, sugiriendo la posibilidad de emplear como blanco terapéutico al IFN-I (16, 37).

Otra de las investigaciones recientes sugiere que un elevado nivel de micropartículas provenientes de la activación celular plaquetaria podría tener un papel en la patogenia de este padecimiento y en su relación con el IFN-I (30, 38).

Resulta muy interesante el hallazgo de la activación de receptores celulares que participan en la defensa inespecífica del organismo contra infecciones en el contexto de una enfermedad autoinmune. Aunque muchas interrogantes quedan pendientes de respuesta, esta relación permite establecer nuevos nexos explicativos en el origen del SS (2).

Algunos datos confieren participación a otras moléculas que antes no estaban involucradas. Este es el caso de la prolactina, cuya neosíntesis está favorecida en pacientes con SS por razones aún desconocidas. Se cree que esta síntesis de novo esté en relación con la expresión de metaloproteinasas que contribuyen significativamente a la destrucción acinar (29).

Cada vez son mayores las investigaciones que intentan delinear la patogénesis de este síndrome; sin embargo, las intervenciones terapéuticas para disminuir o detener la progresión de la enfermedad se mantienen poco tangibles. Algunas investigaciones sobre agentes inmunosupresores como el metotrexate, la ciclosporina A y

la azatioprina han fallado en demostrar su eficacia terapéutica. La mizoribina, un agente inmunosupresor que deprime la proliferación linfocitaria mediante el bloqueo de la síntesis de novo de las purinas, podría ser efectivo en función de mejorar las manifestaciones objetivas y subjetivas del SS (32).

Por otra parte, se observa que la molécula CD22 en la superficie del linfocito B juega un papel en la disrupción de la homeostasis de las células B. Por lo cual el Epratuzumab, anticuerpo monoclonal humanizado dirigido contra esa molécula se ha convertido en una promesa esperanzadora para los científicos del tema. Este monoclonal se encuentra en fase I/II de ensayos clínicos y al parecer los resultados alcanzados a nivel clínico son muy favorables, sugiriendo recuperación del tejido glandular lo cual deberá ser corroborado por biopsia en posteriores estudios (39).

Además, se ha hecho un estudio abierto de Fase II mediante Rituximab, un anticuerpo monoclonal anti-CD20, aprobado para el tratamiento de linfomas de tipo B y otras enfermedades autoinmunes. Es importante destacar que otros tratamientos con otros anticuerpos monoclonales, como el Infliximab o el Etanercept, no han demostrado eficacia. Un 25% de los pacientes tratados en este estudio desarrollaron anticuerpos contra el Rituximab (reacciones HACAs) e incluso enfermedad del suero, lo que podría limitar su utilización en el tiempo. El estudio apunta que puede ser más eficaz en fases iniciales de la enfermedad, antes de que se produzca la destrucción glandular, razón por la cual el diagnóstico precoz puede adquirir un gran valor (40).

### Presentación del caso clínico

La presentación de esta experiencia clínica se realiza contando con el consentimiento informado de la paciente. Resulta necesario aclarar que los autores de este trabajo solo participaron como relatores de la experiencia, pues el caso ya había sido diagnosticado en el momento de la entrevista.

Se trata de una paciente femenina de 47 años de edad, profesora, con antecedentes patológicos personales y familiares de diabetes mellitus (madre) e hipertensión arterial (padre), que acude a consulta médica en el año 2006 por presentar dolor y ardor en la lengua y boca seca de un año de evolución, manifestaciones que fueron en incremento hasta dificultar la alimentación y la dicción.

Desde que cumplió 41 años venía presentando dolores en diferentes articulaciones, con predominio de manos y pies. Asistió a numerosas consultas de Ortopedia donde mediante examen físico y Rayos X no se constataron signos de aumento de volumen inflamatorio articular, emitiéndose entonces el diagnóstico de artralgia por artrosis generalizada. Se indica fisioterapia, reposo y analgésicos. Ocasionalmente la paciente encuentra algún alivio con las medidas generales indicadas; no obstante, la no



mejoría de los síntomas condujo al especialista a optar por terapias más agresivas, como la infiltración intra-articular con esteroides en rodilla y hombro derechos, codo izquierdo y cadera derecha (en una ocasión), en región cervical (en ocho ocasiones), y constantemente en manos y pies donde incluso aparecieron deformaciones articulares distales.

Por este motivo fue remitida en el 2007 al especialista en Reumatología. Se le indican exámenes complementarios de rutina que muestran cifras normales (hemograma, eritrosedimentación, coagulograma, fósforo, glicemia, TGP, TGO, creatinina, calcio). Ya para entonces se le indican complementarios de perfil inmunológico como factor reumatoideo, anticuerpos antinucleares, inmunoglobulinas A, G y M; cuyos resultados arrojan cifras normales, con excepción de la inmunoglobulina G que se mostraba ligeramente aumentada. Este especialista tras valorar los resultados, ratifica el diagnóstico de artrosis generalizada.

En el transcurso del propio año la paciente nota un aumento marcado de caries dentales las cuales fueron tratadas adecuadamente, pero recidivaron a pesar de los cuidados extremos de su higiene bucal. Acude entonces a consulta de Estomatología refiriendo además sequedad bucal moderada, razón que derivó al planteamiento diagnóstico de un posible síndrome seco de etiología hormonal por trastornos pre-menopáusicos. No se realiza ninguna indicación terapéutica específica.

Por este motivo, la paciente fue derivada a la consulta de Ginecología para verificar la sospecha clínica planteada antes. Tras realizar el examen físico e interrogatorio se considera que, por el estado de la paciente y la estabilidad de los periodos menstruales, no era probable un trastorno hormonal, por lo que no se indican exámenes complementarios ni tratamiento particular.

La paciente acude nuevamente al estomatólogo refiriendo molestias por la boca seca y la reaparición de caries dentales, y se remite al servicio de Maxilofacial para revisión exhaustiva de la cavidad bucal. Concluida la exploración, el especialista determina que la boca tenía apariencia húmeda y lustrada por lo que le indica medidas generales como chupar un botón, caramelos o chicles sin azúcar para estimular la producción de saliva, además de brindarle recomendaciones de higiene bucal. Pasados dos años, en el 2009, la paciente había perdido ocho piezas dentarias (seis molares y dos incisivos). La saliva era más espesa y la sensación de sequedad le impedía comer alimentos secos, a la vez que los alimentos ácidos, salados o calientes le producían lesiones linguales con sensación dolorosa y de ardor; además, ya notaba dificultades mayores en la dicción y frecuentemente se le agrietaban las comisuras labiales.

A este cortejo sindrómico se le añadió el prurito ocular con sensación de cuerpo extraño o arenilla, particularmente intensas en horario nocturno, por lo cual acude a la consulta de Oftalmología, donde se le constata por el

examen físico una disminución de la secreción lagrimal y se le recomienda emplear lágrimas artificiales cuando sintiera molestias.

La paciente se dirige en ese mismo año, a un especialista en Medicina Interna por la aparición de nuevos síntomas que empeoraron su estado general como: cansancio fácil, enlentecimiento de los movimientos, sensación de frío, piel y pelo muy secos, uñas quebradizas, sensación intolerable de boca reseca y disminución del sentido gustativo. Al realizar los exámenes complementarios, y ante la presencia de antecedentes familiares maternos, se valora la posibilidad diagnóstica de una diabetes mellitus, pero los resultados de laboratorio (glicemia en ayunas y postprandial) estaban dentro de límites normales, aunque el factor reumatoideo y los anticuerpos antinucleares fueron positivos.

Por los hallazgos referidos y la presencia de deformaciones articulares interfalángicas, es remitida nuevamente a Reumatología con la impresión diagnóstica de una artritis reumatoidea. El especialista no confirma la sospecha clínica al no haber presencia de signos inflamatorios que la justifiquen, dada la localización distal de la toma articular en la paciente.

Al analizar la historia clínica precedente, el reumatólogo sugiere entonces realizar una biopsia de glándulas salivares por el servicio de Maxilofacial para confirmar la sospecha de un SS. La biopsia se realiza en noviembre de 2009 y muestra como resultado un extenso infiltrado inflamatorio linfocítico periductal y perivascular, emitiéndose el diagnóstico de sialoadenitis crónica la cual, en asociación con el cuadro clínico, es compatible y confirmatoria de un SS.

Una vez corroborado el diagnóstico, se le indica tratamiento inespecífico para contrarrestar los síntomas bucales, dentífricos especiales con sialagogos y chicles con sialagogos para estimular la secreción salival; así como ingestión frecuente de agua y la lubricación de la mucosa oral con aceite de oliva. Para los síntomas oculares se indican lágrimas artificiales, y para los síntomas articulares, antiinflamatorios y analgésicos orales. Además, comienza con terapia específica inmunosupresora con esteroides e hidroxycloquina. Quedó pendiente completar el estudio endocrinológico para evaluar la función tiroidea de la paciente, pues por la sintomatología referida y por el hecho de presentar una enfermedad autoinmune, se sospecha también un hipotiroidismo concomitante de posible etiología inmunológica. (Fin de la experiencia clínica).

## DISCUSIÓN

Como aparece descrito en la literatura consultada, las manifestaciones iniciales de este síndrome pueden ser inespecíficas, lo que dificultó el diagnóstico certero inicial en el caso clínico comentado y condujo, al planteamiento de otras enfermedades. Sin embargo, en esta paciente, muchas veces solo se analizaron y trataron los síntomas

de forma aislada, sin buscar el origen común al cortejo sintomático referido.

Es válido señalar que al presentarse el SS en mujeres en la etapa del climaterio se dificulta el diagnóstico, ya que en muchas ocasiones se confunde la sintomatología y se trata de dar una justificación al problema asociándolo con cambios hormonales peri-menopáusicos propios de la edad, como pudo haber sucedido en el caso clínico descrito; aunque la paciente siempre refirió los principales síntomas del SS que están asociados con una disminución de la secreción de las glándulas salivales y lagrimales.

El hecho de que hubieran transcurrido cuatro años desde las primeras manifestaciones clínicas hasta la emisión de un diagnóstico certero, favoreció el incremento de las manifestaciones inespecíficas que contribuyeron a complejizar y retardar aún más la confirmación diagnóstica. Esto también contribuyó a una intervención terapéutica específica tardía, en función de detener el curso progresivo de la enfermedad y prevenir la aparición de complicaciones futuras, como en este caso, que al parecer presenta otra enfermedad endocrina de etiología autoinmunitaria.

Siendo la paciente una profesional que se desempeña en el terreno docente en el que se mantiene totalmente activa, el padecimiento le ha ocasionado numerosos inconvenientes en el desarrollo de sus funciones, principalmente, por la afectación de la dicción y la discapacidad motora recurrente por los dolores articulares; se suma a ello el síndrome depresivo asociado al diagnóstico tar-

dío y a la constante emisión de disímiles criterios sobre su dolencia por diferentes especialistas. Esta experiencia clínica permite reflexionar sobre cuán importante es incorporar los conocimientos acerca de esta enfermedad y otras de su tipo en la formación de un médico general.

Tomando en cuenta que este caso cursó de manera típica (de acuerdo con lo referido por la literatura) se considera, que si se hubiera desarrollado un interrogatorio y examen físico exhaustivos; así como asumido una visión integradora de los signos y síntomas presentados por la paciente, el diagnóstico se hubiera realizado con mayor precisión y rapidez y se hubieran evitado o disminuido las complicaciones asociadas. Es opinión de los autores que proporcionar una mayor difusión sobre experiencias como esta, contribuirá a una mayor valoración sobre la importancia de profundizar en el ejercicio de la clínica en los profesionales de la salud de nuestro medio.

## CONCLUSIONES

El Síndrome de Sjögren es una enfermedad inmunológica que puede ser de difícil manejo dado el curso inespecífico de sus manifestaciones clínicas, y más aún, si estas se valoran por los especialistas encargados sin asumir una visión clínica integradora. Es de vital importancia que nuestros médicos, así como los estudiantes de medicina, incorporen conocimientos actualizados acerca de esta afección, para garantizar un diagnóstico y manejo clínico correctos.

## BIBLIOGRAFÍA

1. Abbas AK, Lichtman AH, Pober JS. *Inmunología celular y molecular 5ta ed.* Madrid: McGraw-Hill Interamericana. 2005.
2. Theofilopoulos AN, Gonzalez-Quintal R, Lawson BR, Koh YT, Stern ME, Kono DH, et al. *Sensors of the innate immune system: their link to rheumatic diseases.* *Nat Rev Rheumatol.* 2010;6:146-56.
3. Cotran RS, Kumar V, Collins T. *Patología Estructural y Funcional de Robbins.* 7 ed. Madrid: Mc. Graw-Hill Interamericana. 2006.
4. Ghaffar A. *Tolerance and Autoimmunity.* En: Roitt, Brostoff and Male: *Immunology 6th ed.* 2005; Chapt. 12 and 26.
5. Wing K, Fehérvári Z, Sakaguchi S. *Emerging possibilities in the development and function of regulatory T cells.* *International Immunology* 2006;18(7):991-1000.
6. Parslow TG, Stites DP, Terr AI, Imboden JB. *Inmunología Básica y Clínica 10ª ed.* México: Editorial El Manual Moderno. 2002.
7. Barberá A, Domínguez MC. *Características e inmunopatogénesis de la artritis reumatoide. Estado actual en el tratamiento.* *Biología Aplicada.* 2004;21:189-201.
8. Kassan SS, Moutsopoulos HM. *Clinical Manifestations and Early Diagnosis of Sjögren Syndrome.* *Arch Intern Med.* 2004;164:1275-1284.
9. Barreras Pestana LM, Pérez Dopico Y, Barreras Tacher MA. *Síndrome de Sjögren. Presentación de un caso.* *Revista 16 de Abril.* Disponible en: <http://www.16deabril.sld.cu/>, [acceso: 28 de abril de 2008].
10. Rehman H. *Sjögren's Syndrome.* *Yonsei Medical Journal.* 2003;44(6):947-54.
11. Kruszka P, O'Brian RJ. *Diagnosis and Management of Sjögren Syndrome.* *Am Fam Physician.* 2009;79(6):465- 470, 472.
12. Shapira Y, Agmon-Levin N, Shoenfeld Y. *Geoepidemiology of autoimmune rheumatic diseases.* *Nat.Rev.Rheumatol.* 2010;6:468-76.
13. Versura P, Frigato M, Cellini M, Mule R, Malavolta N, Campos EC. *Diagnostic performance of tear function tests in Sjogren's syndrome patients.* *Eye.* 2007(21):229-37.
14. Tzioufas AG, Moutsopoulos HM. *Ultrasonography of salivary glands: an evolving approach for the diagnosis of Sjögren's syndrome.* *Nature Clinical Practice Rheumatology.* 2008;4(9):454-5
15. Voulgarelis M, Tzioufas AG. *Pathogenetic mechanisms in the initiation and perpetuation of Sjögren's syndrome.* *Nat Rev Rheumatol.* 2010;6:529-37.

16. Emamian E, Leon J, Lessard C, Grandits M, Baechler E, Gaffney P, et al. Peripheral blood gene expression profiling in Sjögren's syndrome. *Genes and Immunity* 2009;10:285-96.
17. Haga H-J. Pregnancy outcome in patients with primary Sjögren's syndrome. A case-control study. *J Rheumatol* 2005;32:1734-6.
18. Mavragani CP, Moutsopoulos NM, Moutsopoulos HM. The management of Sjögren's syndrome. *Nature Clinical Practice Rheumatology* 2006;2(5):252-61.
19. Ohlsson M, Skarstein K, Bolstad AI, Johannessen AC, Jonsson R. Fas-Induced Apoptosis Is a Rare Event in Sjögren's Syndrome. *Laboratory Investigation*. 2001;81(1):95-105.
20. Cermak J, Papas A, Sullivan R, Dana M, Sullivan D. Nutrient intake in women with primary and secondary Sjögren's syndrome. *European Journal of Clinical Nutrition*. 2003;57:328-34.
21. Umehara H, Sawaki T, Kawanami T, Masaki Y, Fukushima T. Sjögren's syndrome. *Nippon Rinsho*. 2009;67(3):511-6.
22. Lee S, Tzirbas A, McCann JD, Goldberg RA. Mikulicz's disease: a new perspective and literature review. *Eur J Ophthalmol*. 2006;16(2):199-203.
23. Motohisa Y, Hiroki T, Mikiko O, Chisako S, Yasuyoshi N, Hiroyuki Y, et al. A new conceptualization for Mikulicz's disease as an IgG4-related plasmacytic disease. *Mod Rheumatol*. 2006;16(6):335-40.
24. Sakai K, Tada M, Yonemochi Y, Nakajima T, Onodera O, Takahashi H, et al. Marinesco-Sjögren syndrome with atrophy of the brain stem tegmentum and dysplastic cytoarchitecture in the cerebral cortex. *Neuropathology*. 2008;28(5):541-6.
25. Merlini L. Marinesco-Sjögren syndrome, fanfare, and more. *Neuromuscul Disord*. 2008;18(2):185-8.
26. Aslam SA, Sheth HG. Ocular features of Sjögren-Larsson syndrome. *Clin Experiment Ophthalmol*. 2007;35(1):98-9.
27. Romanes GJ. Sjögren-Larson syndrome. *Br J Ophthalmol* 1968;52(2):174-7.
28. Gibson J, Halliday JA, Ewert K, Robertson S. A controlled release pilocarpine buccal insert in the treatment of Sjögren's syndrome. *British Dental Journal*. 2007;202:1-6.
29. Steinfeld S, Maho A, Chaboteaux C, Daelemans P, Pochet R, Appelboom T, et al. Prolactin Up-Regulates Cathepsin B and D Expression in Minor Salivary Glands of Patients with Sjögren's Syndrome. *Laboratory Investigation*. 2000;80(11):1711-20.
30. Nordmark G, Alm GV, Rönnblom L. Mechanisms of Disease: primary Sjögren's syndrome and the type I interferon system. *Nature Clinical Practice Rheumatology*. 2006;2(5):262.
31. Van Woerkom J. Clinical significance of quantitative immunohistology in labial salivary glands for diagnosing Sjögren's syndrome. *Rheumatology*. 2006;45:470-7.
32. Moutsopoulos HM, Fragoulis GE. Is mizoribine a new therapeutic agent for Sjögren's syndrome? *Nature Clinical Practice Rheumatology*. 2008;4(7):350.
33. Soto Febles C, Álvarez Valcárcel C, Febles Fernández C, Soto Morlá J. Las Aquaporinas: Estructura e importancia en la Biomedicina. *Inv Biomed*. 2000;4:120-4.
34. Stern ME, Schaumburg CS, Dana R, Calonge M, Niederkorn JY, Pflugfelder SC. Autoimmunity at the ocular surface: pathogenesis and regulation. *Mucosal Immunology*. 2010;3(5):425-42.
35. Hoèvar A. Ultrasonographic changes of major salivary glands in primary Sjögren's syndrome. Diagnostic value of a novel scoring system. *Rheumatology* 2005;44:768-72.
36. Vitali C. Classification criteria for Sjögren's syndrome: a revised version of the European criteria proposed by the American-European Consensus Group. *Ann Rheum Dis*. 2006;61:554-8.
37. Gestermann N, Mekinian A, Comets E, Loiseau P, Puechal X, Hachulla E, et al. STAT4 is a confirmed genetic risk factor for Sjögren's syndrome and could be involved in type 1 interferon pathway signaling. *Genes and Immunity*. 2010;11:446.
38. Sellam J. Increased levels of circulating microparticles in primary Sjögren's syndrome, systemic lupus erythematosus and rheumatoid arthritis and relation with disease activity. *Arthritis Res. Ther*. 2009;11(R156).
39. Steinfeld SD. Epratuzumab (humanised anti-CD22 antibody) in primary Sjögren's syndrome: an open-label phase I/II study. *Arthritis Res Ther*. 2006;8(R129).
40. Seror R. Tolerance and efficacy of rituximab and changes in serum B cell biomarkers in patients with systemic complications of primary Sjögren's syndrome. *Ann Rheum Dis*. 2007;66:351-7.

## Sjögren's syndrome, an approximation via a clinical case: "drying out the unawareness"

### SUMMARY

**Objective:** To highlight the importance that medical personnel acquire understanding about Sjögren's syndrome in order to correctly diagnose and clinically manage.

**Development:** A bibliographical review on the topic was done which consulted 40 papers, 77.5% of which were published in the last 5 years. Through the presentation of a clinical experience the little understanding of the disease stood out amongst our healthcare professionals. The presented case followed a typical course according to the literature; nevertheless its diagnosis from the appearance of the first signs and symptoms was delayed four years after having been evaluated by different specialists.

**Conclusions:** Sjögren's síndrome is an immunological disease that can be difficult to manage due to its unspecific clinical manifestations, moreover if they are evaluated without the specialist assuming a holistic clinical vision. It is of vital importance that our doctors, just as our medical students, incorporate current understanding about this condition in order to guarantee its correct diagnose and clinical management.

**Key words:** Sjögren's syndrome, xerostomia, xerophtalmia.

### Dirección para la correspondencia:

Escuela Latinoamericana de Medicina. Carretera Panamericana Km 3 ½  
Santa Fe, Playa, Ciudad de La Habana, CP 19108.

**E-mail:** emigdio.leon@infomed.sld.cu

