



Panorama Cuba y Salud

ISSN: 1995-6797

revista@elacm.sld.cu

Escuela Latinoamericana de Medicina
Cuba

Vergara Pagés, Julio Jorge; Ferrer Lozano, Yovanny; Morejón Trofimova, Yanett
Injerto libre de peroné en el tratamiento de defectos óseos
Panorama Cuba y Salud, vol. 7, núm. 2, mayo-agosto, 2012, pp. 8-14
Escuela Latinoamericana de Medicina
Ciudad Habana, Cuba

Disponible en: <http://www.redalyc.org/articulo.oa?id=477348948003>

- Cómo citar el artículo
- Número completo
- Más información del artículo
- Página de la revista en redalyc.org

redalyc.org

Sistema de Información Científica

Red de Revistas Científicas de América Latina, el Caribe, España y Portugal

Proyecto académico sin fines de lucro, desarrollado bajo la iniciativa de acceso abierto

Injerto libre de peroné en el tratamiento de defectos óseos

Hospital Fousseyni Daou de Kayes y Hospital Nacional de Kati, República de Mali

Julio Jorge Vergara Pagés¹, Yovanny Ferrer Lozano², Yanett Morejón Trofimova³

¹ Médico Especialista de 1er. Grado en Ortopedia y Traumatología, Profesor Instructor ² Médico Especialista de 2do. Grado en Ortopedia y Traumatología, Profesor Instructor, Máster en Urgencias Médicas, Investigador Agregado. ³ Estudiante de Medicina. Agregado.

RESUMEN

Objetivo: Describir los resultados en un grupo de pacientes afectados por grandes lesiones óseas, que fueron tratados con injerto libre de peroné.

Método: Se describen los hallazgos obtenidos en 11 pacientes, que acudieron a la consulta externa de los hospitales Fousseyni Daou de Kayes y Nacional de Kati, República de Mali, en el período comprendido entre septiembre 2006 y septiembre 2008. Todos fueron tratados con osteotomía del tejido desvitalizado, estabilización ósea e injerto libre de peroné.

Resultados: Predominaron los pacientes masculinos (77,7%), cuya edad media fue $25,8 \pm 10,8$ años; la tibia (54,5%) fue el sitio más frecuente de la lesión. Acorde al origen del defecto óseo predominaron los pacientes con osteomielitis (63,6%) y pseudoartrosis (36,3%). En el 72,7% de los casos, los tiempos de consolidación estuvieron por encima de las 30 semanas. Todos los injertos se integraron adecuadamente al sitio receptor.

Conclusiones: El injerto libre de peroné continúa siendo una técnica efectiva para resolver defectos óseos en aquellos servicios que no cuenten con Banco de Hueso para obtener hueso liofilizado, ni posibilidad de realizar injertos vascularizados.

Palabras clave: Trasplante Óseo, Peroné, Osteosíntesis, Osteomielitis.

INTRODUCCIÓN

Los defectos óseos en las extremidades se originan debido a fracturas abiertas con pérdida de un fragmento de hueso, lesiones tumorales o pseudotumorales, pseudoartrosis, osteomielitis y malformaciones congénitas. Este tratamiento, constituye un problema de salud para los servicios de traumatología en cualquier parte del mundo, porque alteran de forma variable las capacidades biomecánicas del hueso afectado, además de entorpecer el proceso de consolidación.

El período de inmovilización suele ser prolongado y los resultados funcionales poco satisfactorios. El fracaso de la consolidación causa invalidez, tiene efectos socioeconómicos considerables y están fundamentalmente asociados con la pérdida del trabajo y el incremento del costo del tratamiento (1). Por estas razones, los grandes defectos óseos requieren tratamientos específicos. El relleno de los daños en el hueso con algún tipo de injerto permite acortar el tiempo de consolidación y mejora el

pronóstico funcional.

El primer indicio del empleo de injertos óseos data de 1668, cuando Van Meekren implanta en el humano, hueso heterólogo de un perro con el fin de reparar un defecto en el cráneo.

Merrem en 1809, realiza con éxito el primer trasplante de injerto autólogo óseo. MacEwen, en 1879 informa el uso de injerto de hueso autólogo para tratar un defecto óseo (2) y McKeever (3) en 1960, notifica el uso de injerto de hueso autólogo, tomado de la cresta iliaca, para reparar defectos de la tibia.

Cada año en los Estados Unidos, se utilizan cerca de 450 000 injertos óseos de diversos tipos, en afecciones relacionadas con defectos del tejido óseo (5).

El autoinjerto puede ser de hueso esponjoso y cortical, vascularizado o no (6). Por sus propiedades osteogénicas (células osteoblásticas derivadas de la médula ósea y células preosteoblásticas precursoras), osteoinductivas (proteínas no colágenas de la matriz ósea, incluyendo factores de crecimiento) y osteoconductoras, y por la

histocompatibilidad total (trama de mineral óseo y colágeno); el autoinjerto continua siendo la mejor opción (6,7). Hasta nuestros días, su uso muestra un adecuado comportamiento biológico e integración rápida injerto-zona receptora.

El peroné es un hueso resistente, con longitud suficiente para la reconstrucción de grandes defectos. Su uso para reemplazar los defectos óseos de los huesos largos, depende de la calidad vascular de los tejidos vecinos, las células osteogénicas sobrevivientes del injerto para la supervivencia y de la formación del tejido óseo (8). Puede obtenerse por toma directa del propio paciente o mediante tejido liofilizado procedente del Banco de Hueso.

El injerto vascularizado de peroné es considerado, por muchos, la técnica de elección en el tratamiento de defectos en las extremidades que sobrepasan los seis centímetros, a pesar de ser una técnica microquirúrgica muy compleja y laboriosa.

En los hospitales Fousseyni Daou de Kayes y Nacional de Kati, de la República de Mali, el elevado número de pacientes con lesiones crónicas del esqueleto axial y defectos óseos sin resolución constituye un problema de salud, por la no existencia de instrumental microquirúrgico y mucho menos de hueso liofilizado de Banco de Hueso para injerto. El objetivo de este trabajo fue describir los resultados alcanzados en un grupo de pacientes afectados por grandes lesiones óseas, que fueron tratados con injerto libre de peroné.

MATERIALES Y MÉTODOS

Se describen los resultados obtenidos en 11 pacientes tratados con estabilización ósea e injerto libre de peroné, que acudieron a la consulta externa de los hospitales Fousseyni Daou de Kayes y Nacional de Kati, República de Mali, en el período comprendido entre septiembre 2006 y septiembre 2008. Antes de llegar a la consulta, la lesión de los 11 casos tenía una media de evolución de $8,12 \pm 2,15$ meses, periodo durante el que recibieron tratamiento antibiótico esporádico.

Se clasificó el defecto de acuerdo a su origen en: fracturas abiertas con pérdida de fragmento de hueso, lesiones tumorales o seudotumorales, pseudoartrosis, osteomielitis y malformaciones congénitas.

En cada caso, previa limpieza profunda con soluciones de povidona yodada y salina fisiológica, se realizó desbridamiento y osteotomía amplia del segmento de hueso dañado. El canuto de peroné para injerto se extrajo de la pierna contralateral al sitio de la lesión, utilizando el abordaje de Gilbert (9) y se implantó en la zona receptora manteniendo la longitud del miembro, suturando su periostio al del hueso receptor en forma de tienda de campaña (figuras 1, 2).

La osteosíntesis se realizó de acuerdo con los criterios específicos de cada localización.

Se aplicó antibioticoterapia específica por tres meses, en correspondencia con el agente causal identificado y los resultados del antibiograma. Todos los casos se si-

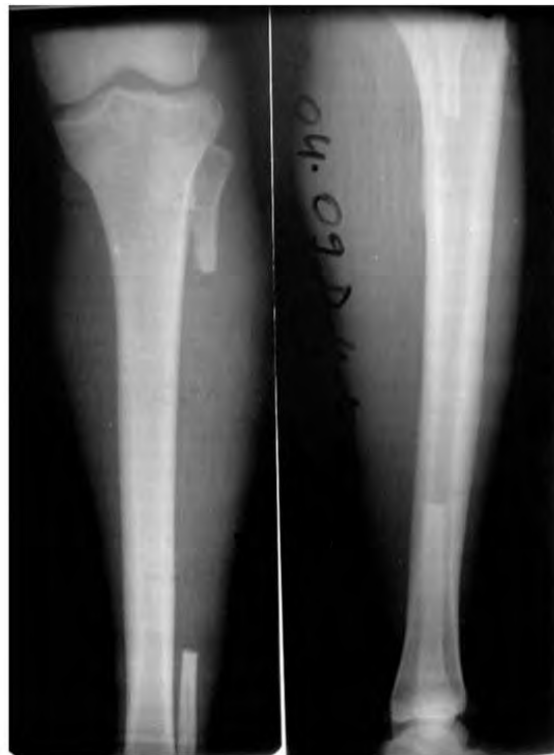

Figura 1. Osteotomía del peroné en pierna contralateral a la lesión

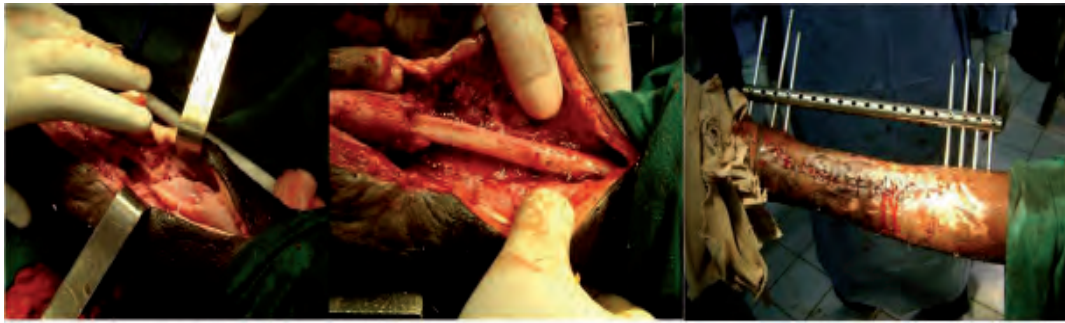

Figura 2. Pasos principales del procedimiento: resección amplia del tejido óseo, injerto libre de peroné, estabilización de la lesión.

guieron clínica y radiológicamente por consulta externa, durante un período mínimo de 18 meses hasta la alta definitiva. La carga de peso para los pacientes con lesión en miembros inferiores se realizó a las $40 \pm 3,4$ semanas.

Para evaluar la consolidación del injerto se siguieron los criterios radiológicos de Montoya (10): a) Estadio 1: reacción perióstica sin callo; b) Estadio 2: callo con trazo de fractura visible; c) Estadio 3: callo con trazo de fractura visible solo en parte; d) Estadio 4: desaparición del trazo de fractura. Se consideró asimilación del injerto cuando, desde el punto de vista radiológico, ambos extremos del mismo se encontraban en un estadio 4.

Todas las variables fueron recolectadas en un modelo creado al efecto a partir de datos tomados de las historias clínicas. La información fue revisada, validada y procesada, utilizando el sistema SPSS versión 10.0 para Windows XP y el Programa para Análisis Epidemiológico de datos tabulados (EPIDAT) versión 3.0.

Para las variables tiempo de consolidación y carga de

peso se expresó su valor como media más menos la desviación estándar ($\mu \pm DS$).

RESULTADOS

En la serie analizada predominaron los pacientes del sexo masculino (77,7%), con una media de edad de $25,8 \pm 10,8$ años.

La tibia fue el sitio de lesión más frecuente (seis casos para un 54,5%) (Tabla 1). También se encontraron otras localizaciones como el tercio distal de fémur (figura 3).

De acuerdo al origen del defecto óseo predominaron los pacientes con osteomielitis (63,6%) y pseudoartrosis (36,3%).

El tiempo de consolidación varió de acuerdo con la localización anatómica de la lesión. Los defectos de tibia tuvieron una media de consolidación de $31,1 \pm 3,12$ semanas, en el fémur $33 \pm 9,8$ semanas, húmero $23 \pm 1,41$ semanas y cúbito 20 semanas. El 72,7% tuvieron tiempos de consolidación por encima de las 30 semanas.

Tabla 1. Localización de la lesión y edad de los pacientes estudiados

Caso	Edad (años)	Localización
1	13	Tercio distal de cúbito derecho
2	19	Tercio medio tibia derecha
3	37	Tercio distal tibia derecha
4	12	Tercio proximal tibia izquierda
5	25	Tercio distal de fémur derecho
6	37	Tercio distal tibia izquierda
7	31	Tercio medio de húmero derecho
8	32	Tercio proximal fémur izquierdo
9	11	Tercio medio tibia derecha
10	41	Tercio medio húmero izquierdo
11	26	Tercio medio tibia derecha

Fuente: Historias clínicas

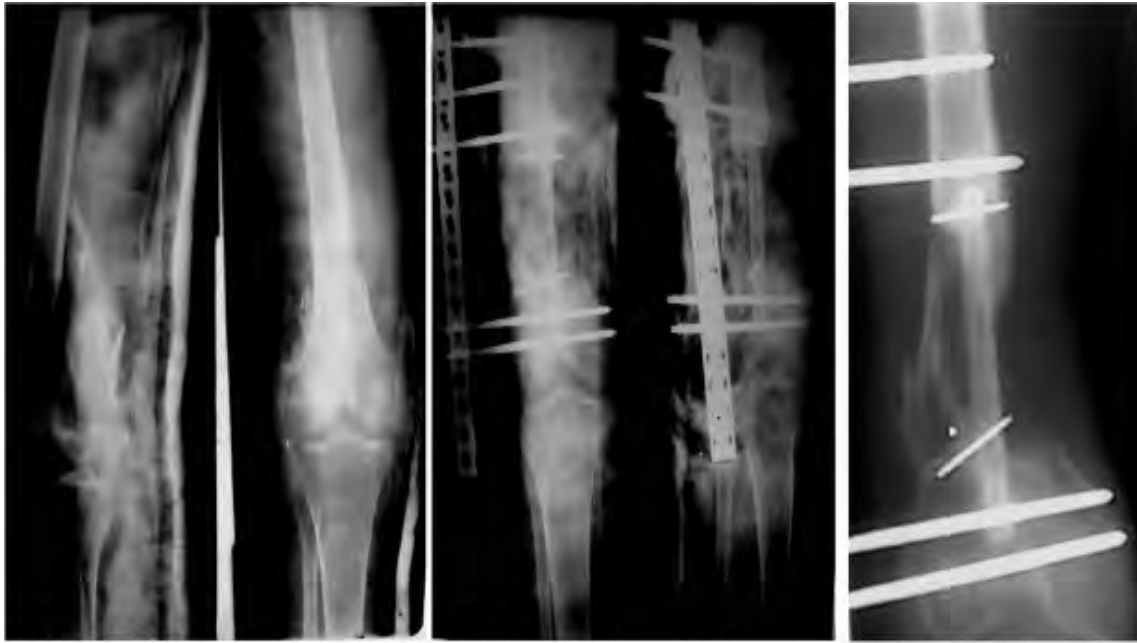

Figura 3. Osteomielitis tercio distal de fémur derecho, injerto libre de peroné, integración del injerto a las dieciséis semanas y osificación del periostio.

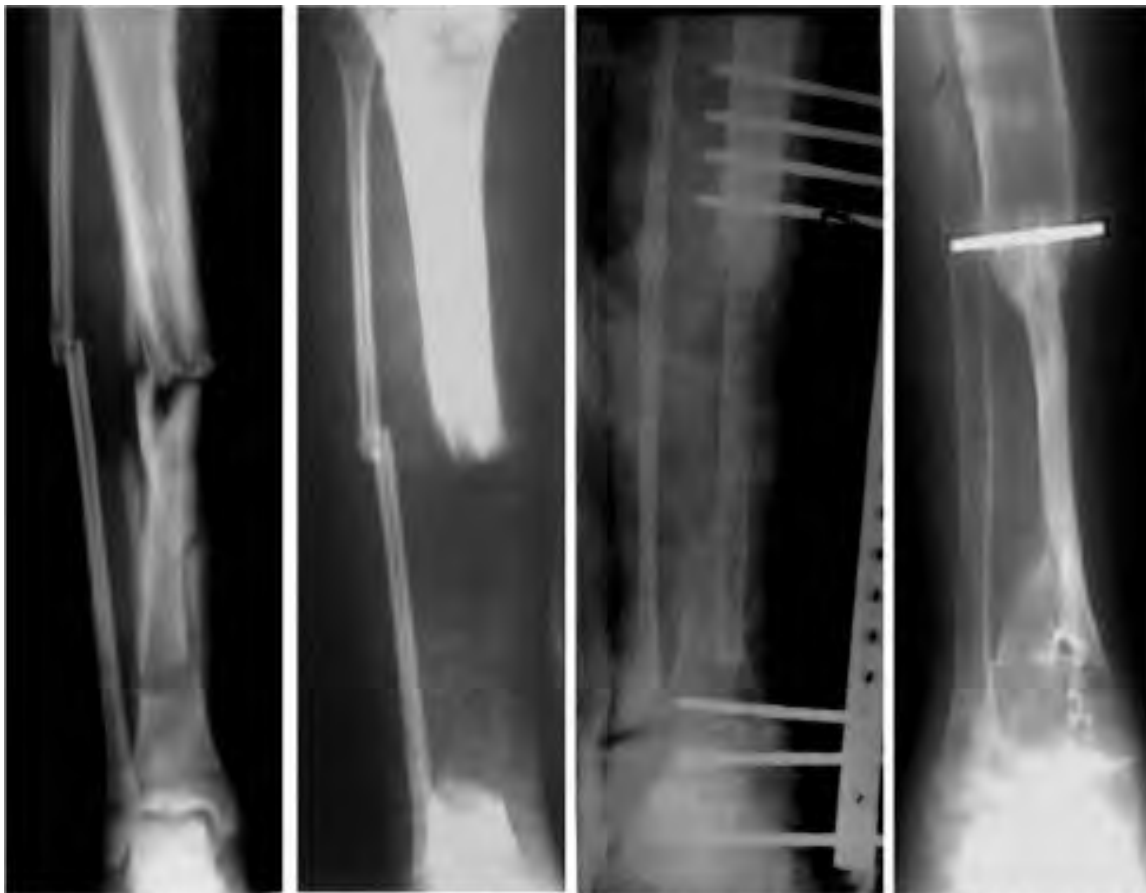


Figura 4. Osteomielitis de tibia derecha, ostectomía amplia, injerto libre de peroné, e incorporación del injerto a las 30 semanas de evolución.

En la (figura 4) se observa cómo se incorpora en un defecto de tibia, el injerto libre de peroné implantado.

Un paciente con osteomielitis distal de cúbito y radio e injerto en defecto de cúbito, presentó recidiva del cuadro séptico en el radio a las ocho semanas, fue resuelto con curetaje amplio (figura 5)

Un paciente con lesión en el húmero tuvo pérdida de la corrección quirúrgica con una angulación de 15° en relación con la calidad de la estabilización. Se le colocó un yeso braquial y se consiguió la integración del injerto. El resultado estético final del miembro fue satisfactorio (figura 6).

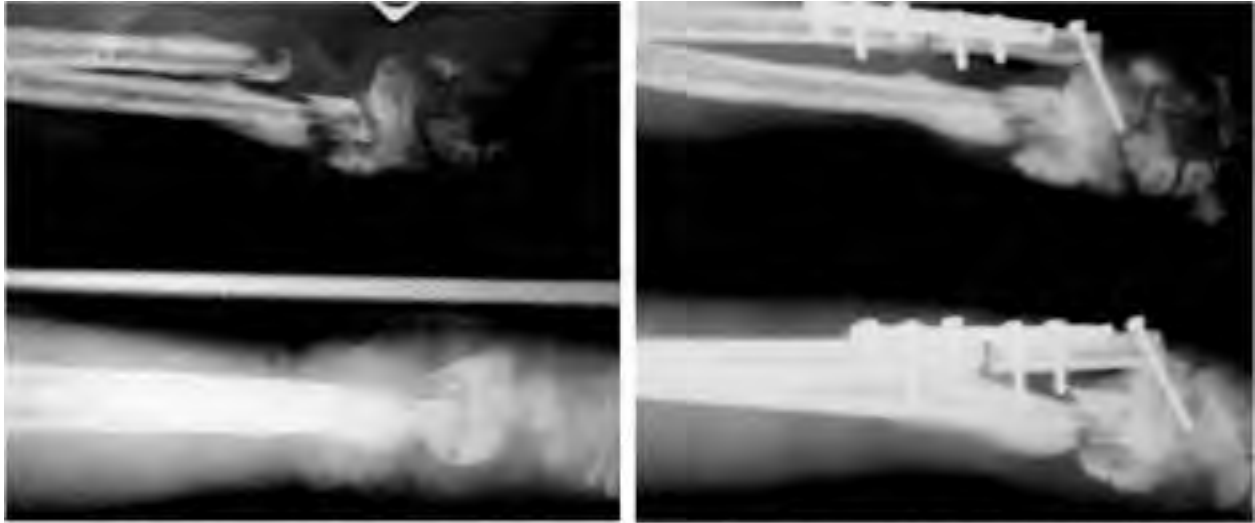


Figura 5. Osteomielitis distal de cúbito y radio, injerto libre de peroné en cúbito y recidiva de la infección ósea de radio a las ocho semanas.

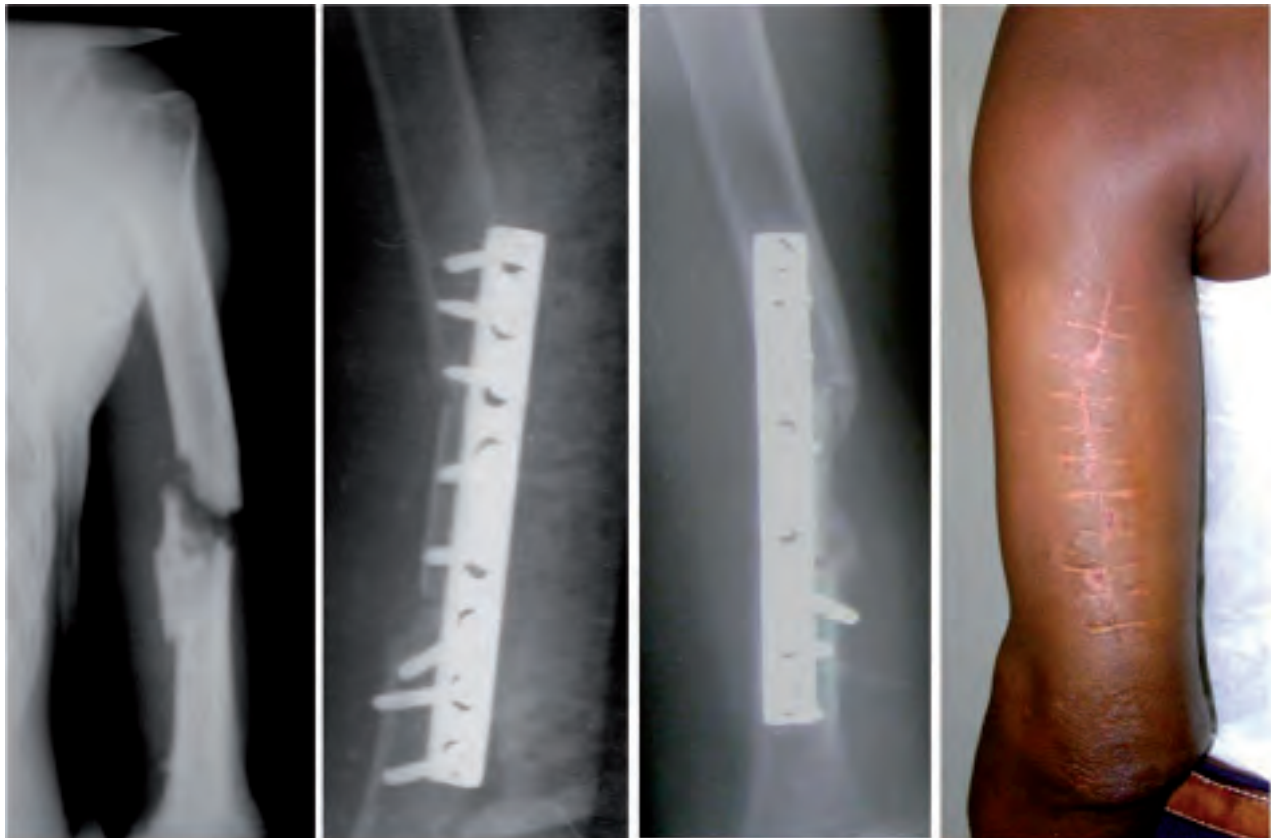


Figura 6. Seudoartrosis de húmero, injerto de peroné y estabilización con lámina AO, injerto incorporado a las 18 semanas y resultado final.

Todos los injertos se integraron adecuadamente al sitio receptor.

DISCUSIÓN

De Coster plantea (11) que los injertos óseos no vascularizados, representan una importante alternativa de tratamiento en defectos menores de seis centímetros, con buena viabilidad de los tejidos blandos circundantes. Este tipo de injerto presenta una lenta e incompleta neovascularización debido a la mezcla de hueso necrótico y viable, lo que disminuye su resistencia mecánica (12).

El uso de injerto libre de peroné en los 11 pacientes estudiados, tuvo dos objetivos principales: favorecer la ontogénesis y servir de soporte mecánico. Las fases de cicatrización del injerto y formación ósea ocurren a través de tres vías (6): a) Osteogénesis, donde ocurre la síntesis de hueso nuevo a partir de células derivadas del injerto o del huésped; b) Osteoinducción, se inicia por medio de la transformación de células mesenquimales indiferenciadas perivasculares de la zona receptora, a células osteoformadoras en presencia de moléculas reguladoras del metabolismo óseo. Ello produce una invasión de vasos sanguíneos y de tejido conectivo, al injerto óseo proveniente del hueso huésped; y c) Osteoconducción, donde ocurre un crecimiento tridimensional de tejido perivascular y células madres mesenquimatosas, desde la zona receptora del huésped, hacia el injerto que realiza la función de esqueleto.

La cortical sola como injerto, provee una estructura muy resistente. Para su cicatrización, solo se da la fase de osteoconducción. Puede actuar como barrera para la invasión del tejido blando, comportándose de manera similar a una membrana microporosa usada para la regeneración ósea guiada (4).

Han (13) con la técnica empleada en este estudio, tiene un porcentaje de resolución en los pacientes entre el 61 y 81%. Innocenti y colaboradores (14), notifican también buenos resultados morfológicos y funcionales en esqueletos inmaduros.

El 72,7% de los pacientes analizados en el presente trabajo, presentó tiempos de consolidación por encima de las 30 semanas. De Coster y colaboradores, al igual que Enneking y colaboradores (11, 15) reportan con el uso de este método un 40% de reabsorción del injerto, y

tiempos de consolidación entre 28 y 58 semanas, con un 50% de incidencia de refractura.

Minami y colaboradores plantean (16), que a mayor longitud del defecto, se puede incrementar el índice de fracturas por fatiga y mala alineación. De Gauzy y Accadbled (17) encuentran varias refracturas del injerto de peroné en la porción proximal del fémur, comenzando desde las doce semanas por el inicio de la carga de peso. En el presente estudio, hasta el año de evolución de los pacientes, a pesar de que se utilizaron injertos libres de peroné de hasta 7 cm, no se encontraron fracturas del mismo. La pérdida de la alineación en un caso tuvo que ver más con la estabilidad quirúrgica que con la migración del injerto.

Taylor y colegas (18) fueron los primeros en describir en 1975, el uso de peroné vascularizado en fracturas tibiales con grandes defectos e irrigación deficiente de los tejidos circundantes. Sallés y colaboradores (8) por su parte, utilizando injerto de peroné vascularizado, encuentran en la evaluación posoperatoria que el 80% de sus pacientes consolidó en menos de 30 semanas. El injerto aplicado por este autor, a diferencia del injerto libre, tiene la ventaja de conservar la irrigación propia y no depender de los tejidos vecinos para su nutrición, por lo que se comporta como una fractura segmentaria, lo que justifica el menor tiempo de consolidación.

Yera y colaboradores (19) en un estudio de 21 pacientes con defectos óseos, ocasionados por lesiones infecciosas de las extremidades, consideran que la transportación ósea fue mucho más útil que el injerto óseo de peroné ya que con la transportación se logra recuperar el espacio óseo perdido, llevando hueso vascularizado de una zona cercana, sin tener que tomarlo de otra zona del mismo paciente, aunque reconoce que en pacientes con infecciones óseas, muchos cirujanos emplean el injerto óseo por hacer más fácil y rápida la evolución.

CONCLUSIONES

Se concluye que el injerto libre de peroné continúa siendo una técnica efectiva para resolver grandes defectos óseos en aquellos servicios que no cuenten con Banco de Hueso para obtener hueso liofilizado, ni posibilidad de realizar injertos vascularizados.

BIBLIOGRAFÍA

1. Labronici P, Franco J, Loures F, Pinto, Rosana A, Hoffmann R. Factors affecting bone consolidation after treatment with intramedullary blocked nail and bridge. *Rev bras ortop.* 2007;42(5):139-45.
2. Gómez A. Tratamiento de las pseudoartrosis de antebrazo con injerto de cresta ilíaca y clavo Hunec. *Acta Ortopédica Mexicana.* 2004;18(6):245-50.
3. McKeever D. Tibial plateau prosthesis. *Clin Orthop.* 1960;18:86-95.
4. Zarate B, Reyes A. Injertos óseos en cirugía ortopédica. *Cirugía y Cirujanos.* 2006;74(3):217-22.

5. Baar A, Ibáñez A. *Grafts and bone substitutes, and osteoconductive substances: state of the art.* *Rev chil ortop traumatol.* 2006;47(1):7-23.
6. Ferrer Y, Vergara-Pagés J. *Injertos en cirugía ortopédica.* *Rev Portalesmédicos.com.* 2008;3(6):1026.
7. Little D, Ramachandran M, Schindeler A. *The anabolic and catabolic responses in bone repair.* *J Bone Joint Surg Br.* 2007;89(4):425-33.
8. Sallés G, Cabrera N, Álvarez L, Wood C, Peña L, Tarragona R. *Injerto vascularizado de peroné y minifijador externo en defectos óseos de miembro superior.* *Rev Cubana Ortop Traumatol.* 2001;15(1-2):32-4.
9. Gilbert A, Mathoulin C. *Vascularized bone graft in children specifics and indications.* *Ann Chir Plast Esth.* 2000;45(3):309-22.
10. Colchero R, Olvera B: *La consolidación de las fracturas. Su fisiología y otros datos de importancia.* *Revista Médica IMSS.* 1982;21(4):374-81.
11. De Coster T, Gehlert J, Mikola E, Pireda-Cruz A. *Management of posttraumatic segmental bone defects.* *J Am Acad Orthop Surg.* 2004;12:28-38.
12. Weiland A, Phillips T, Randolph M. *Bone graft: A radiological, histologic and biomechanical model comparing autografts, allograft and free vascularized bone grafts.* *Plast Reconstr Surg.* 1984;74:368.
13. Han C. *Vascularized bone transfer.* *J Bone Joint Surg.* 1992;74A(10):1441-9.
14. Innocenti M, Delcroix L, Romano GF, Capanna R. *Vascularized epiphyseal transplant.* *Orthop Clin North Am.* 2007;38: 95-101.
15. Enneking F, Eady L, Burchardt H: *Autogenous cortical bone grafts in the reconstruction of segmental skeletal defects.* *J Bone Joint Surg (Am).* 1980; 62:1039-58.
16. Minami A, Kasashima T, Iwasaki N, Kato H. *Vascularized fibular grafts an experience of 102 patients.* *J Bone Joint Surg.* 2000;82B(7):1022-4.
17. De Gauzy J, Accadbled F. *Case Report: Histologic Study of a Human Epiphyseal. Transplant at 3 Years after Implantation.* *Clin Orthop Relat Res.* 2009;467(7):1915-20.
18. Taylor G, Miller G, Ham F. *The free vascularized bone graft: a clinical extension of the microvascular techniques.* *Plast Reconstr Surg.* 1975;55:533-44.
19. Yera J, Marrero L, Garrido A, Guerra C, Hernández O. *Cirugía de salvataje en las grandes lesiones infectadas de las extremidades.* *Rev Cubana Ortop Traumatol.* 2004;18(2). [citado 2012-02-03], pp. 0-0. Disponible en: http://scielo.sld.cu/scielo.php?script=sci_arttext&pid=S0864-215X2004000200002&lng=es&nrm=iso.

Fibular free grafts in the treatment of osseous defects

SUMMARY

Objective: To describe the results in a group of patients affected by large bone injuries treated by fibular free grafts.

Method: The described findings were obtained from 11 patients, who attended outpatient consultations at Fousseyni Daou de Kayes Hospital and Kati National Hospital, Republic of Mali, during the period comprised of September 2006 to September 2008. The patients were all treated with ostectomy of the devitalized tissue, osseous stabilization and fibular free grafts.

Results: The majority of patients were male (77.7%), whose average age was 25.8 ± 10.8 years; the tibia (54.5%) was the site most frequently injured. According to the origin of the bone defect the majority of the patients had osteomyelitis (63.6%) and pseudoarthrosis (36.6%). In 72.7% of the cases, the consolidation times were greater than 30 weeks. All grafts integrated acceptably to their receptor site.

Conclusions: Fibular free grafts continue to be an effective technique for bone defects in facilities lacking bone banks for obtaining lyophilized bones, or without the possibility of carrying out vascularized grafts.

Key words: Bone Transplant, Fibula, Osteosynthesis, Osteomyelitis.

Dirección para la correspondencia: Dr. Yovanny Ferrer Lozano.
Neptuno 972 e/ Fomento y Fomento A, Cárdenas, Matanzas, Cuba.
CP: 42110

E-mail: yflozano.mtz@infomed.sld.cu