REDVET. Revista Electrónica de Veterinaria
E-ISSN: 1695-7504
redvet@veterinaria.org
Veterinaria Organización
España

Ramírez Pérez, Y. E.; Ramírez, W.; Varela Figueredo, K.
La Habronemosis en un caballo mestizo afectado por anemia infecciosa; hallazgo del parásito en la necropsia
REDVET. Revista Electrónica de Veterinaria, vol. 18, núm. 4, abril, 2017, pp. 1-3
Veterinaria Organización
Málaga, España

Disponible en: http://www.redalyc.org/articulo.oa?id=63651265002

- Cómo citar el artículo
- Número completo
- Más información del artículo
- Página de la revista en redalyc.org

Sistema de Información Científica
Red de Revistas Científicas de América Latina, el Caribe, España y Portugal
Proyecto académico sin fines de lucro, desarrollado bajo la iniciativa de acceso abierto

REDVET Rev. Electrón. vet. http://www.veterinaria.org/revistas/redvet
2017 Volumen 18 Nº 4 - http://www.veterinaria.org/revistas/redvet/n040417.html

REDVET - Revista electrónica de Veterinaria - ISSN 1695-7504

La Habronemosis en un caballo mestizo afectado por anemia infecciosa; hallazgo del parásito en la necropsia - Habronemosis on a half blood horse affected by infectious anemia; Finding of the parasite at necropsy

Y. E. Ramírez Pérez [1]; W. Ramírez [1]; K. Varela Figueredo [2]

[1] Universidad de Granma, Cuba.
[2] Laboratorio Municipal de Medicina Veterinaria, IMV, Manzanillo.

Contacto: yramirezperez@udg.co.cu

Resumen

En este trabajo se notificó un caso de habronemosis gástrica en un caballo mestizo afectado por anemia infecciosa. Se realizó el hallazgo del parásito en necropsia; se enviaron diez ejemplares al Laboratorio Municipal de Medicina Veterinaria Manzanillo. El diagnóstico presuntivo fue positivo.

Palabras clave: | equino | gástrica | habronemosis | mestizo

Abstract

In this work, a case of gastric habronemosis was reported in a half blood horse affected by infectious anemia. The finding of the parasite was performed at necropsy; ten specimens were sent to the Municipal Laboratory of Veterinary Medicine Manzanillo. The presumptive diagnosis was positive.

Keywords: habronemosis | horse | gastric | mongrel.

Historia del caso.

En un caballo mestizo, con siete años de edad, nacido en la ciudad de Manzanillo, provincia Granma, Cuba que no estaba incluido en ningún programa de vacunación ni desparasitación vigente, se logró un diagnóstico serológico positivo a anemia infecciosa equina, mediante la doble inmunodifusión - Prueba de Coogins - (Fig.1).

Fig.1. Equino reactor positivo a prueba de Coogins.

Al examen clínico, se observó un animal con muy mala condición corporal, marcado decaimiento, adelgazamiento y debilidad, congestión y pequeñas hemorragias de la membrana mucosa ocular (Figs. 2 y 3).

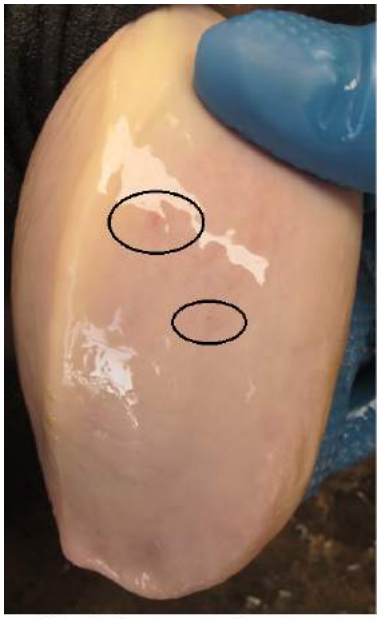

Fig.2. Hemorragias en superficie interior de la lengua.

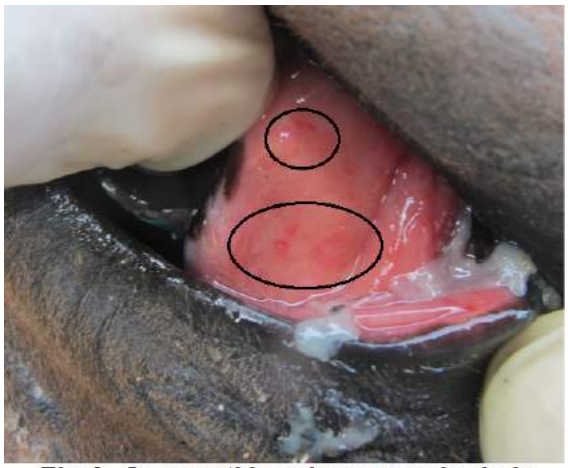

Fig.3. Congestión y hemorragia de la membrana mucosa ocular.

Debido a que los reactores positivos permanecen como portadores de la enfermedad por largos períodos, diseminando el virus a otros animales susceptibles y actualmente no existe una vacuna para proteger la población equina expuesta al virus, se recurre a las medidas sanitarias con aislamiento y sacrificio de los animales afectados, establecido en la Norma Ramal de la Agricultura 684 de 1984 del Instituto de Medicina Veterinaria de Cuba. El cuadrúpedo fue sometido a eutanasia mediante un método físico de insensibilización, con el uso de pistolete de perno oculto.

Otro de los hallazgos a la necropsia, fue la presencia de gastritis catarral producida por gran cantidad de parásitos adultos de *Habronema muscae* (Fig.4).

A pesar de su importancia en la industria equina y en la práctica clínica, el comportamiento epidemiológico de esta infestación es aun incompleto, resultando un desafío, el diagnóstico en animales vivos.

Fig.4. Párasitos adultos de habronema muscae en estómago.

BIBLIOGRAFÍA

1. Traversa, D.; Lorio, R.; Capelli, G.; Paoletti, B.; Bartolini, R.; Otranto, D.; Giangaspero, A. Molecular cross-sectional survey of gastric habronemosis in horses. Veterinary Parasitology, 2006; 141, 285-290.
2. Yarmut, Y.; Brommer, H.; Weisler, S., Shelah, M.; Komarovsky, O & Steinman, A. Ophthalmic and cutaneous habronemiasis in a horse: case report and review of the literature. Israel Journal of Veterinary Medicine, 2008; 3, 87-90.

REDVET: 2017, Vol. 18 Nº 4

Este artículo Ref. 041703_REDVET (Recibido 02/02/2017, Revisado 02/03/2017, Aceptado 07/04/2017, Publicado 14/04/2017) está disponible en http://www.veterinaria.org/revistas/redvet/n040417.html
concretamente en http://www.veterinaria.org/revistas/redvet/n040417/041703.pdf

REDVET® Revista Electrónica de Veterinaria está editada por Veterinaria Organización®.

Se autoriza la difusión y reenvío siempre que enlace con Veterinaria.org® http://www.veterinaria.org y con REDVET®- http://www.veterinaria.org/revistas/redvet