



Cirugía y Cirujanos

ISSN: 0009-7411

[cirugiaycirujanos@prodigy.net.mx](mailto:cirurgiaycirujanos@prodigy.net.mx)

Academia Mexicana de Cirugía, A.C.

México

Bustamante-Vidales, Jesús Carlos; Kleriga-Grossgere, Enrique; Zambito-Brondo, Gerardo Francisco;  
García-Moreno, Carla María

Herniación medular transdural idiopática. Informe de dos casos y revisión de la literatura

Cirugía y Cirujanos, vol. 78, núm. 3, mayo-junio, 2010, pp. 251-255

Academia Mexicana de Cirugía, A.C.

Distrito Federal, México

Disponible en: <http://www.redalyc.org/articulo.oa?id=66219081009>

- Cómo citar el artículo
- Número completo
- Más información del artículo
- Página de la revista en [redalyc.org](http://redalyc.org)

[redalyc.org](http://redalyc.org)

Sistema de Información Científica

Red de Revistas Científicas de América Latina, el Caribe, España y Portugal

Proyecto académico sin fines de lucro, desarrollado bajo la iniciativa de acceso abierto

## **Herniación medular transdural idiopática. Informe de dos casos y revisión de la literatura**

*Jesús Carlos Bustamante-Vidales,\* Enrique Kleriga-Grossgere,\*\*  
Gerardo Francisco Zambito-Brondo,\*\*\* Carla María García-Moreno&*

### **Resumen**

**Introducción:** La herniación medular transdural idiopática es una entidad rara cuyas formas son la postraumática y posquirúrgica; es omitida en la valoración preoperatoria y con frecuencia afecta al segmento torácico. Clínicamente puede causar mielopatía progresiva o síndrome de Brown-Séquard, cuyo diagnóstico se establece por resonancia magnética. La finalidad de informar esta entidad es su dificultad diagnóstica y, por lo tanto, para establecer un manejo óptimo.

**Casos clínicos:** Dos pacientes mal diagnosticados al inicio e intervenidos en otros segmentos del raquis. Finalmente fueron valorados por sospecha clínica de herniación medular transdural idiopática y por exclusión de otras patologías. Se les realizó laminectomía en los niveles afectados, reducción de la hernia medular y colocación de parche sintético en duramadre.

**Conclusiones:** La herniación medular transdural idiopática se ha atribuido a debilidad congénita de la duramadre o duplicación dural ventral con herniación a través de la capa interna debido a la presión continua del líquido cefalorraquídeo que empuja la médula fuera del espacio subdural. Se estima que el diagnóstico preoperatorio se realiza en una tercera parte de los casos, confirmándose con resonancia magnética. El tratamiento quirúrgico se efectúa en pacientes con progresión de los síntomas; los pacientes cuyos síntomas son leves o ausentes se mantienen bajo monitoreo. El tratamiento oportuno puede permitir la recuperación del déficit neurológico, mejorando la afección motora en 80% y la afección sensitiva en 35%.

**Palabras clave:** Hernia medular transdural idiopática, mielopatía progresiva, síndrome de Brown-Séquard.

### **Abstract**

**Background:** Idiopathic transdural spinal cord herniation (ISCH) is a rare entity with a postsurgical and post-trauma forms. ISCH is often omitted in the preoperative evaluation. It often affects the thoracic segment and presents clinically as a rare cause of progressive myelopathy or Brown-Séquard syndrome, whose diagnosis is established by magnetic resonance imaging (MRI). We report on this rare entity due to its difficult diagnosis, making optimal management difficult.

**Clinical case:** We present the cases of two patients with ISCH who were misdiagnosed and operated on in other spinal segments without reaching an accurate diagnosis. In our institution, patients with clinical suspicion were evaluated by imaging studies in order to rule out other pathologies. Laminectomy was performed on the involved levels, reducing herniation and with the placement of a synthetic spinal patch to the duramater.

**Conclusions:** ISCH has been attributed to congenital weakness of the duramater or the dural ventral duplication with herniation through the inner layer due to continuous pressure from cerebrospinal fluid that pushes the marrow out of the subdural space. It is estimated that presurgical diagnosis is done only in one third of the cases, confirmed by MRI. Surgery is performed on patients with symptom progression. Surveillance in those patients with mild symptoms is recommended. Treatment may allow recovery of the neurological deficit, improving motor affection in 80% of patients and sensory affection in 35%.

**Key words:** Idiopathic transdural spinal cord herniation, progressive myelopathy, Brown-Séquard syndrome.

\* Instituto Mexicano de Neurociencias.

\*\* Departamento de Neurociencias.

\*\*\* Departamento de Cirugía Neurológica.

& Departamento de Resonancia Magnética. Instituto Mexicano de Neurociencias.

Hospital Ángeles Lomas, Huixquilucan, Estado de México.

#### *Correspondencia:*

Jesús Carlos Bustamante-Vidales.

Av. Vialidad de de la Barranca s/n, Col. Valle de las Palmas, consultorio 750, 52763 Huixquilucan, Estado de México.

Tels: (55) 5246 9790 al 93.

Fax: (55) 5246 9580.

E-mail: bustta\_ncx@hotmail.com

Recibido para publicación: 30-06-2009

Aceptado para publicación: 29-10-2009

## Introducción

La herniación medular transdural idiopática fue descrita por primera vez en 1974 por Wortzman.<sup>1</sup> Es una entidad nosológica rara y en la literatura existen menos de 90 casos documentados;<sup>2</sup> las formas comunes son la postraumática y la posquirúrgica. A pesar de los informes recientes en la literatura médica, la herniación medular transdural idiopática sigue siendo subdiagnosticada u omitida en la valoración preoperatoria; frecuentemente afecta al segmento torácico. Aunque rara vez, se puede manifestar como causa de mielopatía progresiva o síndrome de Brown-Séquard progresivo, cuyo diagnóstico se realiza por resonancia magnética. La finalidad de informar esta entidad es dar a conocer la facilidad para su diagnóstico por resonancia magnética, ya que una vez que el médico reconoce un caso, disminuye la dificultad diagnóstica y se puede establecer un manejo óptimo.

## Casos clínicos

### Caso 1

Hombre de 41 años de edad con historia de seis años de parestias en el muslo izquierdo, pérdida progresiva de la sensibilidad a estímulos dolorosos desde el glúteo hasta el pie del mismo lado y debilidad progresiva del mismo miembro pélvico. Hace nueve años se realizó un estudio de resonancia magnética para columna vertebral, que aparentemente no mostró alteraciones.

El paciente fue tratado mediante fisioterapia, con mejoría fluctuante de los síntomas. Hace siete años empezó a “arrastrar” el pie derecho, así como con disfunción eréctil y pérdida de sensibilidad en el lado izquierdo del pene. Continuó realizando ejercicio y empezó a utilizar un estimulador eléctrico, sin embargo, inició con dolor lancinante en el glúteo y la pierna del lado izquierdo. Continuó con pérdida progresiva de la sensibilidad del miembro inferior izquierdo y debilidad progresiva del derecho.

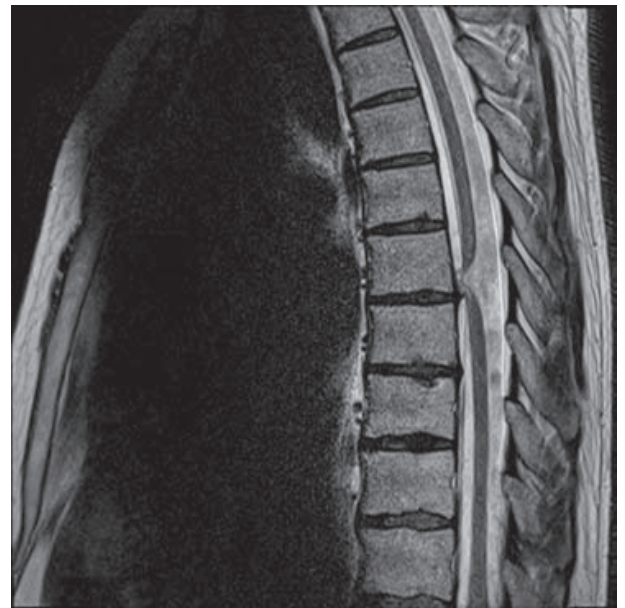Fue revisado por el Instituto Mexicano de Neurociencias del Hospital Ángeles Lomas, Huixquilucan, Estado de México, cuatro años atrás. El paciente refirió calambres en la pierna derecha durante la eyaculación, cierto grado de incontinencia urinaria y dificultad para iniciar la micción. A la exploración física: claudicación para la marcha de pierna derecha; fuerza 4/5 de miembro pélvico derecho en todos sus segmentos, con espasticidad e hiperreflexia. Disminución de la sensibilidad y temperatura en el miembro inferior izquierdo que se extendía hasta el dermatoma correspondiente a T11, así como disminución leve en la sensibilidad para vibración y posición del miembro pélvico derecho

comparado con el izquierdo. El cuadro previamente descrito era compatible con síndrome Brown-Séquard lentamente progresivo.

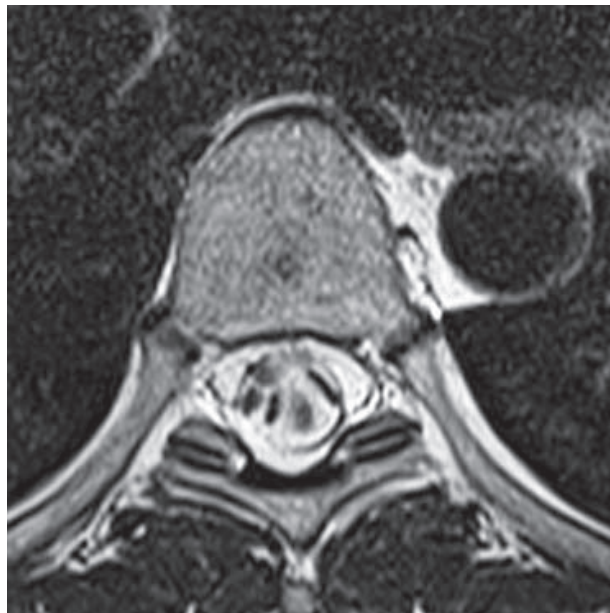La resonancia magnética de columna dorsal demostró desplazamiento anterior y segmentario del cordón medular en T7, con ensanchamiento localizado del espacio subaracnoideo dorsal. Los diagnósticos diferenciales que se consideraron por los datos imagenológicos incluyeron quiste subaracnoideo dorsal o herniación medular transdural idiopática.

El diagnóstico de herniación medular transdural idiopática se realizó por movimiento de líquido cefalorraquídeo en el espacio subaracnoideo dorsal, representado por los artificios de flujo en la porción dorsal del canal medular, lo cual apoyó el diagnóstico de herniación medular transdural idiopática y descartó el quiste subaracnoideo, ya que en este último se hubiera encontrado restricción del movimiento del líquido cefalorraquídeo (figuras 1 y 2).

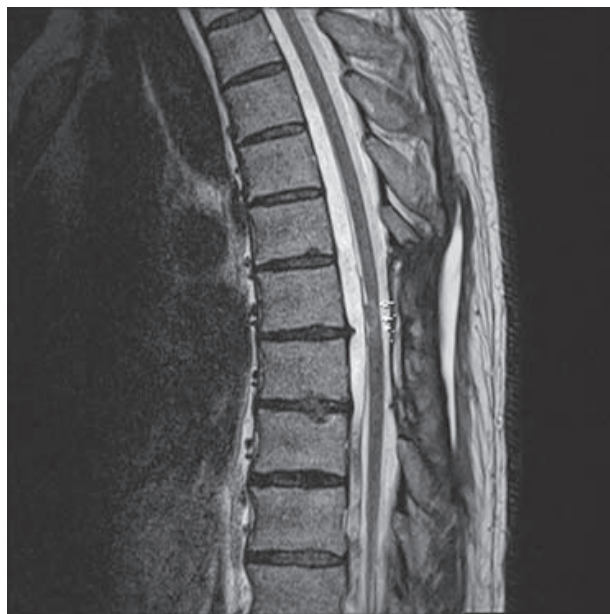Al paciente se le practicó laminectomía T6-T7 con duroplastia anterior, confirmando el diagnóstico de herniación medular transdural idiopática. Posterior a la cirugía, el paciente presentó remisión total de la sintomatología. Realizamos control imagenológico posquirúrgico donde se observó cordón medular de localización central en el canal medular y movimiento normal del líquido cefalorraquídeo en la parte ventral y dorsal del canal medular (figura 3).



**Figura 1.** Corte sagital de resonancia magnética que demuestra desplazamiento ventral de la médula espinal a nivel de T6-T7. En las imágenes ponderadas a T1 posterior a la administración de gadolinio se aprecia reforzamiento de la dura, lo que permite identificar el defecto dural.



**Figura 2.** Corte axial de resonancia magnética que demuestra el desplazamiento ventrolateral derecho de la médula espinal. Las imágenes hipointensas en la parte dorsal del canal medular corresponden a artificio por flujo turbulento del líquido cefalorraquídeo.



**Figura 3.** Corte sagital de resonancia magnética que demuestra cambios posquirúrgicos en las estructuras del arco posterior a nivel de T6-T7. No se observa desplazamiento ventral de la médula espinal. Las imágenes hipointensas en el espacio epidural ventral corresponden a artificio por turbulencia de flujo de líquido cefalorraquídeo.

## Caso 2

Hombre de 38 años en quien se inició padecimiento 18 meses atrás con sensación de primer orotejo izquierdo hinchado, además de dolor en esa zona, por lo que se le efectuaron estudios de la marcha y se le aconsejó el uso de plantillas; a pesar de estas medidas tuvo progresión del dolor y alteraciones en la sensibilidad hasta la rodilla izquierda asociadas a cierta paresia. Posteriormente experimentó alteraciones sensitivas en pierna derecha. Se realizó resonancia magnética de columna lumbar en otra institución, con la que se identificó hernia de disco central L5-S1. Se realizó también una electromiografía con velocidades de conducción nerviosa y potenciales evocados somatosensoriales, sin datos específicos de radiculopatía, sin embargo, el médico tratante en esta etapa lo sometió a procedimiento quirúrgico con disectomía L5-S1 izquierda en mayo de 2008.


La evolución fue favorable los primeros cinco días del posoperatorio, pero súbitamente el paciente experimentó debilidad importante de pie y pierna izquierda, así como falta de sensibilidad de la pierna derecha.

Por nuevo estudio de resonancia magnética dorsal y lumbar se diagnosticó infarto medular dorsal, por lo que el paciente fue sometido a fisioterapia y 15 sesiones de tratamiento hiperbárico para la isquemia. Presentó episodios de incontinencia urinaria, principalmente dificultad al inicio de la micción, así como problemas de erección y eyaculación.

El paciente tomó la decisión de consultar una segunda opinión por el servicio de cirugía neurológica de nuestro instituto. A la exploración física: marcha insegura, con pie izquierdo caído, signo de Romberg positivo, aumento del tono muscular en ambas piernas, predominantemente del lado izquierdo, paresia en pie izquierdo para todos los movimientos 1/5. Hipoalgesia del lado derecho a nivel de T10 y del lado izquierdo en dermatomas T8 a T9. Reflejos de estiramiento muscular: patelar derecho+/++++, izquierdo+++/, aquileo derecho++/, izquierdo ausente, plantares derecho indiferente, izquierdo ausente.

Dada la evolución clínica del paciente, se decidió efectuar una nueva resonancia magnética en búsqueda intencional de herniación medular transdural idiopática con base en los hallazgos de la resonancia previa en otra institución. El diagnóstico se formuló por movimiento del líquido cefalorraquídeo en el espacio subaracnoideo dorsal, representado por los artificios de influjo en la porción dorsal del canal medular, lo cual descartó el infarto medular antes diagnosticado.

Se realizaron laminectomías T7 a T9 con apertura dorsal posterior longitudinal, localizando defecto dural con hernia medular, la cual se liberó y redujo, reparando el defecto con dura sintética y sutura posterior por planos (figura 4).



**Figura 4.** Pequeña incisión dural para ampliar la hernia transdural y desanclar la médula espinal.

En el control imagenológico posquirúrgico se observó cordón medular de localización central en el canal medular y movimiento normal del líquido cefalorraquídeo en la parte ventral y dorsal del canal medular.

## Discusión

La hernia medular transdural idiopática es una entidad rara con baja incidencia, por lo que se ha estudiado poco. La fisiopatología no es clara y se atribuye a debilidad congénita de la dura o a la duplicación de la dura ventral con herniación a través de la capa interna, debido a presión continua del líquido cefalorraquídeo que empuja la médula fuera del espacio subdural.<sup>1,3-10</sup> Otras teorías indican un proceso inflamatorio con adherencia de la médula espinal a la parte anterior o anterolateral de la dura por efecto de la pulsación del líquido cefalorraquídeo, y formación tardía de la hernia medular por desgaste y adherencia.<sup>11</sup>

La herniación de la médula generalmente es en sentido ventral o ventrolateral y en la mayoría de los casos se localiza entre la cuarta y séptima vértebras dorsales.<sup>12</sup>

La edad de presentación oscila entre los 22 y 70 años de edad. Es más común en mujeres que en hombres, aunque en nuestros casos se trató de hombres.<sup>11</sup> Los síntomas son lentamente progresivos, los pacientes presentan, típicamente, un periodo prolongado de alteraciones sensitivas y de otros signos y síntomas; en 70% se presenta como síndrome de Brown-Séquard, aunque las manifestaciones tempranas pueden ser parestesias y sensación de disminución de la temperatura en las piernas, alteración de la marcha, dolor e incontinencia urinaria. Los síntomas a menudo empeoran con el tiempo.<sup>3,13</sup>

Es probable que la entidad haya sido subestimada antes del advenimiento de la resonancia magnética. El diagnóstico prequirúrgico se hace sólo en una tercera parte de los casos y cuando es así se realiza con resonancia magnética, donde los hallazgos son patognomónicos: herniación de la médula espinal, despegue de la misma de la porción dural posterior, aumento del flujo de líquido cefalorraquídeo en la parte posterior de la herniación, sin lesión tumoral en la parte posterior. Estos datos hacen el diagnóstico diferencial con quiste aracnoideo, como sucedió en nuestros casos.<sup>13-15</sup>

El tratamiento quirúrgico se realiza en pacientes con progresión de los síntomas y consiste en liberación de la adherencia y herniación medular con reparación de la duramadre, esto puede ser difícil ya que el defecto dural es anterior. En nuestros dos pacientes colocamos un parche de gorotex anterior a la médula espinal, sobre el defecto, suturado lateralmente a la duramadre. Los pacientes cuyos síntomas son menores o ausentes pueden ser tratados con monitoreo y terapia no invasiva.<sup>13</sup>

La cirugía tiene mejor pronóstico cuando el diagnóstico es temprano y en ausencia de paraparesia espástica; puede revertir el déficit neurológico, mejorando 80% el déficit motor y 35% el sensitivo.<sup>13,15,16</sup> Se recomienda la técnica microquirúrgica con parche dural como tratamiento.<sup>17</sup>

Las recurrencias son extremadamente raras pero pueden presentarse; algunos investigadores registran síndrome de Brown-Séquard 10 años después de la primera cirugía.<sup>12</sup>

## Conclusiones

Numerosos pacientes con esta patología son intervenidos quirúrgicamente por diagnósticos erróneos. Es importante llevar a cabo exámenes para determinar la presencia de mielopatía. La hernia medular transdural idiopática debe tenerse en mente en pacientes con síndrome de Brown-Séquard o mielopatía progresiva, aunque no cuenten con antecedentes quirúrgicos, traumáticos ni infecciosos, ya que puede tratarse de la forma idiopática, en especial si se trata de pacientes de mediana edad y con signos de disfunción medular.

La resonancia magnética es el estudio de elección para el diagnóstico. Las secuencias más sensibles son las eco de espín y HASTE ponderadas a T2, ya que proporcionan mayor contraste entre el tejido medular, el líquido cefalorraquídeo y la dura; ocasionalmente pueden ser útiles las secuencias de contraste de fase.

El tratamiento quirúrgico es el de elección ya que ayuda a mejorar la sintomatología o detener el déficit neurológico progresivo.

### Referencias

1. White BD, Firth JL. Anterior spinal hernia: an increasingly recognized cause of thoracic cord dysfunction. *J Neurol Neurosurg Psychiatry* 1994;57:1433-1435.
2. Maliszewski M, Majchrzak H. Spontaneous spinal cord herniation: a rare cause of Brown-Sequard syndrome. *Neurol Neurochir Pol* 2004;38:215-219.
3. Hausmann ON, Moseley IF. Idiopathic dural herniation of the thoracic spinal cord. *Neuroradiology* 1996;38:503-510.
4. Isu T, Iizuka T, Iwasaki Y, Nagashima M, Akino M, Abe H. Spinal cord herniation associated with an intradural spinal arachnoid cyst diagnosed by magnetic resonance imaging. *Neurosurgery* 1991;29:137-139.
5. Kumar R, Taha J, Greiner AL. Herniation of the spinal cord: case report. *J Neurosurg* 1995;82:131-136.
6. Laurence AG, Hardwidge C, Ford-Dunn S, Olney JS. Idiopathic spinal cord herniation: case report and review of the literature. *Neurosurgery* 1999;44:1129-1133.
7. Matsumura T, Takahashi MP, Nozaki S, Kang J. A case of idiopathic spinal cord herniation. *Rinsho Shinkeigaku* 1996;36:566-570.
8. Slavotinek JP, Sage MR, Brophy BP. An unusual spinal intradural arachnoid cyst. *Neuroradiology* 1996;38:152-154.
9. Tronnier VM, Steinmetz A, Albert FK, Scharf J, Kunze S. Hernia of the spinal cord: case report and review of the literature. *Neurosurgery* 1991;29:916-919.
10. Watters MR, Stears JC, Osborn AG, Turner GE, Burton BS, Lillehei K, et al. Transdural spinal cord herniation: imaging and clinical spectra. *AJNR Am J Neuroradiol* 1998;19:1337-1344.
11. Najjar MW, Baeesa SS, Lingawi SS. Idiopathic spinal cord herniation: a new theory of pathogenesis. *Surg Neurol* 2004;62:161-170; discussion 170-171.
12. Selviaridis P, Balogiannis I, Foroglou N, Hatzisotiriou A, Patsalas I. Spontaneous spinal cord herniation: recurrence after 10 years. *Spine J* 2009;9:e17-e19.
13. Parmar H, Park P, Brahma B, Gandhi D. Imaging of idiopathic spinal cord herniation. *Radiographics* 2008;28:511-518.
14. Miyake S, Tamaki N, Nagashima T, Kurata H, Eguchi T, Kimura H. Idiopathic spinal cord herniation. Report of two cases and review of the literature. *J Neurosurg* 1998;88:331-333.
15. Rivas J, de la Lama A, González P, Ramos A, Zurdo M, Alday R. Spontaneous spinal cord herniation. *Neurocirugía* 2004;15:484-489.
16. Sioutos P, Arbit E, Tsairis P, Gargan R. Spontaneous thoracic spinal cord herniation: a case report. *Spine* 1996;21:1710-1713.
17. Saito A, Takahashi T, Sato S, Kumabe T, Tominaga T. Modified surgical technique for the treatment of idiopathic spinal cord herniation. *Minim Invasive Neurosurg* 2006;49:120-123.