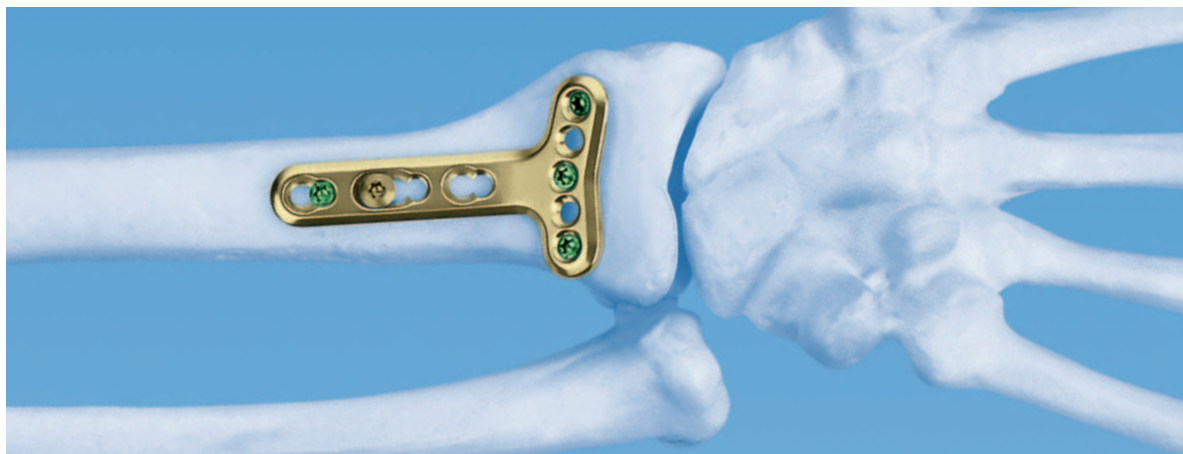
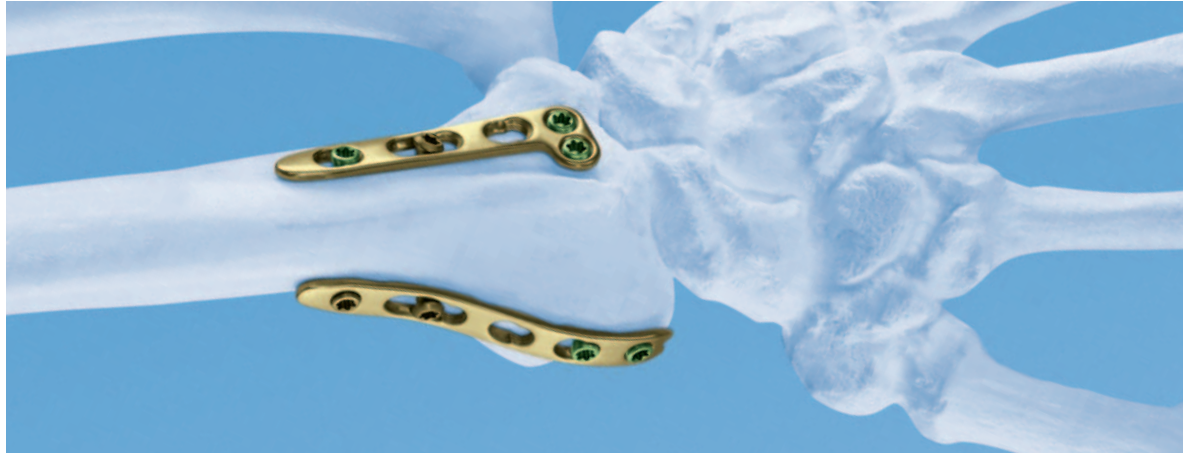
## Sistema LCP 2.4 para el radio distal.

Placas dorsales y palmares para las fracturas y las osteotomías del radio distal.

Técnica quirúrgica





# Índice

---

<b>Principios de fijación interna de la AO ASIF</b>	<b>4</b>
<b>Indicaciones</b>	<b>5</b>
<b>Estudios de casos</b>	<b>6</b>
<b>Implantes</b>	<b>11</b>
<b>Instrumentos</b>	<b>14</b>
<b>Planificación preoperatoria</b>	<b>15</b>
<b>Introducción de los tornillos de cortical estándar</b>	<b>16</b>
<b>Introducción de los tornillos de bloqueo</b>	<b>18</b>
<b>Técnica quirúrgica: abordaje dorsal</b>	<b>22</b>
<b>Técnica quirúrgica: abordaje palmar con la técnica de soporte</b>	<b>26</b>
<b>Técnica quirúrgica: abordaje palmar con “placa en ángulo”</b>	<b>32</b>
<b>Bibliografía</b>	<b>36</b>

---

 Control radiológico mediante el intensificador de imágenes

---

## **Atención**

Esta descripción de la técnica no es suficiente para su aplicación clínica inmediata. Se recomienda el aprendizaje práctico junto con un cirujano experimentado.

## Sistema LCP 2.4 para el radio distal.

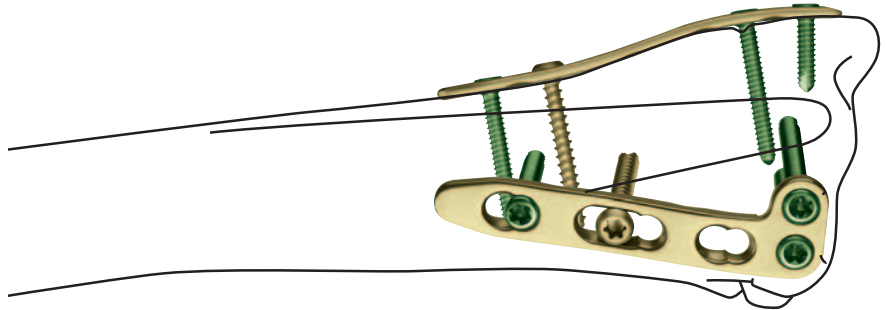
Placas dorsales y palmares para las fracturas y las osteotomías del radio distal.

### Anatómicamente precontorneadas

- Irritación mínima de los ligamentos y de las partes blandas, debido al perfil plano, a los bordes redondeados y a las superficies pulidas de las placas y los tornillos.
- Algunas placas están preformadas y no tienen que doblarse.

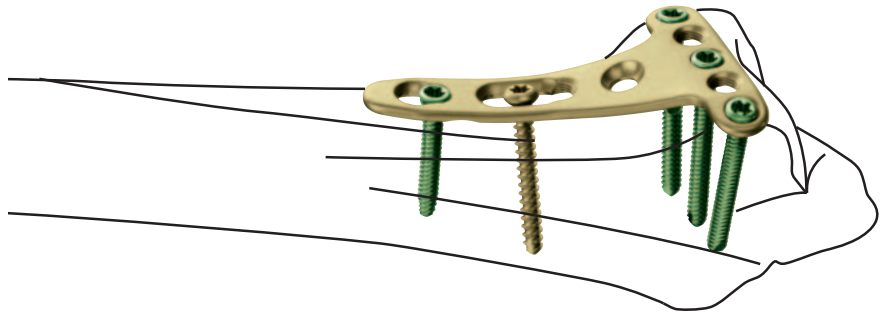
### Placas dorsales

Las dimensiones pequeñas de las placas y de los tornillos permiten una técnica de doble placa. Tanto los tornillos de bloqueo como los tornillos de cortical pueden introducirse en el vástago.

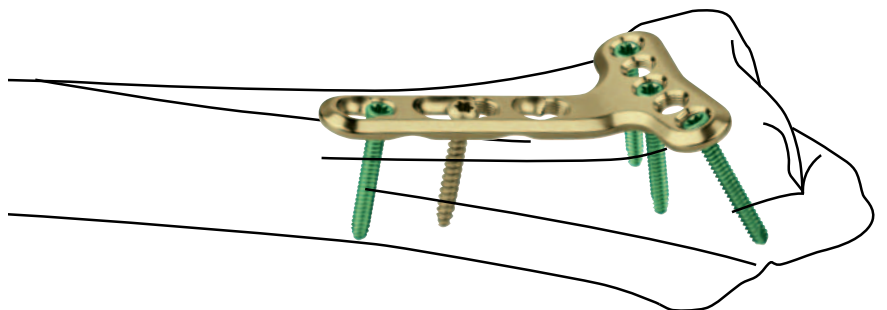


### Placas palmares

Dependiendo de la indicación, se seleccionan placas con colocación yuxtarticulillar o extrarticulillar. Pueden introducirse en el vástago tanto los tornillos de bloqueo como los tornillos de cortical de 2,4 mm ó 2,7 mm de diámetro.



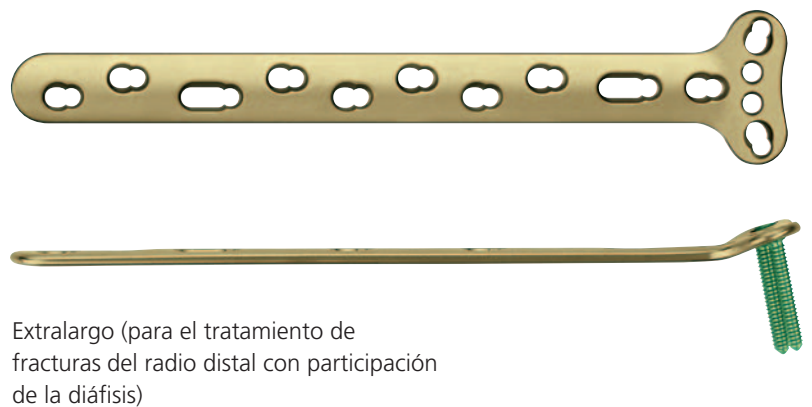

Placas yuxtarticulares



Placas extrarticulares

### Sistema versátil de placas

- Una amplia selección de placas dorsales y palmares asegura la mejor solución para un tipo determinado de fractura.
- Puesto que las placas vienen en distintas longitudes y formas, no deben cortarse según el tamaño.
- Compatibles con el sistema LCP Compact Hand™ 2.4



En 1958, la AO/ASIF (Asociación para el Estudio de la Osteosíntesis) formuló cuatro principios básicos<sup>1</sup>, que se han convertido en las normas de la osteosíntesis.

## **Reducción de las fracturas y restablecimiento de las relaciones anatómicas**

El sistema de bloqueo para el radio distal (tercio distal del radio) está ideado para poder tratar la gran variedad actual de tipos de fracturas del radio distal y permite al cirujano seleccionar el abordaje palmar o dorsal adecuado, según el tipo de fractura y de paciente. La reducción anatómica se consigue según el tipo de fractura y el abordaje, de manera directa o indirecta, y puede estabilizarse con agujas de Kirschner temporales mientras se aplica la placa. Se utilizan agujeros alargados en la parte proximal de las placas para llevar la placa al hueso con tornillos de cortical y permitir el ajuste de la posición de la placa. Se facilita un ligero contorneado de las placas según la anatomía del hueso, mediante grifas roscadas para placas.

## **Fijación estable**

La versatilidad del sistema permite al cirujano reducir y sostener de manera estable incluso fracturas complejas.

Las fracturas complejas que requieren un abordaje dorsal pueden tratarse según la teoría de las tres columnas, mediante una técnica de doble placa.

En la cara palmar, puede elegirse entre una variedad de placas para fines determinados, por ejemplo, para soporte, para el apoyo de la superficie articular, para la reducción de los fragmentos desplazados dorsalmente y para la fijación de las fracturas del radio distal que se extienden hacia la diáfisis.

## **Conservación del riego sanguíneo**

El diseño transversal de relieve plano de las placas, además de los cortes sesgados, los bordes redondeados y las puntas cónicas reducen la posibilidad de irritación de las partes blandas y aseguran una irrigación sanguínea óptima del periostio, especialmente cuando se usan con tornillos de bloqueo.

## **Movilización precoz**

Las características de las placas, unidas a la técnica quirúrgica de la AO, crean un entorno para la consolidación ósea, facilitando un retorno rápido a una función óptima.

1. M.E. Müller, M. Allgöwer, R. Schneider y R. Willenegger (1991) AO Manual of Internal Fixation, 3 Edition. Berlin: Springer.

---

Fracturas extrarticulares e intrarticulares del radio distal y osteotomías correctoras del radio distal.

## **Abordaje dorsal**

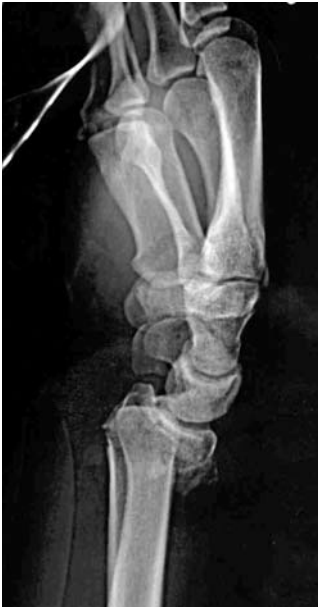- Fracturas desplazadas en dirección dorsal:
- Fracturas extrarticulares con defecto metafisario (clasificación 23-A3 de la AO).
- Reconstrucción de articulaciones abiertas (clasificación 23-C1, C2, C3 de la AO)
- Combinación de fractura del radio distal con fracturas carpianas y metacarpianas.
- Osteotomías correctoras.

## **Abordaje palmar**

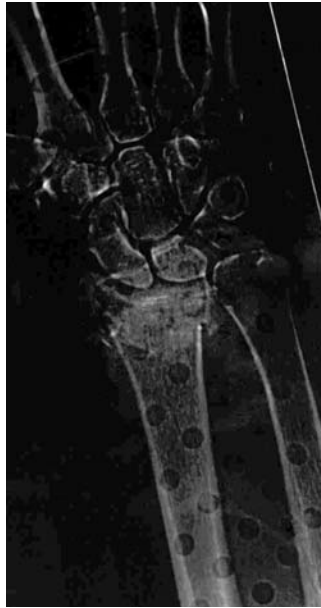- Fractura de Barton invertida.
- Fracturas extrarticulares con desplazamiento palmar (Goyrand-Smith)
- Fracturas extrarticulares (Colles) y articulares con desplazamiento dorsal.
- Fracturas extrarticulares con extensión a la diáfisis (placas extralargas).

## Fractura intrarticular con desplazamiento dorsal

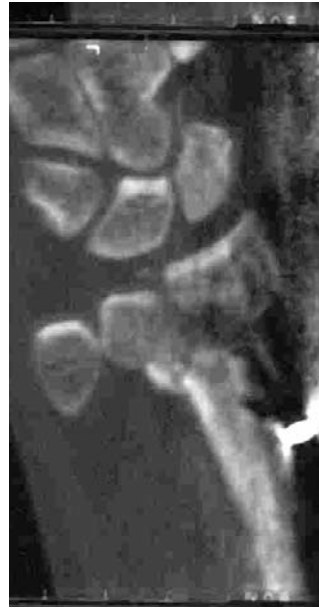Un trabajador de la construcción de 30 años se cayó de una escalerilla. Fractura intrarticular con desplazamiento dorsal de tipo 23-C2. Tratamiento inicial con fijador externo.



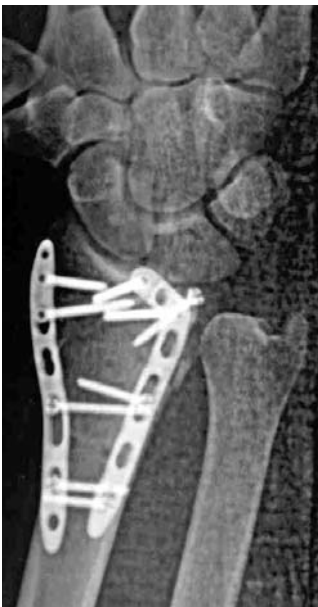
Proyección lateral preoperatoria



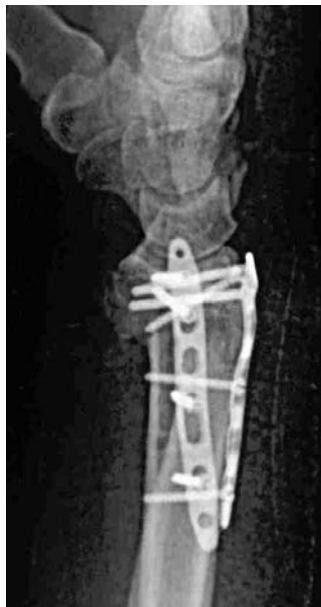Proyección anteroposterior preoperatoria



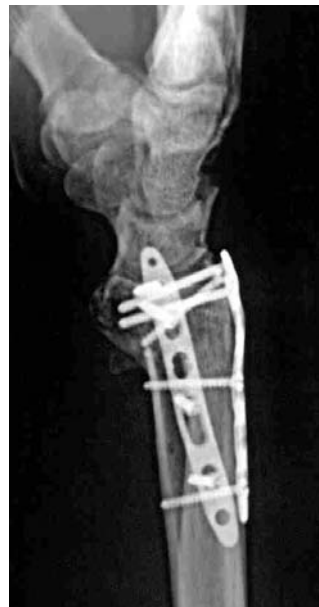Preoperatorio



Posoperatorio



Posoperatorio



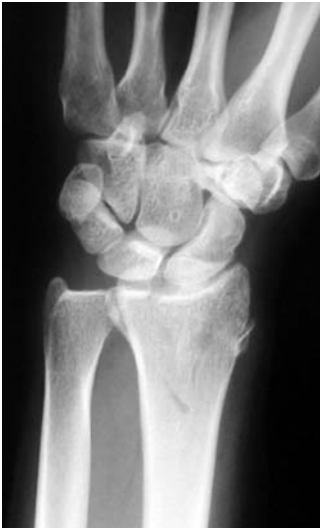Tres meses de posoperatorio



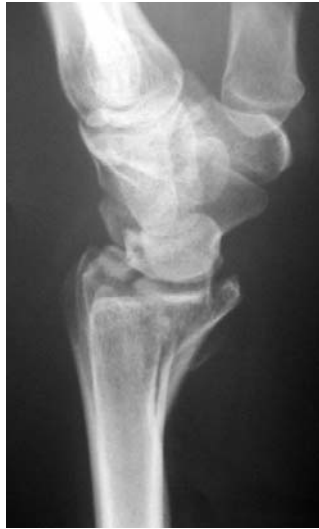---

### Abordaje palmar: placas yuxtarticulares

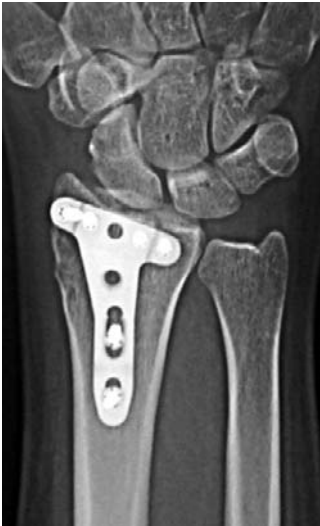Mujer de 34 años, oficinista; se cayó sobre la mano extendida.  
Fractura inversa de Barton de tipo 23-B3. Revisión palmar y  
osteosíntesis con una placa de soporte.



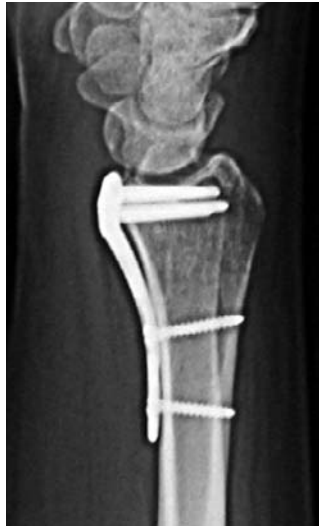Proyección anteroposterior  
preoperatoria



Proyección lateral  
preoperatoria



Tres meses de posoperatorio

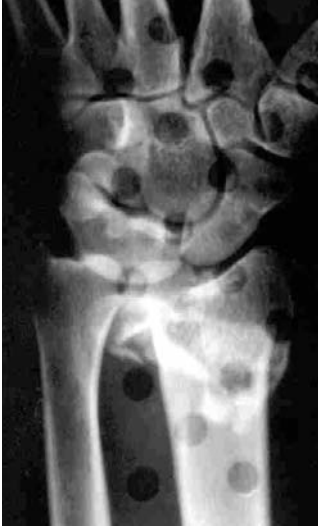

Tres meses de posoperatorio

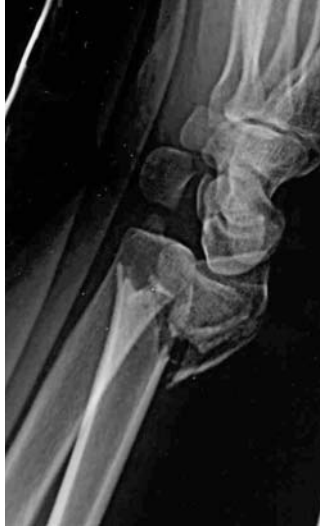---

### Abordaje palmar: placas yuxtarticulares

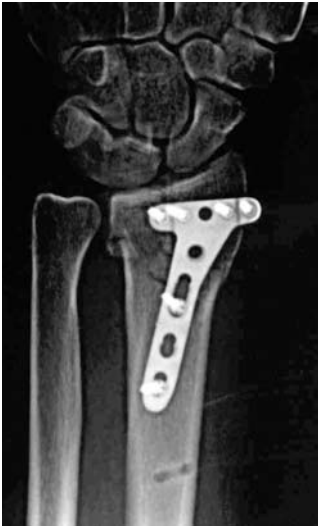Un trabajador de la construcción de 38 años se cayó de un andamio. Fractura extrarticular (de Colles) con desplazamiento dorsal.



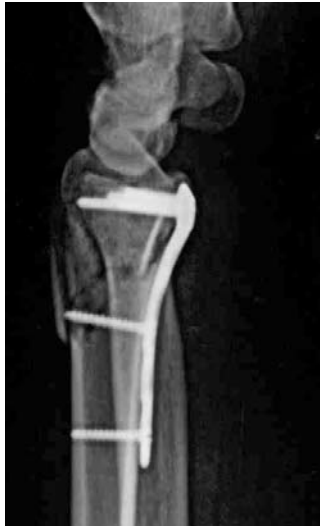Proyección anteroposterior preoperatoria



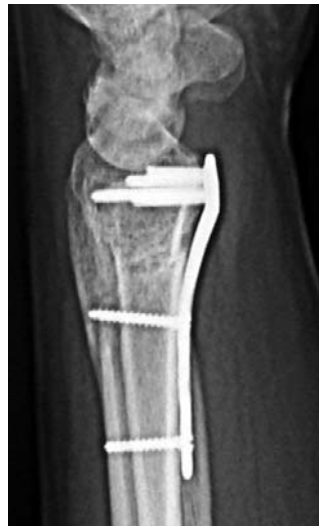Proyección lateral preoperatoria



Posoperatorio



Posoperatorio

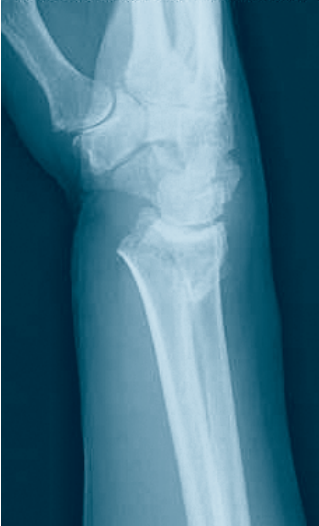

Tres meses de posoperatorio

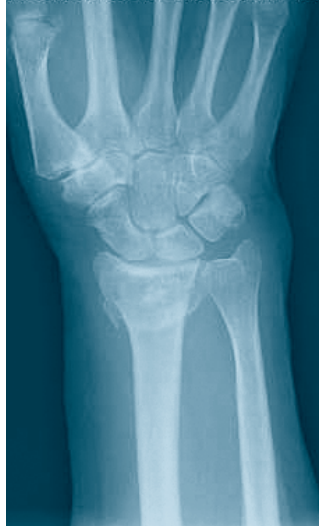---

### Abordaje palmar: placas extrarticulares

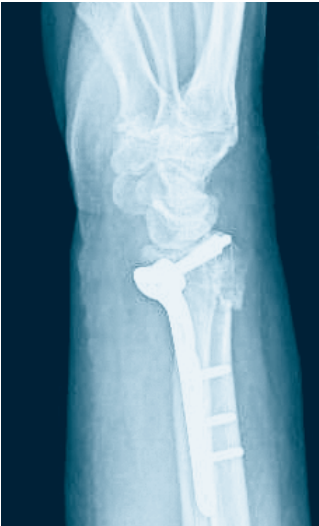Fractura conminuta, con desplazamiento dorsal del radio distal; fijación con una placa extrarticular con cabeza de cuatro agujeros.



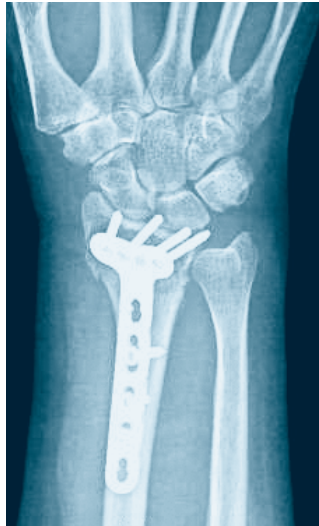Proyección lateral preoperatoria



Proyección anteroposterior preoperatoria



Posoperatorio

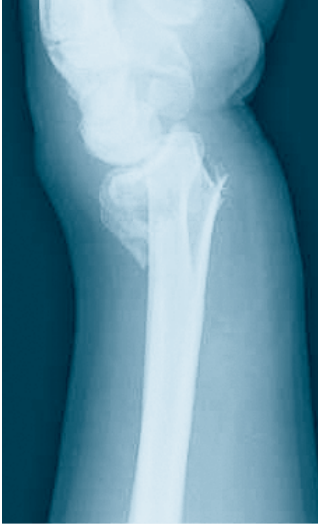

Posoperatorio

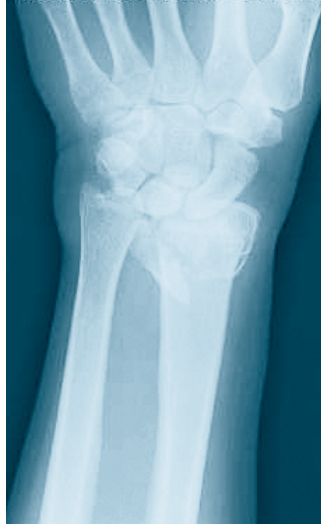---

### Abordaje palmar: placas extrarticulares

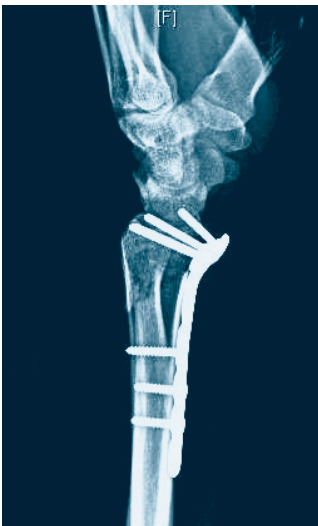Fractura conminuta, con desplazamiento dorsal del radio distal; fijación con una placa extrarticular con cabeza de cinco agujeros.



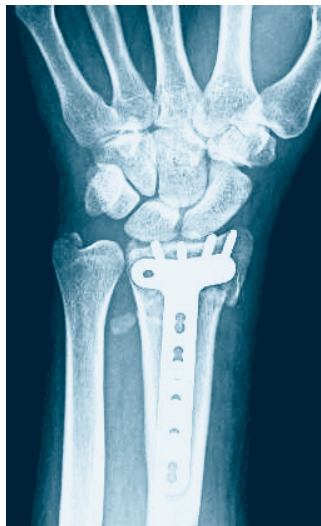Proyección anteroposterior preoperatoria



Proyección lateral preoperatoria



Posoperatorio



Posoperatorio

# Implantes

## Placas dorsales

Cinco tipos de placas dorsales, que pueden adquirirse en diseño derecho e izquierdo (si procede), y estándar y largo

X42.479	Placa LCP 2.4 para radio distal, recta, 5 agujeros	
X42.490	Placa LCP 2.4 para radio distal, recta, 6 agujeros	
X42.500	Placa LCP 2.4 en L para radio distal, acodada hacia la izquierda, cuerpo 3 agujeros, cabeza 2 agujeros	
X42.502	Placa LCP 2.4 en L para radio distal, acodada hacia la izquierda, cuerpo 3 agujeros, cabeza 2 agujeros	
X42.501	Placa LCP 2.4 en L para radio distal, acodada hacia la izquierda, cuerpo 4 agujeros, cabeza 2 agujeros	
X42.503	Placa LCP 2.4 en L para radio distal, acodada hacia la izquierda, cuerpo 4 agujeros, cabeza 2 agujeros	
X42.506	Placa LCP 2.4 en L para radio distal, acodada hacia la izquierda, cuerpo 3 agujeros, cabeza 3 agujeros	
X42.504	Placa LCP 2.4 en L para radio distal, acodada hacia la izquierda, cuerpo 3 agujeros, cabeza 3 agujeros	
X42.507	Placa LCP 2.4 en L para radio distal, acodada hacia la izquierda, cuerpo 4 agujeros, cabeza 3 agujeros	
X42.505	Placa LCP 2.4 en L para radio distal, acodada hacia la izquierda, cuerpo 4 agujeros, cabeza 3 agujeros	
X42.511	Placa LCP 2.4 en L para radio distal, oblicua, acodada hacia la izquierda, cuerpo 3 agujeros, cabeza 3 agujeros	
X42.508	Placa LCP 2.4 en L para radio distal, acodada hacia la derecha, cuerpo 3 agujeros, cabeza 3 agujeros	
X42.512	Placa LCP 2.4 en L para radio distal, oblicua, acodada hacia la izquierda, cuerpo 4 agujeros, cabeza 3 agujeros	
X42.509	Placa LCP 2.4 en L para radio distal, oblicua, acodada hacia la derecha, cuerpo 4 agujeros, cabeza 3 agujeros	
X42.477	Placa LCP 2.4 en T para radio distal, cuerpo 3 agujeros, cabeza 3 agujeros	
X42.478	Placa LCP 2.4 en T para radio distal, cuerpo 4 agujeros, cabeza 3 agujeros	

## Placas palmares

Placas para colocación yuxtarticular, disponibles para izquierda y derecha, diseño estándar, largo y de soporte.

X42.491	Placa LCP 2.4 para radio distal, izquierda, cuerpo 3 agujeros, cabeza 5 agujeros
X42.493	Placa LCP 2.4 para radio distal, derecha, cuerpo 3 agujeros, cabeza 5 agujeros



X42.492	Placa LCP 2.4 para radio distal, izquierda, cuerpo 5 agujeros, cabeza 5 agujeros
X42.494	Placa LCP 2.4 para radio distal, derecha, cuerpo 5 agujeros, cabeza 5 agujeros



X42.497	Optativo: Placa de soporte LCP 2.4, izquierda, cuerpo 3 agujeros, cabeza 5 agujeros
X42.495	Optativo: Placa de soporte LCP 2.4, derecha, cuerpo 3 agujeros, cabeza 5 agujeros



X42.461	Placa LCP 2.4 para radio distal, extrarticular, izquierda, cuerpo 3 agujeros, cabeza 5 agujeros
X42.458	Placa LCP 2.4 para radio distal, extrarticular, derecha, cuerpo 3 agujeros, cabeza 5 agujeros



X42.462	Placa LCP 2.4 para radio distal, extrarticular, izquierda, cuerpo 5 agujeros, cabeza 5 agujeros
X42.459	Placa LCP 2.4 para radio distal, extrarticular, derecha, cuerpo 5 agujeros, cabeza 5 agujeros




X42.467	Placa LCP 2.4 para radio distal, extrarticular, izquierda, cuerpo 3 agujeros, cabeza 4 agujeros
X42.464	Placa LCP 2.4 para radio distal, extrarticular, derecha, cuerpo 5 agujeros, cabeza 4 agujeros



X42.468	Placa LCP 2.4 para radio distal, extrarticular, izquierda, cuerpo 5 agujeros, cabeza 4 agujeros
X42.465	Placa LCP 2.4 para radio distal, extrarticular, derecha, cuerpo 5 agujeros, cabeza 4 agujeros



X41.145	Placa LCP 2.4 para radio distal, extralarga, cuerpo 8 agujeros, cabeza 4 agujeros
X41.146	Placa LCP 2.4 para radio distal, extralarga, cuerpo 10 agujeros, cabeza 4 agujeros
X41.147	Placa LCP 2.4 para radio distal, extralarga, cuerpo 12 agujeros, cabeza 4 agujeros



---


**Tornillos de bloqueo**

X12.806–830 Tornillo de bloqueo de  $\varnothing$  2.4 mm, autorroscante



---

X02.206–230 Tornillo de bloqueo de  $\varnothing$  2.7 mm (cabeza 2.4),  
autorroscante

**Tornillos estándar**

---

X01.756–780 Tornillo de cortical de  $\varnothing$  2.4 mm, autorroscante











---

X02.870–890 Tornillo de cortical de  $\varnothing$  2.7 mm, autorroscante



Todos los tornillos Stardrive, T8. Disponibles en acero (SSt) y aleación de titanio (TAN).

311.420	Mango de anclaje rápido	
314.467	Pieza de destornillador Stardrive de 2.4, autosujetante, con anclaje rápido	
314.468	Vaina de sujeción para tornillos Stardrive 2.4, para pieza de destornillador 314.467	
323.029	Guía de broca LCP 2.4, con escala hasta 30 mm, para broca de 1.8 mm	
323.033	Guía de broca LCP para tornillos de bloqueo 2.7 (cabeza 2.4) con escala hasta 30 mm, para broca de 2.0 mm	
310.509	Broca de Ø 1,8 mm con marcas, longitud 110/85 mm, con dos aristas de corte, para anclaje rápido	
310.534	Broca de Ø 2.0 mm con marcas, longitud 110/85 mm, con dos aristas de corte, para anclaje rápido	
511.776	Adaptador dinamométrico, 0.8 Nm, con anclaje rápido	



---

## 1

### Selección y contorneado de las placas

#### Instrumentos necesarios

Alicates para doblar	347.901
----------------------	---------

Se dispone de placas de diversas longitudes y configuraciones, que permiten el tratamiento específico de los fragmentos de las fracturas del radio distal. Decida si empleará el abordaje palmar o dorsal, y seleccione las placas según el tipo de fractura y la anatomía del radio.

Solo algunas placas están precontorneadas anatómicamente (todas las placas palmares y las placas rectas para la columna radial). Contornee las placas según la anatomía con los alicates para doblar.

**Nota:** Los agujeros de las placas se han ideado para aceptar cierto grado de deformación. Los cortes sesgados ayudan a asegurar que los agujeros roscados no se distorsionen con el contorneado típico. Si los agujeros roscados están muy distorsionados, la eficacia del bloqueo será menor.

---

## 2

### Introducción de los tornillos

Determine si se usarán tornillos de cortical estándar o tornillos de bloqueo para la fijación en el cuerpo. Los tornillos de bloqueo en el brazo distal (cabeza de la placa) pueden constituir una ventaja para apoyar la superficie articular y evitar la pérdida de reducción.

Recomendación: Utilice tornillos con cabeza de bloqueo para el brazo distal de las placas, y tornillos con cabeza de bloqueo o de cortical para el cuerpo de las placas. Si se usa una combinación de tornillos de cortical y tornillos con cabeza de bloqueo, deberá utilizarse primero un tornillo de cortical para acercar la placa hacia el hueso.

**Atención:** Si se usa primero un tornillo con cabeza de bloqueo, debe tenerse cuidado de asegurarse de que la placa quede bien fijada al hueso, para evitar que gire.

**Importante:** Los tornillos de cortical de 2,7 mm sólo pueden usarse en el agujero combinado LCP de las placas palmares.

# Introducción de tornillos de cortical estándar

## 1

### Perforación previa del agujero del tornillo

La introducción de los tornillos estándar se describe con el ejemplo de una placa dorsal (X42.500).

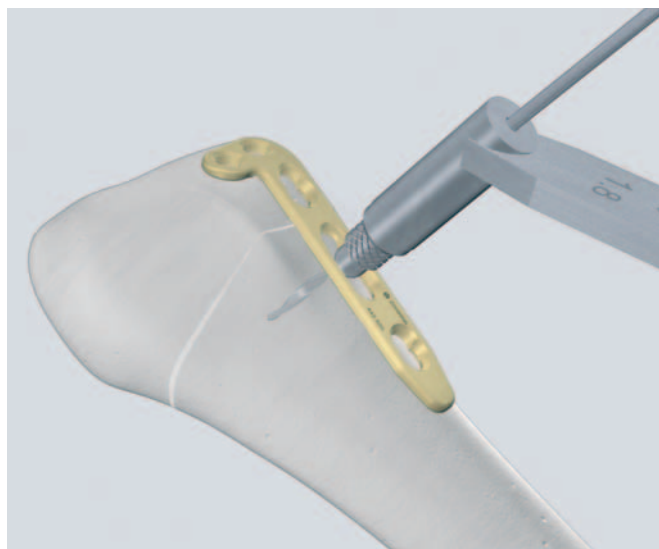
#### Instrumentos necesarios

Mango de anclaje rápido	311.420
Pieza de destornillador con anclaje rápido	314.467
Guía de broca universal 1.8/2.4	323.202
Guía de broca universal 2.0/2.7	323.260
Medidor de profundidad para tornillos de $\varnothing$ 2.4	319.005
Medidor de profundidad para tornillos de $\varnothing$ 2.7	319.010
Broca de 1.8 mm de diámetro	310.509
Broca de 2.0 mm de diámetro	310.534
Broca de 2.4 mm de diámetro	310.530
Broca de 2.7 mm de diámetro	310.260

Según el diámetro del tornillo seleccionado, utilice la guía de broca universal 1.8/2.4 ó 2.0/2.7 adecuada para la perforación previa del agujero del tornillo de manera neutra (soporte) o fuera del centro (compresión).

Para el tornillo de cortical de 2,4 mm de diámetro, utilice la broca de 1,8 mm para el agujero roscado, y la broca de 2,4 mm para el agujero alargado. Para los tornillos de cortical de 2,7 mm de diámetro, utilice la broca de 2,0 mm para el agujero roscado, y la broca de 2,7 mm para el agujero alargado.

**Nota:** Las guías de broca universales son adecuadas para el agujero de combinación. Para los tornillos de cortical de 2,4 mm de diámetro, utilice la guía de broca universal 1.8/2.4, y para los tornillos de 2,7 mm de diámetro, la guía de broca universal 2.0/2.7.

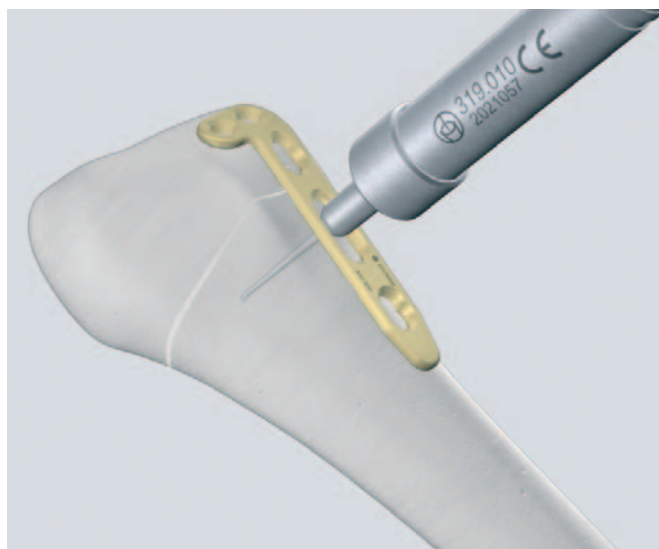

## 2

### Determinación de la longitud del tornillo

Para determinar la longitud de los tornillos de 2,4 mm de diámetro, utilice el medidor de profundidad para los tornillos.

**Nota:** Para los tornillos estándar de 2,7 mm de diámetro, use el medidor de profundidad 319.010.




---

### 3

#### Recogida del tornillo

Seleccione y recoja el tornillo de cortical adecuado con la pieza de destornillador Stardrive autosujetante y el mango correspondiente.

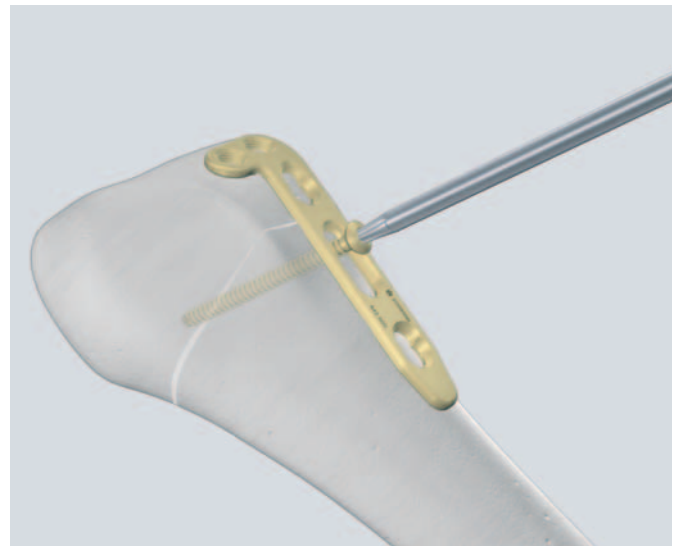


---

### 4

#### Introducción del tornillo estándar autorroscante

Introduzca el tornillo estándar autorroscante con el destornillador Stardrive autosujetante.



# Introducción de los tornillos de bloque

## 1

### Introducción de la guía de broca LCP

La introducción de los tornillos de bloqueo se describe con el ejemplo de una placa dorsal (X42.500).

#### Instrumentos necesarios

Mango de anclaje rápido	311.420
Pieza de destornillador con anclaje rápido	314.467
Vaina de sujeción para 314.467	314.468
Guía de broca para tornillos LCP 2.4	323.029
Guía de broca para tornillos LCP 2.7	323.033
Medidor de profundidad para tornillos de Ø 2.4	319.005
Medidor de profundidad para tornillos de Ø 2.7	319.010
Broca de 1.8 mm de diámetro	310.509
Broca de 2.0 mm de diámetro	310.534
Adaptador dinamométrico, 0,8 Nm	511.776

Enrosque la guía de broca para los tornillos LCP de 2,4 mm de diámetro verticalmente, en un agujero roscado, hasta que quede completamente asentado.

**Nota:** Para los tornillos de bloqueo de 2,7 mm de diámetro (cabeza 2,4), utilice la guía de broca para tornillos LCP de 2,7 mm de diámetro.

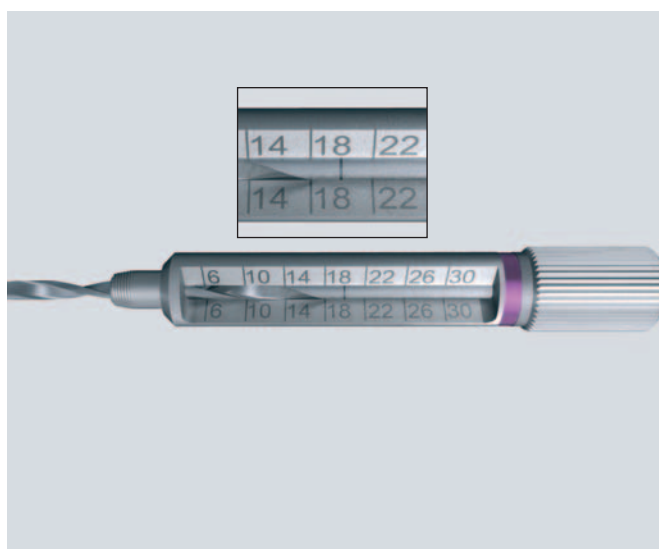

## 2

### Perforación previa de los agujeros de los tornillos

Con la guía de broca para tornillos LCP 2.4, perfora hasta la profundidad deseada con la broca de 1,8 mm de diámetro y lee directamente la longitud del tornillo en la escala de la guía de broca.

**Nota:** Para los tornillos de bloqueo de 2,7 mm de diámetro (cabeza 2,4) utilice la broca de 2,0 mm de diámetro, y utilice la guía de broca para los tornillos LCP 2,7.

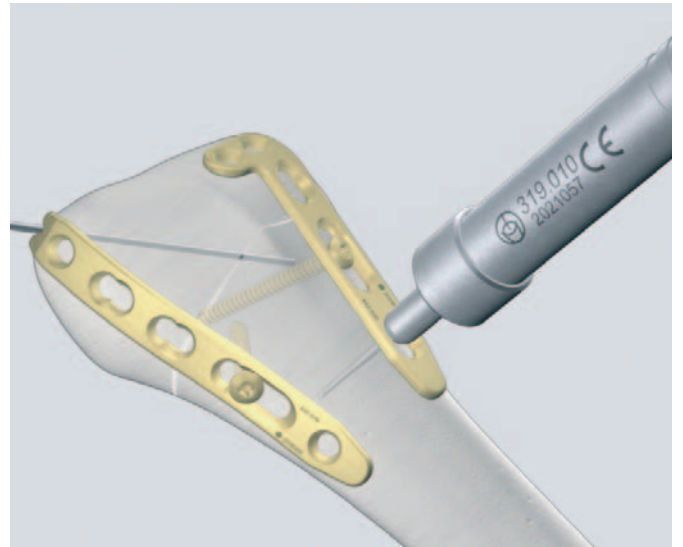


### 3

#### Determinación de la longitud del tornillo (opcional)

Para determinar la longitud de los tornillos de 2,4 mm de diámetro, utilice el medidor de profundidad.


**Nota:** Para los tornillos de bloqueo de 2,7 mm de diámetro (cabeza 2,4), use el medidor de profundidad 319.010.



### 4

#### Recogida del tornillo

Seleccione y recoja el tornillo adecuado con la pieza de destornillador Stardrive autosujetante y el mango correspondiente.

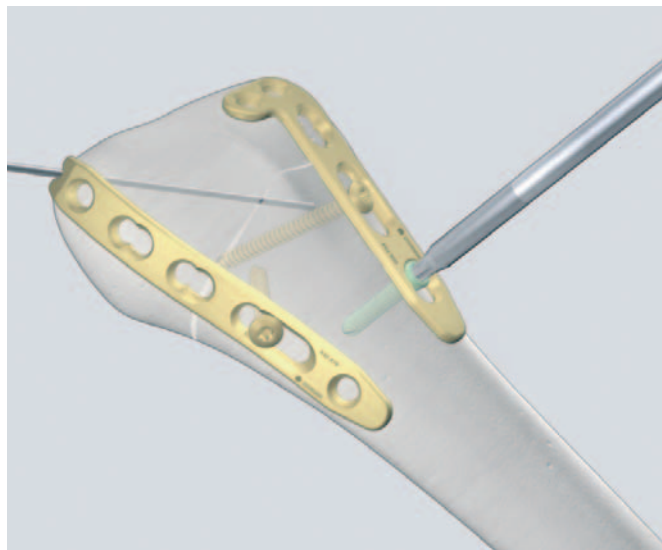


## 5a

### Introducción del tornillo de bloqueo autorroscante

Introduzca el tornillo de bloqueo manualmente, con el destornillador Stardrive® autosujetante. Apriete con cuidado el tornillo de bloqueo, ya que no es necesaria una fuerza excesiva para obtener un bloqueo eficaz del tornillo. Para aplicar la cantidad correcta del par de torsión, puede usar el adaptador dinamométrico de 0,8 Nm para bloquear el tornillo.

**Nota:** Si se requiere aproximar la placa al hueso, el tornillo con cabeza de bloqueo puede introducirse con una vaina de sujeción (véase 5b, más adelante).



## 5b

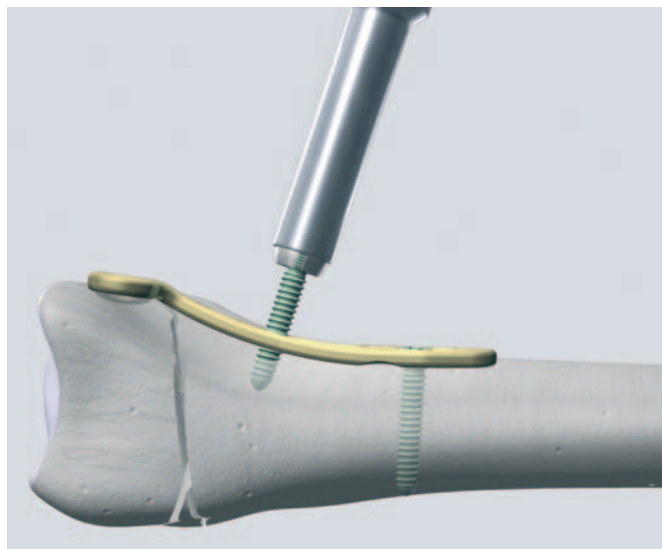
### Ajuste fino de la reducción con la vaina de sujeción

Los tornillos de bloqueo se introducen con ayuda de una vaina de sujeción siempre que se desee aproximar la placa al hueso.

Deslice la vaina de sujeción hacia el destornillador Stardrive® autosujetante, hasta que quede bloqueado en el lugar correspondiente.


Con las mordazas de la vaina de sujeción abiertas, monte el tornillo de bloqueo adecuado de 2,4 mm de diámetro en el destornillador; a continuación, empuje la vaina de sujeción hasta que sujete el tornillo.

**Nota:** La vaina de sujeción cubre la cabeza del tornillo de bloqueo de 2,4 mm de diámetro.


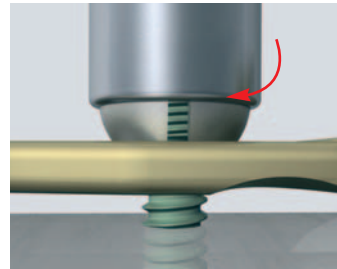


---

Introduzca el tornillo de bloqueo.




Apriete el tornillo hasta que la placa se aproxime al hueso.



Cuando la placa haya alcanzado la posición deseada, abra las mordazas de la vaina de sujeción y apriete el tornillo de bloqueo de 2,4 mm de diámetro hasta que quede bloqueado.


**Nota:** Esta técnica es adecuada para aproximar el hueso a la placa, a fin de obtener una compresión interfragmentaria con tornillos de cortical en un siguiente paso.

Los tornillos de cortical también pueden utilizarse para acercar el hueso a la placa, si no se introduce ningún tornillo de bloqueo.



### Extracción del implante

Para extraer los tornillos de bloqueo, primero desbloquee todos los tornillos de la placa; luego, extraiga completamente los tornillos del hueso. Esto evita la rotación de la placa al extraer el último tornillo de bloqueo.



# Técnica quirúrgica: abordaje dorsal

## Fijación de los fragmentos basada en la teoría de las tres columnas

### Instrumentos necesarios

Alicates para doblar

347.901

Las fracturas extrarticulares exigen que se eviten las malas uniones con formación de ángulo y acortamiento. Una mala alineación causa limitaciones del movimiento, cambios en la distribución de la carga, inestabilidad de la porción mediocarpiana y un mayor riesgo de artrosis de la articulación radiocarpiana. Las fracturas intrarticulares con desplazamiento articular superior a 2 mm en la articulación radiocarpiana causan inevitablemente artrosis y alteración funcional.

El tratamiento de las fracturas del radio distal deberá proporcionar una reconstrucción meticulosa de la superficie articular, una fijación interna estable y una movilización posoperatoria funcional precoz para facilitar el restablecimiento de la función.

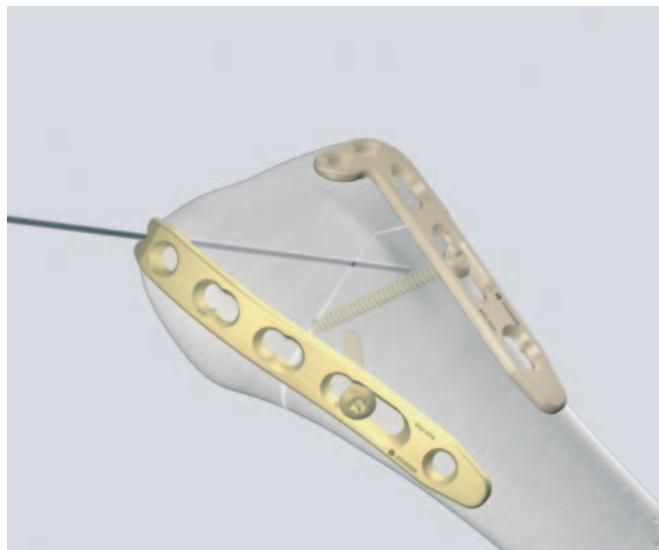
Los tercios distales del radio y del cúbito forman una construcción biomecánica de tres columnas: La columna cubital es el tercio distal del cúbito, el fibrocartilago triangular y la porción distal de la articulación radiocubital.

La columna intermedia está formada por el tercio medio del radio distal, con el surco semilunar y la escotadura sigmoidea.

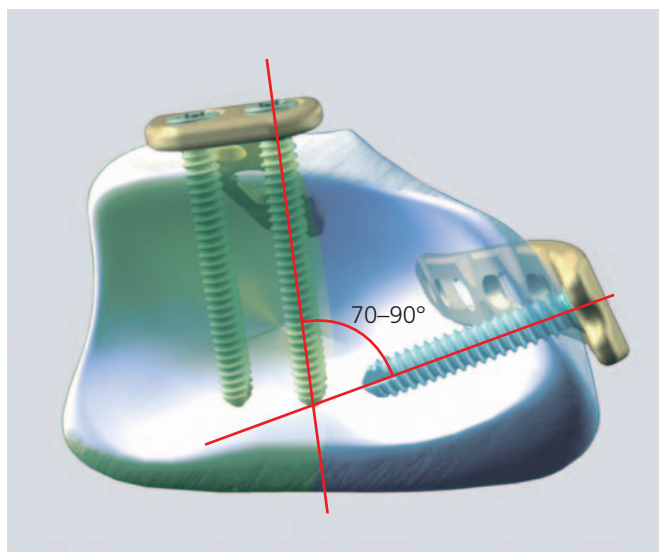
La columna radial está formada por la cara externa del radio, con la fosa escafoides y la apófisis estiloides.

Una fractura con desplazamiento dorsal del radio distal muestra no solo dorsiflexión en el plano sagital, sino también una desviación radial en el plano frontal y supinación en el plano transversal. La estabilización después de la reducción requiere el apoyo de la columna intermedia y también de la columna radial.

En caso de fractura del tercio distal del cúbito, la columna cubital también deberá estabilizarse.



Columnas del radio distal. La placa dorsorradial soporta la columna radial; la placa dorsocubital, la columna intermedia.



Fijación dorsal de las fracturas del radio distal: Posición de los tornillos de bloqueo de 2,4 mm mediante la técnica de doble placa para aumentar la estabilidad.

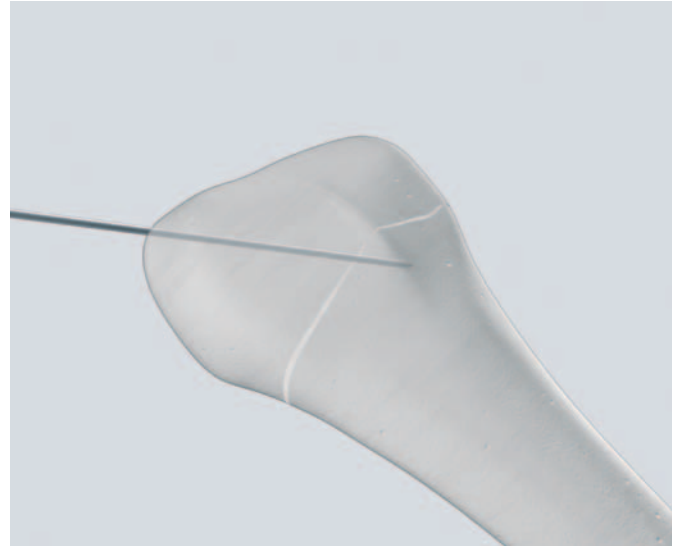


---

## 1

### Fijación temporal de la fractura con agujas de Kirschner

La reducción se puede sujetar temporalmente con agujas de Kirschner. Una aguja introducida a través de la apófisis estiloides del radio encajará en una pequeña muesca (punta de herradura) en el extremo distal de la placa radial recta (véase el paso 3).



---

## 2

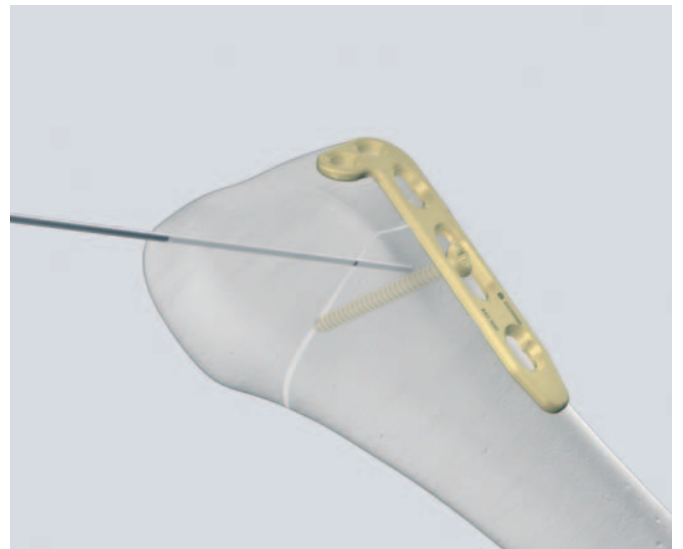
### Aplicación de la placa dorsocubital

Coloque provisionalmente la placa según la anatomía y el tipo de fractura. Contornee la placa según la anatomía con los alicates para doblar.

Fije temporalmente la placa mediante la introducción de un tornillo de cortical estándar de 2,4 mm de diámetro en el agujero combinado LCP alargado del cuerpo proximal.

La placa soporta la columna intermedia y fija el fragmento dorsocubital.

(Véase la introducción de los tornillos estándar en las páginas 16 y siguientes.)



### 3

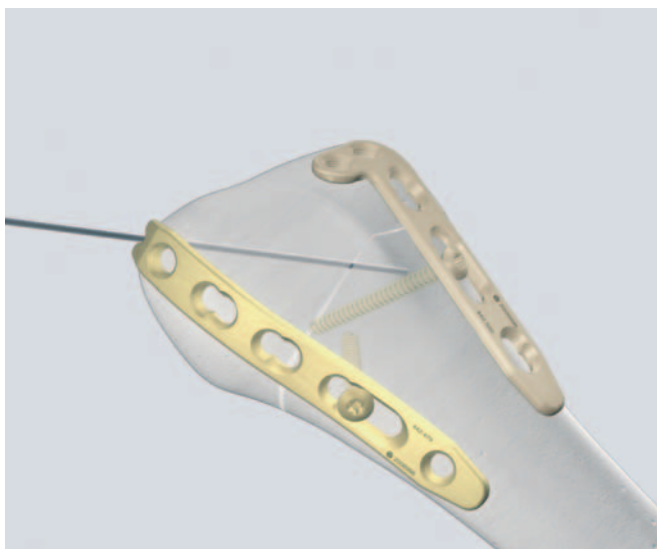
#### Aplicación de la placa dorsorradial

Si es necesario, utilice los alicates para doblar para contornear la placa radial según la anatomía. Utilice la punta de herradura para colocar correctamente la placa radial. La colocación correcta de la placa radial es fundamental; deberá formar un ángulo de aproximadamente 70° con respecto a la placa dorso-cubital (véase también la figura de la página 22).

Después de la colocación, fije temporalmente la placa, mediante la introducción de un tornillo de cortical estándar de 2,4 mm de diámetro en el agujero combinado LCP alargado del cuerpo proximal.

- Compruebe la reducción y la posición de las placas mediante el intensificador de imágenes.

La osteosíntesis se completa a continuación de la siguiente manera.

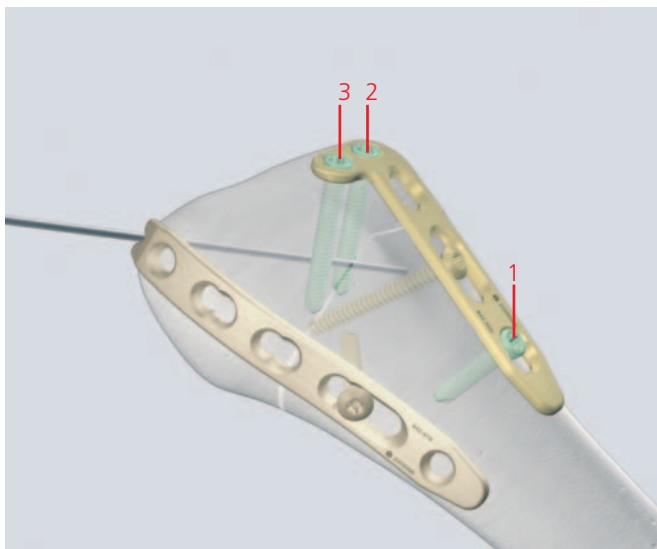


### 4

#### Introducción de los tornillos en la placa dorsocubital

Introduzca un tornillo de bloqueo o estándar, de 2,4 mm de diámetro, en el agujero más proximal del cuerpo de la placa (1). Complete la osteosíntesis mediante la introducción de tornillos de bloqueo en el brazo distal de la placa (2,3).

(Véase la introducción de los tornillos de bloqueo en las páginas 18 y siguientes.)

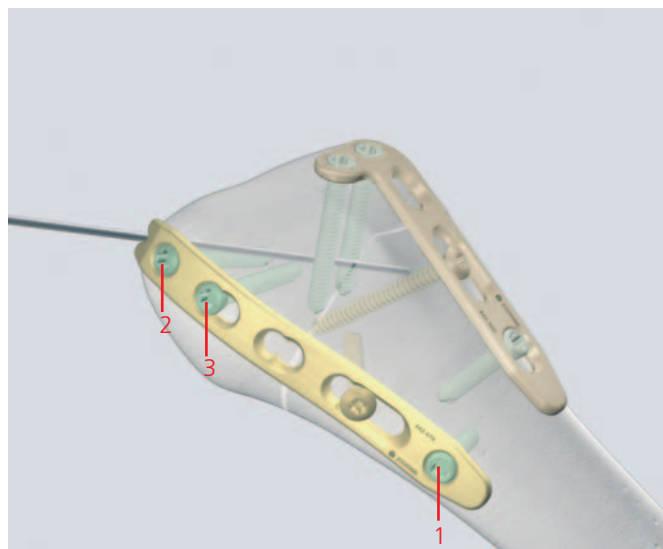


## 5

### Introducción de los tornillos en la placa dorsorradial

Introduzca un tornillo de bloqueo, de 2,4 mm de diámetro, en el agujero más proximal del cuerpo de la placa (1). Complete la osteosíntesis mediante la introducción de tornillos de bloqueo en el brazo distal de la placa (2,3).

(Véase la introducción de los tornillos de bloqueo en las páginas 18 y siguientes.)



## 6

### Fijación final

Se realiza una fluoroscopia final para confirmar la reducción correcta de la fractura, la longitud y la posición de los implantes.

**Importante:** La colocación correcta de las placas es fundamental para proporcionar un apoyo suficiente de la apófisis estiloides del radio. En una proyección anterior en la fluoroscopia intraoperatoria, la placa dorsocubital deberá proyectarse casi en sentido anteroposterior; la placa dorsorradial, casi lateralmente, y viceversa en la proyección lateral. Si las placas parecen estar paralelas, la placa dorsorradial se ha colocado demasiado alejada en la cara cubital.

**Nota:** No corte las placas distalmente; el extremo cortante puede causar lesiones de los tendones extensores.

**Tratamiento posoperatorio:** En los primeros días se coloca una férula, para evitar que el paciente mantenga la mano en flexión palmar. A continuación iniciar una vuelta precoz a la funcionalidad.

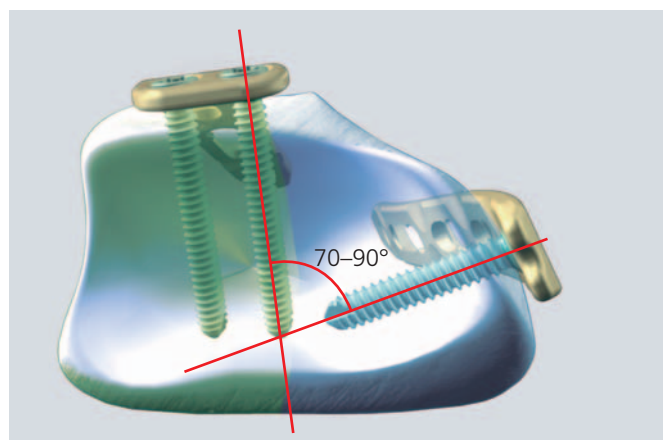
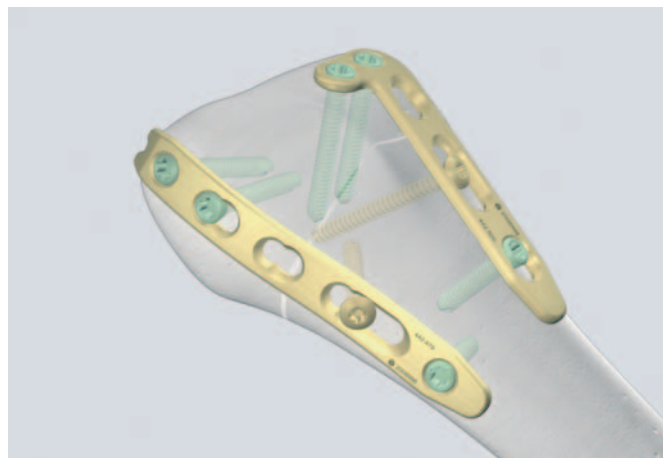


Ilustración de la posición de los tornillos con cabeza de bloqueo de 2,4 mm de la técnica de "doble placa", según la teoría de las tres columnas.

# Técnica quirúrgica: abordaje palmar con la técnica de soporte

## 1

### Colocación y contorneado

#### Instrumentos necesarios

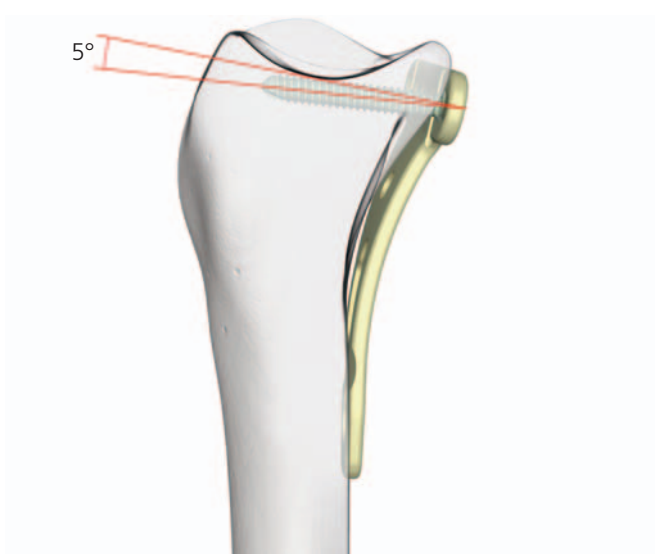Alicates para doblar

347.901

La colocación de la placa depende de su forma tridimensional y del ángulo formado por los tornillos en la cabeza de la placa. Según la colocación deseada, se puede elegir entre dos tipos de placas:

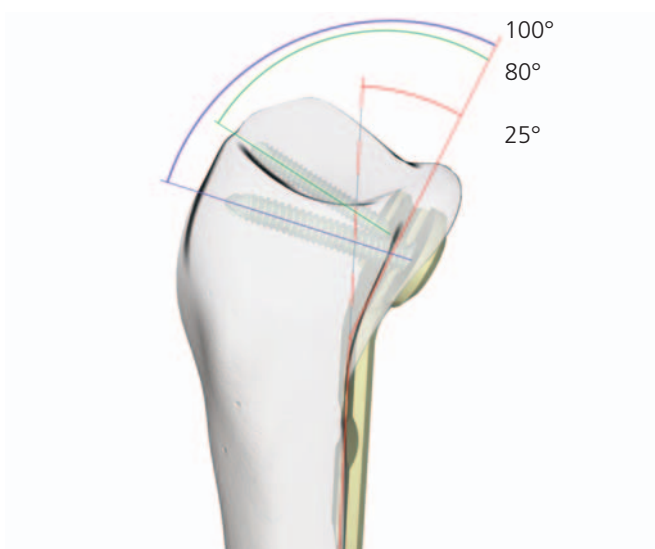
#### Placas yuxtarticulares

Los tornillos distales de las placas yuxtarticulares forman un ángulo de  $5^\circ$  que apunta en sentido proximal, alejado de la articulación. Por lo tanto, las placas se pueden colocar muy distalmente, con un riesgo mínimo de que los tornillos penetren en la superficie articular. Estas placas soportan muy bien la superficie articular y actúan como placas de soporte.



#### Placas extrarticulares

Los tornillos distales de las placas extrarticulares están dirigidos hacia la superficie articular. Esto se debe al doblado de la cabeza de la placa, que sigue la pendiente de la superficie palmar subcondral. Los tornillos divergentes de las placas extrarticulares soportan el radio distal y permiten asegurar la apófisis estiloides y los fragmentos desplazados en sentido dorsal y de difícil alcance que están cerca de la articulación.

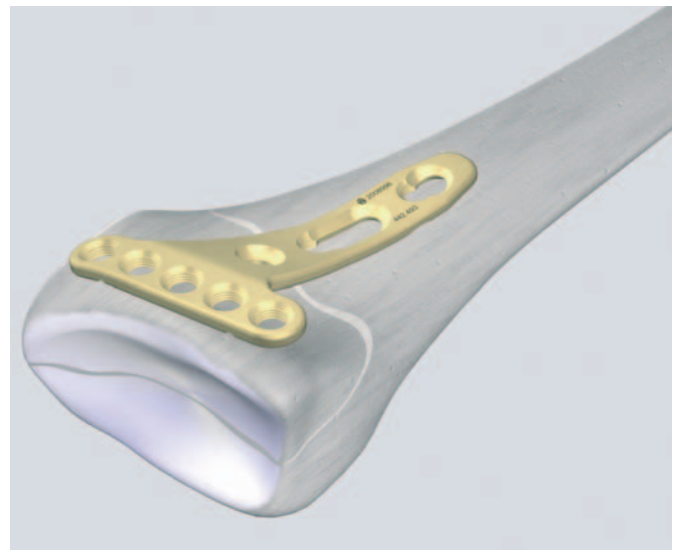


## 1a

### Colocación de placas yuxtarticulares

Marque la altura de la articulación radiocarpiana mediante la introducción de una aguja en la articulación.

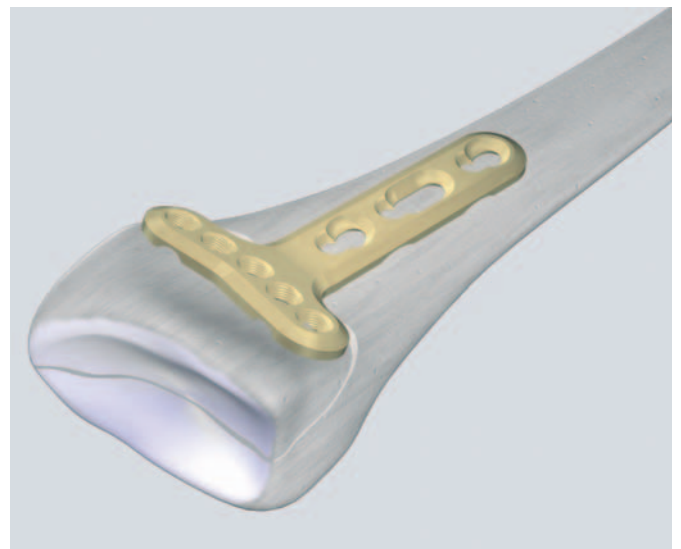
Aplique la placa en sentido muy distal y contornee con cuidado con los alicates para doblar.



## 1b

### Colocación de las placas extrarticulares

Decida la posición correcta de la placa conforme a la forma de la superficie palmar subcondral. Si es necesario, contornee con cuidado la placa con los alicates para doblar (solamente las placas con cinco agujeros en la cabeza).



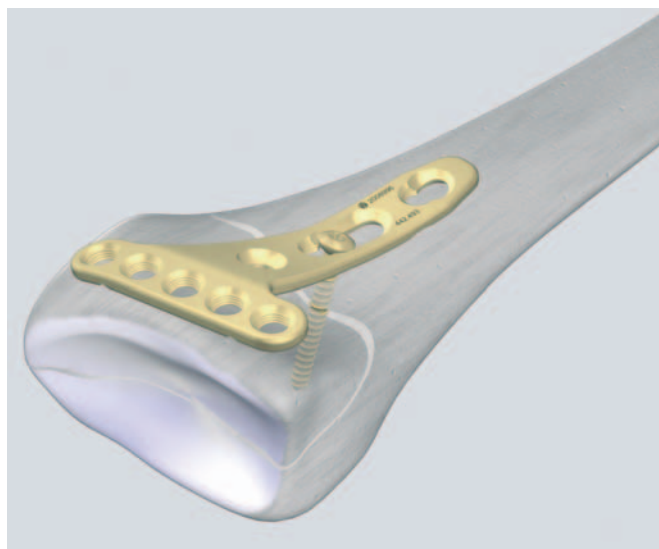
## 2

### Introducción de un tornillo en el agujero combinado LCP alargado

**Nota:** La introducción de tornillos funciona de manera similar para las placas con posición yuxtarticlar o extrarticlar. El siguiente ejemplo ilustra la introducción con una placa yuxtarticlar estándar.

- ➊ Después de la reducción, introduzca el tornillo de 2,7 mm de diámetro en el agujero largo y compruebe la posición correcta mediante fluoroscopia.

(Véase la introducción de los tornillos de cortical en las páginas 16 y siguientes.)

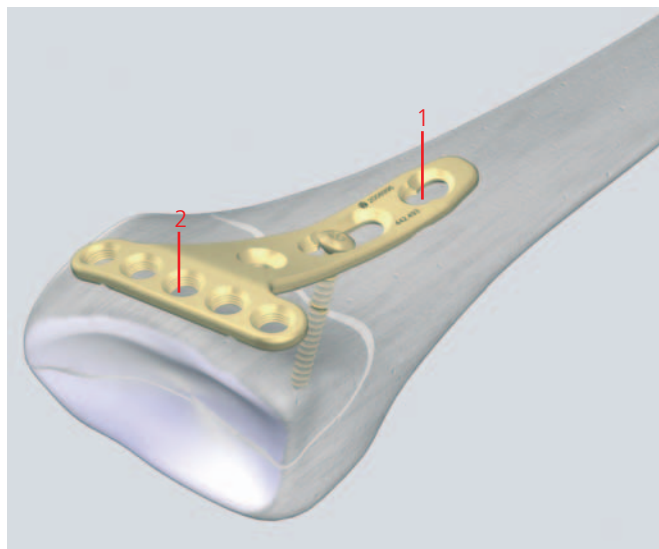


## 3

### Introducción del tornillo proximal y del tornillo distal intermedio

Introduzca un tornillo de bloqueo, de 2,4 ó 2,7 mm de diámetro (cabeza LCP 2.4), en el agujero más proximal del cuerpo de la placa (1). También puede introducir un tornillo de cortical estándar de 2,7 mm de diámetro.

A continuación, introduzca un tornillo de bloqueo, de 2,4 mm de diámetro, en el agujero intermedio de la porción distal de la placa (2).



## 4

### Doblado fino de la placa (optativo)

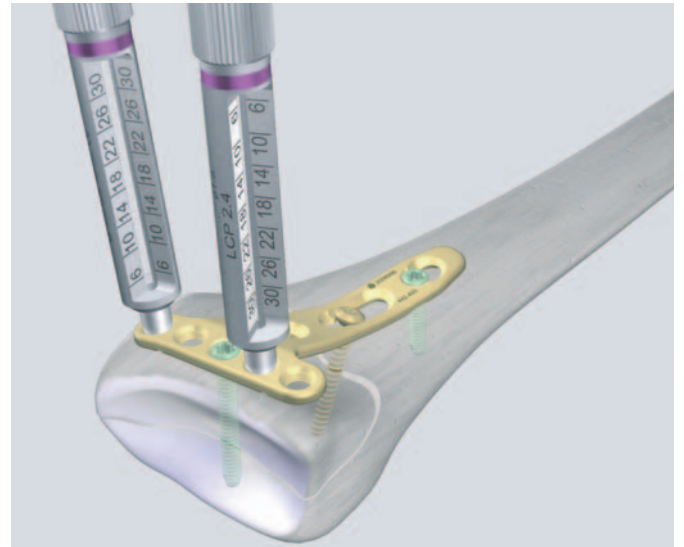
#### Instrumentos necesarios

Guías de broca LCP

323.029

Si es necesario, puede obtenerse un doblado fino in situ, con las dos guías de broca LCP. Enrósquelas en los agujeros redondos y aplique una pequeña fuerza creciente para conseguir el doblado requerido.

**Atención:** Debe tenerse cuidado de evitar que la placa se doble excesivamente porque las guías de broca pueden desprenderse del agujero de la placa y dañar las roscas de la misma.



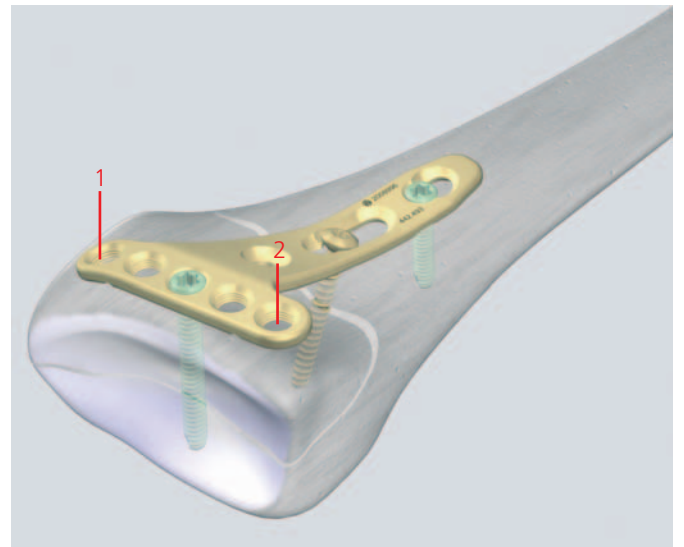
## 5

### Introducción de todos los tornillos distales

Placas con cinco agujeros: Introduzca otros dos tornillos en el brazo distal de la placa (1,2). En hueso osteoporótico, se recomienda la introducción de cuatro a cinco tornillos de bloqueo en el brazo distal de la placa.

Placas con cuatro agujeros: Se recomienda la ocupación de los cuatro agujeros con tornillos de bloqueo.


(Véase la introducción de los tornillos de bloqueo estándar en las páginas 18 y siguientes; la introducción de los tornillos estándar, en las páginas 16 y siguientes.)



## 6

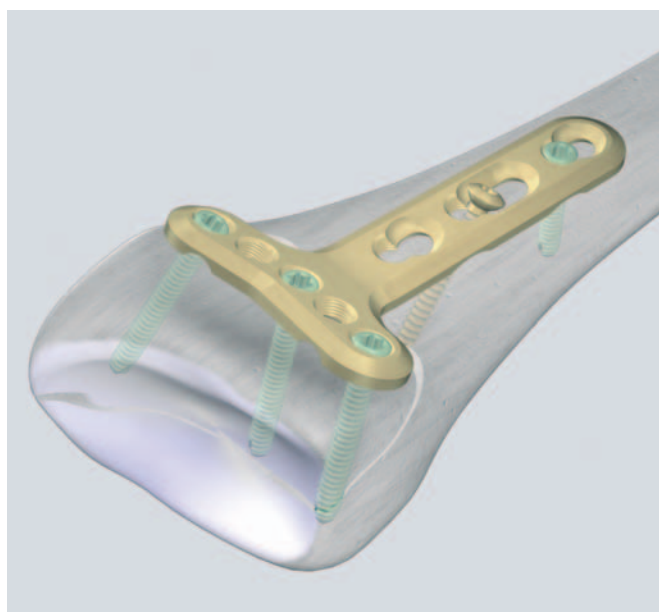
### Fijación final: resumen según el tipo de placa

- Placas yuxtarticulares: Se realiza una fluoroscopia final para confirmar la reducción correcta de la fractura, la longitud y la posición de los tornillos y el implante.



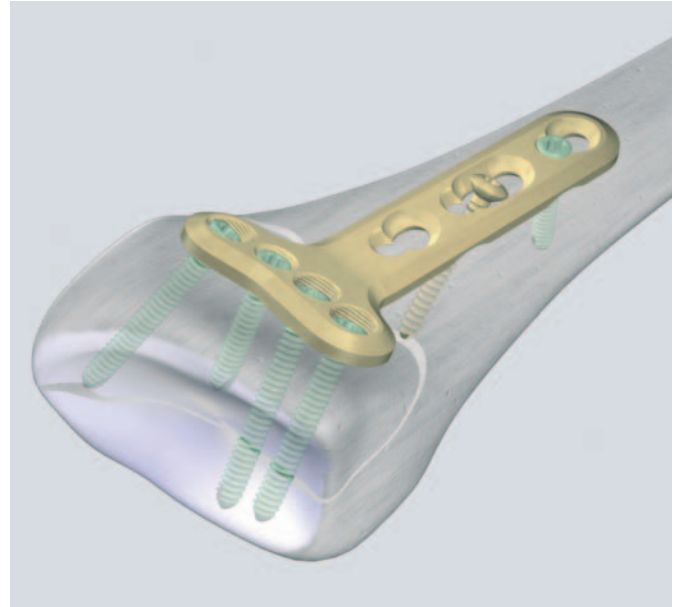
Placa yuxtarticular

- Placas extrarticulares: Confirme la correcta reconstrucción de la articulación, la colocación de los tornillos y la longitud de los tornillos mediante proyecciones fluoroscópicas múltiples. Para asegurar que los tornillos más distales no estén en la articulación, emplee otras proyecciones, como la PA con inclinación de 10°, lateral con inclinación de 20° y oblicua en pronación de 45°.



Placa extrarticular con cinco agujeros en la cabeza





Placa extrarticular con cuatro agujeros en la cabeza

# Técnica quirúrgica: abordaje palmar con “placa en ángulo”

## 1

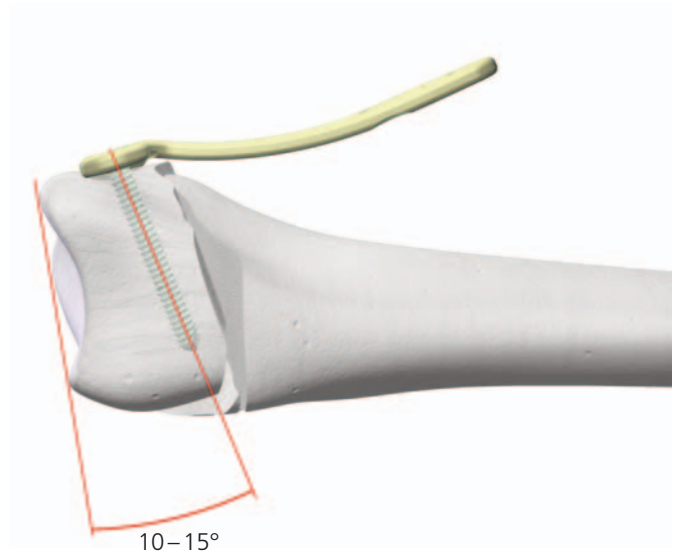
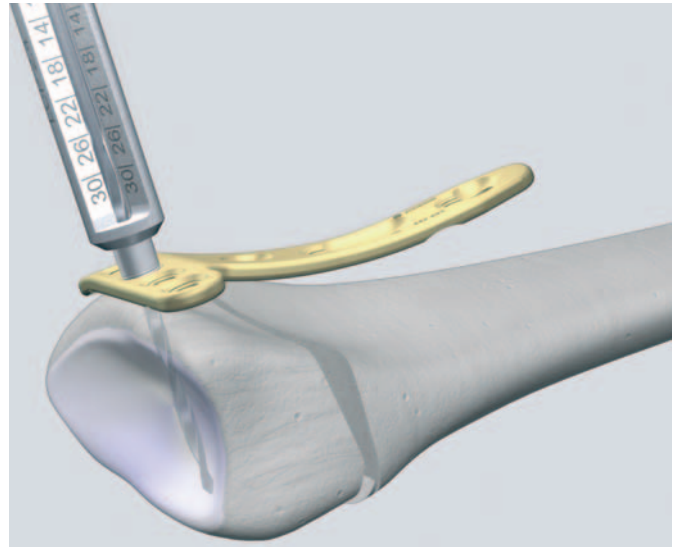
### Colocación de las placas

#### Instrumentos necesarios

Guía de broca LCP	323.029
Broca de 1.8 mm de diámetro	310.509

Las placas que tienen una colocación yuxtarticlar pueden usarse para ayudar a reducir las fracturas de Colles con desplazamiento dorsal. Esto se explica a continuación.

Aplique la placa sumamente distal. Enrosque la guía de broca LCP en el agujero medio distal de la placa y perforo hasta la profundidad deseada con la broca, a un ángulo de 10 a 15° en relación con la articulación radiocarpiana. Mida la longitud directamente a partir de la guía de broca roscada.

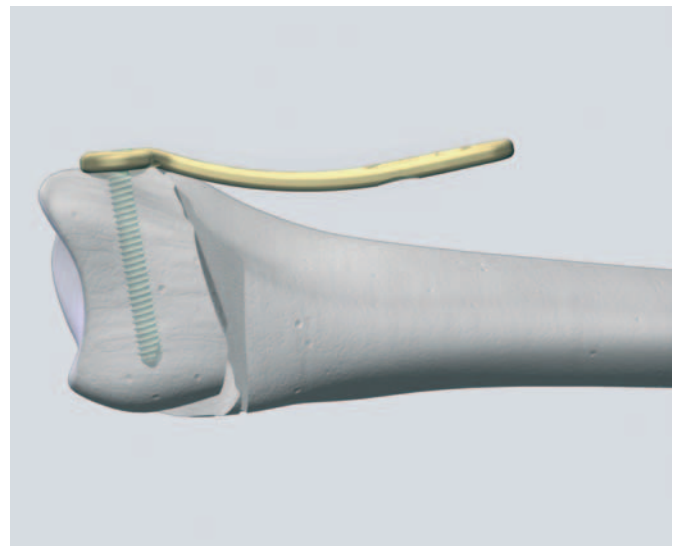
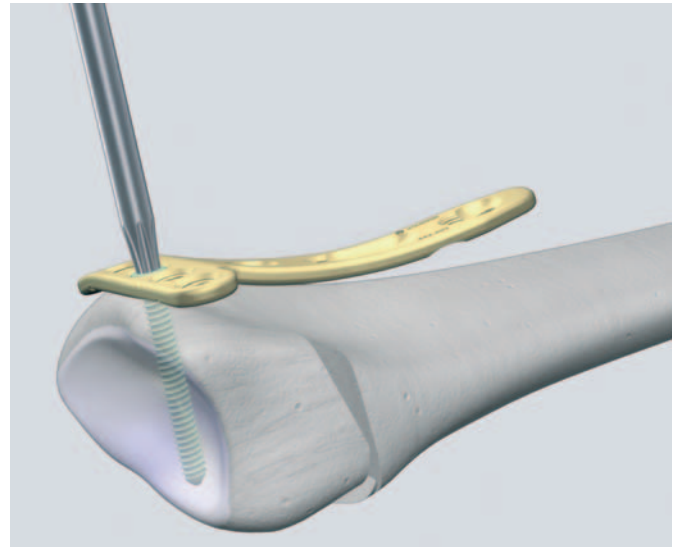


## 2

### Introducción de los tornillos

Introduzca el tornillo con cabeza de bloqueo con la pieza de destornillador Stardrive® y el mango correspondiente.

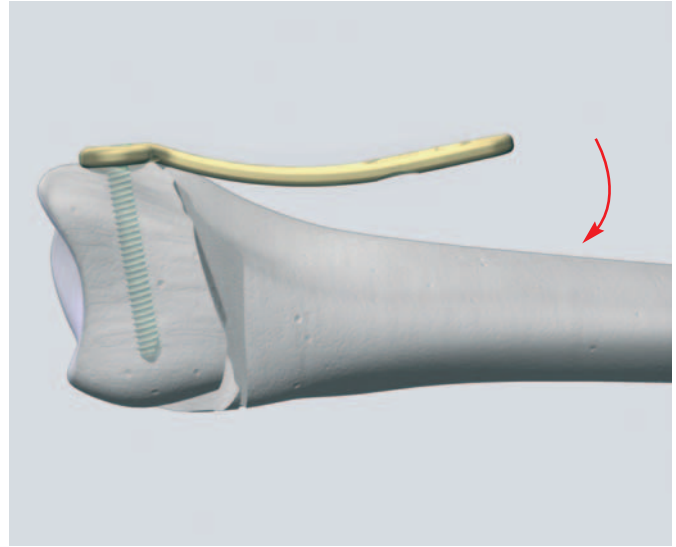
Introduzca el número necesario de tornillos con cabeza de bloqueo, de 2,4 mm de diámetro, en la parte distal de la placa.



### 3

#### Reducción


Reduzca la fractura con la ayuda de la placa.



### 4

#### Fijación de la placa

Introduzca por lo menos dos tornillos, con cabeza de bloqueo de 2,4 mm (1), o tornillos de cortical de 2,7 mm (2), en el cuerpo de la placa.



---

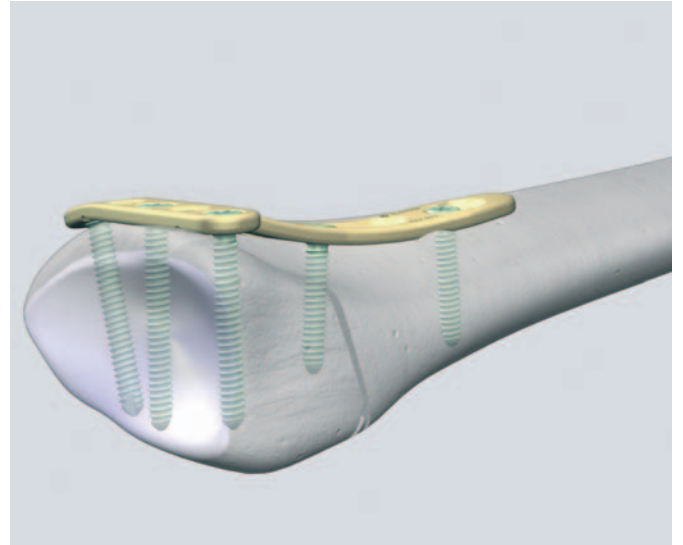
## 5

### Fijación final

- Se realiza una fluoroscopia final para confirmar la reducción correcta de la fractura, la longitud y la posición de los tornillos y el implante.

### Tratamiento posoperatorio

El tratamiento posoperatorio con placas de compresión de bloqueo (LCP) no es distinto de los procedimientos convencionales de osteosíntesis.



---

Arora R, Lutz M, Fritz D, Zimmermann R, Oberladstätter J, Gabl M (2005) Palmar locking plate for treatment of unstable dorsal dislocated distal radius fractures. *Arch Orthop Trauma Surg* 125: 399-404

Cassidy C, Jupiter J, Cohen M, Delli-Santi M, Fennell C, Leinberry C, Husband J, Ladd A, Seitz W and Constanz B (2003) Norian SRS Cement compared with conventional fixation in distal radius fractures – A randomised study. *JBJS Vol 85-A, Nr 11, Nov 2003*

Fernandez DL (2000) Distal Radius and Wrist. In: Rüedi TP, Murphy WM (editors) *AO principles of fracture management*. Thieme, Stuttgart New York: 355–377

Fitoussi F, Ip WY, Chow SP (1997) Treatment of displaced intra-articular fractures of the distal end of the radius with plates. *J Bone Joint Surg [Am]* 79: 1303–1312

Hems TE, Davidson H, Nicol AC, Mansbridge D (2000) Open reduction and plate fixation of unstable fractures of the distal radius: A biomechanical analysis and clinical experience. *J Bone Joint Surg [Br]* 82: 83

Jakob M, Rikli DA, Regazzoni P (2000) Fractures of the distal radius treated by internal fixation and early function: A prospective study of 73 consecutive patients. *J Bone Joint Surg [Br]* 82: 340–344

Jupiter JB, Ring D (2005) *AO Manual of Fracture Management – Hand and Wrist*. Thieme, Stuttgart New York

Nijs S, Broos PLO (2004) Fractures of the distal radius : a contemporary approach. *Acta Chir Belg* 104:401-404

Peine R, Rikli DA, Hoffmann R, Duda G, Regazzoni P (2000) Comparison of three different plating techniques for the dorsum of the distal radius: A biomechanical study. *J Hand Surg [Am]* 25: 29–33

Rikli DA, Regazzoni P (1996) Fractures of the distal end of the radius treated by internal fixation and early function. A preliminary report of 20 cases. *J Bone Joint Surg [Br]* 78 (4): 588–592

Rikli DA, Regazzoni P (2000) The double plating technique for distal radius fractures. *Techniques in hand and upper extremity surgery* 4: 101–114

Ring D, Prommersberger K, Jupiter JB (2004) Combined dorsal and volar plate fixation of complex fractures of the distal part of the radius. *J Bone Surg [Am]* 86: 1646 - 1652

Ring D, Jupiter JB, Brennwald J, Buchler U, Hastings H (1997) Prospective multicenter trial of a plate for dorsal fixation of distal radius fractures. *J Hand Surg [Am]* 22: 777–784

Zimmerman R, Gabl M, Lutz M, Angermann P, Gschwenter M and Pechlaner S (2003) Injectable calcium phosphate bone cement Norian SRS for the treatment of intra-articular compression fractures of the distal radius in osteoporotic women. *Arch Orthop Trauma Surg* 123:22-27





Synthes GmbH  
Eimattstrasse 3, CH-4436 Oberdorf  
www.synthes.com

Presentado por:



CE  
0123