



"La inglesa o la rubia" (Emilio Petroniti)



Año 2021  
Vol. XII  
N° 1

- Variante anatómica del tronco superior del plexo braquial. Reporte de un caso -
- Variabilidad anatómica y patrón de osificación de la apófisis estiloides del sistema ósteo-ligamentoso estilohioideo:
  - Estudio en ortopantomografías digitales -
  - Anatomía de nariz y senos paranasales: Endoscópica y por imágenes -
- Los cadáveres digitales de la realidad virtual vs los cadáveres reales en el aprendizaje de la anatomía.
  - ¿Debería ser un reemplazo o la tecnología no logra sustituir al cadáver? -
  - Región del ángulo bulbopontocerebeloso -

[www.revista-anatomia.com.ar](http://www.revista-anatomia.com.ar)

## REVISTA ARGENTINA DE ANATOMÍA ONLINE

Publicación de la Asociación Argentina de Anatomía - Órgano Oficial de la Asociación Argentina de Anatomía y de la Asociación Panamericana de Anatomía  
Pres. José Evaristo Uriburu 951 4º piso (Sector Uriburu) C1114AAC - Ciudad Autónoma de Buenos Aires - Argentina / Universidad de Buenos Aires - Facultad de Medicina  
E-mail: [editor.raa@gmail.com](mailto:editor.raa@gmail.com) Web site: [www.revista-anatomia.com.ar](http://www.revista-anatomia.com.ar)

Fundada en 2010 (Año del Bicentenario de la Revolución de Mayo 1810-2010)  
Indizada en el Catálogo de la Biblioteca Nacional de Medicina de EEUU (NLM catalog), Latindex, Index Copernicus, DOAJ Directory of Open Access Journals, Ulrichs Web, Google Scholar, Geneva Foundation for Medical Education and Research, EBSCO Publishing, Medical Journals Links.  
ISSN impresa 1853-256X / ISSN online 1852-9348

## Comité Editorial

### Editor en Jefe

Homero F. Bianchi

Prof. Consulto Facultad de Medicina, Universidad de Buenos Aires, Argentina

### Co-Editores

Nicolás Ernesto Ottone

Facultad de Odontología  
Universidad de La Frontera, Temuco, Chile

Rubén Daniel Algieri

III Cátedra de Anatomía, Depto. de Anatomía, Facultad de Medicina,  
Universidad de Buenos Aires, Argentina

Marcelo Acuña

III Cátedra de Anatomía, Depto. de Anatomía, Facultad de Medicina,  
Universidad de Buenos Aires, Argentina

### Editores Honorarios

Juan C. Barrovecchio. Departamento de Anatomía, Facultad de Medicina y Ciencias de la Salud, Universidad Abierta Interamericana, Rosario, Argentina; **Alberto Fontana**. Cátedra C de Anatomía, Depto. de Anatomía, Facultad de Medicina, Universidad Nacional de La Plata, La Plata, Argentina; **Arturo M. Gorodner**. II Cátedra de Anatomía, Facultad de Medicina, Universidad Nacional del Nordeste, Corrientes, Argentina; **Pablo Lafalla**. Depto. de Anatomía, Facultad de Medicina, Universidad de Mendoza, Mendoza, Argentina; **Ricardo J. Losardo**. Escuela de Graduados, Facultad de Medicina, Universidad del Salvador, Buenos Aires, Argentina; **Liliana Macchi**. Depto. de Anatomía, Facultad de Medicina, Universidad de Buenos Aires, Argentina; **Luis Manes**. Cátedra C de Anatomía, Depto. de Anatomía, Facultad de Medicina, Universidad Nacional de La Plata, La Plata, Argentina; **Vicente Mitidieri**. II Cátedra de Anatomía, Depto. de Anatomía, Facultad de Medicina, Universidad de Buenos Aires, Argentina; **Diana Perriard**. Depto. de Anatomía, Facultad de Medicina, Universidad de Buenos Aires, Argentina; **Luciano A. Poitevin**. Depto. de Anatomía, Facultad de Medicina, Universidad de Buenos Aires, Argentina

### Consejo Científico

**Carlos D. Medan**. II Cátedra de Anatomía (Equipo de Disección Dr. V. H. Bertone), Facultad de Medicina, Universidad de Buenos Aires, Argentina; **Daniel Baetti**. Director del Museo de Ciencias Morfológicas Dr. Juan Carlos Fajardo, Facultad de Ciencias Médicas, Universidad Nacional de Rosario, Rosario, Argentina; **Esteban Blasi**. II Cátedra de Anatomía (Equipo de Disección Dr. V. H. Bertone), Depto. de Anatomía, Facultad de Medicina, Universidad de Buenos Aires, Argentina; **Álvaro Campero**. Universidad Nacional de Tucumán, Tucumán, Argentina; Emma B. Casanave. Investigador Cat. 1 (SPU) e Investigador Independiente CONICET, Argentina; **Inés Castellano**. Depto. de Anatomía, Fundación Barceló, Buenos Aires, Argentina; **Daniel Fernández**. II Cátedra de Anatomía, Depto. de Anatomía, Facultad de Medicina, Universidad de Buenos Aires, Argentina; **Maria Soledad Ferrante**. III Cátedra de Anatomía, Depto. de Anatomía, Facultad de Medicina, Universidad de Buenos Aires, Argentina; **Néstor Florenzano**. Instituto de Morfología J.J. Naón, Depto. de Anatomía, Facultad de Medicina, Universidad de Buenos Aires, Argentina; **Raúl Francisquelo**. Cátedra de Anatomía, Facultad de Ciencias Médicas, Universidad Nacional de Rosario, Rosario, Prov. Santa Fé, Argentina; **Maximiliano Lo Tartaro**. II Cátedra de Anatomía (Equipo de Disección Dr. V. H. Bertone), Depto. de Anatomía, Facultad de Medicina, Universidad de Buenos Aires, Argentina; **Sergio Madeo**. II Cátedra de Anatomía, Depto. de Anatomía, Facultad de Medicina, Universidad de Buenos Aires, Argentina; **Roberto Mignaco**. Cátedra de Anatomía, Facultad de Medicina, Universidad Hospital Italiano, Rosario, Prov. Santa Fé, Argentina; **Pablo Rubino**. Instituto de Morfología J.J. Naón, Facultad de Medicina, Universidad de Buenos Aires, Argentina; **Roque I. Ruiz**. Vice Director del Museo de Ciencias Morfológicas Dr. Juan Carlos Fajardo, Facultad de Ciencias Médicas, Universidad Nacional de Rosario, Rosario, Argentina; **Sergio Shinzato**. II Cátedra de Anatomía (Equipo de Disección Dr. V. H. Bertone), Depto. de Anatomía, Facultad de Medicina, Universidad de Buenos Aires, Argentina; **Javier Stigliano**. II Cátedra de Anatomía, Depto. de Anatomía, Facultad de Medicina, Universidad de Buenos Aires, Argentina; **Rubén Vilchez Acosta**. II Cátedra de Anatomía (Equipo de Disección Dr. V. H. Bertone), Depto. de Anatomía, Facultad de Medicina, Universidad de Buenos Aires, Argentina; **Carlos Blanco**. Universidad de Buenos Aires. Facultad de Ciencias Veterinarias. Cátedra de Anatomía. **Gonzalo Borges Brum**. Universidad de Buenos Aires. Facultad de Ciencias Veterinarias. Cátedra de Anatomía; **Martin Mazzoglio y Nabor**. III Cátedra de Anatomía, Facultad de Medicina, Universidad de Buenos Aires, Argentina; **Sandra Mariel Lesniak**. Instituto de Ciencias Anatómicas Aplicadas Provenzano, Universidad de Buenos Aires, Argentina. **Dra. Silvia Vaccaro**. Universidad Nacional de La Plata

### Miembros Consultores Extranjeros

**Santiago Aja Guardiola**. Profesor Titular C de Tiempo Completo Definitivo por Oposición. Universidad Autónoma de México (UNAM). México; **Atilio Aldo Almagia Flores**. Docente e Investigador. Instituto de Biología. Facultad de Ciencias. Pontificia Universidad Católica de Valparaíso, Chile; **Gustavo Armand Ugon**. Profesor Adjunto Depto. Anatomía - Facultad de Medicina - UDELAR. Uruguay; **Nelson Arvelo D'Freitas**. Profesor Titular Universidad Central de Venezuela. Departamento de Ciencias Morfológicas. Caracas. Venezuela; **Luis Ernesto Ballesteros Acuña**. Profesor Titular de Anatomía. Universidad Industrial de Santander. Bucaramanga, Colombia; **Martha Bernal García**. Profesora Asociada Morfología Humana. Universidad de Boyacá. Boyacá. Colombia; **Octavio Bivignat Gutiérrez**. Profesor de Anatomía. Universidad Autónoma de Chile. Talca. Chile; **Ismael Concha Albornoz**. Anatomía Veterinaria - Universidad Santo Tomás. Anatomía Humana - Universidad de Chile; **Célio Fernando de Sousa Rodrigues**. Disciplina Anatomia Descritiva e Topográfica. UNCISAL - UFAL. Brasil; **Mariano del Sol**. Profesor Titular de Anatomía. Universidad de la Frontera. Temuco. Chile - Editor en Jefe International Journal of Morphology; **Ramón Fuentes Fernández**. Vice Rector Académico. Universidad de la Frontera. Temuco. Chile; **Ricardo Jimenez Mejía**. Rector Ejecutivo - Decano Facultad de Medicina. Fundación Universitaria Autónoma de las Américas. Pereira. Colombia; **Pablo Lizana Arce**. Profesor Asociado e Invest. en Anatomía y Morfología en el Instituto de Biología de la Pontificia Universidad Católica de Valparaíso, Chile; **Blás Antonio Medina Ruiz**. Instituto Nacional del Cáncer - Cátedra de Anatomía Descriptiva de la Facultad de Medicina de la Universidad Nacional de Asunción, Paraguay; **Roberto Mejias Stuen**. Profesor Encargado de Anatomía y Neuroanatomía. Universidad Mayor, Temuco, Chile; **Jose Carlos Prates**. Profesor de Anatomía, Facultad de Medicina, Universidad Federal de Sao Paulo, Brasil; **Nadir Valverde de Prates**. Profesora de Anatomía, Facultad de Medicina, Universidad Federal de Sao Paulo, Brasil; **José Luis Quirós Alpizar**. Anatomía Patológica, Universidad de Costa Rica, Costa Rica; **Ameed Raouf**. Departamento de Ciencias Anatómicas, Facultad de Medicina, Universidad de Michigan, Estados Unidos de América.

### Asistente del Comité Editorial

Tania Acosta

Fundación CENIT para la Investigación en Neurociencias, Argentina

### Diseño Gráfico y Edición General

Adrián Pablo Conti

Facultad de Arquitectura, Diseño y Urbanismo, Universidad de Buenos Aires, Argentina

## Comisión Directiva de la Asociación Argentina de Anatomía 2021

**Presidente:** Dr. Gonzalo Bonilla (UBA)

**Vice Presidente:** Dr. Pablo Lafalla (UM)

**Secretario:** Dr. Martín Mazzoglio y Nabor (UBA)

**Tesorero:** Dra. María Soledad Ferrante (UBA)

**Vocales Titulares:** Dr. Carlos Gutiérrez (UM); Lic. Esteban Macchia (UBA); Dr. Carlos Blanco (UBA); Dr. Roberto Carlos Ferrel (UBA)

**Vocales Suplentes:** Dr. Gonzalo Borges Brum (UBA); Dr. Carlos Di Mare (U. Maimónides); Dra. De Pauli, Daniela Iris (UNR); Dr. Aquino Pacella, Carlos (UNNE)

E-mail: [anatomiaargentina@gmail.com](mailto:anatomiaargentina@gmail.com) Web site: [www.anatomia-argentina.org.ar](http://www.anatomia-argentina.org.ar)

## Envío de trabajos Online: Instrucciones para los autores

Los artículos presentados para la publicación en **Revista Argentina de Anatomía Online** deben enviarse como archivos adjuntos por correo electrónico a [autor.raa@gmail.com](mailto:autor.raa@gmail.com) siguiendo las instrucciones que se enumeran abajo.

### Proceso de revisión por pares

Los trabajos recibidos son sometidos a la consideración de expertos en el tema integrantes del Comité Editorial. Los mismos son los encargados de revisar y evaluar los artículos y, posteriormente, recomiendan la aceptación, revisión o rechazo de los mismos.

La decisión final, considerando las opiniones del Comité de Expertos, es llevada a cabo por el Editor en Jefe de la Revista Argentina de Anatomía Online.

Para los autores argentinos es condición obligatoria, para la aceptación del trabajo, la consulta y cita de los trabajos presentados en los Congresos Argentinos de Anatomía, cuyos resúmenes se encuentran publicados en: BIBLIOGRAFÍA ANATÓMICA ISSN 1852-3889 / <http://www.biblioanatomica.com.ar/index8.htm>

### Categorías de Artículos

- Historia de la Anatomía
- Reseñas y Biografías
- Sección Aparato Locomotor
- Sección Esplacnología
- Sección Neuroanatomía
- Anatomía Imagenológica
- Aplicación de la Anatomía
- Anatomía Veterinaria
- Variaciones Anatómicas
- Técnicas Anatómicas
- Educación y Pedagogía en Anatomía
- Editoriales
- Cartas al Editor
- Reporte de Caso\*

### Contenido de los trabajos

El trabajo debe enviarse organizado en archivos separados de la siguiente manera:

- Manuscrito (.doc)
- Tablas (.xls ó .doc)
- Imágenes y Gráficos (.jpg)
- Referencias de las Imágenes y tablas (.doc)

*Nota: Los términos anatómicos empleados en los manuscritos deberán corresponderse a la Terminología Anatómica.*

### Preparación del manuscrito

**1ª página:** Título del trabajo. Apellido y Nombre del/os autor/es. Lugar de realización. Información de contacto (e-mail del autor principal)

**2ª página:** Resumen: Máximo 400 palabras. Los artículos en castellano deberán presentar el resumen en castellano e inglés. Los artículos en inglés deberán presentar resumen en inglés y castellano. Palabras clave: (5)

**3ª página (en adelante):** Introducción. Materiales y método. Resultados. Discusión. Conclusiones. Agradecimientos. Referencias

### \*Reporte de Caso

El "Reporte de Caso" debe desarrollarse de acuerdo a las siguientes características:

**1ª página:** Título del trabajo. Apellido y Nombre del/os autor/es. Lugar de realización. Información de contacto (e-mail del autor principal)

**2ª página:** Resumen: Máximo 400 palabras. Palabras clave (5)

**3ª página (en adelante):** Introducción. Reporte de Caso. Discusión. Agradecimientos. Bibliografía. Cantidad máxima de palabras: 1500

## Características del Texto

- El manuscrito deberá ser enviado en formato **Microsoft Word .doc**, en un sólo archivo, sin incluir imágenes ni tablas en documento.
- El texto deberá presentarse en un tamaño de hoja A4, con interlineado sencillo, sin sangrías, ni divisiones de columnas.
- No se deberá aplicar ningún tipo de estilo, ornamentos o diseño al documento.
- Deberán incluirse los estilos de fuente en textos destacados (negrita, cursiva, etc.) así como también se podrán incluir textos con numeración y viñetas de ser necesarios.

## Imágenes y gráficos

- Archivos de imágenes: Las imágenes y gráficos deberán enviarse en archivos separados e individuales en formato **.jpg** preferentemente en alta resolución.
- Los archivos deberán ser numerados e identificados con su correspondiente nombre, por ejemplo **fig01.jpg**
- Podrán comprimirse todas las imágenes en un sólo archivo **.rar** ó **.zip** (sin contraseñas de seguridad)
- Cita en el texto: Deberá incluirse la cita de la imagen en el texto principal (**ver Fig. 5**)
- Pie de imágenes: Las referencias de las fotografías y gráficos deberán ser enviadas en un archivo de Word independiente del texto principal, indicando la figura a la que corresponde cada referencia. La cita debe comenzar con el número de la figura en negrita, (ejemplo: **Fig. 1**) seguido una breve descripción de la misma. Posterior a la descripción deben colocarse las referencias de los elementos presentes en la imagen y/o gráfico, que deberán ser citados con números, respetando dicha numeración para cada elemento.

## Tablas

- Archivos de tablas: Las tablas deberán ser preparadas en **Word (.doc)** y/o **Excel (.xls)** y enviadas en archivos separados del texto principal.
- Los archivos deberán ser numerados e identificados con su correspondiente nombre, por ejemplo **tabla01.xls**
- Pie de Tablas: Las referencias de las tablas deberán ser enviadas en un archivo de **Word (.doc)** independiente del texto principal, indicando la tabla a la que corresponde cada referencia.
- Las tablas deberán identificarse con números romanos, seguidos por el título o descripción (Ejemplo: **Tabla I: Título de tabla**)
- Cita en el texto: Deberá incluirse la cita de la tabla en el texto principal (**ver Tabla I**)

## Referencias

- **Citas en el texto:** En el texto principal, luego de incorporar una afirmación de un determinado autor, deberá colocarse el número correspondiente al artículo, libro, etc., entre paréntesis, sin superíndice: (1-3).
- **Bibliografía:** La bibliografía utilizada en cada artículo deberá organizarse con numeración, de acuerdo a la aparición en el manuscrito del trabajo.
- **Artículos de Revistas:** Apellido y nombres (iniciales – separados por ; ), Título del trabajo en cursiva, Nombre de la revista, Año, Volumen, Número, Número de páginas. Ejemplo: Ottone, N.E.; Medan, C.D. *A rare muscle anomaly: The supraclavicularis proprius*. *Folia Morphologica* 2009; 68(1): 55-57
- **Libros:** Apellido y nombres (iniciales), Título del Capítulo del Libro, Título del libro, Edición, Editorial, Ciudad de Impresión, Año, Número de páginas. Ejemplo: Testut, L.; Latarjet, A. *Tomo Segundo: Angiología, Tratado de anatomía humana*, 9ª edición, Editorial Salvat, Barcelona, 1954, pp. 124-156.
- **Internet:** Briones, O.; Romano, O. A.; Baroni, I. *Revisión anatómica del nervio sinuvertebral*. *Bibliografía Anatómica* [online]. 1982, vol. 19, no. 5 [citado 2009-05-19], pp. 7. Disponible en: <http://www.biblioanatomica.com.ar/20005.pdf>. ISSN 1852-3889.

## Online Papers Submission: Authors guidelines

Papers submitted for publication in *Revista Argentina de Anatomía Online* should be sent as attachments by email to [autor.raa@gmail.com](mailto:autor.raa@gmail.com) following the instructions listed below

### Peer review process

The papers received are submitted to the consideration of experts on the subject who are members of the Editorial Committee. They are the ones in charge of reviewing and evaluating the articles and, later, they recommend the acceptance, revision or rejection of the same.

The final decision, considering the opinions of the Committee of Experts, is carried out by the Editor-in-Chief of the Revista Argentina de Anatomía Online.

### Papers Categories

- Anatomy History
- Reviews and Biographies
- Locomotor
- Splanchnology
- Neuroanatomy
- Imaging Anatomy
- Application of Anatomy,
- Anatomical Variations
- Veterinary Anatomy
- Anatomical Techniques
- Education and Teaching in Anatomy
- Editorials
- Letters to the Editor
- Case Report\*

### Content of the papers

The paper should be organized in separate files as follows:

- Manuscript (.doc)
- Tables (.xls or .doc)
- Images and Graphics (.jpg)
- References of Images and tables (.doc)

*Note: The anatomical terms used in the manuscripts must correspond to the Anatomical Terminology.*

### Manuscript features

**1<sup>st</sup> page:** Paper title. Author (s). Institution. Contact information (e-mail of the main author)

**2<sup>nd</sup> page:** Abstract: Maximum 400 words. Papers in Spanish must present the abstract in Spanish and English. papers in English should be summarized in English and Spanish. Keywords: (5)

**3<sup>rd</sup> page onwards:** Introduction. Materials and method. Results. Discussion. Conclusions. Acknowledgments. References

#### \*Case report

The "Case Report" should be developed according to the following features:

**1<sup>st</sup> page:** Paper title. Author (s). Institution. Contact information (e-mail of the main author)

**2<sup>nd</sup> page:** Abstract: Maximum 400 words. Keywords (5)

**3<sup>rd</sup> page onwards:** Introduction. Case report. Discussion. Acknowledgments. Bibliography. Maximum number of words: 1500

## Text Features

- The manuscript should be sent in **Microsoft Word .doc** format, in a single file, without including images or tables in document. The text should be presented in an A4 sheet size, with single spacing, without indentations, or column divisions.
- No style, ornament or design should be applied to the document.
- Font styles should be included in bold text (bold, italic, etc.) as well as text with numbered lists and bullets if necessary.

## Images and graphics

- Image files: Images and graphics should be sent in separate and individual files in **.jpg** format preferably in high resolution.
- The files must be numbered and identified with their corresponding name, for example **fig01.jpg**
- All images can be compressed in a single **.rar** or **.zip** file (without security passwords)
- Quote in the text: The quotation of the image should be included in the main text (**see Fig. 5**)
- Image footer: The references of the photographs and graphics should be sent in a **Word (.doc)** file independent of the main text, indicating the figure to which each reference corresponds.
- The quotation should start with the number of the figure in bold, (example: **Fig. 1**) followed by a brief description of it. After the description must be placed references of the elements present in the image and / or graphic, which should be cited with numbers, respecting said numbering for each element.

## Tables

- Table Files: Tables should be prepared in **Word (.doc)** and / or **Excel (.xls)** and sent in separate files from the main text.
- The files must be numbered and identified with their corresponding name, for example **table01.xls**
- Table footer: The references of the tables should be sent in a **Word (.doc)** file independent of the main text, indicating the table to which each reference corresponds.
- The tables should be identified with Roman numerals, followed by the title or description (Example: **Table I: Table title**)
- Quote in the text: The quotation from the table should be included in the main text (**see Table I**)

## References

- **Quotes in the text:** In the main text, after incorporating an affirmation of a particular author, the number corresponding to the article, book, etc., in brackets, without superscript must be placed: (1-3).
- **Bibliography:** The bibliography used in each article should be organized with numbering, according to the appearance in the manuscript of the work.
- **Articles of Magazines:** Surname and names (initials - separated by;), Title of the work in italics, Name of the journal, Year, Volume, Number, Number of pages. Example: Ottone, N.E. ; Medan, C.D. *A rare muscle anomaly: The supraclavicularis proprius*. *Folia Morphologica* 2009; 68 (1): 55-57
- **Books:** Surname and first names, Title of Book Chapter, Title of book, Edition, Publisher, City of Print, Year, Number of pages. Example: Testut, L.; Latarjet, A. *Volume Two: Angiology, Treaty of Human Anatomy*, 9th edition, Salvat Publishing House, Barcelona, 1954, pp. 124-156.
- **Internet:** Briones, O.; Romano, O. A.; Baroni, I.I. *Anatomical review of the sinuvertebral nerve*. *Anatomical Bibliography* [online]. 1982, vol. 19, no. 5 [cited 2009-05-19], pp. 7. Available at: <http://www.biblioanatomica.com.ar/20005.pdf>. ISSN 1852-3889.

## Índice / Index

Variante anatómica del tronco superior del plexo braquial. Reporte de un caso.....	8
<i>Anatomical variant in the upper trunk of brachial plexus. A case report.</i>	
Martínez-Benia, Fernando; Rodríguez-Aceves, Carlos Alberto; Robla-Costales, Javier; Socolovsky, Mariano	
Variabilidad anatómica y patrón de osificación de la apófisis estiloides del sistema ósteo-ligamentoso estilohioideo: Estudio en ortopantomografías digitales .....	12
<i>Anatomical variability and ossification pattern of the styloid process of the osteo-ligamentous stylohyoid system: Study in digital orthopantomography.</i>	
Ceriani Navarro, Fernando Darío; Martínez-Almagro Andreo, Andrés	
Anatomía de nariz y senos paranasales: Endoscópica y por imágenes .....	17
<i>Anatomy of the nose and paranasal sinuses: Endoscopic and imaging</i>	
Lobbosco, Edgar Sebastian; Cavalieri, Luciano Luis; Golian, Ignacio; Galichini, Ruth	
Los cadáveres digitales de la realidad virtual vs los cadáveres reales en el aprendizaje de la anatomía. ¿Debería ser un reemplazo o la tecnología no logra sustituir al cadáver? .....	25
<i>The digital corpses of virtual reality vs the real corpses in learning anatomy. Should it be a replacement or does technology fail to replace the corpse?</i>	
Araujo-Cuauro, Juan Carlos	
Región del ángulo bulbopontocerebeloso .....	34
<i>Bulbopontocerebellar angle región</i>	
Folgueira, Agustín; Dorman, Matías; Ferraro, Fernando M.; Rubino, Pablo; Acuña, Marcelo	



## Variante anatómica del tronco superior del plexo braquial. Reporte de un caso

### *Anatomical variant in the upper trunk of brachial plexus. A case report*



Martínez-Benia, Fernando<sup>1</sup>; Rodríguez-Aceves, Carlos Alberto<sup>2</sup>; Robla-Costales, Javier<sup>3</sup>; Socolovsky, Mariano<sup>4</sup>

Servicio de Neurocirugía, Hospital de Clínicas de Montevideo. Montevideo, Uruguay.

E-mail de autor: Fernando Martínez-Benia [fermartneuro@gmail.com](mailto:fermartneuro@gmail.com)

<sup>1</sup>Servicio de Neurocirugía, Hospital de Clínicas, Universidad de la República, Montevideo. Departamento de Anatomía, Facultad de Medicina UCLAEH. Maldonado, Uruguay.

<sup>2</sup>Servicio de Neurocirugía, Centro Médico ABC Campus Santa Fe, Centro Neurológico. Ciudad de México, México.

<sup>3</sup>Servicio de Neurocirugía, Hospitales HM Regla / San Francisco. León, España.

<sup>4</sup>Servicio de Neurocirugía, Hospital de Clínicas de Buenos Aires, Argentina.

#### Resumen

El plexo braquial es el complejo nervioso responsable de la función motora, sensorial y vegetativa de la extremidad superior. Se origina de los ramos ventrales de los nervios espinales de C5 a T1. Las variaciones anatómicas de las estructuras neurovasculares de las extremidades son relativamente frecuentes y pueden tener importancia clínica, quirúrgica y radiológica.

Presentamos el caso de una paciente de 36 años de edad en la cual encontramos una variante anatómica en la formación del tronco superior durante la disección de un plexo braquial izquierdo para su reconstrucción quirúrgica tras sufrir una lesión traumática cerrada, y discutimos los aspectos anatómicos básicos, variantes anatómicas descritas en la literatura y su importancia en la toma de decisiones quirúrgicas.

**Palabras clave:** plexo braquial, tronco superior, variante anatómica, lesión nerviosa, reconstrucción nerviosa.

#### Abstract

*The brachial plexus is the nervous complex responsible for the motor, sensory, and autonomic function of the upper limb. It originates from the ventral branches of the spinal nerves from C5 to T1. Anatomical variations in the neurovascular structures of the extremities are relatively common and can be of clinical, surgical, and radiological significance.*

*We report the case of a 36 year old woman in whom we found an anatomical variant in the formation of the upper trunk during the dissection of a left brachial plexus for its surgical reconstruction after suffering a closed traumatic injury, and we discuss the basic anatomical aspects, anatomical variants described in literature, and their importance in surgical decision-making.*

**Keywords:** brachial plexus, upper trunk, anatomical variant, nerve injury, nerve reconstruction.

## Introducción

Las variantes anatómicas de las estructuras neurovasculares y musculares de las extremidades son relativamente frecuentes.<sup>1-6</sup> Algunas de estas variantes no tienen mayor importancia clínica y son encontradas incidentalmente durante disecciones cadavéricas o estudios imagenológicos realizados para la evaluación de diversas afecciones.

Sin embargo, algunas otras variantes neurovasculares de las extremidades pueden tener relevancia clínica.<sup>(1-6)</sup> Tales variantes anatómicas, pueden requerir la modificación de estrategias quirúrgicas planeadas preoperatoriamente, favorecer compresiones neurovasculares, alterar el resultado de estudios neurofisiológicos o las respuestas frente a la estimulación eléctrica directa transoperatoria.<sup>(1-7)</sup>

Consideramos de interés reportar el siguiente caso de variante anatómica del tronco superior (TS) del plexo braquial (PB), por sus posibles implicaciones clínicas durante la cirugía de reconstrucción nerviosa.

## Reporte de Caso

Se presenta un caso encontrado durante el tratamiento quirúrgico de una lesión traumática cerrada del PB.

Se trata de una mujer de 36 años de edad, quien cuatro meses antes, sufrió politraumatismo al ser atropellada por un auto mientras viajaba en moto.

Del balance lesional primario se destacó una lesión compleja del miembro superior izquierdo, con fractura de húmero y lesión grave de los dedos cuarto y quinto que requirió la amputación de los mismos.

En el examen neurológico se consignó una lesión completa (C5-T1) del PB izquierdo.

Una vez completado el protocolo de estudio diagnóstico preoperatorio, se determinó la necesidad de tratamiento quirúrgico.



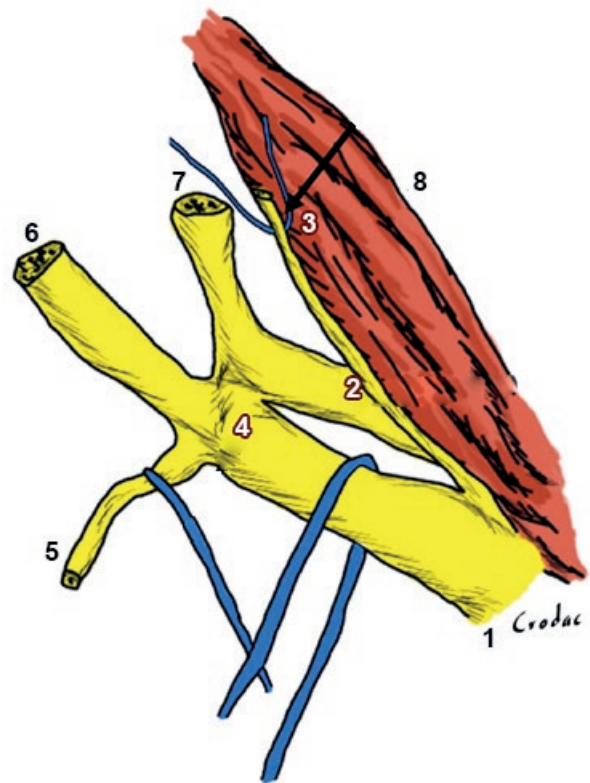
Previa información respecto al riesgo quirúrgico, pronóstico y firma de consentimiento informado por parte de la paciente, se planificó un abordaje supraclavicular para exploración y reconstrucción del PB lesionado.

Durante el mismo, se reconocieron los músculos platísmo y omohioideo. Se reclinó este último para profundizar la disección en busca del PB, encontrando la emergencia de la raíz C5 y, siguiendo dicha estructura, se identificó caudalmente la raíz C6.

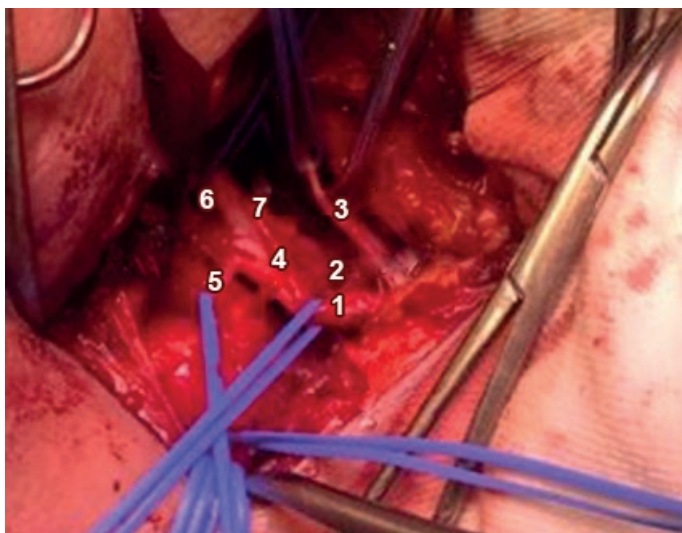
Ambas raíces intercambiaban fibras conformando una "encrucijada" nerviosa, más que un TS propiamente dicho. A partir de esta estructura se originaban las divisiones anterior y posterior (correspondientes al TS), y el nervio supraescapular se originaba de la raíz C5. Esta última aportaba luego un importante componente a la división anterior y un componente algo menor a la división posterior.

La raíz C6 aportaba un componente mayor a la división posterior y otro menor a la división anterior. Esta configuración estaba dispuesta en un único punto, es decir, sin la existencia de un tronco superior bien definido. (Figs. 1 y 2)

La estrategia quirúrgica consistió en una neurotización del nervio supraescapular con fascículos del nervio espinal accesorio, y la neurotización de la división anterior con el nervio frénico. No se presentaron incidentes durante la cirugía.



**Fig. 2:** Representación esquemática de hallazgos transoperatorios.  
1) Raíz C5; 2) Raíz C6; 3) Nervio frénico; 4) "Encrucijada nerviosa" o tronco superior rudimentario; 5) Nervio supraescapular; 6) División anterior; 7) División posterior; 8) Músculo escaleno anterior.



**Fig. 1:** Hallazgos transoperatorios.  
1) Raíz C5; 2) Raíz C6; 3) Nervio frénico; 4) "Encrucijada nerviosa" o tronco superior rudimentario; 5) Nervio supraescapular; 6) División anterior; 7) División posterior.

## Discusión

Las variantes anatómicas neurovasculares y musculares de las extremidades no tienen interés para los estudiantes de pregrado, pero su conocimiento es importante para cirujanos generales, traumatólogos, neurólogos, neurofisiólogos, cirujanos plásticos, imagenólogos, neurocirujanos y anestesiólogos.

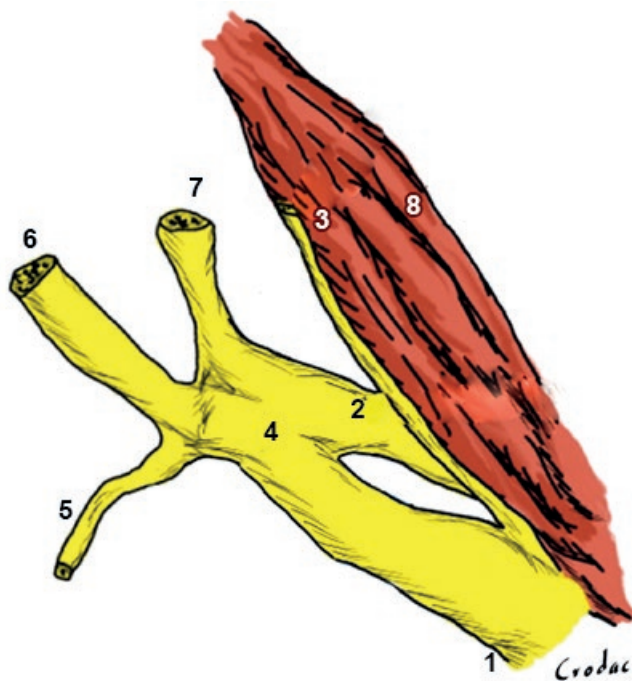
Esto se debe principalmente a sus potenciales implicaciones durante el diagnóstico y tratamiento quirúrgico de neuropatías por atrapamiento, lesiones nerviosas traumáticas y del aparato locomotor. Por ejemplo, un músculo supernumerario puede favorecer un atrapamiento nervioso, una variante en la formación, disposición o trayectoria de un nervio o una arteria, los pueden poner en riesgo de lesión durante un procedimiento quirúrgico.<sup>1-6</sup>

Las variantes anatómicas del PB son relativamente frecuentes. En general se presentan en la emergencia de los ramos colaterales, a nivel del tronco del cual se originan.

Según Testut, "el modo de entrecruzamiento de las diversas ramas constitutivas del plexo braquial presenta tan gran número de variaciones, que no es posible indicárlas siquiera someramente".<sup>8,9</sup>

Sin embargo, a pesar de esta afirmación derivada de un tratado clásico de la anatomía universal, los troncos del PB, mantienen una anatomía relativamente constante en cuanto a su morfología y composición.

Clásicamente, la constitución de los tres troncos del PB es la siguiente: el superior está formado por la unión de las raíces C5 y C6, el medio es la continuación de la raíz C7 y el inferior está formado por la unión de las raíces C8 y T1.<sup>7-13</sup> (Fig. 3)



**Fig. 3:** Configuración habitual del tronco superior.  
1) Raíz C5; 2) Raíz C6; 3) Nervio frénico; 4) Tronco superior rudimentario; 5) Nervio supraescapular; 6) División anterior; 7) División posterior; 8) Músculo escaleno anterior.

Se describen en la literatura como variantes el plexo prefijado, en el cual la raíz C4 aporta fibras en forma relativamente importante, y el plexo postfijado, en donde la raíz T2 tiene un aporte importante.

El tipo de disposición considerado como normal, representa entre el 65 a 87% de los casos.<sup>14-20</sup> En dos series con 200 y 54 casos, el plexo prefijado representó el 25.5% y el 24% respectivamente, aunque para Musset, si se considera cualquier anastomosis entre las raíces C4 y C5, independientemente de su calibre, su incidencia puede incrementar hasta el 63%.<sup>15-17</sup>

Si consideramos al plexo prefijado como una variante del TS, podemos observar que estas son relativamente frecuentes. El plexo postfijado es menos frecuente y se presenta entre 2 a 5% de los casos.<sup>17,20</sup> Además de estas dos variantes mencionadas, hay otras que son muy poco frecuentes, como la presencia de dos o cuatro troncos primarios.<sup>14,15,17-22</sup>

Si excluimos al plexo prefijado, las variaciones del TS representan cerca del 1% de los casos para la mayoría de los autores.<sup>17,20-23</sup> Sin embargo, para Kerr (citado por Hovelacque), el TS tiene variantes hasta en el 10% de los casos.<sup>22</sup>

Para el TS están descritas su fusión con el tronco medio (las raíces C5, C6 y C7 forman un tronco común) y la no fusión de las raíces C5 y C6 (como el caso que presentamos).<sup>14,16,19,22,23</sup>

La fusión entre los troncos superior y medio se reporta en la literatura hasta en un 2 a 3.6% de los casos.<sup>19,22</sup>

En los casos en que no hay formación verdadera del TS, pueden presentarse dos situaciones: las raíces C5 y C6 se dividen en dos ramos (ventral y dorsal) que se reúnen entre sí para formar las divisiones anterior y posterior,<sup>15,17</sup> o como ocurrió en nuestro caso reportado, en donde las raíces C5 y C6 se unen e inmediatamente se dividen sin formar un verdadero tronco.<sup>17,22,23</sup>

Las variantes del PB se presentan por el complejo desarrollo embriológico durante la formación de la extremidad superior en el embrión. El patrón de distribución del PB comienza a partir del día 33 de la vida embrionaria y su forma final se define aproximadamente hasta el día 50.

El primordio de la extremidad superior comienza a ser "invadido" por los miotomos, que formarán los músculos y luego el proceso de crecimiento del cono neural se presenta en base a señales bioquímicas de atracción o rechazo.

Varios miotomos se unirán para formar un músculo y por ello, un mismo músculo puede recibir información de más de una raíz nerviosa.

Por este motivo es que se desarrolla el PB con un patrón de segregación de la información constante, que se respeta en reglas generales como sigue: los ramos anteriores o ventrales del plexo (cordones anterolateral y anteromedial y sus contribuciones) forman el plano de inervación flexor, en tanto que los ramos dorsales o posteriores del plexo (cordón posterior y sus contribuciones) conforman el plano muscular extensor.<sup>12,15,18,19,23</sup>

Así mismo, es interesante que Kappers<sup>23</sup> afirma que de los músculos del ser humano, solo el 31.4% tienen su origen en un único miotomo, y por lo tanto, cerca del 70% de los músculos recibirán una inervación multisegmentaria. A este respecto, los plexos nerviosos son sitios de organización de la información nerviosa, y de allí la complejidad y potenciales variantes anatómicas del PB.

El TS transporta información motora y sensitiva de las raíces C5 y C6, pudiendo también contener fibras de la raíz C4.

La porción motora fundamentalmente se encarga de la motilidad del hombro y la flexión del codo. La porción sensitiva por su parte, se encarga de la sensibilidad del hombro, región lateral del brazo y antebrazo, y hasta la base del pulgar.

La raíz C5 aporta la sensibilidad de la región deltoidea y la motilidad del hombro (nervio supraescapular y la división posterior del TS), en tanto la raíz C6 aporta principalmente la sensibilidad del antebrazo y la motilidad de los músculos flexores del codo (a través el nervio musculocutáneo).<sup>11,12</sup>

En el caso presentado en este reporte, se identificó el origen del nervio supraescapular de la raíz C5, así como el aporte de esta raíz a las divisiones anterior y posterior, al igual que con la raíz C6. Debido a que la paciente tenía una lesión completa del PB, no fue posible identificar la distribución de los componentes motor y sensitivo de cada una de las raíces mediante estimulación eléctrica transoperatoria.

## Conclusiones

El conocimiento de las variantes anatómicas del PB es fundamental en la evaluación y tratamiento de la patología quirúrgica de esta compleja estructura, al igual que en los bloqueos anestésicos.

Los hallazgos eléctricos y el cuadro clínico tras una lesión nerviosa, en presencia de una variante anatómica, pueden manifestarse con signos y síntomas inusuales o confusos para el explorador.

Desde el punto de vista quirúrgico, las variantes anatómicas pueden obligar al cirujano a modificar la estrategia quirúrgica proyectada, por lo tanto, en el tratamiento quirúrgico de las lesiones del PB cuando se considera la exploración del mismo, es necesario realizar una disección que permita exponer sus elementos de manera adecuada para identificar dichas variables y optimizar la estrategia quirúrgica.

## Referencias

1. Bianchi, H.F. *Comentario de artículo*. Rev Arg Ana. Onl 2012; 3(2):45-46.
2. Martínez, F.; Salle, F.; Castelluccio, G.; Moragues, R.; Pinazzo, S.; Suárez, E. *Variante anatómica de los músculos escalenos y su implicancia en la cirugía del plexo braquial*. Rev Arg Neuroc, 2013;27(2): 76-78.
3. Martínez, F.; Ripoll, G. *Anatomical variants of the musculocutaneous nerve. Report of two cases*. J Open Res Software, 2018;1(5).
4. Martínez, F.; Pérez, M. *Arteria Humeral Superficial*. Rev Arg Anat Clin, 2013;5(1):39 (Carta al editor).
5. Martínez, F. *Musculo lumbrical como casusa de síndrome de túnel carpiano*. Rev Arg Anat Clin, 2017;9(1):24-48.
6. Martínez, F.; Medici, C.; Algorta, M. *Síndrome del túnel cubital secundario a músculo anconeopitroclear: Reporte de caso*. Rev Arg Ana Onl, 2012; 3(2):43-45.
7. Martínez, F.; Pinazzo, S. *Anatomía del sistema nervioso periférico. Parte 1: Inervación del miembro superior*. In Socolovsky, M.; Siqueira, M.; Malessy, M. (eds): Introducción a la cirugía de los nervios periféricos. Ediciones Journal, Buenos Aires, 2013:1-19.
8. Testut, L. *Trattato di Anatomia Umana. Vol I Miología*. Torino, Unione Tipografico Editrice. 1921:96-99.
9. Testut, L. *Tratado de anatomía humana*. Sexta edición, Tomo III. Salvat, Barcelona. 1920;188-189.
10. Muset-Lara, A.; Dolz, C.; Rodríguez-Baeza, A. *Anatomy of the brachial plexus*. In: Gilbert, A. (Ed.): Brachial plexus injuries. Martin Dunitz, London, 2001:3-16.
11. Russell, S.M. *Examination of peripheral nerve injuries. An anatomical approach*. Thieme, New York. 2006:1-178
12. Lazorthes, G. *Le système nerveux périphérique*. Masson, Paris. 1955:220-227
13. Llusa, M.; Palazzi, S.; Valer, A. *Anatomía quirúrgica del plexo braquial y de los nervios periféricos de la extremidad superior*. Panamericana, Buenos Aires. 2013:5-91.
14. Natsis, K.; Piagkou, M.; Totlis, T.; Kapetanakis, S. *A prefix brachial plexus with two trunks and one anterior cord*. Folia Morphol (Warsz), 2020;79(2):402-406.
15. Chaudhary, P.; Singla, R.; Kalsey, G. et al. *A four trunked brachial plexus and a post fixed brachial plexus: a conjunction or a co-incidence? Report of three cases*. Clin Anat, 2012; 25(5):593-600.
16. Mohamed, A.M.A.; Grebballa, A.; Rizig, S. *Absence of upper trunk of the brachial plexus*. Int J Appl Basic Med Res, 2001;1(2):123-124.
17. Fazan, V.P.; Amadeu, A.S.; Caffi, A.L.; Filho, O.A. *Brachial plexus variation in its formation and main branches*. Acta Cirurgica Brasi, 2003;18:14-8.
18. Guday, E.; Bekele, A.; Mucho, A. *Anatomical study of prefixed versus postfixed brachial plexuses in adult human cadaver*. ANZ J Surg, 2017;87(5):399-403.
19. Singla, R.K.; Sharma, R.K.; Shree, B. *A two trunked brachial plexus: a case report*. J Clin Diagn Res, 2013;7(4):704-705.
20. Yildiz, S.; Comert, A.; Ozan, H. *A case of connected superior and middle trunks of the brachial plexus or with abnormal upper trunk*. Rom J Morphol Embryol, 2011;52(3 Suppl):1157-9.
21. Emamhadi, M.; Chabok, S.Y.; Samini, F.; Behzadnia, H.; Firozabadi, F.A.; Reihanian, Z. *Anatomical variations of brachial plexus in adult cadavers. A descriptive study*. Arch Bone Jt Surg, 2016;4(3):253-258.
22. Hovelacque, A. *Anatomie des nerfs craniens et rachidiens et du système grand sympathique chez l'homme*. Paris, Librairie Octave Doin, Gaston Doin et Cie Editeurs. 1927.
23. Villamere, J.; Goodwin, S.; Hincke, M.; Jalali, A. *A brachial plexus variation characterized by the absence of the superior trunk*. Neuroanatomy, 2009; 8: 4-6.
24. Kappers, C.U.A.; Huber, G.C.; Crosby, E.C. *The comparative anatomy of the nervous system of vertebrate including man*. Vol I. The Macmillan Company, New York, 1936:135-335.



## Variabilidad anatómica y patrón de osificación de la apófisis estiloides del sistema ósteo-ligamentoso estilohioideo: Estudio en ortopantomografías digitales

### *Anatomical variability and ossification pattern of the styloid process of the osteo-ligamentous stylohyoid system: Study in digital orthopantomography*



ESPAÑA

Ceriani Navarro, Fernando Darío<sup>1</sup>; Martínez-Almagro Andreo, Andrés<sup>2</sup>

Cátedra de Anatomía Humana. Facultad de Ciencias de la Salud. Health Sciences PhD Program. Universidad Católica de Murcia (UCAM). Guadalupe, Murcia. España

E-mail de autor: Fernando Darío Ceriani Navarro [fdceriani@live.com](mailto:fdceriani@live.com)

<sup>1</sup> Programa de Doctorado en Ciencias de la Salud. Universidad Católica de Murcia. Murcia. España.

<sup>2</sup> Cátedra de Anatomía Humana. Universidad Católica de Murcia. España.

#### Resumen

La apófisis estiloides del hueso temporal forma parte del sistema ósteo-ligamentoso estilohioideo, y su variabilidad anatómica puede desencadenar el Síndrome de Eagle, con manifestaciones clínicas que van desde dolor facial y de oído referidos hasta ataques isquémicos transitorios por compresión de la arteria carótida interna, por lo que el diagnóstico precoz es crucial.

El objetivo de este estudio es una evaluación de la variabilidad anatómica en 652 imágenes de apófisis estiloides en pacientes mayores de 20 años, mediante el análisis retrospectivo de 326 ortopantomografías de una clínica privada de España. Las imágenes fueron tomadas con un Kodak modelo 8000 Digital Panoramic System para ortopantomografías, se midió con el software Navigatium, desde el punto de origen en la base del hueso temporal hasta el extremo distal de la apófisis.

Para el análisis estadístico se aplicó el Test de Chi<sup>2</sup>, el Test t de muestras dependientes, el Índice de Kappa, el Test de McNemar, el Modelo ANOVA de 1 vía y el Test de Kruskal-Wallis. El nivel de significancia empleado ha sido del 5% ( $\alpha=0.05$ ). El 28% de las imágenes mostró una apófisis estiloides elongada, la prevalencia entre los varones se cifró en el 42%, significativamente mayor que el 24% de las mujeres. No se encontró una correlación estadísticamente significativa con el lado afectado. El 88% de los pacientes entre 51 y 60 años mostraron simetría del patrón radiológico, lo que resultó ser la tasa más elevada entre los diferentes intervalos de edad coincidiendo con el desarrollo crónico de una posible calcificación de la apófisis estiloides descrita en la literatura.

**Palabras clave:** síndrome de eagle. estiloides elongada. proceso estiloides. radiografía panorámica.

#### Abstract

*The styloid process of the temporal bone is part of the stylohyoid osteo-ligament system, and its anatomical variability can trigger Eagle Syndrome, with clinical manifestations ranging from referred facial and ear pain to transient ischemic attacks due to compression of the internal carotid artery, so, early diagnosis is crucial.*

*The objective of this study is an evaluation of the anatomical variability in 652 images of the styloid process in patients older than 20 years, by retrospective analysis of 326 orthopantomograms from a private clinic in Spain. Images were taken with a Kodak 8000 Digital Panoramic System for Orthopantomography, measured with Navigatium software, from the point of origin at the base of the temporal bone to the distal end of the process.*

*For the statistical analysis, the Chi<sup>2</sup> Test, the dependent samples t Test, the Kappa Index, the McNemar Test, the one-way ANOVA Model and the Kruskal-Wallis Test were applied. The level of significance used was 5% ( $\alpha = 0.05$ ). 28% of the images showed an elongated styloid process, the prevalence among men was 42%, higher than 24% of women.*

*No statistically significant correlation was found with the affected side. 88% of the patients between 51 and 60 years experienced symmetry of the radiological pattern, which turned out to be the highest rate between the different age intervals, coinciding with the chronic development of a possible calcification of the styloid process described in the literature.*

**Keywords:** eagle syndrome. elongated styloids. styloid process. panoramic radiography.

## Introducción

Uno de los componentes del sistema ósteo-ligamentoso estilohioideo es la apófisis estiloides del hueso temporal, que está unida al hueso hioides mediante el ligamento estilohioideo.<sup>1</sup>

Cuando hay una variante de la normalidad con un au-

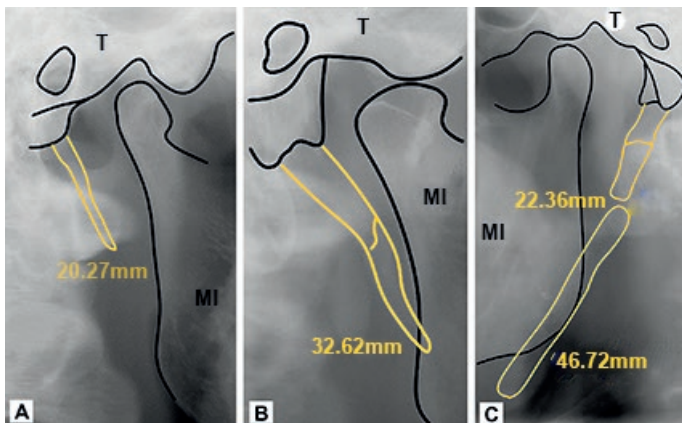
mento considerable en el tamaño de esta apófisis, puede dar lugar al Síndrome de Eagle, condición clínica con síntomas como: disfagia, dolor de garganta, sensación de cuerpo extraño, dolor facial u ótico referidos,<sup>2</sup> en algunos casos, ataques isquémicos por compresión o rotura de la arteria carótida interna que también suele tener variaciones;<sup>4-6</sup> síntomas de peso que suman importancia al diagnóstico precoz y conocimiento de implicaciones clínicas y quirúrgicas.

El origen embriológico de la apófisis estiloides está en el cartílago de Reichert del segundo arco branquial.<sup>7</sup> Su longitud promedio oscila entre 20 y 30 mm y por encima de este rango se define como apófisis estiloides elongada, condición común en la población, pero que cuando presenta síntomas clínicos se asocia al Síndrome de Eagle.<sup>8</sup>

Con frecuencia, es complicado llegar a un diagnóstico temprano de este síndrome debido a su sintomatología inespecífica,<sup>9</sup> confundiendo sus manifestaciones con las de otras enfermedades orofaciales, odontogénicas o temporomandibulares.<sup>10</sup>

Un estudio realizado por Gomes et al. utilizando radiografías panorámicas digitales, reportó una prevalencia del 51% de apófisis estiloides elongadas.<sup>11</sup> Existen diversos estudios en la literatura que señalan las ortopantomografías digitales como primera prueba diagnóstica asequible y sencilla, para el análisis de las variaciones de la apófisis estiloides.<sup>12-14</sup>

El presente trabajo tiene por objetivo evaluar la variabilidad anatómica de la apófisis estiloides como las observadas en la **Fig. 1** y su posible relación con el género y la edad de un grupo de pacientes.



**Fig. 1:** Variabilidad anatómica de la apófisis estiloides:  
A) Sin elongación; B) Elongada con patrón radiológico continuo; C) Elongada con patrón radiológico discontinuo. (T) Hueso Temporal, (MI) Hueso Maxilar Inferior.

## Material y Método

Para este estudio retrospectivo se realizó una selección de 326 ortopantomografías (259 mujeres y 67 varones) de pacientes mayores de 20 años, estas radiografías fueron tomadas desde 2013 a 2018 en una clínica dental privada en España.

La muestra cumplió con los criterios de elegibilidad y protección de datos, contando con la aprobación del Comité Ético de la Universidad Católica de Murcia.

Las imágenes fueron tomadas por el mismo técnico de rayos con un equipo Kodak (Eastman Kodak Company, Rochester, NY, USA) modelo 8000 Digital Panoramic System para ortopantomografías. Se seleccionó el programa "Panoramic exam" y dentro de este el kilovoltaje, el miliamperaje y el tiempo de exposición quedaron determinados por los parámetros type, que se colocó siempre en adult, y size, calibrado en small, medium o high dependiendo de la complejidad del paciente.

Las imágenes fueron almacenadas y procesadas en formato PANO mediante el software Navigatium en un ordenador HP (Hewlett-Packard Company, Palo Alto, CA, USA) modelo Pavillion Desktop, con pantalla Philips (Koninklijke Philips N.V., Eindhoven, Noord-Braovant, Nederland) 246V5L de 24" Full HD de 1920 x 1080 pixels.

Previamente se calibraron todas las imágenes y para ello se seleccionaron aleatoriamente 20 ortopantomografías que tenían los trazos anatómicos referenciales, estas se midieron nuevamente por el mismo operador, para comprobar la coincidencia, y no existencia de errores (calibración intra-operador). Posteriormente, las mismas radiografías fueron medidas por un colaborador ajeno a la investigación para comprobar la calibración inter-operador.

Se procedió a buscar cualquier indicio de radioopacidad que pusiera de manifiesto la existencia de osificación a cualquier nivel del llamado aparato estilohioideo, en el área radiográfica comprendida entre el temporal y el cuerpo del hioides.

Los datos obtenidos fueron registrados en una ficha de recolección de datos, creada para este fin con el programa Microsoft Excel, los cuales fueron ingresados al programa SPSS 15.0, para su análisis estadístico.

## Resultados

### Hallazgos de apófisis estiloides elongada y sus relaciones

En la muestra de 326 sujetos, con una edad media de 50,7 años – rango de 20 a 87 años – el 79,4% fueron mujeres; en relación con la variabilidad de longitud de la apófisis estiloides encontramos que el 27,9% tenían elongación (>30 mm), sin diferencias ( $p=0,833$ ) entre lado derecho (27,6%) e izquierdo (28,2%).

En el lado derecho, la prevalencia fue significativamente mayor ( $p=0,001$ ) en varones (43,3%) respecto a mujeres

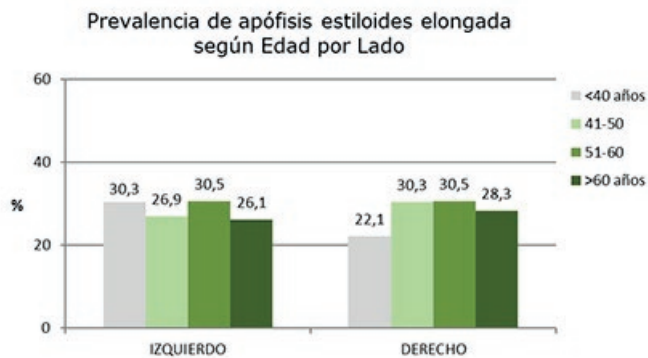
(23,6%). En el lado izquierdo, la diferencia fue significativamente mayor ( $p=0,006$ ) en varones (41,8%) respecto a mujeres (24,7%).

En la **Tabla I** se describe la prevalencia de apófisis estiloides elongada por lado en función de la edad. En el lado derecho, se encontró que 19 (22,1%) de 86 pacientes menores de 40 años presentaron apófisis elongada, 27 (30,3%) de 89 pacientes entre 41 y 50 años, 18 (30,5%) de 59 pacientes entre 51 y 60 años y 26 (28,3%) de 92 pacientes mayores de 60 años.

	LADO					
	Total		DERECHO		IZQUIERDO	
	N	%	N	%	N	%
<b>Total</b>	326	100	90	27.6	92	28.2
<b>&lt;= 40 años</b>	86	100	19	22.1	26	30.3
<b>41-50 años</b>	89	100	27	30.3	24	26.9
<b>51-60 años</b>	59	100	18	30.5	18	30.5
<b>&gt; 60 años</b>	92	100	26	28.3	24	26.1

**Tabla I:** Apófisis estiloides elongada y su distribución según la edad y lado.

La prevalencia fue similar en los diferentes grupos de edad ( $p=0,592$ ) (**Fig. 2**)



**Fig. 2:** Prevalencia de la apófisis estiloides elongada según edad por lado (en %).

En el lado izquierdo, la elongación se detectó en 26 (30,3%) de 86 pacientes menores de 40 años, 24 (26,9%) de 89 pacientes entre 41 y 50 años, 18 (30,5%) de 59 pacientes entre 51 y 60 años y 24 (26,1%) de 92 pacientes mayores de 60 años, también sin diferencias significativas ( $p=0,896$ ).

Para cualquiera de los géneros o grupos de edad, se concluyó una simetría entre lados ( $p>0.05$ ), menos evidente entre los más jóvenes por su mayor tasa en el izquierdo ( $p=0,065$ ).

## Dimorfismo sexual y el efecto de la edad

Respecto al resto de dimensiones y evaluaciones, las **Tablas II y III** resumen el resultado de los test de homogeneidad según sexo y edad respectivamente. No se encuentra diferencia alguna relacionada con el sexo. Tan sólo una tendencia para el número de osificaciones, algo mayor en el lado izquierdo entre los varones ( $p=0,087$ ).

	Izquierdo	Derecho	Global
<b>Osificaciones (SI / NO)</b>	1,000 (Fis)	0,369 (Fis)	0,598 (Chi <sup>2</sup> )
<b>Número de osificaciones</b>	0,087 (t)	0,757 (t)	0,120 (t)
<b>Patrón discontinuo</b>	0,203 (Chi <sup>2</sup> )	0,250 (Chi <sup>2</sup> )	0,087 (Chi <sup>2</sup> )
<b>Simetría patrón radiológico</b>			0,456 (Chi <sup>2</sup> )
<b>Simetría longitud</b>			0,440 (Chi <sup>2</sup> )

\* $p<0,05$ ; \*\* $p<0,01$ ; \*\*\* $p<0,001$

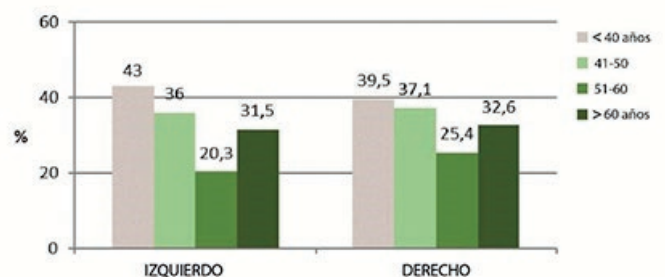
**Tabla II:** Homogeneidad de las dimensiones y evaluaciones de la apófisis según sexo en lados izquierdo, derecho y global: Resultados test Chi<sup>2</sup>, test exacto de Fisher y test t de muestras independientes

	Izquierdo	Derecho	Global
<b>Osificaciones (SI / NO)</b>	0,194 (KW)	0,630 (KW)	0,236 (KW)
<b>Número de osificaciones</b>	0,514 (F)	0,636 (F)	0,305 (F)
<b>Patrón discontinuo</b>	<b>0,038* (Chi<sup>2</sup>)</b>	0,317 (Chi <sup>2</sup> )	<b>0,010* (Chi<sup>2</sup>)</b>
<b>Simetría patrón radiológico</b>			0,065 (Chi <sup>2</sup> )
<b>Simetría longitud</b>			0,684 (Chi <sup>2</sup> )

\* $p<0,05$ ; \*\* $p<0,01$ ; \*\*\* $p<0,001$

**Tabla III:** Homogeneidad de las dimensiones y evaluaciones de la apófisis según edad en lados izquierdo, derecho y global: Resultados test Chi<sup>2</sup>, test F del modelo ANOVA y test de Kruskal-Wallis

En la **Fig. 3** se muestra porcentajes del patrón discontinuo que exhibe ciertos cambios según la edad del paciente; aunque sólo se detecta significativa en el lado izquierdo ( $p=0,038$ ) y cuando se consideran ambos lados conjuntamente ( $p=0,010$ ) (**ver Tabla III**)



**Fig. 3:** Patrón discontinuo de la apófisis estiloides en función de la edad por lado (en %).

La discontinuidad se va reduciendo con la edad, alcanzando un mínimo entre 51-60 años y, para sujetos más mayores, repunta de nuevo a niveles de 41-50 años.

En el lado derecho, la tendencia descriptiva es la misma; pero no hay tanta heterogeneidad. Mientras que, en el lado izquierdo, la tasa máxima en los más jóvenes (43%) se distancia del mínimo (20,3%) que corresponde al grupo de 51-60 años, lo que explica la significatividad alcanzada. También se aprecia cómo la simetría del patrón radiológico depende con fuerza ( $p=0,065$ ) de la edad del paciente.

## Discusión

Existen numerosos estudios que evalúan la variabilidad anatómica de la apófisis estiloides.

En nuestra muestra, encontramos una prevalencia del elongamiento de la apófisis estiloides en 28% de los casos, lo que confirma los datos reportados en estudios anteriores.<sup>11,13</sup>

Se encontró diferencias entre mujeres y hombres para cada grupo de edad; este aspecto muestra resultados similares a la literatura médica consultada: algunos estudios informan de una mayor prevalencia de la apófisis estiloides elongada en la población masculina,<sup>15</sup> datos que coinciden con nuestros resultados; también existen otros datos de mayor prevalencia en la población femenina.<sup>12</sup>

La falta de consenso en la literatura médica sugiere que el género es un aspecto irrelevante en la etiología del elongamiento de la apófisis estiloides.

Así mismo, hemos obtenido un aumento en la prevalencia del elongamiento de la apófisis en relación con la edad de los pacientes, además de encontrar una simetría significativa en la prevalencia de la apófisis estiloides elongada entre los pacientes de 51 y 60 años. Estos datos confirman el desarrollo crónico de la calcificación descrita en la literatura.<sup>16,17</sup>

En este estudio se encontró una predominancia del patrón radiológico discontinuo – unilateral – en el lado izquierdo como el trabajo de Gomes et al.<sup>11</sup>

## Conclusiones

Algo más de la cuarta parte de nuestros pacientes presentó una apófisis estiloides elongada. La prevalencia entre los varones se cifró en el 42%, significativamente mayor que el 24% de las mujeres.

El 88% de los pacientes entre 51 y 60 años mostraron simetría del patrón radiológico, lo que resultó ser la tasa más elevada entre los diferentes intervalos de edad coincidiendo con el desarrollo crónico de una posible calcificación de la apófisis estiloides descrita en la literatura.

## Agradecimientos

Agradecemos a Alba Lledó su colaboración en la elaboración de la muestra.

## Conflicto de intereses

Los autores declaran explícitamente que no hay intereses financieros en relación con este artículo. Todos los procedimientos seguidos estaban de acuerdo con los estándares éticos del comité responsable de experimentación humana y con la Declaración de Helsinki de 1964 y versiones posteriores. Se tiene el consentimiento informado de todos los pacientes para ser incluidos en el estudio. Este artículo no contiene ningún estudio con sujetos humanos o animales.

## Referencias

1. Rouviere, H.; Delmas, A. *Anatomía humana: descriptiva, topográfica y funcional*. 11ª edición, Masson S.A., Barcelona, 2005, pp.131.
2. Zeckler, S.R.; Betancur, A.G.; Yaniv, G. *The eagle is landing: Eagle syndrome – an important differential diagnosis*. Br. J. Gen. Pract. 2012; 62(602): 501-502.
3. Carnevale, C.; Jiménez, C.; Tomás, M.; Arancibia, D.; Til, G.; Sarraia, P.; Tomás, M. *Ischemic stroke and bilateral dissection of the internal carotid artery: A rare manifestation of the Eagle syndrome. A case report*. Rev. Otorrinolaringol. Cir. Cabeza Cuello 2019; 79: 336-340.
4. Farhat, H.I.; Elhamdy, M.S.; Ziayee, H.; Aziz-Sultan, M.A.; Heros, R.C. *Eagle syndrome as a cause of transient ischemic attacks*. J. Neurosurg. 2009; 110(1): 90-93.
5. Landeen, K.C.; Morse, J.; Mannion, K. *Spontaneous Rupture of the Internal Carotid Artery Owing to an Aberrant Styloid Process in an Identical Twin*. JAMA Otolaryngol. Head Neck Surg. 2020; 146: 385-386.
6. Alvarez, D.; Munyo, A.; D'Albora, R.; Pérez, D. *Kinking of the internal carotid artery: Case report and anatomic-surgical importance*. Revista Argentina de Anatomía Online 2015; 6(1): 27 – 29.
7. Rodríguez-Vázquez, J.F.; Merida-Velasco, J.R.; Verdugo-Lopez, S.; Sanchez-Montesinos, I.; Merida-Velasco, J.A. *Morphogenesis of the second pharyngeal arch cartilage (reichert's cartilage) in human embryos*. J. Anat. 2006; 208(2): 179-189.
8. Eagle, W.W. *The symptoms, diagnosis and treatment of the elongated styloid process*. Am. Surg. 1962; 28: 1-5.
9. Pokharel, M.; Karki, S.; Shrestha, I.; Shrestha, B.L.; Khanal, K.; Amatya, R.C. *Clinicora-*

*diologic evaluation of Eagle's syndrome and its management.* Katmandú. Univ. Med. J. (KUMJ) 2013; 11(44): 305-309.

10. Costantinides, F.; Vidoni, G.; Bodin, C.; Di Lenarda, R. *Eagle's syndrome: signs and symptoms.* Cranio, 31(1): 56-60.

11. Gomes do Nascimento J.W.; Nascimento de Souza P.G.; Vessoni, I.; Chicarelli da Silva, M.; Amoroso Silva, P.A.; de Souza Tolentino, E. *Prevalencia de alteraciones en el complejo estilohioideo en radiografías panorámicas digitales.* Rev. Cubana Estomatol. 2015; 52: 12-19.

12. Vieira, E.M.M.; Guedes, O.A.; De Moraes, S.D.; Musis, C.R.; Albuquerque, P.A.; Borges, A.H. *Prevalence of Elongated Styloid Process in a Central Brazilian Population.* J. Clin. Diagn. Res. 2015, 9(9): ZC90-92.

13. Gracco, A.; De Stefani, A.; Bruno, G.; Balasso, P.; Alessandri-Bonetti, G.; Stellini, E. *Elongated styloid process evaluation on digital panoramic radiograph in a North Italian population.* J. Clin. Exp. Dent. 2017; 9(3): e400-404.

14. Radfar, L.; Amjadi, N.; Aslani, N.; Suresh, L. *Prevalence and clinical significance of elongated calcified styloid processes in panoramic radiographs.* Gen. Dent. 2008; 56(6): e29-32.

15. More, C.B.; Asrani, M.K. *Evaluation of the styloid process on digital panoramic radiographs.* Indian J. Radiol. Imaging 2010; 20(4): 261-265.

16. Bruno, G.; De Stefani, A.; Balasso, O.; Mazzoleni, S.; Gracco, A. *Elongated styloid process: An epidemiological study on digital panoramic radiographs.* J. Clin. Exp. Dent. 2017; 9(12): e1446-1452.

17. Rizzatti-Barbosa, C.M.; Ribeiro, M.C.; Silva-Concilio, L.R.; Di Hipolito, O.; Ambrosano, G.M. *Is an elongated stylohyoid process prevalent in the elderly? A radiographic study in a Brazilian population.* Gerodontology 2005; 22(2): 112-115.





## Anatomía de nariz y senos paranasales: Endoscópica y por imágenes *Anatomy of the nose and paranasal sinuses: Endoscopic and imaging*



Lobbosco, Edgar Sebastian; Cavalieri, Luciano Luis; Golian, Ignacio; Galichini, Ruth

I Cátedra de Anatomía, Facultad de Medicina, Universidad de Buenos Aires. Argentina

E-mail de autor: Edgar Sebastián Lobbosco [sebastianlobbosco@hotmail.com](mailto:sebastianlobbosco@hotmail.com)

### Resumen

La cavidad Nasal puede ser dividida por el septum nasal en dos cavidades, que se extienden desde las narinas anteriormente, hasta las coanas posteriormente, continuándose desde allí con la nasofaringe. Usualmente ambas cavidades son de diferente tamaño. Cada lado a su vez puede ser dividido en el vestíbulo nasal y la cavidad nasal propiamente dicha. El objetivo del presente trabajo es describir la anatomía endonasal y correlacionar imágenes tomográficas con cortes cadavéricos.

Se utilizaron quince cadáveres fijados con formol al 10% y conservados en fenoxetol al 4% y ácido fólico al 1%; a los cuales se les realizó disección endoscópica endonasal. Luego cinco fueron seccionados en cortes sobre el plano coronal y axial.

La exploración endoscópica nasal debe seguir una progresión sistemática en tres grandes escalones: 1) Vestíbulo nasal, septum, meato inferior y nasofaringe; 2) Receso esfenoidal y meato superior; 3) Meato medio. Se utilizaron los diferentes cortes axiales y coronales de cabeza que se compararon con los cortes tomográficos de Macizo Facial, lo cual permite la ubicación de los elementos anatómicos relevantes a la hora de planificar un abordaje endonasal.

La cirugía endoscópica de nariz y senos paranasales es una técnica quirúrgica que se ha extendido rápidamente. La patología nasosinusal y las variaciones anatómicas hacen indispensable la utilización de la endoscopia diagnóstica y la tomografía computada. En ocasiones en las que los hallazgos tomográficos no concuerdan con los endoscópicos, el conocimiento anatómico entra en juego tomando un rol principal para la conservación de estructuras de importancia en la región.

**Palabras clave:** nariz; endoscopia nasal; macizo facial; senos paranasales; etmoides

### Abstract

*Nasal Cavity can be divided by the nasal septum into two cavities, extending from the nares above until choanae subsequently, continuing from there with the nasopharynx. Usually both cavities are different sizes. Each side can be divided into a nasal vestibule and nasal cavity itself. The aim of this paper is to describe the endonasal anatomy and correlate with tomographic images of cadaveric cuts.*

*We used 15 (fifteen) bodies fixed with 10% formalin and preserved in phenoxetol 4% carbolic acid and 1%; to which underwent endonasal endoscopic dissection. Then five were sectioned in sections on the coronal and axial plane.*

*The nasal endoscopic examination should follow a systematic progression in three major steps: 1) Lobby nasal, septum, inferior meatus and nasopharynx. Sphenoidal; 2) Recess and superior meatus; 3) middle meatus. Tomographic images of craniofacial used without contrast axial and coronal slices. The different axial and coronal head compared with the tomographic slices of craniofacial, which allows the location of relevant anatomical elements when planning an endonasal approach.*

*The endoscope is an instrument used to look inside a body cavity, duct or hollow organ. It consists of a flexible tube which has a light and a camera at the end of the probe. Introducing the instrument, it is used through a natural body orifice such as the mouth, nose nostril, rectum or urethra, or also through an incision.*

*Endoscopic surgery of nose and paranasal sinuses is a surgical technique that has spread rapidly. Sinonasal pathology and anatomical variations make essential the use of diagnostic endoscopy and computed tomography. In times when tomographic findings do not match the endoscopic view, comes into play the role of anatomical knowledge to conserve important structures in the region.*

**Keywords:** nose; nasal endoscopy; facial solid; paranasal sinuses; ethmoid

## Introducción

La pirámide nasal o nariz está conformada por dos paredes laterales que se proyectan desde la cara y que se unen anteriormente en el dorso de la nariz. Hacia cefálico el dorso se continúa con la raíz de la nariz y la frente, mientras que hacia caudal termina en el ápice.

Las paredes laterales de la nariz están formadas por el hueso nasal y el proceso nasal del hueso maxilar superior, por cartílago y tejido fibroadiposo inferiormente.

Entre las paredes divergentes de la nariz, se encuentran dos orificios o narinas, separados en la línea media por cartílago septal. La posición, forma, propiedades del hueso y cartílago de la nariz determinan considerablemente la forma, armonía de la cara y de la función de la cavidad nasal.

La irrigación de la nariz externa está dada por:

- A. Arteria facial y ramas
- B. Arteria nasal dorsal que se origina de la arteria oftálmica.

Su inervación sensorial es de la I y II rama del trigémino y la inervación motora de los músculos por el nervio facial.

Cavidad Nasal puede ser dividida por el septum nasal en dos cavidades, que se extienden desde las narinas anteriormente, hasta las coanas posteriormente, continuándose desde allí con la nasofaringe. Usualmente ambas cavidades son de diferente tamaño.

Cada lado a su vez puede ser dividido en el vestíbulo nasal y la propia cavidad nasal. El vestíbulo nasal es la porción más anterior, limitada lateralmente por el ala de la nariz y medialmente por la porción más anterior del septum.

El vestíbulo está recubierto por epidermis que contiene pelos (vibrisas) y glándulas sebáceas. La pared medial del vestíbulo nasal encierra el soporte de la estructura de la parte anterior del septum cartilaginosa y tejido conectivo del septum, llamada columela.

El techo del vestíbulo está formado por cartílago alar, ya que su crura medial se extiende en la columela y su parte lateral da soporte a la pared externa del vestíbulo. Así los cartílagos alares determinan la forma de la punta nasal y el grado de apertura de ella.

La cavidad nasal propiamente dicha posee paredes laterales, mediales, techo y piso. La pared medial, formada por el septum, es vertical, mientras que la pared lateral se inclina hacia medial superiormente. De este modo, el piso de la cavidad nasal es más ancho que el techo.

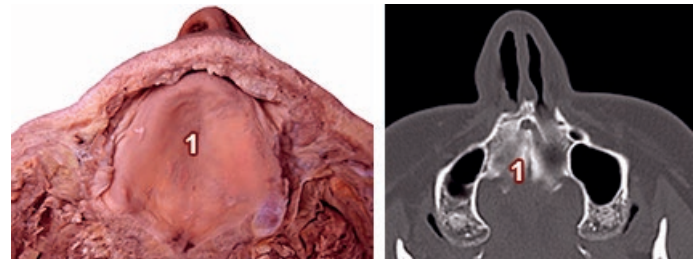
El techo posee las porciones frontonasal anterior, central (formada por la placa cribiforme del hueso etmoides) y esfenoide posterior.

Las células nerviosas del epitelio olfatorio se encuentran en la mucosa del techo de la cavidad nasal, el cornete superior y la porción más superior del septum. Desde allí las fibras nerviosas pasan a través de la placa cribiforme al bulbo olfatorio.

El resto de la mucosa constituye la porción respiratoria de la mucosa nasal. Ésta se adhiere firmemente al periostio y pericondrio subyacente, y posee una rica irrigación y anastomosis arterio-venosas, especialmente en el cornete inferior, lo que permite un rápido entibiamiento y humidificación del aire inspirado (ya que el aire inspirado viaja mayoritariamente por el meato inferior).

El piso de la cavidad nasal está formado, desde anterior a posterior, por el proceso palatino del hueso maxilar, la por-

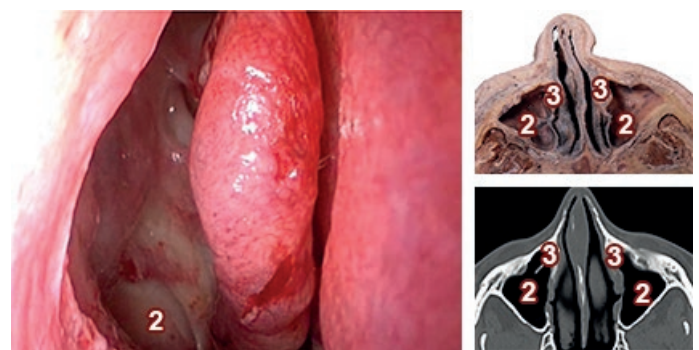
ción horizontal del hueso palatino (**Fig. 1**) y el paladar blando. La pared medial está constituida por el septum o tabique nasal, cuya porción anterior es cartilaginosa y la posterior es ósea. El septum puede presentar desviaciones o también espolones.



**Fig.1:** Corte y TC axial de cabeza a la altura de paladar duro. 1) Paladar duro

La pared lateral de la cavidad nasal presenta tres proyecciones óseas o cornetes: superior, medio e inferior. Los cornetes superior y medio son parte del hueso etmoidal, mientras que el cornete inferior es un hueso independiente. Los cornetes se curvan hacia inferior y lateral determinando tres túneles en sentido antero-posterior, denominados meatos superior, medio e inferior.

El meato superior es el más pequeño, mientras que el inferior es el mayor. En la porción más anterior del meato inferior se encuentra la llegada del conducto nasolacrimal. (**Fig. 2**)



**Fig.2:** Imagen Endoscópica Fosa Nasal Derecha, Corte y TC axial de cabeza a la altura de techo del seno maxilar; 2) Seno Maxilar; 3) Conducto Lacrimal

En la pared lateral del meato medio se pueden apreciar varias estructuras: la bula etmoidal, que es una proyección redondeada que corresponde a las celdillas etmoidales medias, el hiato semilunar, surco ubicado por debajo de la bula etmoidal, la apófisis unciforme, parte del hueso etmoidal en relación infero-medial al hiato semilunar.

Diferentes senos paranasales drenan al meato medio. El seno maxilar, a través del infundíbulo, drena al hiato semilunar. El seno frontal drena a la porción más anterior del hiato semilunar. Las celdillas etmoidales anteriores drenan cerca de la bula etmoidal al meato medio, mientras que las celdillas etmoidales medias drenan a través de la bula etmoidal o posterior a ella. El meato superior es pequeño, y a él drenan las celdillas etmoidales posteriores. En situación postero-superior al cornete superior se encuentra receso esfenoides, sitio de drenaje del seno esfenoidal. (Fig. 3)

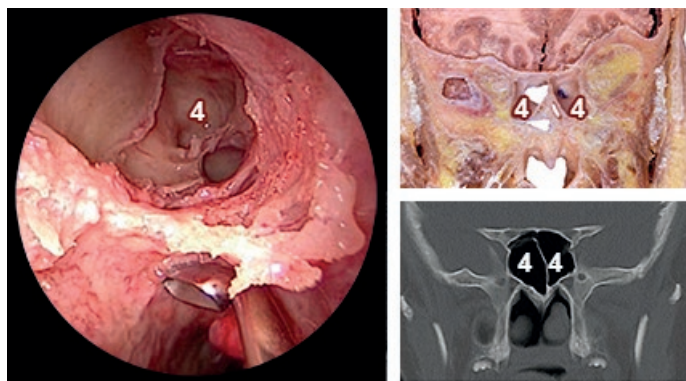


Fig.3: Imagen Endoscópica Fosa Nasal Derecha, Corte y TC coronal de cabeza a la altura de Seno Esfenoidal. 4) Seno Esfenoidal

Las cavidades paranasales son prolongaciones de la cavidad nasal hacia los huesos vecinos del cráneo. Son cavidades pares existiendo una gran variabilidad entre un individuo y otro e incluso dentro de un mismo sujeto. Pudiendo existir ausencias (agenesia) o menor desarrollo (hipoplasia). Los senos paranasales son maxilares, etmoidales anterior y posterior, frontal y esfenoidal.

### Seno maxilar

Está presente desde el 4º mes de vida intrauterina, como un pequeño divertículo que nace del etmoides anterior. Continúa su desarrollo a través de los primeros años de vida para alcanzar el nivel del piso de la fosa nasal alrededor de los 7 a 8 años y crece hasta la edad adulta. Es difícil su evaluación en la radiografía simple antes de los tres años.

Al nacer, el seno maxilar mide menos de 5mm y la neumatización se produce con una velocidad de 2mm por año, enlenteciéndose desde los 9 años. Su volumen promedio en el adulto es de 15 ml.

En ocasiones ambos senos maxilar es se desarrollan asimétricamente, lo que puede conducir a diagnósticos radiológicos incorrectos.

El ostium de drenaje del seno maxilar (Fig. 4) se encuentra en la parte superior de la pared medial y se abre a la nariz a través del infundíbulo a nivel del meato medio. En la pared medial también se puede encontrar un pequeño orificio de drenaje llamado ostium accesorio.

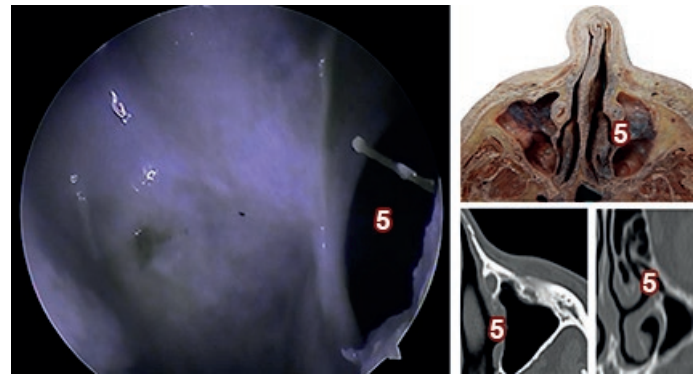


Fig.4: Imagen Endoscópica Fosa Nasal izquierda. 5) Ostium Seno Maxilar

Por su pared superior, la pared superior del seno forma el piso de la órbita y se relaciona con el saco lagrimal. A su vez está pasando el nervio infraorbitario en su canal óseo. (Figs. 5 y 6)

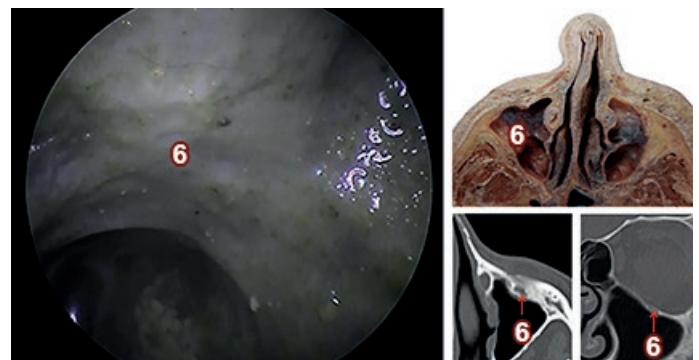


Fig.5: Imagen Endoscópica Endosinusal de Fosa Nasal izquierda. 6) Nervio Infraorbitario

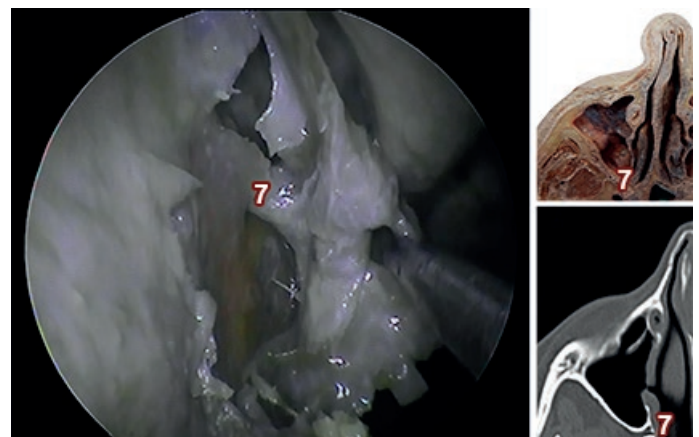
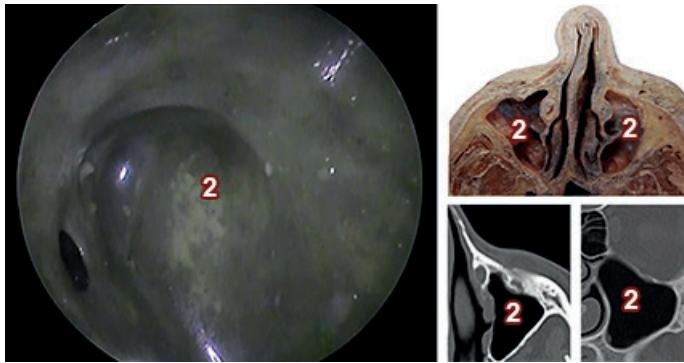
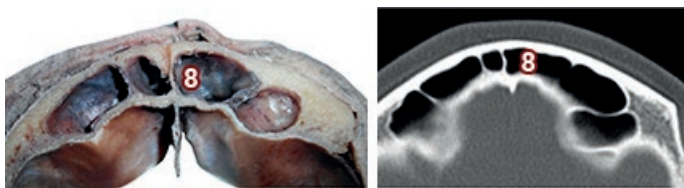


Fig.6: Imagen Endoscópica Fosa Nasal Derecha. 7) Arteria Esfenopalatina

La pared anterior es la parte facial y contiene al nervio orbitario inferior. La pared posterior se relaciona con la fosa pterigopalatina y su contenido (arteria maxilar con rama terminal la arteria esfenopalatina (**Fig. 7**), ganglio pterigopalatino, ramas del nervio trigémino (V) y sistema autónómico). Finalmente, el piso del seno maxilar (**Fig. 8**) se relaciona con los alvéolos dentarios del segundo premolar y primer molar.



**Fig.7:** Imagen Endoscópica Endosinusal de Fosa Nasal izquierda. 2) Seno Maxilar



**Fig.8:** Corte y TC axial de cabeza a la altura del Seno Frontal. 8) Seno Frontal

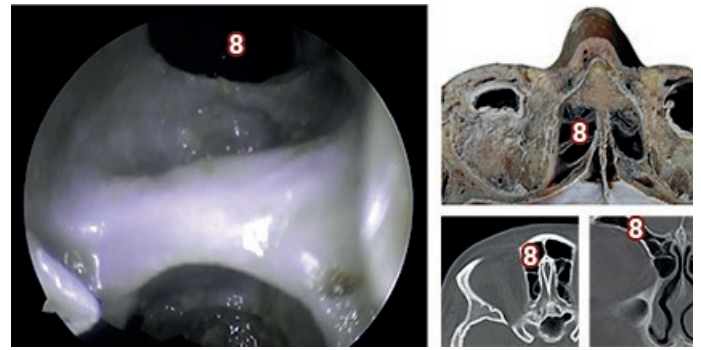
## Seno frontal

Es posible identificarlo como unidad anatómica a partir de los 2 años de edad, y es radiológicamente visible desde los 6 a 8 años.

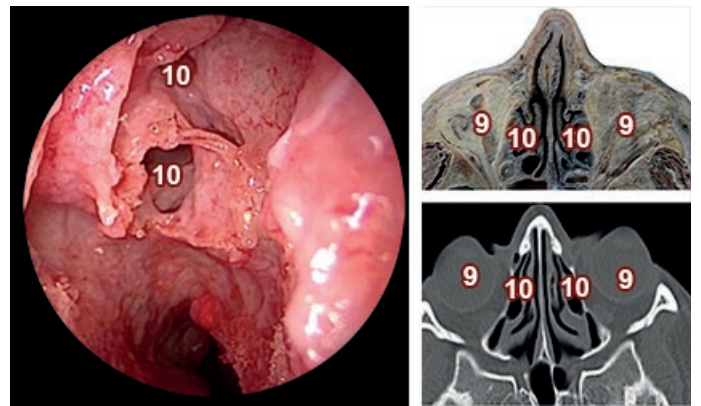
Su volumen promedio es de 4 a 7 ml., aunque a menudo existen diferencias considerables en el tamaño entre cavidad derecha e izquierda en una misma persona, pudiendo incluso estar ausente en forma uni o bilateral.

Está comunicado con la cavidad nasal a través del receso nasofrontal (**Figs. 9 y 10**) que se abre en la nariz bajo la cabeza del cornete medio.

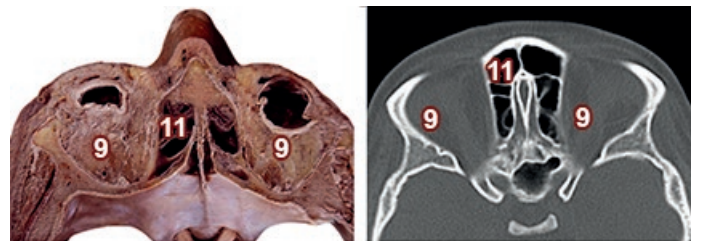Su pared anterior forma la parte inferior de la frente. La pared posterior está en contacto con las meninges y el lóbulo frontal, y la pared inferior forma parte del techo de la órbita. (**Figs. 11 y 12**)



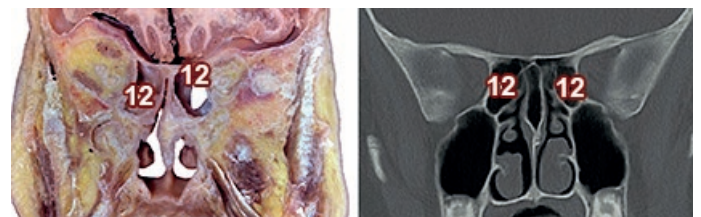
**Fig.9:** Imagen Endoscópica Fosa Nasal Izquierda. 8) Seno Frontal



**Fig.10:** Imagen Endoscópica Fosa Nasal Derecha, Corte y TC axial de cabeza a la altura de la Órbita. 9) Órbita; 10) Seno Etmoidal



**Fig.11:** Corte y TC axial de cabeza a la altura de Receso Frontal. 9) Órbita; 11) Receso Frontal



**Fig.12:** Corte y TC coronal de cabeza a la altura de Seno Etmoidal. 12) Seno Etmoidal

## Laberinto etmoidal

Corresponde a un conjunto de varias celdillas con contenido aéreo. (Fig. 13)

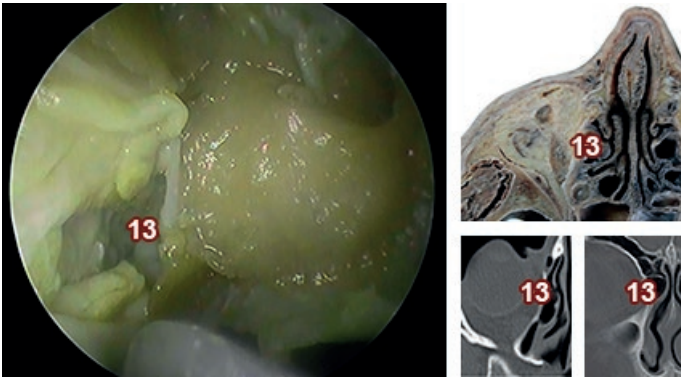


Fig.13: Imagen Endoscópica de Fosa Nasal Derecha. 13) Lámina Papirácea

Embriológicamente aparece a partir del 5° mes de vida intrauterina. Al nacimiento se encuentra desarrollado y mide entre 2 y 5 mm de diámetro. Continúa su crecimiento durante los primeros años de vida.

Anatómicamente se divide en etmoides anterior formado por aquellas celdillas que desembocan en el meato medio, y etmoides posterior por aquellas que desembocan en el meato superior.

Todas las celdillas de un lado están comunicadas entre sí. Superiormente se relaciona con la base de cráneo, lateralmente está separado de la órbita por la lámina papirácea, posteriormente está en contacto con el seno esfenoidal y medialmente con los cornetes superior y medio.

## Seno esfenoidal

Es el más posterior de los senos, se origina del etmoides posterior e invade el hueso esfenoidal a los 3 a 4 años.

Termina su crecimiento en la adolescencia. Su capacidad es variable y puede estar ausente en un 3 a 5 % de la población.

Su ostium de drenaje se encuentra en la pared anterior del cuerpo del hueso esfenoidal hacia medial.

Su pared superior está en contacto con la fosa craneal anterior y media en estrecha relación con el quiasma óptico y el foramen óptico.

La pared lateral está en contacto con el seno cavernoso, la arteria carótida interna, los nervios craneales II, III, IV, V y VI.

El piso se relaciona con el techo de la nasofaringe y la coana. Entre el nervio óptico y la arteria carótida interna está el receso óptico carotideo. (Fig. 14)

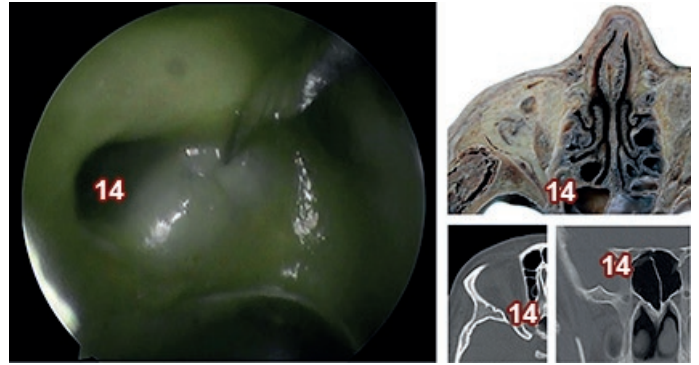


Fig.14: Imagen Endoscópica Endosinusal Fosa Nasal Derecha. 14) Receso Óptico Carotideo

Como objetivo del presente trabajo nos proponemos describir la anatomía endonasal y correlacionar imágenes tomográficas con cortes cadavéricos.

## Materiales y Métodos

Se utilizaron quince cadáveres fijados con formol al 10% y conservados en fenoxetol al 4% y ácido fénico al 1%; a los cuales se les realizó disección endoscópica endonasal.

Luego cinco fueron seccionadas con sierra de cinta de 900W Makita® en cortes sobre el plano coronal y axial.

Material de magnificación endoscópica: óptica de 0° y 30° de 4mm, cámara endoscópica con endocupla y fuente de luz portátil y fuente de luz portátil y computadora con software Encore®.

Las fotos y videos se realizaron con una cámara Panasonic Lumix® Fz70 6mpx 70x.

Se emplearon imágenes tomográficas de Macizo facial sin contraste; cortes axiales y coronales.

## Resultados

La exploración endoscópica nasal debe seguir una progresión sistemática en tres grandes escalones:<sup>1</sup>

1. Vestíbulo nasal, septum, meato inferior y nasofaringe.
2. Receso esenoetmoidal y meato superior.
3. Meato medio.

### Vestíbulo nasal

La exploración del vestíbulo nasal se puede realizar a través de una rinoscopia directa, utilizando un espejo de Killian o con el endoscopio rígido. De su exploración se aprecian la visualización de las vibrisas en su porción cutánea.

### Septo nasal

Se hallan dos crestas septales fisiológicas las cuales son zonas de transición osteocartilaginosa.

La primera cresta vertical por delante de la cabeza del cornete inferior se corresponde a la unión condroetmoidal.

La segunda es una cresta septal oblicua, de dirección anteroposterior e inferosuperior se corresponde con la unión condrovomeriana en su sector más anteroinferior y a la transición etmoideovomeria en el sector más superior.

El segmento coanal del vómer forma el arco septal que constituye la pared medial de la coana y sirve como parámetro para la exploración del receso esenoetmoidal.

Para la exploración de la pared lateral nasal se utiliza la clasificación de Cottel que la divide en 5 aéreas:<sup>3</sup>

1. Territorio entre las ventanas nasales y la región valvular.
2. Borde inferior de los cartílagos laterales superiores.
3. Entre el área II y la cabeza de los cornetes.
4. Zona que involucra los cornetes
5. Coana. Área entre las colas de los cornetes y la pared posterior de la rinofaringe.

### Meato inferior

Se distinguen tres segmentos de anterior a posterior, el campo lagrimal, el sinusal y el palatino. El campo lagrimal es el más ventral, ubicándose 1 cm por detrás de la cabeza del

cornete inferior, en el cual desemboca la vía lagrimal. Solo el 10% de los casos el orificio mucoso coincide con el orificio óseo de la vía lagrimal, en esos casos es posible su visualización; pero como suele ser lo habitual la desembocadura mucosa es más caudal y difícil de visualizar.

El campo sinusal ocupa la porción más central del meato inferior, ubicado a 2 cm hacia posterior de la cabeza del cornete inferior. (Fig. 15)

Utilizado para acceso por punción al seno maxilar. (Figs. 16 y 17)

Por último, el campo palatino ocupa la porción más posterior constituido por un armazón óseo.

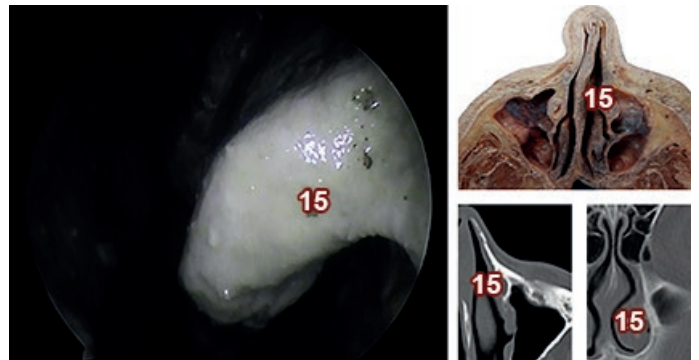


Fig.15: Imagen Endoscópica de Fosa Nasal izquierda. 15) Cornete Inferior

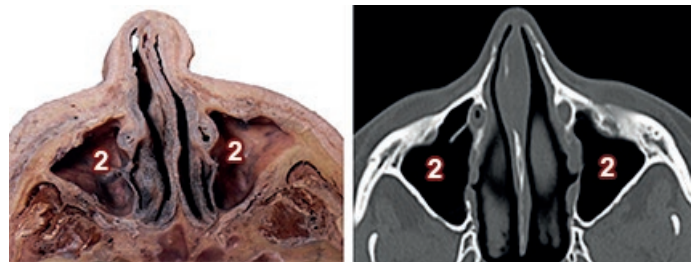


Fig.16: Corte y TC axial de cabeza a la altura de piso del seno maxilar. 2) Seno Maxilar

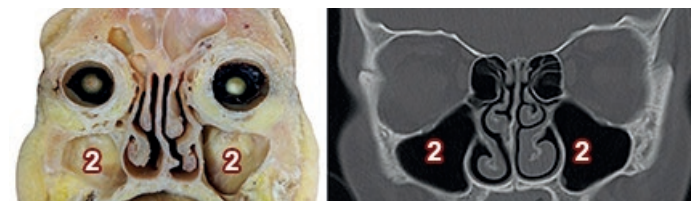


Fig.17: Corte y TC coronal de cabeza a la altura del Seno Maxilar. 2) Seno Maxilar

## Rinofaringe

Primero se localiza el ostium de la trompa tubárica. Los pliegues de la pared posterior del cavum permiten delimitar con el rodete tubárico una depresión, la fosita de Rosenmuller.

Es importante comprobar la movilidad de la mucosa del rodete tubarico y la rinofaringe que se ponen en evidencia a través de movimientos de deglución o vocablos como "on".

Es infrecuente hallar una pequeña depresión central, que constituye el remanente de la bolsa de rathke.

## Receso esfenoetmoidal y meato superior

El segundo escalón en la exploración endonasal se logra introduciendo el endoscopio medial al cornete medio y dirigiéndose hacia la coana; luego se irá explorando territorios anteriores retirando la óptica.

En dicha región se puede distinguir orificios por lo que se arriba a celdillas etmoidales posteriores y cornetes superiores suplementarios.

La zona más posterior en un plano frontal se corresponde con el receso esfenoetmoidal, en cuya porción más cefálica se halla el ostium esfenoidal de morfología variable.

## Meato y cornete medio

Los elementos anatómicos destacables de anterior a posterior son:

- La giba lacrimonasal o relieve de la vía lacrimonasal que se extiende desde el agger nasi cranealmente (protrusión de la primera celdilla etmoidal anterior)
- El cornete inferior caudalmente.

Posteriormente nos encontramos con la línea maxilar, se corresponde con el relieve medial de la apófisis ascendente o frontal del maxilar superior con el hueso lacrimonasal y aloja parcialmente al saco lagrimonasal.

Luego se continúa la exploración luxando el cornete medio (**Fig. 18**) con un suave movimiento medial con la espátula de Freer e introduciendo la óptica en la hendidura premeática.

Visualizándose el relieve de la apófisis unciforme, (**Fig. 19**)

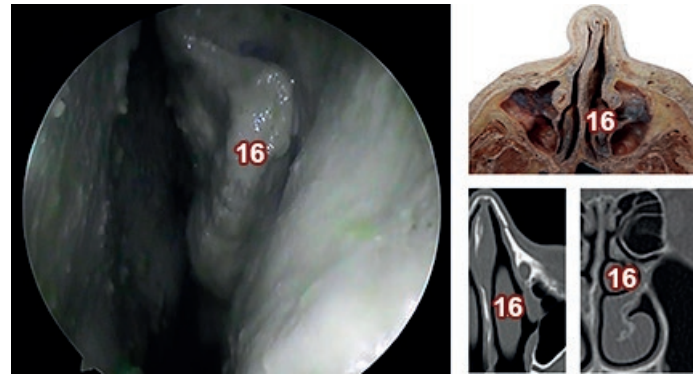


Fig.18: Imagen Endoscópica de Fosa Nasal izquierda. 16) Cornete Medio

que posee una orientación vertical y que se extiende cefálicamente posterior al agger nasi alcanzando la inserción del cornete medio y caudalmente se pierde en el seno del cornete inferior.<sup>2</sup>

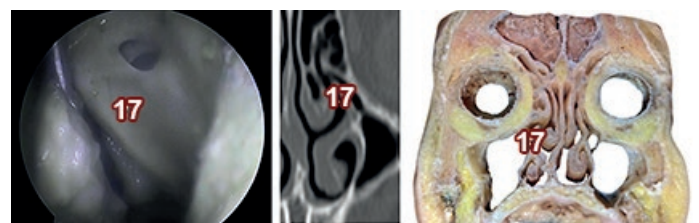


Fig.19: Imagen Endoscópica de Fosa Nasal izquierda. 17) Apófisis Unciforme

Se puede diferenciar dos segmentos uno vertical que cubre parte de la bulla etmoidal y otro horizontal u oblicua que discurre caudalmente inferior a la bulla.<sup>4</sup>

Esta última porción da lugar a pequeñas espículas óseas que va a delimitar pequeñas áreas mucosas denominadas fontanelas, las cuales pueden estar fenestradas dando lugar a orificios accesorios. Por detrás de la apófisis unciforme aparece la bulla etmoidal, que se dispone de forma oblicua hacia caudal y posterior.

Las estructuras antes mencionadas delimitan tres canales:

1. El primero el unciturbinal ubicado entre el cornete medio y la apófisis unciforme.
2. Luego se encuentra el canal lateral o uncinobullar entre la bulla y la apófisis unciforme o infundíbulo.
3. En el infundíbulo drena el ostium principal del seno maxilar posterior al mismo, orificios accesorios de drenaje donde se puede hallar de forma inconstante uno posterior o de Giraldeés.

Los tres canales descriptos anteriormente y delimitados por la bulla y a apófisis unciforme conforman la encrucijada bullar. Cabe destacar además la presencia de un espacio semilunar delimitado por el margen posterior del proceso unciforme y el margen anterior de la bulla etmoidal denominado hiatussemilunaris.

El infundíbulo es un espacio tridimensional que se ingresa a través del hiato semilunaris, que es delimitado lateralmente por la lámina papirácea, medialmente por la apófisis unciforme y posteriormente por la bulla etmoidal.

En el sector más caudal del infundíbulo se encuentra el ostium natural del seno maxilar. En la porción más cefálica el receso frontral que posee el ostium de drenaje.

El receso retrobullar es un espacio comprendido posterior de la bulla etmoidal y la zona anterior de la lámina basal del cornete medio. Luego encontramos el receso suprabullar o seno lateralis entre el techo de la bulla y la base del cráneo; lugar donde de forma inconstante se puede apreciar a la arteria etmoidal anterior.

Además se utilizaron imágenes tomográficas de Macizo Facial sin contraste de cortes axilares y coronales comparándolos con los diferentes cortes axiales y coronales de cabeza, lo cual permitió la ubicación de los elementos anatómicos relevantes a la hora de planificar un abordaje endonasal.<sup>5</sup>

## Discusión

La endoscopia nasal se desarrolló como herramienta empleada en la investigación de la fisiopatología nasosinusal, permitiendo el desarrollo y la especificidad a la hora de establecer un diagnóstico, pronóstico e inclusive fundamental en la prevención y realización de los diferentes abordajes terapéuticos.

La tomografía computada de macizo craneofacial aporta información significativa, que resulta de extrema utilidad para el diagnóstico y tratamiento de la patología rinosinusal, orientando al médico hacia los parámetros de referencia donde debe enfatizar durante la exploración endoscópica.

Al igual que la TC son estudios indispensables para establecer un diagnóstico adecuado y planear, de ser necesaria, la cirugía del paciente, considerándolos estudios que se complementan entre sí, proveyendo diferentes ángulos observacionales, permitiendo detallar y considerar la anatomía y las posibilidades terapéuticas de los diferentes pacientes con enfermedad nasosinusal crónica.<sup>6</sup>

Los conocimientos adquiridos, realizaron un cambio radical en la concepción de la cirugía nasal, localizado en las áreas de transición entre fosas nasales y senos paranasales.

Rápidamente se desarrollaron técnicas funcionales capaces de actuar selectivamente sobre las zonas patológicas, preservando áreas de mucosa con enfermedad reversible.

Esto no solo mejoró significativamente los resultados en términos de curación, sino que también se tradujo en una recuperación más rápida y duradera.

Son tantas las ventajas de la cirugía endoscópica nasal que ha desplazado casi totalmente a las técnicas abiertas tradicionales.

## Conclusión

El conocimiento anatómico de una región tan compleja como es la nariz y los senos paranasales se evidencian por métodos complementarios por imágenes que son utilizados por las diferentes especialidades para el abordaje de esta región.

La cirugía endoscópica de nariz y senos paranasales es una técnica quirúrgica que se ha extendido rápidamente. La patología nasosinusal y las variaciones anatómicas hacen indispensable la utilización de la endoscopia diagnóstica y la tomografía computada.

En ocasiones en las que los hallazgos tomográficos no concuerdan con los endoscópicos, el conocimiento anatómico entra en juego tomando un rol principal para la conservación de estructuras de importancia en la región.

## Referencias

1. Brunsteins, D. B. Correlación anatómica – *Endoscópica del segmento preturbinal de las fosas nasales*, Revista Argentina de Anatomía, 1994, 90, 72.
2. Actis, A.; Simbron, A. *Seno Maxilar: Su proyección clínica y quirúrgica*, Revista Argentina de Anatomía, 1994, 94, 77.
3. Suarez, C. *Tratado de Otorrinolaringología y Cirugía de Cabeza y Cuello*; 2ª edición; ed. Panamericana; año 2009, Madrid España; Tomo I: Rinología; cap. 62, cirugía endoscópica nasosinusal; pag. 564-570.
4. Moncho, R.; Actis, A.; Simbron, A.; Sanz, A.; Giambartolomei, L.; Juárez, R.; Flores, V. *Seno maxilar*, Revista Argentina de Anatomía, 1994, 95, 150.
5. Vacarezza, J.C.; Valencia J.; Barone M.; Tolino M. *“Senos paranasales: su enseñanza integral con las imágenes”* Revista Argentina de Anatomía, 1998, 132, 177.
6. Seco F.A. *Anatomía endonasal*, Revista Argentina de Anatomía, 2001, 148, 5.





## Los cadáveres digitales de la realidad virtual vs los cadáveres reales en el aprendizaje de la anatomía. ¿Debería ser un reemplazo o la tecnología no logra sustituir al cadáver?



*The digital corpses of virtual reality vs the real corpses in learning anatomy. Should it be a replacement or does technology fail to replace the corpse?*

Araujo-Cuauro, Juan Carlos

Escuela de Medicina. Facultad de Medicina. Universidad del Zulia (LUZ). Maracaibo, Venezuela.

E-mail de autor: Juan Carlos Araujo-Cuauro [jcaraujoc\\_65@hotmail.com](mailto:jcaraujoc_65@hotmail.com)

### Resumen

La anatomía humana, ciencia independiente desde los inicios de la humanidad, ha evolucionado históricamente en correspondencia con los cambios tecno-científico. Sin embargo, existen indefiniciones acerca de su didáctica sobre cómo ejecutar el proceso de aprendizaje, en particular al referirse a los métodos, medios o estrategia a emplear para su aprendizaje, donde el uso de cadáveres humanos como estrategia didáctica idónea para su aprendizaje.

Hoy con los avances tecnológicos lo virtual y lo real, son los dos términos que definen por ende a todo aquello que es acogido y como no expresado en el vocablo de la sociedad-Internet. La palabra virtual se torna cada vez más interesante, y está adquiriendo una gran relevancia en nuestra cultura, pero en la cultura de las ciencias médicas, lo real y lo virtual estarían eternamente enfrentados, es en este plano o escenario sobre el uso de los cadáveres digitales de la realidad virtual y si estos deberían reemplazar al cadáver real en el aprendizaje de la anatomía humana. A pesar de que en su avance la tecnología educativa contribuya a mejorar el conocimiento anatómico, es poco probable que reemplace completamente a corto plazo a los cadáveres físicos, debido a que los estudiantes aprenden mucho mejor a través del método tradicional con la utilización de cadáveres o componentes de material cadavérico humano.

Conclusión: En los cursos de anatomía cuando se trata del aprendizaje real, no de simulaciones, las representaciones digitales, incluso con todas sus ventajas adicionales, no funcionan tan bien como tener un cadáver o componentes de material cadavérico, por lo que este se debe seguir empleando en el aprendizaje anatómico y dejar las tecnologías digitales de la realidad virtual como una herramienta didáctica complementaria.

**Palabras clave:** cadáver, realidad virtual, digital, simulación, anatomía, disección, aprendizaje, nuevas tecnologías.

### Abstract

*Human anatomy, an independent science since the beginning of humanity, has evolved historically in correspondence with techno-scientific changes. However, there are not enough definitions about their teaching on how to execute the learning process, in particular when referring to the methods, means or strategy to be used for their learning, where the use of corpses as an ideal didactic strategy for their learning. Nowadays, with technological advances, the virtual and the real, are the two terms that define, therefore, everything that is touched, welcomed and not kissed by the lips of Society-Internet. The word virtual becomes increasingly interesting, and is becoming very important in our culture, but in the culture of medical sciences, the real and the virtual would be eternally confronted, it is in this plane or scenario about the use of corpses of virtual reality and if they should replace the real corpse in the learning of anatomy. Although in its advance educational technology contributes to improve anatomical knowledge, it is unlikely that it completely replaces physical corpses in the short term because students who learn much better through the traditional method with the use of human corpses.*

*Conclusion: in the courses of anatomy when it comes to real learning, not simulations, digital representations, even with all their additional advantages, do not work as well as having a corpse, so the use of corpses should continue to be used, and leave digital technologies with a complementary didactic tool.*

**Keywords:** corpse, virtual reality, digital, simulation, anatomy, dissection, learning, new technologies,

## Introducción

Lo virtual y lo real son los dos términos que definen por ende a todo aquello que es acogido por la sociedad-Internet.

El término realidad virtual, se popularizó a finales de la

década de 1980 por Jaron Lanier, uno de los pioneros del campo.

La realidad virtual, es un entorno de escenas u objetos de apariencia real. La acepción más común refiere a un entorno generado mediante tecnología informática, que crea en el usuario la sensación de estar inmerso en él.<sup>1</sup>

Según el Diccionario de la Lengua Española, por virtual se define como aquello "que tienen existencia aparente y no real".

Asimismo, la Enciclopedia Británica describe a lo virtual como el uso del modelado y la simulación generada por computadora que simula la realidad y que permite a una persona interactuar con un entorno sensorial tridimensional (3D) artificial u otro entorno sensorial".

Mientras que por Real comprende aquello "que tiene existencia verdadera y efectiva".<sup>1</sup>

Por lo que la palabra virtual se torna cada vez más interesante, y está adquiriendo una gran relevancia en nuestra cultura. Una parte muy importante de nuestra cultura posmoderna da el efecto de ser real sin serlo, de hecho, lo más sorprendente es que aceptamos todo tipo de artefactos de la misma forma que aceptamos lo real.<sup>2</sup>

En las ciencias médicas, lo real y lo virtual estarían eternamente enfrentados, es en este plano o escenario sobre el uso de los cadáveres digitales de la realidad virtual vs el uso de los cadáveres reales, si los primeros deberían reemplazar a los segundos en el aprendizaje de la anatomía.

La anatomía, como ciencia morfológica humana atesora más de veintiséis centurias de trabajo e investigación, es debido a esto que fue adquiriendo su carácter de ciencia independiente, en la edad antigua; pero ha evolucionado históricamente en correspondencia con los cambios políticos, económicos, sociales y en especial por el avance y desarrollo biotécnico-científico alcanzado en este último siglo por la humanidad.<sup>3</sup>

Sin embargo, persisten indefiniciones acerca de su didáctica especial, con múltiples criterios sobre cómo ejecutar el proceso de aprendizaje, en particular al referirse a los medios de aprendizaje a implementar, aunque de forma general se adopta el uso del cadáver como medio idóneo e imprescindible para su aprendizaje mediante la práctica activa de la disección, es decir el uso de cadáveres reales.

Sin embargo otros autores consideran el uso de esta práctica obsoleta por no estimarla como una vía primaria para el aprendizaje anatómico, por lo que la utilización de piezas disecadas puede constituir una adecuada fuente de instrucción.<sup>4</sup>

Otros no consideran el uso del cadáver o el material de piezas cadavéricas fijadas como medio necesario para el proceso de aprendizaje y opinan que las tecnologías modernas

basadas en la realidad virtual o digital como las imágenes, especialmente en 3D, pueden sustituir su uso en el proceso de aprendizaje, es decir el uso de cadáveres digitales de la realidad virtual. Entonces esto generaría la siguiente interrogante

¿Debería reemplazar el cadáver digital al cadáver real en el aprendizaje de la anatomía?<sup>5</sup>

La anatomía, es considerada como el estudio de la arquitectura estructural del cuerpo humano, es por tradición la materia definitoria de la capacitación de un médico, su protocolo de iniciación cargado de ansiedad, miedo, incertidumbre, curiosidad, emoción, entre otros., es para muchos estudiantes, el primer encuentro con el cadáver o el material de piezas cadavéricas fijado.

Pero la disección anatómica, como muchos otros aspectos, está pasando a ser digital debido a la realidad virtual.

Muchas escuelas de medicina de las universidades en el mundo, ya muestran mesas anatómicas digitales con cadáveres virtuales en una pantalla de realidad virtual (Anatomage 3.0), a modo de referencia al mismo tiempo que los estudiantes disecan el cadáver real.

Algunas escuelas están planeando abandonar los cadáveres humanos por cuerpos virtuales, o ya lo han hecho como en la Universidad de Stanford, la Clínica Mayo, la Universidad de Edimburgo, el Imperial College de Londres y la Universidad de Massachusetts o la Universidad de Nevada donde los estudiantes pueden disecar un cadáver virtual en seis "mesas" Sectra (imagina iPads sobredimensionados).

Se trata de una mesa en la que un cadáver virtual, al mismo tamaño que el real, puede ser diseccionado con tan solo pulsar la pantalla, puede contener más de 1.000 estructuras anatómicas en alta resolución.<sup>5,6</sup>

Otros argumentos para el aprendizaje anatómico virtual incluyen el costo de los cadáveres. A pesar de que todavía se da la donación de cuerpos para el estudio anatómico, las escuelas de medicina tienen que pagar por el transporte, el embalsamamiento, el almacenamiento y por la disposición final, lo que implica una gran inversión en dinero.

Asimismo, otros factores como el ambiente de las salas de disección impregnado por formaldehído el cual puede ser perjudicial.<sup>6</sup>

Entonces los cadáveres virtuales no necesitan ser transportado, no necesitan ser embalsamados ni almacenados,

el ambiente no está impregnado por formaldehído, son más flexibles, con respecto a los errores puede llevar horas y horas quitar el tejido superior de una estructura en un cadáver humano, en donde en la mayoría de las veces, el estudiante lo destruye sin darse cuenta, pero no sucede así con el cadáver digital en la realidad virtual, simplemente presionas restablecer y todo vuelve al inicio.<sup>7</sup>

Con este artículo se pretende hacer un análisis reflexivo si en el aprendizaje práctico de la anatomía, los avances biotecnológicos basados en la realidad virtual con el uso de cadáveres digitales puede ser una alternativa como reemplazo del cadáver humano real en el aprendizaje práctico de la anatomía.

El cadáver real su importancia para el aprendizaje de la anatomía

La anatomía como ciencia muy amplia en la cual los medios de aprendizajes, como lo son el uso de cadáver y la disección son imprescindibles para su conocimiento pues con su utilización los resultados son superiores.

Entonces la anatomía como la ciencia que supone la búsqueda de la verdad, la producción, difusión y aplicación de conocimientos sobre el cuerpo humano. Y la técnica como la disección que constituye el conjunto de procedimientos operativos útiles para el fin práctico de la anatomía.<sup>8</sup>

Desde la antigüedad se han utilizados cadáveres humanos para el aprendizaje práctico de la anatomía, si bien era muy cierto que los cadáveres no bien preservados o conservados podían ser estudiados por un periodo corto debido a la pronta descomposición.

Pero posteriormente después de los descubrimientos de Pasteur y de la aplicación de procedimientos antisépticos por Lister, se consigue embalsamar los cadáveres mediante antisépticos como el fenol o el formol; lo que fue un paso trascendental para la medicina, y en general para la anatomía, con lo que se consiguió realizar disecciones cadavéricas de forma más pausada, sistemática y precisa, lo cual permitió el desarrollo del conocimiento de la anatomía sistemática-descriptiva.<sup>9</sup>

La observación y manipulación del cadáver en las salas de disección, todavía es el método que contribuye de manera eficiente en la comprensión de la forma, espacio, relación y distancia de las estructuras anatómicas. Pero el aprendizaje con los cadáveres debe estar supeditado a unas condiciones adecuadas tanto higiénicas como humanas, que se respete la dignidad del cuerpo.<sup>10</sup>

Sigue siendo importante diseccionar el cadáver en las clases prácticas de anatomía en la sala de disección de los anfiteatros de las escuelas de medicina, de ser así, esto genera y formula unas series de interrogantes como:

- ¿Qué tan importante es el cadáver para la adquisición de los conocimientos anatómicos en el pregrado y el posgrado?
- ¿Cuál es el valor docente-académico de la disección en el cadáver real?
- ¿Cómo influye el cadáver y las técnicas de disección en la práctica clínica y quirúrgica de los estudiantes tanto de pregrado como del posgrado?
- ¿Cuáles son las alternativas didácticas más allá del cadáver?
- Si la anatomía con la disección del cadáver es la base del conocimiento para el acto médico, ¿sigue siendo actualmente la disección un método de aprendizaje efectivo?

El cadáver o el material de piezas cadavéricas fijadas en formaldehído, son utilizados como medios de aprendizaje imprescindibles en los estudios de la anatomía durante la formación de pregrado de los estudiantes de la carrera de medicina de la Escuela de Medicina de la Universidad del Zulia.

En la formación inicial del médico, el conocimiento de la anatomía es vital, para adquirir este conocimiento es imprescindible el recurso de la disección del cadáver o el material de piezas cadavéricas, ya que el objetivo durante las clases prácticas con técnicas de disección, es que el estudiante tenga contacto directo con las diversas estructuras o elementos anatómicos, pero es necesario que, antes y durante el desarrollo de las clases prácticas de la asignatura en la sala de disección, el estudiante reconozca las estructuras o elementos anatómicos mediante técnicas de imagen y el apoyo de materiales audiovisuales, antes de realizar la disección en el cadáver.<sup>11</sup>

Las primeras personas interesadas en el estudio de la anatomía humana debieron conseguir cadáveres de alguna forma.

A principios del año 1500, Andreas Vesalius, anatomista belga que fundó la anatomía moderna, obtuvo cuerpos en los cementerios, de las ejecuciones de prisioneros criminales y en los hospitales, para poder estudiarlos y dibujarlos, fue el primero en llevar a los estudiantes de medicina a la mesa de disección. Su trabajo de referencia relevante sobre anatomía, "De Humani Corporis Fabrica" (La Fábrica del Cuerpo

Humano), con sus dibujos magníficamente detallados del cuerpo, es el predecesor análogo del cadáver de la realidad virtual.<sup>10,11</sup>

Sin embargo, no todos están apurados por abandonar lo expuesto y lo realizado por Vesalius, puesto que en muchas clases de anatomía los estudiantes emplean la realidad virtual con los programas de disección digital, pero sin embargo sigue siendo el uso de cuerpo humano real como el recurso primario para el conocimiento anatómico.<sup>5</sup>

No obstante, con el cadáver humano se aprende mucho más que anatomía, a medida que los estudiantes disecan, aprenden a ser mejores profesionales, se fomenta el trabajo en equipo, se le da mayor respeto y empatía a la muerte; cosas que nunca se aprenderá u obtendrá de un programa digital de la realidad virtual.

Entonces a la experiencia vivida en disecar en el cadáver o material de piezas cadavéricas humana, es única indiscutiblemente intensa y emocionante, donde los estudiantes aprenden, exploran y experimentan a través de un cuerpo real pero inerte, de la anatomía que compone el organismo humano.<sup>12,13</sup>

Pero a pesar de esta realidad existen ciertas desventajas como que un cadáver embalsamado presenta ciertos desafíos, como el de los tejidos no parecen reales, pierden color, y el estudiante se enfrenta a representaciones imperfectas de la anatomía lo que puede resultar difícil para aprender la anatomía normal a partir de ellos.<sup>5,6</sup>

No obstante, el estudio del cadáver no solo permite el aprendizaje inicial del cuerpo humano y el desarrollo de técnicas, sino que también abre la oportunidad para la innovación y mejorar las capacidades quirúrgicas, ya existentes, y la simulación de operaciones, el alumno hace su práctica de disección, y aprende desde cómo se toman los instrumentos hasta cómo se explora un vaso sanguíneo. Es aprender a través de la práctica y no solo teoría, pues al final tratarán con personas reales.<sup>5</sup>

El beneficio del aprendizaje con cadáveres, es que los estudiantes pueden reconocer los detalles anatómicos que tiene el cuerpo humano para poder hacer un diagnóstico más exacto al paciente que llegue con una enfermedad.

El método de estudio de esta ciencia, se sigue sustentado en la disección del cadáver físico, por lo que hoy una gran cantidad de las escuelas de medicina en el mundo continúan considerándola como la estrategia didáctica más valiosa e imprescindible en el aprendizaje de la anatomía humana.<sup>7</sup>

La realidad virtual digital en el aprendizaje de la anatomía humana

La realidad está formada por aquello que existe de forma auténtica o verdadera. Los sucesos que disponen de una existencia efectiva, y que no forman parte de la fantasía o de la imaginación, son reales.

Lo virtual, por su parte, es lo que cuenta con la virtud de generar un efecto, pero que no se concreta de presente. Por eso, este adjetivo suele oponerse a la idea de lo real.

La realidad virtual, que surgió en los años después de la segunda guerra mundial y que a finales de la década de los ochenta se popularizó como concepto, luego se desarrolló en la década de los noventa y en el principio de la década del año dos mil donde finalmente se hizo masiva. Y ahora ya forma parte en el día a día de las personas, existiendo aplicaciones para el campo educativo principalmente en la medicina.<sup>14</sup>

Entonces la realidad virtual se podría conceptualizar como el sistema informático que genera en tiempo real representaciones de la realidad, que de hecho no son más que ilusiones ya que se trata de una realidad perceptiva sin ningún soporte físico y que únicamente se da en el interior de los ordenadores.

Cuando se hace referencia sobre la realidad virtual ¿Qué se entiende? Se entiende como la representación de escenas o imágenes de objetos producidos por un sistema informático, que da la sensación de su existencia real.

La realidad virtual puede ser considerada una experiencia extremadamente inmersiva, que puede ser usada para simular algo real.

La realidad virtual usualmente computarizada, en esta, se generan ambientes en 3D para la simulación de un hecho de la realidad, en te caso como la disección digital en cadáveres virtuales.

Es por ello que el objetivo de este tipo de tecnología es crear un mundo ficticio del que se puede formar parte e incluso ser el protagonista: viendo o bien practicando como hacer una disección en el cadáver digital o una cirugía a corazón abierto o una operación en el cerebro.<sup>6</sup>

La simulación que se hace producto de la realidad virtual, se puede referir a escenas virtuales, creando un mundo virtual que sólo existe en el ordenador de lugares u objetos que existen en la realidad.

Las aplicaciones en la actualidad en donde se ve involucrada la realidad virtual, es la actividad didáctica sobre todo en la formación de los profesionales de la medicina, como lo es la simulación virtual del cuerpo humano en su conformación de estructura y elementos anatómicos en una mesa digital para la disección virtual de un cadáver virtual o digital a través de la recreación en 3D del cadáver por parte de los estudiantes de la carrera de medicina tanto a nivel del pregrado, como a nivel de los estudios de posgrado en las diferentes áreas de especialidades.<sup>14</sup>

El uso o empleo de la llamada realidad virtual en el ámbito de los estudios médicos, sobre todo en una asignatura de las ciencias morfológicas como lo es la anatomía, han suscitado intensos debates, sobre todo cuando se parte de cuáles son sus ventajas y cuáles son sus desventajas en este campo de aplicación realidad.

Por lo que existe un grupo de individuos en el área de la docencia que argumentan a favor de que se implemente el uso de la realidad virtual al quehacer didáctico médico sobre todo en el aprendizaje de los conocimientos de la anatomía.

Estos le atribuyen o le argumentan una gran utilidad para el aprendizaje anatómico virtual en la formación de los futuros profesionales médicos, la realidad virtual, anatomía y disección virtual o digital en las mesas tecnológicas digitales evitarían los riesgos que se pueden originar por el uso del cadáver real fijado con formaldehído al momento de su disección en las salas de disección impregnadas en formaldehído.

La no necesidad de transportar, embalsar, almacenar y la disposición final del cadáver real una vez que haya cumplido su ciclo útil para la docencia, lo que implica un gran ahorro en dinero para las instituciones docentes académicas, es decir las escuelas de medicina.

Se cambiaría de salas de disección con ambientes impregnado por formaldehído el cual puede ser perjudicial, por mesas de disección con cadáveres digitales o virtuales las cuales son más flexibles.<sup>6</sup>

La disección del cadáver real que puede conllevar horas y horas de disección de las estructuras o elementos anatómicos para su exposición puede ocasionar errores que van desde la destrucción del propio cadáver por el estudiante sin darse cuenta o sin intención.

Pero esto no sucede así con el cadáver digital en la realidad virtual, simplemente presionas una tecla de la mesa de disección digital y se restablece y todo vuelve al inicio.<sup>7</sup>

No obstante, el estudio con el cadáver digital de la realidad virtual, no solo permite el aprendizaje inicial del cuerpo humano digitalizado, sino que también abren la oportunidad para el desarrollo de técnicas, la innovación y mejorar las capacidades quirúrgicas, ya existentes, en la simulación de operaciones, e donde el alumno hace su práctica de disección, y aprende desde cómo se toman los instrumentos hasta cómo se explora un elemento anatómico como lo es un nervio o un vaso sanguíneo.<sup>6</sup>

Por todo lo expuestos podría decirse, por lo tanto, que la idea implementar la realidad virtual en la docencia médica, podría enfrentarse en dos conceptos que pueden resultar opuestos o, al menos, contradictorios. Sin embargo, la noción es de uso muy habitual para referirse a aquel que representa, de manera digital, algo que simula ser real.

La realidad virtual es una herramienta didáctica excelente, con el uso de simuladores estudiantes y médicos pueden desarrollar capacidades y talentos técnicos partiendo de una situación real con la ventaja que representa la ausencia de riesgos.<sup>5</sup>

Existen muchos argumentos en contra de lo antes expuesto, que podría originar la siguiente pregunta: ¿Cómo puede ser que los pilotos de aviones, bajo cuya responsabilidad está la vida de cientos de personas (pasajeros), son entrenados en simuladores basados en la realidad virtual obteniéndose resultados óptimos?

La respuesta a esta pregunta es muy sencilla: el piloto se entrena con simuladores que son máquinas para operar máquinas, el piloto no maneja vidas, maneja un avión; el médico se debe entrenar con seres humanos para trabajar con seres humanos y no sólo con máquinas.

Entonces la realidad virtual del cadáver digital para este grupo, no puede ni debe reemplazar al cadáver humano real, ya que el beneficio en el aprendizaje con cadáveres, les permite a los estudiantes el poder reconocer los detalles anatómicos más preciso que tiene el cuerpo humano, sustentado en la disección del cadáver físico, por lo que se sigue considerando como la estrategia didáctica más valiosa e imprescindible en el aprendizaje de la anatomía humana.<sup>7</sup>

Como el objeto del estudio de las ciencias médicas, es el ser humano en su total dimensión como un sujeto real y tangible basado en su anatomía. La realidad virtual es tangible, pero es una simulación, por lo que, si se sustituye al ser humano vivo, o al cadáver y sus estructuras por elementos virtuales, se estaría distorsionando la realidad.<sup>6</sup>

El uso de la realidad virtual y su huella en cátedras de tradición milenarias como la anatomía humana, deberían ser considerados medios docentes didácticos complementarios, por lo que estas nuevas tecnologías deberían sumarse al aprendizaje tradicional, como lo es el diseccionar el cadáver real.

Cuando se realizaron estudios de investigación y se les preguntaron a los estudiantes el uso de la realidad virtual en las clases prácticas de anatomía como el estudio de Mompéu-Corredera,<sup>5</sup> se mostró que los estudiantes prefirieron, para la adquisición de conocimientos de anatomía descriptiva y funcional, las clases magistrales y el estudio del material humano fijado. Los métodos peor considerados para estudiar anatomía fueron la utilización de modelos anatómicos plásticos y los recursos informáticos virtuales o digitales.

Por otra parte, Mathiowetz,<sup>15</sup> en su estudio concluye que los estudiantes obtienen mejores resultados y un mayor aprendizaje cuando trabajaron en los laboratorios de anatomía con el cadáver físico y su disección.

Smith,<sup>16</sup> en su investigación realizada en estudiantes concluye que todos consideraron que sentían que trabajar con el cadáver o material cadavérico era una parte importante para convertirse en médico.

En una encuesta libre no estructurada anónima realizada a 400 estudiante de medicina de la Escuelas de Medicina de la Universidad del Zulia que cursaron o estaban cursando la asignatura anatomía, con respecto a que sí se debería reemplazar el método tradicional de diseccionar en el cadáver físico por diseccionar en el cadáver digital de las mesas de la realidad virtual, el 95 % respondió que preferirían seguirlo haciendo en el cadáver físico, porque el contacto con este o el material de piezas cadavéricas permite un aprendizaje real de la anatomía humana (Fig. 1)

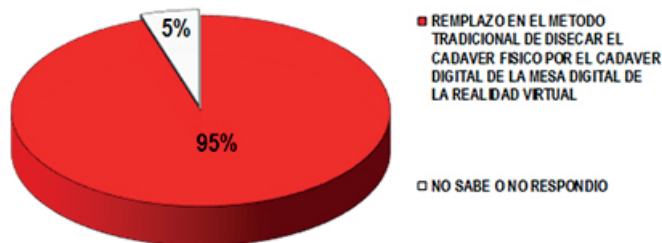


Fig. 1: Resultado según si reemplaza el método tradicional de diseccionar el cadáver físico por diseccionar en el cadáver la realidad virtual

Sin embargo, Peterson,<sup>17</sup> encontró que los estudiantes prefieren el uso de la 3D como medio complementario y no el cadáver.

Cuando se les formuló a los estudiantes encuestados de la Escuela de Medicina de la Universidad del Zulia qué papel deberían jugar las mesas digitales con cadáveres digitalizados en la realidad virtual como estrategia para el aprendizaje de la anatomía, el 30% no supo responder debido a que este tipo de tecnología no estaba disponible por los momentos en la escuela de medicina, sin embargo el 70% estuvo de acuerdo en responder en que se debería introducir e incluir como una estrategia de aprendizaje complementaria. (Fig. 2)

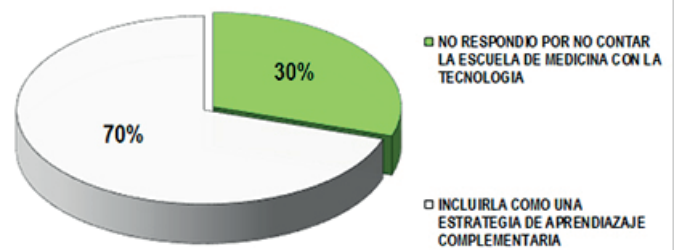


Fig. 2: Resultado según el papel de las mesas digitales con cadáveres digitalizados en la realidad virtual como estrategia para el aprendizaje de la anatomía

En cuanto a la pregunta formulada sobre la importancia del uso del cadáver o las piezas anatómicas de material cadavérico fijado ya preparado en las clases prácticas, aunado a la disección de éste, el 90% de los encuestados lo consideran como el elemento instructivo didáctico por excelencia, que estimula el aprendizaje y los motiva a adquirir conocimientos de la estructura del cuerpo humano, pero así mismo no descartan la experiencia de diseccionar en los cadáveres digitales en las mesas virtuales de tener la oportunidad. (Fig. 3)

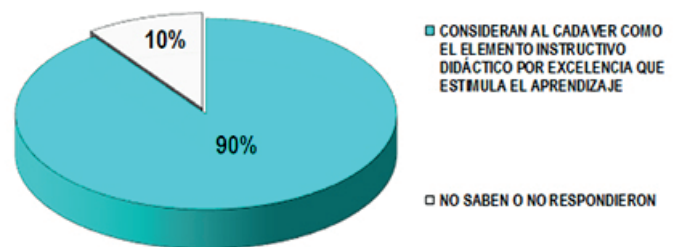


Fig. 3: Resultado según el cadáver como el elemento instructivo didáctico por excelencia para el aprendizaje de la anatomía

Es por esto que, al hacer referencia al uso de modelos anatómicos basados en la realidad virtual digitalizada en el estudio práctico de la anatomía, se observa que a pesar de ser un elemento que sirve para estudiar y que proporciona

aprendizaje, evidencian, que “es un material didáctico fácil, irreal, artificial, falso, e invariable”.

Por lo que resulta vinculante el estudio de la anatomía en las clases prácticas con las técnicas de diseccionar en el cadáver en las salas de disección, ya que la anatomía como ciencia siempre ha tenido desde su origen el descubrimiento y conocimiento de las características que distinguen al cuerpo humano mediante la disección del mismo, ya que está estudiando las formas y estructura del cuerpo humano, término derivado del vocablo griego “anatemnein”, término compuesto por: (ana=repeticón y temnein=cortar), equivalente a vocablo latino “dissecare”: (dis=separar y secare=cortar).<sup>3</sup>

Cuando se trata de un aprendizaje real, no de simulaciones, de la anatomía humana, las representaciones digitales, incluso con todas sus ventajas adicionales, no funcionan tan bien como tener un cadáver real.

Si bien, es cierto que, para los alumnos encuestados, el 97% consideran que la realidad virtual con el cadáver digital para el estudio de la anatomía, no reemplazara al cadáver real por completo, no sustituiría al profesor, ni a los compañeros de estudio; no obstante, vale la pena que las escuelas de medicina, como la Escuela de Medicina de la Facultad de Medicina de la Universidad del Zulia intenten incluir estas tecnologías como complemento en sus actividades didácticas docente-académicas. (Fig. 4)

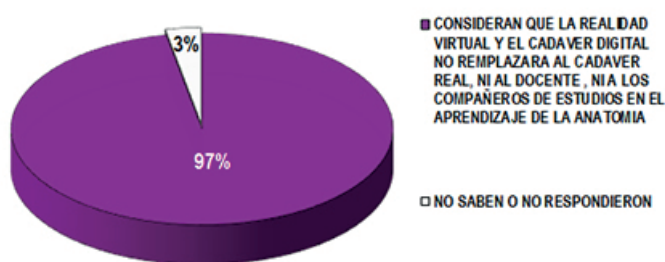


Fig. 4: Resultado según consideran el no reemplazo del cadáver real, ni al docente, ni a los compañeros de estudios por el cadáver digital de la realidad virtual en el aprendizaje de la anatomía

## Cadáveres virtuales o digitales incitan los límites de la ciencia anatómica

En la formación profesional del médico, desde los tiempos antiguos hasta nuestra actualidad, el estudio de la anatomía humana ha constituido una de las bases fundamentales en su currículo de estudio, que tradicionalmente se haga a través de la disección del cadáver o del material de piezas cadavéricas fijadas.

Sin embargo, la sociedad actual denominada como la “sociedad de la información y el conocimiento”, ofrece soportes digitales donde el estudiante puede interactuar en el aprendizaje y conocimiento anatómico.<sup>5,6</sup>

El desafío de aprender anatomía humana puede ser desalentador para muchos estudiantes universitarios de la carrera de medicina.

Identificar los 211 huesos y cada uno de sus, muesca, procesos, espinas, carillas articulares, prominencias y surcos; así como identificar los 320 pares de músculos con sus vainas o fascia aponeuróticas, así como las estructuras y tejidos asociados de todos los otros sistemas de órganos del cuerpo, y articular cómo todas esas partes y sistemas trabajan en conjunto no es nada fácil cuando se usan cadáveres embalsamados, que por el mismo proceso de fijación con formaldehído y su uso constantes en las clases prácticas, se presenta como un gran desafío, cuando los tejidos no se aprecian reales, pierden color, se deterioran por lo que cuando el participante de la clase de anatomía se tiene que enfrentar a una serie de alteraciones o imperfecciones de la anatomía generada por los cambios propios transformativos del cadáver o por los cambios suscitado por su utilización en las clases prácticas, todo esto puede resultar como una tarea difícil e inapropiada para el aprendizaje de la anatomía normal.<sup>19</sup>

Entonces debido a toda esta situación imperfecta de los cadáveres reales; la realidad virtual digitalizada puede venir ayudar a los participantes con el uso de cadáveres digitales, es ello que la Facultad de Ciencias y Artes Integrativas de la Universidad Estatal de Arizona ha integrado una herramienta de visualización innovadora, con la creación digitalizada del cuerpo humano de Susan Potter, una anciana de origen alemán que cuando parecía que su vida iba a terminar, decidió donar sus restos a la ciencia de esta manera, se convirtió en la primera voluntaria en convertirse en cadáver digital, es decir el primer “ser humano visible” en 3D en veinticinco años que fue creado el programa por Vic Spitzer, director del Centro de Simulación de Seres Humanos en el Campus de Medicina Anschutz de la Universidad de Colorado.

Con una secuencia de imágenes reconstruidas a partir de 6.900 fotografías, se inicia con una visión que va desde la piel de su torso en su parte superior y, se va observando progresivamente hasta lo más profundo de su anatomía corporal.

Ya en muchas universidades del mundo donde los estudiantes de medicina, cuenta con una novedosa herramienta aportada por la realidad virtual como lo son las mesas digitales, para el estudio de la anatomía, ya que estas le permiten

observar el cuerpo humano al derecho y al revés, debido a que, en estas mesas digitales de anatomía, se puede elegir el órgano o la estructura que se desea diseccionar o analizar, entre los más de 211 huesos o 320 pares de músculos que conforman el cuerpo humano o los múltiples conjuntos de vísceras que conforman los aparatos y sistema del cuerpo humano.

A diferencia de los cadáveres reales, con esta nueva tecnología los estudiantes pueden diseccionar las partes del cuerpo cuantas veces lo requieran. En el sistema se dispone de tres modelos de cadáveres, con sus anomalías y patologías, y herramientas adicionales como tomografías y resonancias magnéticas.

Los cadáveres reales tienen sus límites, continuó, solo se puede diseccionar o cortar en estos una sola vez. Los cadáveres pueden ser muy desordenados y se deterioran con el tiempo debido a las técnicas de conservación, mantenimiento, almacenamiento y manipulación.

En los cadáveres de las mesas digitales de la realidad virtual, los estudiantes pueden diseccionar si es por así decirlo, en la cantidad de veces que lo requieran, en realidad puede ser más fácil ver algunas características anatómicas en el entorno digital en 3D.

La manera como se va formando la grasa sobre los músculos y los órganos puede ocultar algunas estructuras. Las venas, las arterias y el sistema linfático su llenado o su vaciado, así mismo es posible que otras estructuras superficiales no se presenten bien en un cadáver físico o que se pierdan inadvertidamente durante la eliminación del material.

Los cadáveres están sumergidos impregnados en una solución fijadora que asegure de que estén lo suficientemente limpios para manejarlos, por lo que con el tiempo pierden su estado natural.

Para algunos estudiantes, debido a razones religiosas o culturales o un trauma pasado, entran en conflictos con la disección en los cadáveres reales, es aquí donde el cadáver digital de la realidad virtual surge como una alternativa, que se adapta a su aprendizaje.

Es un método formativo muy intuitivo para los estudiantes, que están acostumbrados a hacer clic y deslizar sus teléfonos, tabletas y iPads para cambiar el tamaño de las imágenes o profundizar en el contenido.

Se tiene un acceso casi perpetuo a la anatomía digital de tres cadáveres humanos de tamaño completo, con un rango de variaciones, anomalías y patologías, asimismo se puede

ingresar y codificar por colores los componentes anatómicos de los cadáveres virtuales para que coincidan con el color de las estructuras en los modelos magnéticos. Se pueden obtener actualizaciones periódicas de software a medida que haya nuevo contenido disponible.

A pesar de que en las últimas décadas se ha puesto de moda el uso de softwares docentes en los cursos de anatomía, debido a la necesidad de adaptar la universidad a la "sociedad del conocimiento" y en destacar el rol fundamental y la necesidad incorporar la Tecnología Informática y de Comunicación (TIC), se constituyen en un nuevo paradigma para el trabajo académico didáctico para el aprendizaje en la educación superior, sobre todo en el ámbito de las ciencias de la salud como la medicina.<sup>20</sup>

A pesar de que se han llevado a cabo experiencias diversas que utilizan los entornos virtuales de aprendizaje en áreas como, la anatomía, estos estudios en su mayoría arrojan resultados favorables respecto a la aceptación y satisfacción por parte de los estudiantes.<sup>4,5</sup>

Pero para muchos autores como Zambrano, en las escuelas de medicina donde se ha implementado el aprendizaje basado en la realidad virtual, es decir el uso de cadáveres digitales, se ha cometido el error de basar sus cursos en este tipo de tecnología para el estudio y aprendizaje de la medicina.

Entonces los software docente basado en la realidad virtual con esquemas interactivos, han demostrado ser útil en la concepción teórica global de los temas morfológicos, pero claramente ineficientes en la transferencia al reconocimiento práctico de las estructuras anatómicas, cuando se busca un aprendizaje real de la anatomía humana, las representaciones digitales simuladas del cadáver, a pesar de todas sus ventajas complementarias, no se desempeñan tan eficientemente como tener un cadáver real, es decir un cadáver físico humano.

Si bien, es cierto que el conjunto de evidencias, sobre las mesas digitales donde se simulan cadáveres digitales en la realidad virtual para el conocimiento anatómico, la realidad virtual no reemplazara, ni seguirá siendo un método obsoleto el emplear cadáveres reales humanos en su totalidad, no reemplazara al docente, ni a los participantes en las clases de anatomía en los anfiteatros de las diferentes escuelas de medicina en el mundo, como lo es en la Escuela de Medicina de la Facultad de Medicina de la Universidad del Zulia;

Sin embargo, no está demás incluir este tipo de tecnología educativa basada en la realidad virtual como una actividad complementaria en las actividades didácticas docentes del quehacer anatómico humano.



## Conclusiones

Siempre cuando se hace referencia al estudio y aprendizaje de la anatomía humana en el acontecer de su historia ésta, ha estado siempre íntimamente ligada a los aspectos observacionales basados en la disección de cadáver o material de piezas cadavéricas, este ha sido el método más utilizado para la consecución del objetivo fundamental del estudio de la anatomía, generando excelentes resultados en su aprendizaje.

Pese a la creciente popularidad y de la utilidad, de los softwares de simulación anatómica basado en la realidad virtual o el cadáver digital para el aprendizaje de la anatomía, estos no podrán reemplazar al cadáver real, ni tampoco será un método obsoleto la técnica de disección del cadáver físico, por lo que las clases para la instrucción y el aprendizaje anatómico con cadáveres deben continuar en los estudios universitarios de la carrera de medicina.

A pesar de que la tecnología educativa avanzada puede mejorar el aprendizaje de la anatomía, es poco probable que reemplace completamente a corto plazo a los cadáveres debido a que los estudiantes aprenden mucho mejor a través del método tradicional con la utilización de cadáveres humanos.

En los cursos de anatomía cuando se trata del aprendizaje real, no de simulaciones, las representaciones digitales, incluso con todas sus ventajas adicionales, no funcionan tan bien como tener un cadáver para disecar, por lo que se debe seguir empleando el uso de cadáveres, y dejar el uso de las tecnologías digitales como una herramienta didáctica alternativa complementaria a la instrucción anatómica.

## Referencias

1. García Manso, Almudena. *Virtual, real y corporal*. *Revista de Antropología Experimental* 2006; 3(6): 43-54. <https://revistaselectronicas.ujen.es/index.php/rae>.
2. Evans, A. (2001): *This virtual life. escapism and simulation in our media world*. London: Fussion Press.
3. Rosell Puig, W.; Paneque Ramos, E. *Evolución histórica de la enseñanza de la Anatomía en Cuba*. *Educ Med Super*. 2007; 21(3). Disponible en: [http://scielo.sld.cu/scielo.php?script=sci\\_arttext&pid=S0864-21412007000300009](http://scielo.sld.cu/scielo.php?script=sci_arttext&pid=S0864-21412007000300009).
4. González La Nuez, O.; Suárez Surí, G. *Los medios de enseñanza en la didáctica especial de la disciplina Anatomía Humana*. *Rev Méd Electrón*. 2018;40(4): 1126-1138. Disponible en: <http://www.revmedicaelectronica.sld.cu/index.php/rme/article/view/2725/3965>.
5. Mompeó-Corredera, Blanca. *Metodologías y materiales para el aprendizaje de la anatomía humana: percepciones de los estudiantes de medicina 'nativos digitales'*. *FEM (Ed. impresa)* 2014; 17(2): 99-104. Disponible en: <http://dx.doi.org/10.4321/S2014-98322014000200007>.
6. Zambrano Ferre, A. *Aspectos éticos del uso de la realidad virtual en la enseñanza de la anatomía humana*. Sistema de Información Científica. Red de Revistas Científicas de América Latina y el Caribe, España y Portugal [Internet]. 2015 [citado 3 Feb 2018]. Disponible en: <http://www.redalyc.org/html/705/70504408/>.
7. Araujo-Cuaro, Juan C. *Del cadáver a la realidad virtual en el aprendizaje de la anatomía humana en la Escuela de Medicina de la Universidad del Zulia*. *Revista Argentina de Anatomía Online* 2017; VIII (3): 98 – 101. Disponible en: <http://www.revista-anatomia.com.ar/archivos-parciales/2017-3-revista-argentina-de-anatomia-online-a.pdf>.
8. Sánchez del Campo, F. *El cadáver en la enseñanza de la medicina*. *An R Acad Med Comunitat Valenciana*. 2015;16. Disponible en: [https://www.uv.es/ramcv/2015/6\\_01\\_070\\_Sanchez\\_del\\_campo.pdf](https://www.uv.es/ramcv/2015/6_01_070_Sanchez_del_campo.pdf).
9. Guiraldes, H.; Oddó, H.; Ortega, X.; Oyarzo, M. *Métodos computacionales y gráficos de apoyo al aprendizaje de la Anatomía Humana*. *Rev. Chil. Anat.*, 13(1):67-71, 1995. Disponible en: <http://dx.doi.org/10.4067/S0716-98682001000200013>.
10. Montemayor Flores, Beatriz Georgina. *El Significado de la Práctica de Disección para los Estudiantes de Medicina*. *Int. J. Morphol.* 2006; 24(4):575-580. Disponible en: <http://dx.doi.org/10.4067/S0717-95022006000500010>
11. Elizondo-Omaña, R.E.; Guzmán-López, S.; García-Rodríguez, M de los Á. *Dissection as a Teaching Tool: Past, Present, and Future*. *Anatomical Record B New Anat*. 2005;285B:11-15.
12. González-López, E., Cuerda-Galindo, E. (2012). *La utilización de cadáveres y órganos en la investigación y docencia médica. Lecciones de la historia*. *Medicina Clínica*, 138, 441-4.
13. Ghosh, S.K. *Human cadaveric dissection: a historical account from ancient Greece to the modern era*. *Anat Cell Biol*. 2015 Sep;48(3):153-69. Citado en PubMed; PMID: 26417475.
14. Mathiowetz, V. *Comparison of a gross anatomy laboratory to online anatomy software for teaching anatomy*. *Anat Sci Educ*. 2016 Jan-Feb;9(1):52-9. Citado en PubMed; PMID: 25903289.
15. Smith, S.F. *The context of learning anatomy: does it make a difference?* *J Anat*. 2014 Mar;224(3):270-8. Citado en PubMed; PMID: 23930933.
16. Peterson, D.C.; Mlynarczyk, G.S. *Analysis of traditional versus three-dimensional augmented curriculum on anatomical learning outcome measures*. *Anat Sci Educ*. 2016 Nov;9(6):529-536. Citado en PubMed; PMID: 27078503.
17. Inzunza Oscar, Bravo Hermes. *Impacto de dos programas computacionales de anatomía humana en el rendimiento del conocimiento práctico de los alumnos*. *Rev. chil. anat*. 1999; 17(2):205-209. Disponible en: <http://dx.doi.org/10.4067/S0716-98681999000200012>.
18. Marks, S.C. Jr. *Dissection and clinical Anatomy-The challenges of 3-D information in medical education*. *It. J. Anat. Embryol*. 104(1):430, 1999.
19. Meléndez-Álvarez Bernardo Francisco. *Entornos virtuales como apoyo al aprendizaje de la anatomía en medicina*. *Investig. andina*. 2009; 11(19):94-106. Disponible en: [http://www.scielo.org.co/scielo.php?script=sci\\_arttext&pid=S0124-81462009000200008&lng=en](http://www.scielo.org.co/scielo.php?script=sci_arttext&pid=S0124-81462009000200008&lng=en).



## Región del ángulo bulbopontocerebeloso

### Bulbopontocerebellar angle región



Folgueira, Agustín; Dorman, Matías; Ferraro, Fernando M.; Rubino, Pablo; Acuña, Marcelo

Laboratorio de Neuroanatomía. Instituto de Ciencias Anatómicas Aplicadas Provenzano.  
Facultad de Medicina. Universidad de Buenos Aires. Argentina

E-mail de autor: Agustín Folgueira [agusfolgueira@gmail.com](mailto:agusfolgueira@gmail.com)

#### Resumen

La región del ángulo bulbopontocerebeloso es un espacio tridimensional centrado en una cisterna subaracnoidea y ubicado en la fosa posterior. Es de forma triangular, con vértice anterior y contiene numerosas estructuras neurovasculares en su interior.

Para detallar su continente y contenido se realizó un análisis cadavérico con especímenes adultos, disecando la región y simulando la práctica quirúrgica.

Esta región en sentido craneocaudal puede dividirse en tres áreas de acuerdo a los elementos nerviosos y arteriales en cada una de ellas: una superior que contiene la arteria cerebelosa superior y el nervio trigémino; otra media, donde se encuentra arteria cerebelosa antero-inferior y los nervios facial y vestibuloclear; y una inferior donde se localiza arteria cerebelosa postero-inferior y los nervios glossofaríngeo, vago, accesorio e hipogloso.

Esta sistematización permite reconocer las relaciones neurovasculares y sus vínculos con las patologías preponderantes de la región, lo que facilita la correcta interpretación clínica y la realización de los abordajes neuroquirúrgicos poco invasivos y centrados a una estructura.

**Palabras clave:** ángulo pontocerebeloso, nervio trigémino, nervio facial, nervio vestibuloclear, nervio glossofaríngeo, nervio vago, nervio accesorio

#### Abstract

*The region of the bulbopontocerebellar angle is a three-dimensional space centered in a subarachnoid cistern and located in the posterior fossa. It is triangular in shape, with an anterior vertex and contains numerous neurovascular structures inside.*

*To detail its container and content, a cadaveric analysis was carried out with adult specimens, dissecting the region and simulating surgical practice.*

*This region in the craniocaudal direction can be divided into three areas according to the nervous and arterial elements in each of them: a superior one that contains the superior cerebellar artery and the trigeminal nerve; another middle, where the antero-inferior cerebellar artery and the facial and vestibuloclear nerves are found; and an inferior one where the postero-inferior cerebellar artery and the glossopharyngeal, vagus, accessory and hypoglossal nerves are located.*

*This systematization makes it possible to recognize the neurovascular relationships and their links with the predominant pathologies in the region, which facilitates the correct clinical interpretation and the performance of minimally invasive and structure-focused neurosurgical approaches.*

**Keywords:** cerebellopontine angle, trigeminal nerve, facial nerve, vestibulocochlear nerve, glossopharyngeal nerve, vagus nerve, accessory nerve

## Materiales y Métodos

Se estudiaron seis cabezas de cadáveres adultos previamente fijadas y conservadas en solución de formaldehído al 10%.

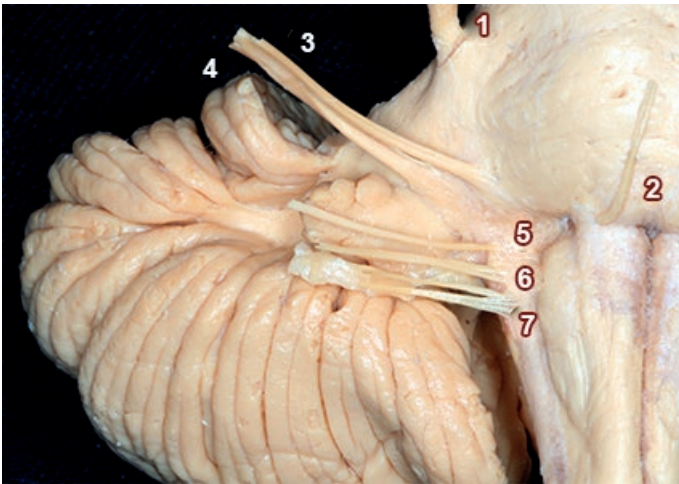
En tres especímenes se hizo repleción del árbol vascular con látex coloreado utilizando rojo para estructuras arteriales y azul para las venosas.

Se realizó una amplia apertura del hueso occipital, de la duramadre y resección parcial del hemisferio cerebeloso para exponer las estructuras anatómicas. Se realizó la disección con microscopio quirúrgico e instrumental de microcirugía; fotografiando los distintos pasos y estructuras. Se estudiaron todos los casos según bibliografía clásica y actualizada de la región.

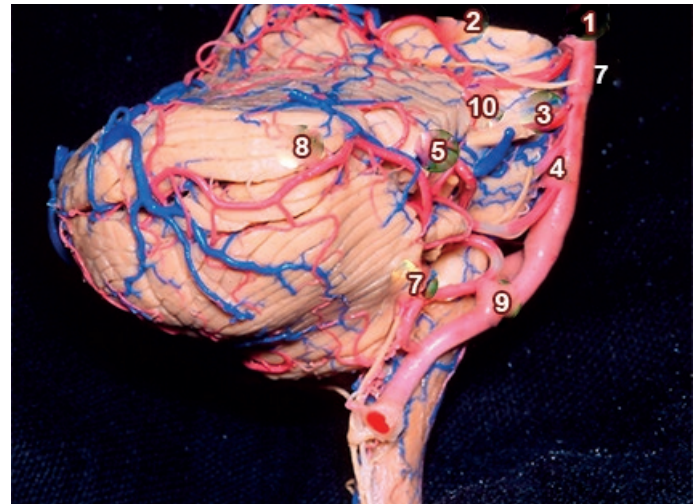
## Resultados

La región del ángulo bulbopontocerebeloso es un espacio anatómico par de la fosa posterior; en un corte horizontal tiene forma triangular, de base lateral y vértice anteromedial; puede ser dividido en tres niveles y es atravesado por elementos vasculares y nerviosos. El centro del área lo representa la fisura cerebelo-protuberancial entre la superficie cerebelosa, la protuberancia y el pedúnculo cerebeloso medio.

Se encuentra limitado hacia adelante por el borde lateral del dorso de la silla turca y el extremo anterior del peñasco; en sentido medial se encuentra el cerebelo, la protuberancia, la parte superior del bulbo raquídeo y el pedúnculo cerebeloso medio, lateralmente se relaciona con el peñasco y hacia atrás la escama del temporal. (Fig. 1)



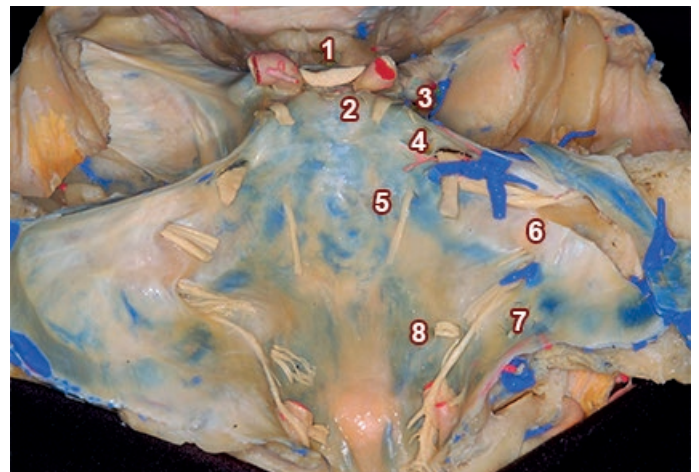
**Fig 1:** Preparación cadavérica de tronco encefálico y cerebelo. Vista anterior con disección de pares craneales.  
 1) Nervio trigémino; 2) Nervio abducens; 3) Nervio facial; 4) Nervio vestibulococlear; 5) Nervio glossofaríngeo; 6) Nervio vago; 7) Nervio accesorio



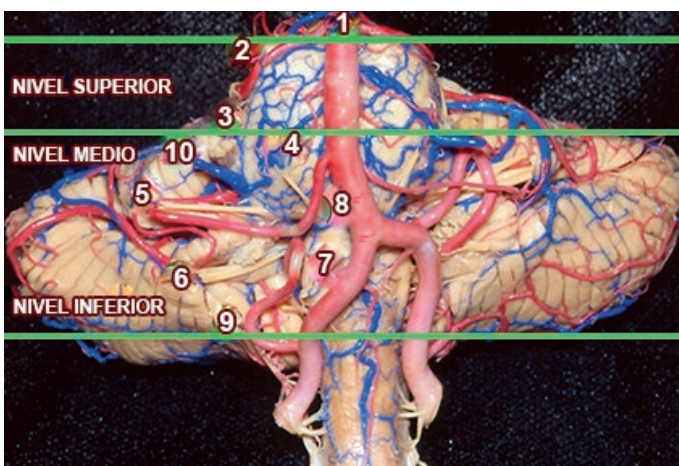
**Fig 3:** Preparación cadavérica de tronco encefálico y cerebelo. Vista lateral con disección de pares craneales, arterias y venas.  
 1) Arteria basilar; 2) Arteria cerebelosa superior; 3) Nervio trigémino; 4) Nervio abducens; 5) Nervios facial - vestibulococlear; 6) Nervios glossofaríngeo - vago - accesorio; 7) Nervio oculomotor; 8) Arteria cerebelosa anteroinferior; 9) Arteria cerebelosa posteroinferior; 10) Vena Petrosa Superior

Desde el punto de vista topográfico se han realizado numerosos trabajos que describen sus relaciones, siendo una de las regiones neuroanatómicas más estudiadas, debido a la importancia de las estructuras neurovasculares que la componen y sus implicancias clínico-quirúrgicas.<sup>1,2</sup>

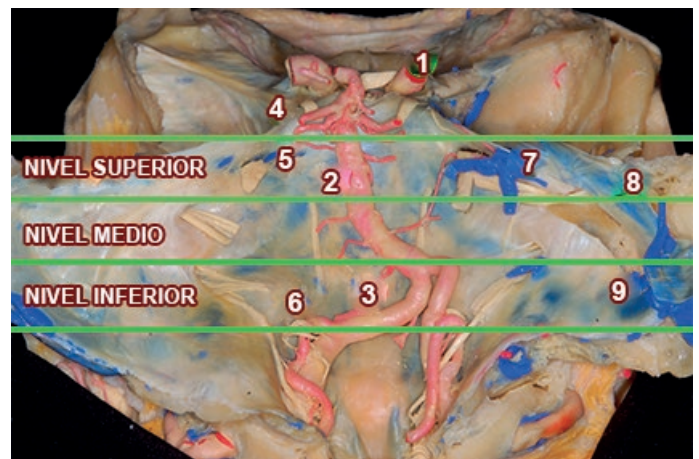
La disposición craneocaudal de los complejos neurovasculares (CNV) permite sistematizar la región en tres niveles, denominados superior, medio e inferior. (Figs. 2 a 5)



**Fig 4:** Preparación cadavérica de base de cráneo cubierta por duramadre. Vista posterior con disección de pares craneales.  
 1) Quiasma óptico; 2) Nervio oculomotor; 3) Nervio troclear; 4) Nervios trigémino; 5) Nervios abducens; 6) Nervios facial - vestibulococlear; 7) Nervios glossofaríngeo - vago - accesorio; 8) Nervio hipogloso



**Fig 2:** Preparación cadavérica de tronco encefálico y cerebelo. Vista Anterior con disección de pares craneales, arterias y venas.  
 1) Arteria basilar; 2) Arteria cerebelosa superior; 3) Nervio trigémino; 4) Nervio abducens; 5) Nervios facial - vestibulococlear; 6) Nervios glossofaríngeo - vago - accesorio; 7) Nervio hipogloso; 8) Arteria cerebelosa anteroinferior; 9) Arteria cerebelosa posteroinferior; 10) Vena petrosa superior



**Fig 5:** Preparación cadavérica de base de cráneo cubierta por duramadre. Vista posterior con disección de arterias y venas.  
 1) Arteria carótida interna; 2) Arteria basilar; 3) Arteria Vertebral; 4) Arteria cerebelosa superior; 5) Arteria cerebelosa anteroinferior; 6) Arteria cerebelosa posteroinferior; 7) Vena petrosa superior; 8) Seno petroso superior; 9) Seno sigmoideo

- **CNV SUPERIOR:** Corresponde a la mitad superior de la protuberancia, contiene la arteria cerebelosa superior (ACS), la vena petrosa superior y el nervio trigémino (V). El nervio troclear (IV) atraviesa la cisterna peri-mesencefálica y no se lo considera como estructura del ángulo bulbopontocerebeloso.
- **CNV MEDIO:** Se localiza a nivel de la mitad inferior de la protuberancia, y en forma estricta, corresponde al ángulo que forma el puente y el cerebelo; en el área se encuentra la arteria cerebelosa anteroinferior (AICA) y los nervios facial (VII) y vestibulococlear (VIII).
- **CNV INFERIOR:** Se encuentra a nivel del bulbo raquídeo. Contiene las arterias vertebrales y cerebelosa posteroinferior (PICA); los nervios glossofaríngeos (IX), vago (X) y accesorio (XI), que salen del cráneo por el foramen yugular, y el nervio hipogloso que lo hace por el foramen homónimo.

	TRONCO	NERVIO	ARTERIA
<b>CNV SUPERIOR</b>	Protuberancia Alta	Trigémino Abducens	Arteria Cerebelosa Superior
<b>CNV MEDIO</b>	Protuberancia Baja	Facial Vestíbulo-Coclear	Arteria Cerebelosa Antero-Inferior
<b>CNV INFERIOR</b>	Bulbo Raquídeo	Glossofaríngeo Vago Accesorio Hipogloso	Arteria Vertebral Arteria Cerebelosa Postero-Inferior

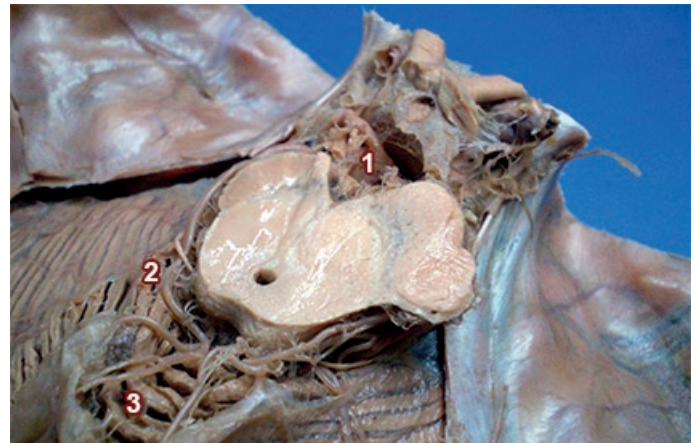
## Complejo Neuro-Vascular Superior

El *nervio trigémino* tiene su origen aparente en la unión del tercio superior y medio de la protuberancia, donde ésta se separa del pedúnculo cerebeloso medio. Nace por dos raíces, una sensitiva, lateral, voluminosa y aplanada, y otra motora, medial, redondeada y delgada.

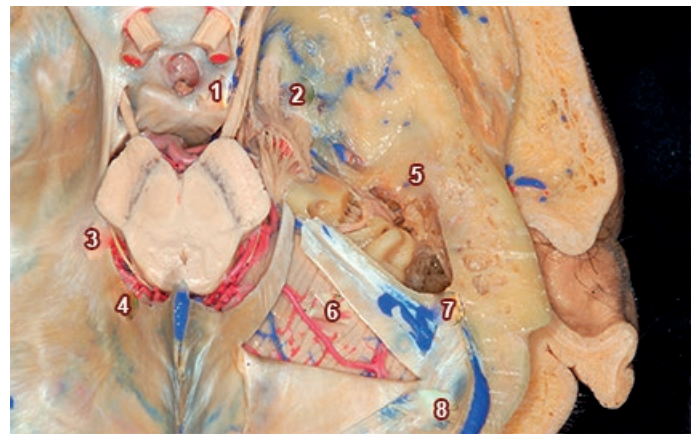El nervio sigue una dirección oblicua hacia delante y lateral, atravesando la cisterna hacia el borde superior del peñasco para ingresar en la cavidad trigeminal [de Meckel].

Dentro de la fosa craneal media, penetra en una formación osteomeníngea, la cavidad trigeminal, donde el piso lo forma la escotadura trigeminal del borde superior del peñasco, y el techo, la duramadre de la tienda del cerebelo que se inserta allí.

En su curso cisternal, la raíz motora contornea la raíz sensitiva, craneal al inicio, luego medial e inferior para fusionarse con la rama mandibular. Entre ambas discurre un manojito de fibras accesorias que lleva fibras táctiles.

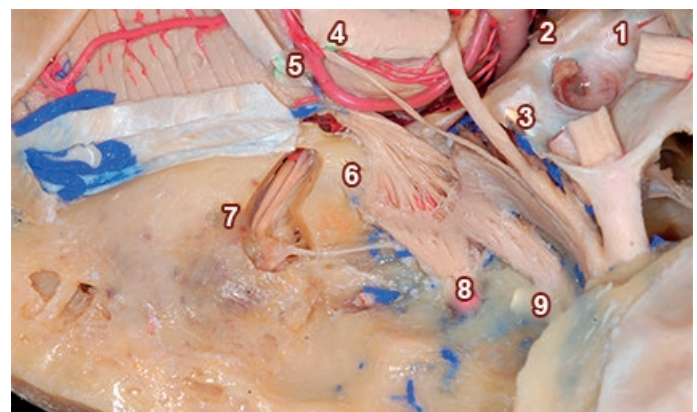


**Fig. 6:** Preparación Cadavérica de Fosa Posterior. Vista Superior a nivel de Mesencéfalo. Se disecó la tienda del cerebelo y se expuso la cara superior del cerebelo.  
 1) Nervio oculomotor; 2) Arteria cerebelosa superior; 3) Vermis cerebeloso



**Fig. 7:** Preparación cadavérica de fosa posterior. Vista superior a nivel de mesencéfalo. Se disecó parcialmente la tienda del cerebelo derecha para exponer parcialmente cara superior del hemisferio cerebeloso derecho. Se disecó la duramadre de la fosa craneal media para exponer el ganglio trigeminal y el oído interno.

1) Nervio oculomotor; 2) Nervio trigémino; 3) Nervio troclear; 4) Arteria cerebelosa superior; 5) Oído interno; 6) Hemisferio cerebeloso derecho; 7) Seno petroso superior; 8) Seno sigmoideo derecho



**Fig. 8:** Preparación cadavérica de fosa posterior. Vista superior a nivel de mesencéfalo. Se disecó parcialmente la tienda del cerebelo derecha para exponer parcialmente cara superior del hemisferio cerebeloso derecho. Se disecó la duramadre de la fosa craneal media para exponer el ganglio trigeminal y el oído interno.  
 1) Nervio óptico; 2) Arteria basilar; 3) Nervio oculomotor; 4) Nervio troclear; 5) Arteria cerebelosa superior; 6) Ganglio Trigeminal; 7) Nervio facial - vestibulococlear; 8) Rama mandibular del nervio trigémino; 9) Rama maxilar del nervio trigémino

En sentido craneal se relaciona con los nervios oculomotor y troclear, hacia medial con el nervio abducens, y hacia lateral y caudal con el nervio facial y vestibulococlear, que siguen una dirección oblicua, superior y lateral, separándose del trigémino a medida que se alejan del origen aparente.

El *nervio abducens* tiene su origen aparente en el surco bulboprotuberancial, por fuera del agujero ciego y encima de las pirámides bulbares; lleva una dirección anterior, superior y ligeramente lateral para ingresar en el seno cavernoso por la parte posterior.

La *arteria cerebelosa superior* (ACS) en su trayecto está relacionada con la fisura cerebelo-mesencefálica, la mitad superior del techo del cuarto ventrículo, el pedúnculo cerebeloso superior y la superficie tentorial de los hemisferios cerebelosos.

Se origina en la arteria basilar, próxima a su extremo rostral, separándose de la arteria cerebral posterior por el nervio oculomotor.

Al ingresar en la cisterna del ángulo pontocerebeloso pasa por debajo del nervio oculomotor, rodea al mesencéfalo haciendo una curva de convexidad inferior, donde el nervio troclear queda por encima y el nervio trigémino debajo, siendo que en algunos casos puede contactar con la cara superior del trigémino.

En esta curvatura la ACS se suele bifurcar en dos troncos, uno rostral y otro caudal, el rostral recorre e irriga a la región del vermis y paravermis cerebeloso, mientras que la rama caudal irriga la superficie tentorial de los hemisferios cerebelosos.

Finalmente, los dos troncos ingresan en la fisura cerebelo-mesencefálica, se aproximan a la línea media y se distribuye por la superficie tentorial de la corteza cerebelosa.

En su trayecto brinda arterias colaterales perforantes paramedianas, circunflejas cortas y largas que irrigan al mesencéfalo y el pedúnculo cerebeloso superior; pre-cerebelosas que nacen de la parte distal del tronco de la arteria a nivel de la fisura cerebelo-mesencefálica; ramos paravermianos para los núcleos cerebelosos profundos y vermianos que irrigan a los tubérculos cuadrigéminos inferiores y el velo medular superior.

Sus arterias corticales irrigan los dos tercios superiores de la superficie petrosa y toda la superficie tentorial del hemisferio cerebeloso, superponiéndose en la línea media con la arteria contralateral.

Las arterias corticales de la ACS se pueden separar en dos grupos:

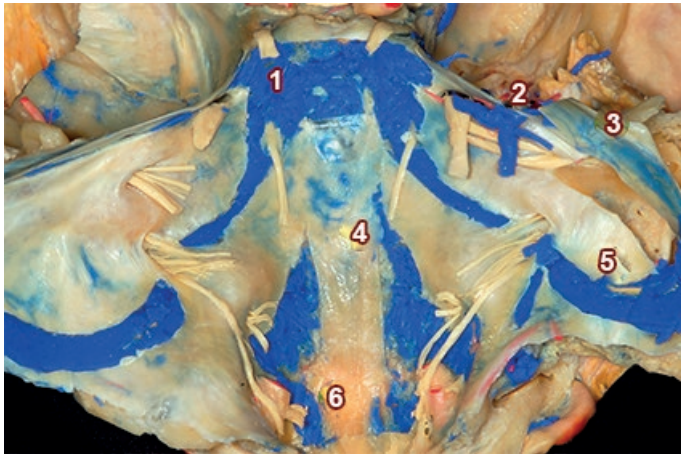
1. **Ramos hemisféricos:** surgen de la profundidad de la fisura cerebelo-mesencefálica, donde también nacen ramas pre-cerebelosas destinadas a las estructuras cerebelosas mediales y profundas, finalmente las ramas corticales para los hemisferios cerebelosos, usualmente medial, intermedia y lateral. La arteria marginal de la ACS suele ser el primer ramo cortical y se distribuye sobre la parte superior de la cara petrosa del cerebelo, donde se anastomosa con la arteria cerebelosa anteroinferior, que irriga el resto de la cara petrosa del cerebelo.
2. **Ramos vermianos:** nacen también en la fisura cerebelo-mesencefálica, habitualmente son dos, una vermiana y otra paravermiana, que se distribuyen por la línea media del vermis y se anastomosan con su contralateral.

Las venas del sector superior son:

- **Venas hemisféricas superiores,** que drenan la cara tentorial de los hemisferios cerebelosos y habitualmente desembocan en el seno petroso superior; venas ponto-trigeminales, surgen de la superficie del pedúnculo cerebeloso medio, pasan sobre el nervio trigémino y drenan en las venas petrosas superiores.
- **Venas del pedúnculo cerebeloso medio,** se originan encima de la oliva inferior, de la unión de la vena del surco bulbo-protuberancial y la vena bulbar lateral, para desembocar en el seno petroso superior.
- **Venas de la fisura cerebelo-pontina,** que se forman cerca del flóculo por la unión de las venas que drenan la superficie petrosa del cerebelo, cruzan delante de los nervios facial, vestibulococlear y trigémino, para terminar en la vena petrosa superior.
- **Venas ponto-mesencefálicas,** grupo de venas que se encuentra en la cara anterolateral del tronco encefálico y tienen un trayecto longitudinal, otras tienen un trayecto horizontal y pasan por debajo del nervio oculomotor.
- **Venas transversas pontinas,** cruzan la superficie anterior de la protuberancia en varios niveles y se conectan por medio de las venas ponto-mesencefálicas con

las venas de la superficie lateral de la protuberancia.

- **Venas petrosas superiores**, son las venas más largas de la fosa posterior y drenan en el seno petroso superior, reciben a la mayoría de las venas antes mencionadas. (Fig. 9)



**Fig. 9:** Preparación cadavérica de base de cráneo cubierta por duramadre. Vista posterior con disección de senos venosos.  
1) Seno cavernoso; 2) Vena petrosa Superior; 3) Seno petroso Superior; 4) Plexo venoso basilar; 5) Seno sigmoideo; 6) Seno marginal

## Complejo Neuro-Vascular Medio

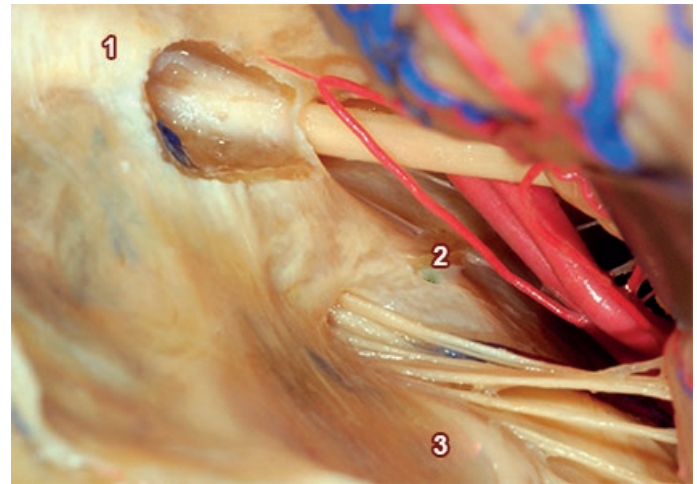
El origen aparente del **nervio facial** se encuentra en la parte lateral del surco bulboprotuberancial, entre el origen de los nervios abducens y vestibulococlear, a 1 o 2 mm de este último.

El **nervio facial** nace por medio de dos raíces, una motora y otra sensitiva; la primera surge de 7 u 8 raicillas que se unen en un tronco único en el mismo surco bulboprotuberancial, es gruesa y forma el tronco propiamente dicho del nervio.

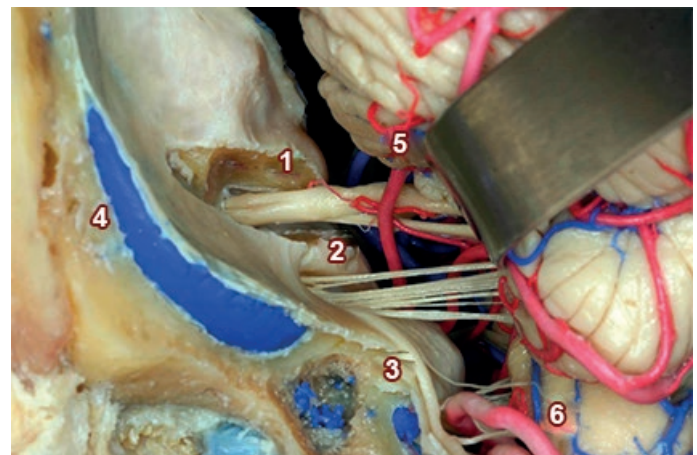
La rama sensitiva nace por fuera de la anterior, entre ésta y el VIII par, es delgada y lleva fibras sensitivas y vegetativas. Esta porción sensitiva se denomina nervio intermediario [de Wrisberg] y se le reconocen tres porciones: una proximal adherida al nervio vestibulococlear, otra intermedia libre, y una última distal, unida a la rama motora del facial.

El **nervio vestibulococlear** emerge del surco bulboprotuberancial, lateral al facial y por encima de los pares bajos IX-X-XI. Nace mediante dos raíces, una superior, nervio vestibular y otra inferior, el nervio coclear, que luego se fusionan en un solo tronco.

El **complejo vestibulococlear-facial** discurre en conjunto, envuelto en sus propias vainas aracnoideas; siguen



**Fig. 10:** Preparación cadavérica de fosa posterior. Vista lateral y superior a nivel de protuberancia. Se replegó el hemisferio cerebeloso derecho para evidenciar los nervios facial y vestibulococlear, en relación a la arteria cerebelosa anteroinferior e ingresando en el conducto auditivo interno, por debajo se observan los nervios glossofaríngeo, vago y accesorio.  
1) Nervio Facial - Vestibulococlear; 2) Arteria cerebelosa anteroinferior; 3) Nervios Glossofaríngeo - Vago - Accesorio



**Fig. 11:** Preparación Cadavérica de Fosa Posterior. Vista Lateral y Superior a nivel de Protuberancia. Se replegó el hemisferio cerebeloso derecho para evidenciar los nervios facial y vestibulococlear, en relación a la arteria cerebelosa anteroinferior e ingresando en el conducto auditivo interno, por debajo se observan los nervios glossofaríngeo, vago y accesorio.  
1) Nervio facial - vestibulococlear en conducto auditivo interno; 2) Nervios glossofaríngeo - vago; 3) Nervio accesorio; 4) Seno sigmoideo; 5) Arteria cerebelosa anteroinferior; 6) Arteria cerebelosa posteroinferior

una dirección hacia fuera, ligeramente hacia delante y arriba para penetrar en el conducto auditivo interno. En el trayecto cisternal, el nervio intermediario se interpone entre la raíz motora del facial, dispuesta por encima y el nervio vestibulococlear, debajo y ligeramente lateral. Se relacionan con la curva que hace la arteria cerebelosa anteroinferior (AICA) y con las venas pontomesencefálicas; dentro del conducto auditivo interno discurren junto a la arteria laberíntica, rama del tronco basilar o de la AICA.

El **conducto auditivo interno** está dividido por dos crestas óseas en cuatro cuadrantes, el nervio facial se ubica en

el cuadrante anterior y superior, el nervio coclear en el cuadrante anterior e inferior, el nervio vestibular superior en el cuadrante posterior y superior y el nervio vestibular inferior en el cuadrante posterior e inferior.

El **foramen lateral del IV** ventrículo [de Luschka], el plexo coroideo y el flóculo se relacionan con el paquete facial-vestibulococlear. El foramen lateral se encuentra en el margen externo del surco bulboprotuberancial, se abre en el ángulo bulbopontocerebeloso justo detrás de los nervios glosofaríngeo y vago, ligeramente por debajo y atrás de los nervios facial y vestibulococlear, y se puede observar el plexo coroideo protruyendo desde el foramen lateral.

La **arteria cerebelosa anteroinferior (AICA)** nace de la arteria basilar y rodea la protuberancia cercana a los nervios abducens, facial y vestibulococlear; en su recorrido atraviesa la parte central del ángulo bulbopontocerebeloso. Se relaciona con la protuberancia, el pedúnculo cerebeloso medio, el foramen lateral del cuarto ventrículo, la fisura cerebelo-pontina y la superficie petrosa del cerebelo, proporciona ramas hacia el meato auditivo interno, al plexo coroideo y hace una curva que rodea al flóculo. Habitualmente se bifurca cerca del complejo vestibulococlear-facial en una arteria rostral y otra caudal.

El **ramo rostral** pasa lateralmente por encima del flóculo hasta encontrar la superficie del pedúnculo cerebeloso medio y la cara petrosa del cerebelo, da ramas para el labio superior de la fisura cerebelo-pontina y las partes adyacentes de la superficie petrosa del cerebelo; este vaso se anastomosa con la arteria cerebelosa superior.

El **ramo caudal** pasa por debajo del flóculo hasta llegar al sector inferior de la superficie petrosa del cerebelo a la que irriga, incluyendo una parte del flóculo y del plexo coroideo, y se anastomosa con la arteria cerebelosa posteroinferior.

Entre las ramas más importantes de la AICA, se destacan:

- La **arteria laberíntica** que entra en el canal auditivo interno e irriga al hueso, la duramadre, los nervios y las estructuras del oído interno.
- Las **arterias perforantes recurrentes**, que irrigan el tronco encefálico próximo a la protuberancia y el bulbo raquídeo, el pedúnculo cerebeloso medio y el origen aparente de los nervios trigémino, facial, vestibulococlear, glosofaríngeo y vago.
- La **arteria subarcuata** que penetra en la fosa homónima por debajo de la duramadre y llega hasta el ca-

nal subarcuato para irrigar al hueso temporal cercano de los canales semicirculares.

- Las **arterias corticales** que irrigan la mayor parte de la cara petrosa del hemisferio cerebeloso por medio de los troncos, rostral y caudal.

Las **estructuras venosas** que convergen en la proximidad de los nervios facial y vestibulococlear son:

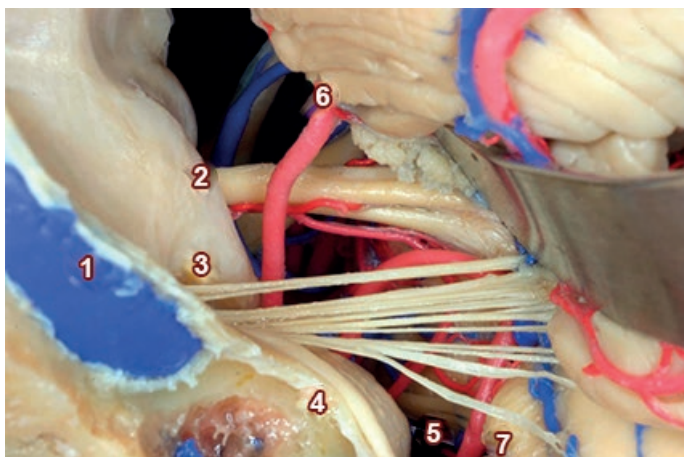
- La **vena del pedúnculo cerebeloso medio**;
- la **vena del surco bulbo-protuberancial** que recorre el surco homónimo y se conecta con las **venas longitudinales de la cara anterior de la protuberancia y del bulbo**; habitualmente se une a la **vena bulbar lateral** para formar la **vena del pedúnculo cerebeloso medio**;
- la **vena bulbar anteromediana** que recorre la fisura bulbar mediana anterior entre ambas pirámides y se conecta con las **venas ponto-mesencefálicas**, la **vena del surco bulbo-protuberancial** y la **vena espinal anterior**.

## Complejo Neuro-Vascular Inferior

Los pares IX, X y XI surgen como una línea de raíces que salen del tronco a lo largo del surco retro-olivar, ubicado entre la oliva y la superficie posterolateral del bulbo.

Los nervios glosofaríngeo y vago surgen a nivel del tercio superior de la oliva, el nervio accesorio surge de los dos tercios inferiores de la oliva, de los niveles inferiores del bulbo y superiores de la médula espinal. Este grupo de pares craneales abandonan el cráneo pasando a través del Foramen Yugular, un orificio de la base de cráneo ubicado en el extremo posterior de la fisura petrooccipital, limitado antero-lateralmente por el peñasco y posteromedialmente por el hueso occipital.

La duramadre rodea el foramen yugular compuesto de tres compartimientos: el petroso, atravesado por el seno petroso inferior, un sector medio, intrayugular, atravesado por los nervios glosofaríngeo, neumogástrico y espinal y el compartimiento sigmoideo, donde se encuentra el seno sigmoideo y el bulbo superior de la vena yugular interna; además, da paso a una rama meníngea de la arteria faríngea ascendente.



**Fig. 12:** Preparación Cadavérica de fosa posterior. Vista lateral y superior a nivel de protuberancia. Se replegó el hemisferio cerebeloso derecho para evidenciar los nervios glossofaríngeo, vago y accesorio ingresando al foramen rasgado; en profundidad se observa el nervio hipogloso.  
1) Seno sigmoideo; 2) Nervio facial – vestibulococlear; 3) Nervios glossofaríngeo – vago; 4) Nervio accesorio; 4) Seno sigmoideo; 5) Nervio hipogloso; 6) Arteria cerebelosa anteroinferior; 7) Arteria cerebelosa posteroinferior

El **nervio glossofaríngeo** emerge de la parte más alta del surco retro-olivario del bulbo raquídeo por medio de varias raíces dispuestas verticalmente; pudiendo llegar a apreciarse dos componentes: uno superior, sensitivo y otro inferior, más delgado y motor. Se fusionan en un tronco único a nivel del foramen yugular, donde el nervio se curva y adopta una posición vertical para atravesarlo.

Dentro de la cisterna del ángulo discurre en una vaina de aracnoides propia, sigue una dirección lateral y anterior hasta llegar a la depresión triangular en la que se abre el acueducto del caracol, en la cara posteroinferior de la porción petrosa del hueso temporal.

El nervio glossofaríngeo se relaciona por delante con los nervios vago y accesorio, el flóculo y el plexo coroideo del recesso lateral del cuarto ventrículo; por arriba se relaciona con el paquete facial-vestibulococlear. Un tejido aracnoidal, la membrana pontobulbar lateral, se extiende desde el surco bulboprotuberancial a la superficie interna de la porción petrosa del hueso temporal, tabica el área y se interpone entre el paquete vestibulococlear-facial y el nervio glossofaríngeo.

El **nervio vago** tiene su origen aparente en el tercio superior del surco retro-olivario del bulbo raquídeo, a lo largo de una línea de 2 a 5,5 mm de longitud; se forma por medio de dos grupos de fibras, uno superior que consta de seis u ocho raicillas que se dirigen hacia fuera para unirse en un solo tronco, y otro grupo inferior, de cuatro o cinco fibras que siguen una dirección lateral, se fusionan y unen transitoriamente al nervio accesorio.

Luego de atravesar el foramen yugular, por detrás del ner-

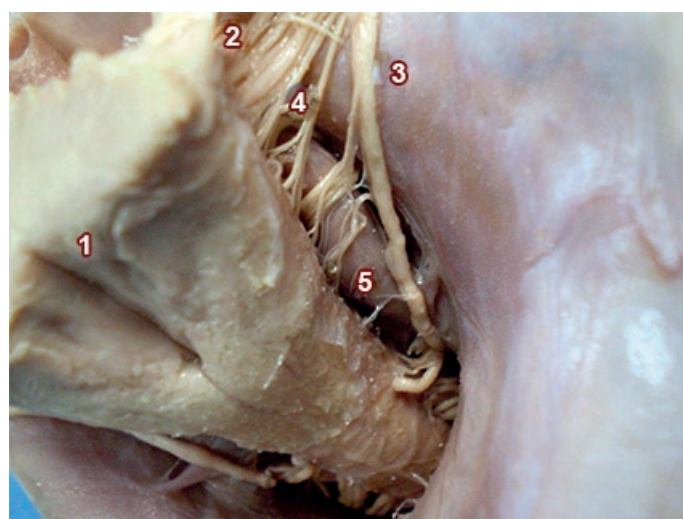
vio glossofaríngeo y separado de este por un tabique fibroso, se desprende del accesorio y se une al ganglio superior del vago.

El **nervio accesorio** surge de una serie de raicillas nerviosas a nivel de las dos terceras partes inferiores de la oliva bulbar y de los primeros segmentos de la médula espinal, consta de una raíz craneal y otra espinal. La primera corresponde a fibras procedentes del núcleo ambiguo; la segunda, separada por unos milímetros de la anterior, se forma por la unión de varios filetes nerviosos que nacen desde el cordón medular lateral, cercanos al surco colateral posterior, desde la quinta raíz cervical hasta el bulbo.

Los filetes se reúnen en un cordón único que asciende por el conducto espinal hacia el endocráneo. Las raíces craneales del nervio accesorio comparten el origen y el trayecto con las ramas inferiores del vago.

Las raíces craneales y espinales del accesorio se unen y luego de un muy corto trayecto, las primeras lo abandonan para reunirse con fibras del vago. El undécimo par sigue un trayecto endocraneano para salir por el foramen yugular, donde sus ramas craneales y espinales habitualmente discurren juntas, o raramente separadas por un septo dural.

El **nervio hipogloso (Fig. 13)** tiene su origen aparente en el surco colateral anterior del bulbo raquídeo; sigue una línea que se continúa caudalmente con el origen de las raíces nerviosas ventrales de la medula espinal.



**Fig. 13:** Preparación cadavérica de fosa posterior. Vista posterior y superior a nivel de bulbo raquídeo. Se disecó el cerebelo en su totalidad; se evidencia los pares craneales en su recorrido cisternal hacia sus orificios craneales, en relación a la arteria vertebral.  
1) Piso del cuarto ventrículo; 2) Nervios glossofaríngeo, vago y accesorio; 3) Raíz espinal del nervio accesorio; 4) Nervio hipogloso; 4) Seno sigmoideo; 5) Arteria vertebral



Emerge mediante 10 o 12 raicillas a lo largo del margen anterior de los dos tercios caudales del surco pre-olivar y se dirige al conducto del hipogloso; las raíces superiores tienen un trayecto descendente, las medias son horizontales y las inferiores ascendentes, ocasionalmente se agrupan en dos troncos que se unen dentro del conducto.

Se relaciona hacia atrás con la cara anterior del bulbo, la oliva bulbar, el origen aparente de los pares IX, X y XI y las ramas retro-olivares de las venas bulbares laterales; hacia delante se acerca a las masas laterales del occipital y hacia abajo toma relación con la arteria vertebral; esta última se ubica anterior al nervio hipogloso, aunque en ocasiones posee un trayecto alargado y tortuoso que puede contactar con la cara dorsal del nervio.

Luego de su origen aparente, las raíces del hipogloso toman un trayecto anterolateral a través del espacio subaracnoideo, pasando por detrás de la arteria vertebral, hasta encontrar el canal del hipogloso.

Si la arteria vertebral es corta puede no tener contacto con el hipogloso, o si la arteria es muy larga y tortuosa, puede estirar dorsalmente las raíces y entremezclarse con las raíces de los nervios del surco retro-olivar.

La **arteria cerebelosa posteroinferior (PICA)** es la más compleja, variable y tortuosa de las tres arterias cerebelosas. Está en íntima relación con la fisura cerebelo-bulbar, la mitad inferior del techo del cuarto ventrículo, el pedúnculo cerebeloso inferior y la superficie inferior de los hemisferios cerebelosos.

Nace de la arteria vertebral, cerca de la oliva inferior y rodea al bulbo raquídeo, donde se relaciona con los nervios glosofaríngeo, vago, accesorio e hipogloso.

La PICA puede tener una trayectoria variable en la proximidad del complejo facial-vestibulococlear, puede ser ascendente (contactando en éste caso con el complejo nervioso), descendente, lateral, medial o puede realizar un bucle que distorsione a estos nervios en su paso.

Luego la PICA cruza la cara posterior del bulbo raquídeo hasta llegar al extremo caudal de la amígdala y asciende por la cara medial de ésta en relación a la mitad inferior del techo del cuarto ventrículo para llegar a la fisura vermo-hemisférica; en este punto se bifurca en dos ramos, un tronco lateral que irriga la amígdala y la parte externa de los hemisferios cerebelosos, y otro tronco medial que rodea al vermis y la parte adyacente de los hemisferios.

Origina arterias perforantes que forman una red plexiforme que irriga al bulbo raquídeo; arterias coroideas que irrigan la tela y el plexo coroideo del cuarto ventrículo en su porción medial y la parte adyacente del segmento lateral; arterias corticales para la superficie inferior del cerebelo, incluyendo el hemisferio cerebeloso, las amígdalas, el vermis, y los bordes adyacentes de las caras tentorial y petrosa, donde se anastomosan con ramas de las ACS y AICA. Las ramas se distribuyen en tres grupos: **hemisféricas, amigdalinas, vermianas.**

La **arteria vertebral** entra en el cráneo a través del foramen magno, perfora la meninges y entra al espacio subaracnoideo para seguir un sentido ascendente, inicialmente lateral al bulbo raquídeo, finalmente anterior al mismo, donde se une a la arteria vertebral colateral para con forma la arteria basilar, en la base de la protuberancia.

La porción intracraneal de cada arteria vertebral da origen a:

- a. ramas meníngeas, pequeños vasos que irrigan hueso y a duramadre de la fosa posterior;
- b. arteria espinal posterior que desciende por la cara dorsal de la médula espinal;
- c. la arteria espinal anterior que surge de la unión de dos ramas, una de cada arteria vertebral, y luego desciende sobre la superficie anterior del bulbo raquídeo y de la médula espinal por el surco medio anterior;
- d. arterias bulbares, muy pequeños vasos que se distribuyen en el bulbo raquídeo;
- e. PICA surge de la arteria vertebral a nivel del origen aparente del nervio hipogloso, pudiendo tener contacto con el mismo, aunque en ocasiones su nacimiento puede ser superior, inferior o posterior al hipogloso, como cuando la vertebral es tortuosa y desplaza las raíces del hipogloso hacia atrás, donde la PICA tendrá un origen posterior.

Las **estructuras venosas** que convergen en el área inferior de la región del ángulo pontocerebeloso son:

- La **vena del surco bulbo-protuberancial.**
- La **vena transversa bulbar** que cruza las superficies anterior y lateral del bulbo raquídeo a nivel de las pirámides bulbares;

- La **vena bulbar lateral anterior (vena pre-olivar)** que recorre el surco anterolateral, ubicado entre la pirámide y la oliva, y está parcialmente escondida por ramas del nervio hipogloso.
- La **vena retro-olivar y vena bulbar lateral**, usualmente son dos venas longitudinales que se disponen entre el borde lateral de la oliva y el foramen lateral, y discurren a lo largo de las raíces del glossofaríngeo, vago y accesorio.
- La **vena de la fisura cerebelo-bulbar** que se origina en el borde lateral del nódulo y la úvula, cursa lateralmente cerca de la unión del velo medular inferior y pasa próxima al flóculo para alcanzar el ángulo ponto-cerebeloso.
- La **vena del pedúnculo cerebeloso inferior** que recorre el pedúnculo homónimo para converger en el extremo lateral del surco bulbo-protuberancial y formar la vena del pedúnculo cerebeloso medio.

En el área más ventral de la región se puede reconocer:

- El **seno marginal**, pequeño y ubicado entre las dos capas de duramadre que rodean al foramen magno, se comunica hacia adelante con el plexo basilar y hacia atrás con el seno occipital
- Los **senos petrosos inferiores**, que nacen de la extremidad posterior del seno cavernoso y siguen una dirección oblicua hacia atrás y afuera por la parte inferior del peñasco; reciben la sangre de los senos cavernosos y de las venas cerebelosas, laberínticas, pontinas y bulbares; al llegar al extremo anterior del foramen yugular terminan en forma de plexo sobre la cara medial del bulbo superior de la vena yugular interna, entre el nervio glossofaríngeo por delante y el nervio vago y accesorio por detrás.
- Los **senos sigmoideos**, conductos pares de trayecto flexuoso que continúan a los senos transversos una vez que dejan a la tienda del cerebelo; la primera porción ocupa el extremo posterior de la porción petrosa del hueso temporal, la segunda es la parte del seno que llega a la base de la porción petrosa del hueso temporal y sigue una dirección hacia delante, arriba y adentro para continuar con la vena yugular interna; recibe a los senos petrosos superiores y desemboca en el sector posterolateral del foramen yugular con el

bulbo superior de la vena yugular.

## Discusión

La región del ángulo pontocerebeloso ha sido descrita por diversos autores,<sup>3,4,5</sup> pero no siempre se ha seguido una descripción sistemática acorde con la terminología anatómica, ya que se suele hacer hincapié en los aspectos quirúrgicos o en patologías específicas.

Otros autores han realizado descripciones de elementos vasculares o nerviosos de la región sin integrarlos en una revisión anatómica, o han realizado brillantes descripciones con una orientación quirúrgica y en lenguaje anglosajón.<sup>6,7,8</sup>

En nuestro caso hemos realizado un análisis amplificado de la región, desde la protuberancia a la región bulbar, integrando elementos nerviosos y vasculares para cada uno de los tres segmentos definidos.

Esta sistemática de estudio de la región, solo pretende facilitar el abordaje del paciente, veremos a modo de ejemplo dos patologías ocasionadas por la compresión vascular de nervios craneales, uno de compromiso sensitivo y otro de compromiso motor: en la neuralgia del trigémino tienen importancia fundamental las relaciones neurovasculares, fue Janetta quien postuló que una compresión vascular del nervio trigémino por la arteria cerebelosa superior, próxima al origen aparente en la protuberancia es responsable del dolor.<sup>9</sup>

Habitualmente la ACS rodea al tronco cerebral por encima del nervio, haciendo un loop hacia abajo en la cara lateral de la protuberancia, que en caso de una proyección muy caudal, puede contactar con la cara superior o superomedial del nervio trigémino. Dependiendo del nivel de la bifurcación de la ACS, el contacto lo puede generar el tronco de la arteria, la bifurcación rostral, la bifurcación caudal o el ramo marginal.

Con respecto al trigémino, este nervio al corte presenta una forma elíptica y sus fibras tienen una somatotopía determinada; las fibras provenientes del nervio oftálmico (V1) se ubican en posición rostral y medial; las resultantes del nervio mandibular (V3) se disponen caudal y lateralmente y, por último, las fibras del nervio maxilar (V2) se disponen en medio de las anteriores; esta disposición puede variar debido al grado de rotación, usualmente 180 grados, que presente el nervio en su recorrido desde su origen aparente hasta el ganglio en la cisterna trigeminal.<sup>7,9,10,11</sup>

El hemispasmo facial es un movimiento involuntario frecuente que se caracteriza por contracciones musculares irregulares de una hemicara de los músculos inervados por el nervio facial, habitualmente originado en el orbicular de los ojos y progresando gradualmente al resto de la musculatura facial homolateral.

Tal como describió Janetta, la mayoría de los casos son generados por una compresión del nervio facial en la fosa posterior, habitualmente por un loop de una AICA alargada, aunque también se puede encontrar con frecuencia una compresión por la PICA, vertebral o basilar tortuosa.

La AICA en su recorrido rodea al tronco encefálico pasando por debajo de los nervios facial y vestibulococlear, pero en ocasiones puede pasar por encima del facial o entremedio de ambos.

Cuando la AICA pasa por debajo del sector proximal del facial, suele tomar contacto con su cara anteroinferior, en un trayecto de transición entre fibras mielínicas centrales y periféricas, que lo hacen particularmente sensible al daño axonal y mielínico. Esta compresión altera la conducción nerviosa y se expresa clínicamente como espasmo de los músculos de la mímica.

Es en estos casos un estudio complementario por imágenes puede evidenciar este contacto estrecho, utilizándose actualmente las secuencias de pares craneales en imágenes de resonancia magnética de alto campo.

Su tratamiento implica el uso periódico de toxina botulínica sobre los músculos afectados, aunque en casos refractarios una intervención quirúrgica planificada que separe el facial de la AICA puede ser descompresiva y terapéutica.<sup>7-12</sup>

## Conclusión

La anatomía es la base fundamental de la práctica quirúrgica. La división craneocaudal del ángulo pontocerebeloso en niveles permite identificar tres sectores: superior, medio e inferior, en concordancia a una porción del tronco encefálico, nervio craneal, arteria o vena y relaciona cada nivel con las patologías preponderantes.

Sistematizar la región en tres niveles centrados en las estructuras principales permite realizar craneotomías pequeñas y reconocer los elementos del área en la cirugía, hecho que cobra importancia desde el renovado interés por los abordajes mínimamente invasivos.

Esta sistematización de la región hace un esfuerzo al simplificar el estudio de uno de los sectores más complejos de la anatomía humana, reconoce las limitaciones ante la presencia de la gran variabilidad anatómica, pero tiene el valor de intentar facilitar el aprendizaje de la región para un abordaje clínico del paciente con una futura finalidad terapéutica.

## Referencias

1. Buesti, D.; Giusta, G.; Fiol, J.; Allende, J.; Condomi Alcorta, S. *Fundamentos Morfológicos ante la simulación de patologías del ángulo pontocerebeloso – pautas frente a la táctica y técnica neuroquirúrgica*. Reunión Científica 09/05/1985, Capítulo Neuroquirúrgico de la Sociedad Argentina de Neurociencias.
2. Dillon, H.S.; Conesa, H.A.; Bueti, D.J.; Colona, M.E. *Abordaje anatómico endoscópico del ángulo pontocerebeloso y su proyección quirúrgica*. Boletín XXIV Jornadas de la Sociedad de Neurocirugía de la Provincia de Buenos Aires, La Plata, Argentina. 1982.
3. Acuña, M.; Florenzano, N.; Sinagra, A.; Pérez, M. *Segmentación de la cisterna del ángulo pontocerebeloso*. 8º Congreso Argentino de Técnicas en Bioimágenes, 2006.
4. Bouchet, A.; Cuilleret, J. *Capítulo 6: Fosa Cerebral Posterior, Tronco Cerebral, Cerebelo*. En: Sistema Nervioso Central, Anatomía descriptiva, Topográfica y Funcional, Editorial Médica Panamericana, Buenos Aires, 1978, p.153.
5. Carpenter, M.B. *Capítulo 5: El Bulbo Raquídeo*. En: Neuroanatomía Fundamentos. 4ª edición, Editorial Médica Panamericana, Buenos Aires, 1999, pp. 148-151.
6. Rhoton, A. *The cerebellar arteries*. Neurosurgery 2000; 47 (3): 29-68.
7. Rhoton, A. *The cerebellopontine angle and posterior fossa cranial nerves by the retrosigmoid approach*. Neurosurgery 2000; 47 (3): 93-129.
8. Rhoton, A. *The posterior fossa veins*. Neurosurgery 2000, 47 (3): 69-92.
9. Jannetta, P.J. *Arterial compression of the trigeminal nerve at the pons in patients with trigeminal neuralgia*. J Neurosurg 1967;26(Suppl):159-62.
10. Jannetta, P.J. *Gross (mesoscopic) description of the human trigeminal nerve and ganglion*. J Neurosurg 1967; 26: 109-111.
11. Joo, W.; Yoshioka, F.; Funaki, T.; Mizokami, K.; Rhoton, A. *Microsurgical Anatomy of the Trigeminal Nerve*. Clinical Anatomy 2014; 27:61-88.
12. Micheli, F.; Luquin Piudo, M. *Capítulo 36: Espasmo Hemifacial y Espasmo Hemimasticatorio*. En: Movimientos Anormales: Clínica y Terapéutica. Editorial Médica Panamericana, Buenos Aires, 2012, pp. 549-550.



ISSN edición impresa 1853-256X / ISSN edición online 1852-9348

Publicación de la Asociación Argentina de Anatomía

© 2021

