

ANEXO

Tabla 1: Clasificación de la Retinopatía Hipertensiva propuesta por Keith-Wagener-Barker.

Grado	Características
1	Esclerosis leve arteriolar.
2	Estrechamiento localizado o generalizado arteriolar Cruces arteriovenosos
3	Grado 2 y hemorragias retinianas, exudados algodonosos y lipídicos
4	Grado 3 y edema de papila

Tabla 2: Clasificación de la Retinopatía Hipertensiva propuesta por Wong-Mitchell.

Grado de Retinopatía	Signos Retinianos	Asociaciones Sistémicas
Sin Retinopatía	Sin signos detectables	Ninguna
Leve	Estrechamiento arteriolar generalizado, cruces arteriovenosos, opacidad de la pared arteriolar o combinación de estos signos.	Asociación leve con riesgo de infarto, infarto subclínico, enfermedad coronaria y mortalidad.
Moderada	Hemorragia (mancha, puntiforme o en llama), microaneurisma, exudados algodonosos, exudados duros o combinación de estos signos.	Asociación fuerte con riesgo de infarto, deterioro cognitivo y muerte por causa cardiovascular.
Maligna	Signos de retinopatía moderada con edema de papila.	Fuerte asociación con mortalidad.

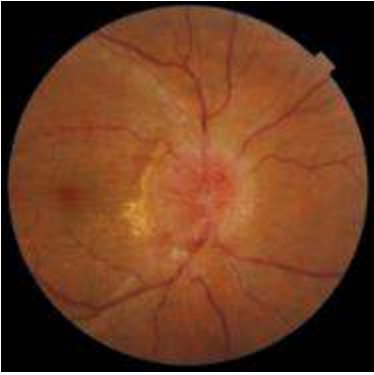

Figura 1: Retinografía OD

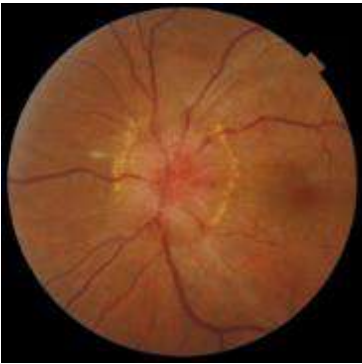

Figura 2: Retinografía OI

Figura 1 y 2: Edema de papila severo con exudados duros peripapilares, en el haz papilomacular y algunos en la mácula. Hemorragias puntiformes aisladas y disminución del calibre arteriolar en AO.

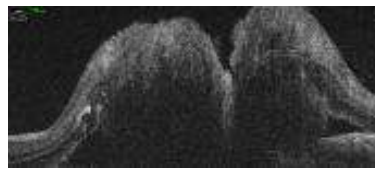
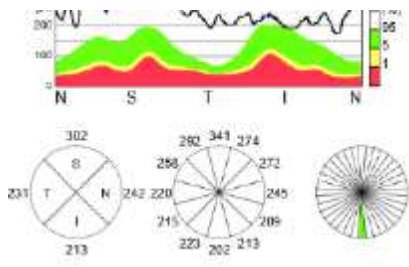


Imagen 3 y 4: OCT CFNR OD

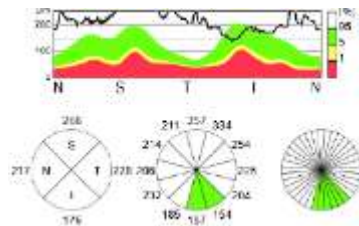


Imagen 5 y 6: OCT CFNR OI

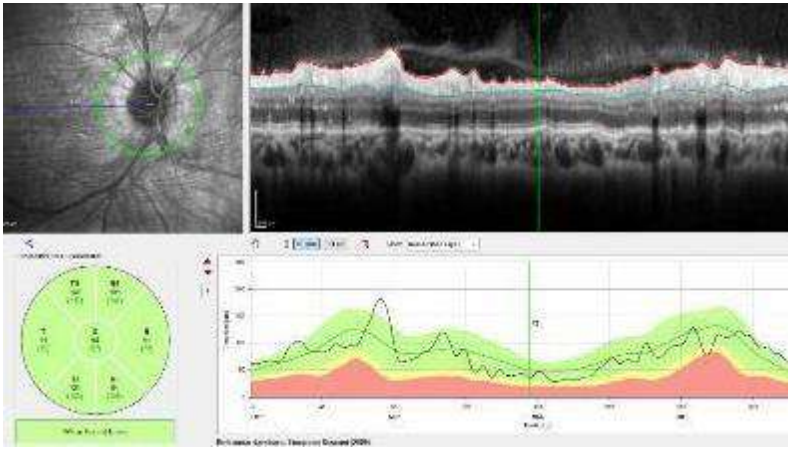


Figura 7: OCT CFNR OD

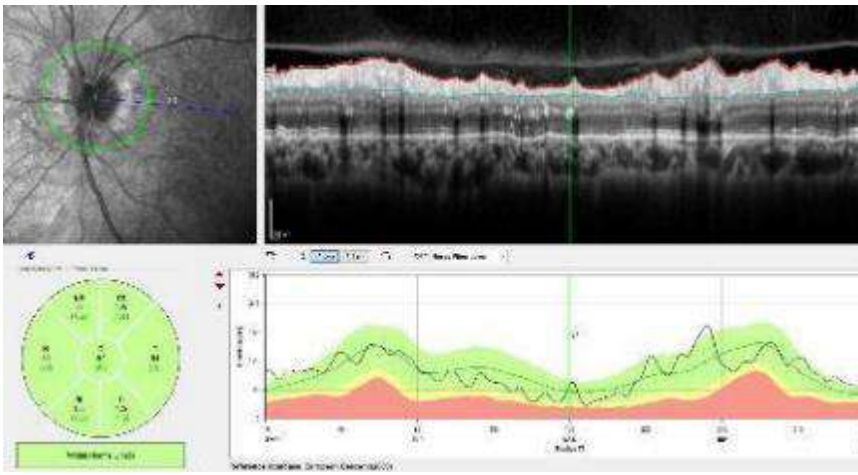


Figura 8: OCT CFNR OI