

ANEXO COXARTROSIS

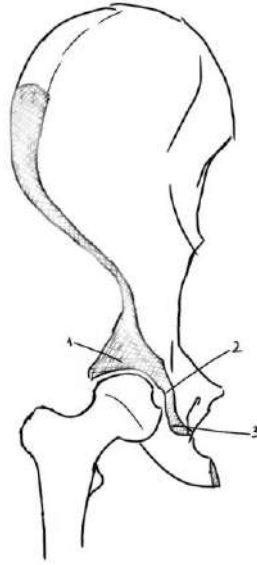


Figura 1: Anatomía del acetábulo

1. Techo acetabular
2. Fosa acetabular
3. Borde acetabular

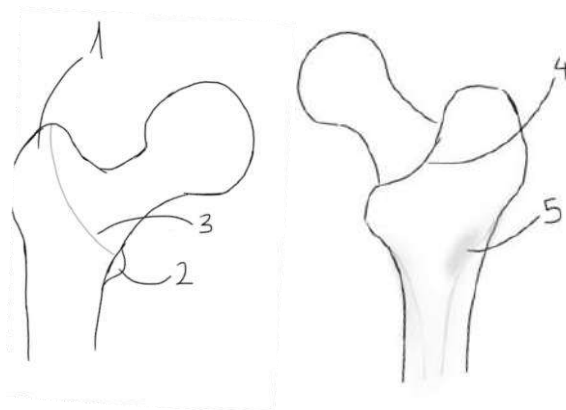


Figura 2: Visión anterior y posterior de fémur proximal

1. Trocánter mayor
2. Trocánter menor
3. Línea intertrocantérea
4. Cresta intertrocantérica
5. Tuberosidad glútea

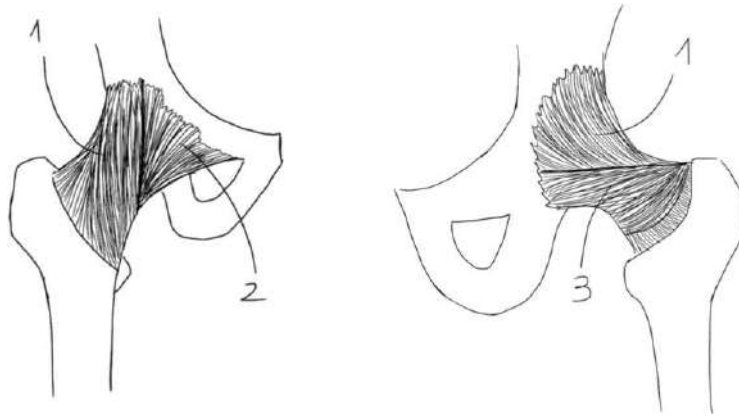


Figura 3: Visión ligamentaria anterior y posterior

1. Ligamento iliofemoral
2. Ligamento pubofemoral
3. Ligamento isquiofemoral

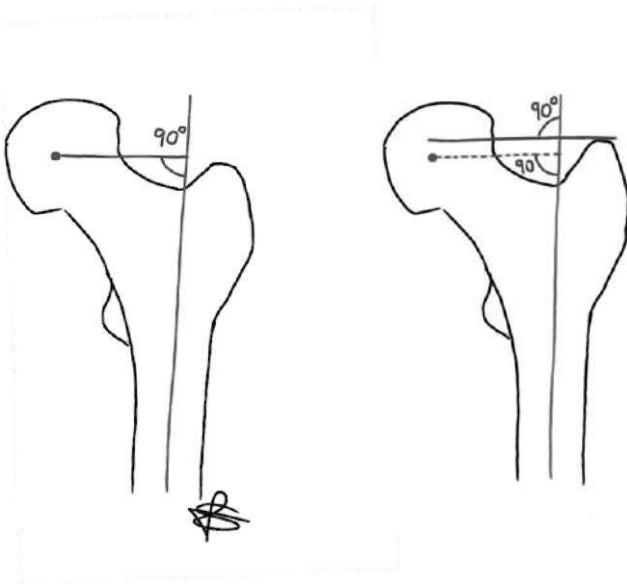


Figura 4: Offset femoral horizontal y offset femoral vertical