

Complicaciones pulmonares de la neumonía química.

A propósito de un caso

Pulmonary complications of chemical pneumonia; a case report

Dra. Semiha Bahceci Erdem^a, Dr. Hikmet T. Nacaroglu^a, Dra. Rana Isgüder^b, Dra. Canan S. Unsal Karkiner^a, Dr. Hüdaaver Alper,^c y Dra. Demet Can^a

RESUMEN

La aspiración de hidrocarburos puede causar un daño significativo a los pulmones al inducir una respuesta inflamatoria, alveolitis exudativa hemorrágica y pérdida de la función del tensioactivo pulmonar. El efecto secundario más grave de la aspiración de hidrocarburos es la neumonía por aspiración. Anteriormente se han notificado casos de neumotórax, neumatocele, síndrome de dificultad respiratoria aguda (SDRA), absceso pulmonar, fístula broncopleurales, derrame pleural bilateral hemorrágico y pnoneumotórax.

En este artículo presentamos el caso de un paciente hospitalizado debido a neumonía por aspiración que desarrolló pleuritis y neumotórax después de ingerir disolvente para pintura.

Se presenta este caso ya que raramente se ha informado en niños como causa de complicaciones pulmonares diferentes. Es necesario evaluar integralmente a los pacientes con complicaciones asociadas a la intoxicación por hidrocarburos. Debe evitarse el alta hospitalaria temprana de los pacientes, quienes deben ser controlados durante, al menos, 48 horas, aunque no tengan síntomas respiratorios. Debe considerarse que los pacientes con neumonía química pueden tener complicaciones pulmonares graves.

Palabras clave: *neumonía por aspiración, hidrocarburos, intoxicación, derrame pleural, neumotórax.*

<http://dx.doi.org/10.5546/aap.2016.e245>

INTRODUCCIÓN

Los hidrocarburos son un grupo heterogéneo de sustancias compuestas principalmente por moléculas de carbono e hidrógeno. En la vida moderna son bastante abundantes. Algunos de

los hidrocarburos más frecuentemente utilizados son la nafta, el aceite lubricante, el aceite para motor, el aguarrás, el líquido para encendedores, la nafta, la parafina y el querosén.¹ Los disolventes para pintura están en el grupo de hidrocarburos volátiles. Las intoxicaciones agudas por hidrocarburos suelen causar neumonía química y, raramente, producen neumatocele, absceso pulmonar, derrame pleural y SDRA.^{1,2} Si bien en los niños es frecuente observar intoxicación por hidrocarburos, previamente no se han notificado muchos casos pediátricos de neumonía, pleuritis y neumotórax. A continuación presentamos el caso de un niño con neumonía química grave junto con pleuritis y neumotórax como resultado de la ingesta de disolvente para pintura.

PRESENTACIÓN DE UN CASO

Se observó que un paciente masculino de 9 años de edad con retraso mental había sido hospitalizado una semana antes en otro centro asistencial, donde fue tratado con antibióticos después de tener disnea tras beber accidentalmente disolvente para pintura de un vaso que sus padres habían dejado en el lugar. Dado que no presentaba mejoría clínica ni radiológica, sino por el contrario había empeorado, se lo trasladó a nuestro hospital. Sus antecedentes pre- y posnatales no presentaban incidentes. Según su familia, el retraso mental se hizo evidente al mes de vida durante su primera hospitalización por convulsiones febriles. Los antecedentes familiares eran inespecíficos, excepto en el caso de su padre, que había tenido epilepsia. En el examen físico se observó que su peso y talla estaban en el percentilo 25-50, tenía fiebre de 37,9 °C, pulso: 152 lpm, frecuencia respiratoria: 42 rpm, presión arterial: 123/83 mmHg, SaO₂: 80%, tiraje subcostal e intercostal; durante la auscultación se detectó disminución de los ruidos respiratorios en las zonas basales y crepitantes bilaterales. El examen del resto de los aparatos y sistemas era normal. En la radiografía de tórax se observaron infiltrados pulmonares bilaterales

-
- Departamento de Alergia Pediátrica, Hospital Pediátrico Dr. Behcet Uz, Esmirna, Turquía.
 - Departamento de Cuidados Intensivos, Hospital Pediátrico Dr. Behcet Uz, Esmirna, Turquía.
 - Departamento de Radiología, Facultad de Medicina de la Ege Üniversitesi, Esmirna, Turquía.

Correspondencia:

Dr. Hikmet T. Nacaroglu: tekin212@gmail.com

Financiamiento: Ninguno.

Conflicto de intereses: Ninguno que declarar.

Recibido: 4-11-2015

Aceptado: 22-1-2016

en la base pulmonar (*Figura 1a*). En la ecografía torácica se observó un derrame de 2,2 mm en la cavidad pleural izquierda y uno de 13,2 mm en la cavidad pleural derecha. En un principio se planificó la supervisión del paciente con tratamiento antibiótico y drenaje en caso de aumento del derrame. Pero repentinamente, al tercer día de hospitalización, la dificultad respiratoria empeoró y se observó que el derrame había aumentado; además, en una radiografía de tórax se identificó neumotórax (*Figura 1b*). En la tomografía computada (TC) torácica, el derrame pleural llegaba a 26 mm y se extendía hasta el vértice pulmonar, y en la parte anterior del derrame llamó la atención una amplia densidad de aire (neumotórax) (*Figura 2*). Se determinó la presencia de áreas consolidadas y broncogramas aéreos en el lóbulo inferior derecho y de densidades de aire en el área consolidada del lóbulo medio. Se observaron opacidades compatibles con la consolidación prevalente de la llingula y los segmentos del lóbulo inferior del pulmón izquierdo. Sobre la base de la evidencia radiológica se consideró que se trataba de neumonía necrosante. En la base del pulmón izquierdo se observó un derrame pleural mínimo, de 7 mm. Al paciente se le colocó una sonda de drenaje torácico, y el líquido drenado fue compatible con la exudación distintiva. Las características bioquímicas y el pH del exudado no coincidían con empiema y, dado que el cultivo fue negativo, se descartó que se tratara de un empiema. El paciente continuó con la sonda torácica durante cinco días, y se la retiró una vez que el neumotórax había mejorado. Durante el seguimiento, se inició tratamiento con nebulización de acetilcisteína y un programa de fisioterapia debido a que el paciente tenía atelectasia. El paciente se recuperó

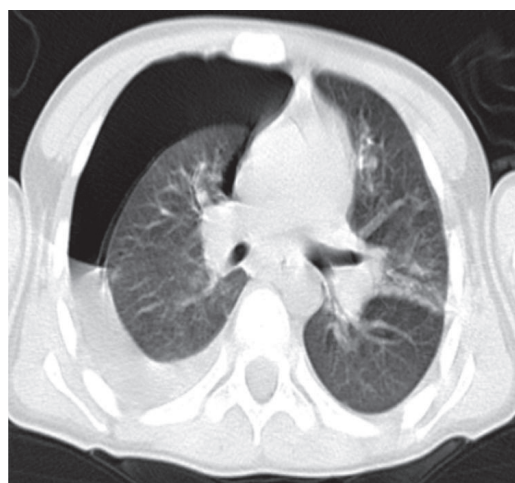
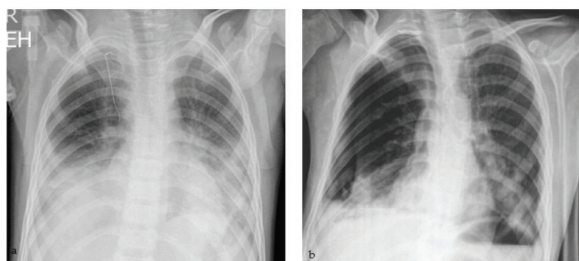
satisfactoriamente después del tratamiento inicial con oxígeno inhalado, antibióticos por vía intravenosa, esteroides y salbutamol inhalados y tratamiento complementario sin secuelas pulmonares residuales. Una vez que los síntomas mejoraron notablemente, a los 40 días, el paciente fue dado de alta.

DISCUSIÓN

El disolvente para pintura incluye una mezcla de isómeros del xileno. El tolueno y el xileno son hidrocarburos aromáticos utilizados frecuentemente como disolventes en la fabricación de productos farmacéuticos, pinturas y químicos.¹ El uso descuidado de sustancias tóxicas por parte de los padres, que los guardan en envases de agua, de jugos de frutas o de bebidas cola, podría facilitar la ingesta accidental por parte de los niños. Nuestro paciente bebió accidentalmente el disolvente para pintura que sus padres habían dejado en un vaso creyendo que era agua. Las intoxicaciones por hidrocarburos son unas de las más graves en los niños. La neumonía química es la complicación más frecuente de la intoxicación por hidrocarburos. En la mayoría de los casos, la neumonitis química es de tipo intersticial y bilateral.²⁻⁴ Finalmente, el resultado de la aspiración de hidrocarburos es la inflamación intersticial, hemorragia y edema intraalveolar, hiperemia, necrosis de los bronquios y necrosis vascular.^{5,6} La alveolitis hemorrágica y la necrosis de los bronquios y vascular pueden causar derrame pleural hemorrágico, una situación raramente notificada.⁷

FIGURA 2. TC torácica donde se observa derrame pleural y neumotórax en la parte anterior del derrame.

FIGURA 1A-B. a) Infiltrado pulmonar bilateral en radiografía de tórax de la base pulmonar, b) neumotórax en radiografía de tórax.



Tras una intoxicación, ocurren efectos respiratorios como resultado de la aspiración y la ingesta, lo que produce neumonitis lipoidea que aumenta la presión transpulmonar. Cuando la presión transpulmonar supera la resistencia de las vías respiratorias terminales no cartilaginosas y los sacos alveolares, puede dañarse el epitelio respiratorio. La disrupción de la integridad del epitelio permite que ingrese aire al intersticio, lo que provoca enfisema pulmonar intersticial. La presión transpulmonar elevada de manera persistente facilita la disección del aire hacia la pleura visceral o el hilio a través de los espacios peribronquial y perivascular. La ruptura de la superficie pleural permite que el aire de la adventicia se descomprima en el espacio pleural, dando lugar al neumotórax.⁸

El neumotórax, el neumatocele, el pionesumotórax, el SDRA o la fístula broncopleural son algunas de las complicaciones pulmonares raras.⁸⁻¹⁰ En las publicaciones se mencionan pocos casos de neumotórax y empiema inducidos por intoxicación por querosén, pero el pionesumotórax es una entidad rara.^{4,8} Lifshitz y col.⁵ realizaron un estudio de seguimiento durante 4 años, entre 1995 y 1999, e informaron que 118 (43%) de los 274 casos de pacientes con intoxicación por hidrocarburos tenían neumonía, hipoxia y fiebre; la neumonía era de tipo intersticial y bilateral, y estuvo asociada al vómito.⁴ En estos casos no se informaron pleuritis ni neumotórax. Prasad y col.¹⁰ informaron sobre un paciente de 40 años con pleuritis bilateral hemorrágica y neumonía que se produjeron posteriormente a la ingesta de aceite de parafina en 2011; la pleuritis era hemorrágica y de tipo exudativa, aunque el resultado del cultivo fue negativo. En este paciente, este incidente tampoco produjo neumotórax. Chaudhary y col.⁸ informaron que un paciente adulto tuvo pionesumotórax después de la ingesta de aceite de parafina con proliferación de *Staphylococcus aureus* en el líquido de la toracocentesis; el paciente se recuperó tras la colocación de una sonda torácica, tratamiento antibiótico y pleurectomía. Sin embargo, en nuestro paciente, la pleuritis y el neumotórax ocurrieron de manera simultánea. Entre los signos radiográficos observados en las intoxicaciones por hidrocarburos se incluyen los siguientes: consolidación pulmonar, nódulos bien definidos, neumatoceles (nódulos cavitarios bien definidos), derrame pleural y neumotórax espontáneo; en nuestro paciente se observaron muchos de estos signos.

No se recomienda inducir el vómito en el tratamiento de la ingesta de derivados de hidrocarburos. El oxígeno inhalado es de utilidad en la aspiración pulmonar. Los agonistas β_2 son útiles cuando se presenta broncoespasmo. Podría ser necesaria la ventilación mecánica, invasiva o no invasiva (presión positiva telespiratoria y presión continua positiva en las vías respiratorias); sin embargo, siempre se debe supervisar al paciente para detectar neumatocele y neumotórax. Si aumenta la leucocitosis y se observan infiltrados y fiebre después de las primeras 24 a 48 horas, debe agregarse un tratamiento antibiótico debido al riesgo de neumonía bacteriana secundaria.³⁻¹⁰ A nuestro paciente se le colocó una sonda de drenaje torácico por la presencia del neumotórax espontáneo y el derrame pleural. El paciente se recuperó satisfactoriamente después del tratamiento inicial con oxígeno inhalado, antibióticos, esteroides y salbutamol inhalados y tratamiento complementario, sin secuelas pulmonares residuales.

A modo de conclusión, nuestro paciente es, según las publicaciones, uno de los casos pediátricos raros de pleuritis y neumotórax secundarios a una neumonía química causada por la ingesta de una sustancia a base de hidrocarburos.^{11,12} Es necesario evaluar integralmente a los pacientes con problemas asociados a la intoxicación por hidrocarburos. Debe evitarse el alta hospitalaria temprana y deben recibir seguimiento durante, al menos, 48 horas, aunque no tengan síntomas respiratorios. Es necesario tener en cuenta que los pacientes con neumonía química pueden tener complicaciones pulmonares graves.

Debido a las condiciones inadecuadas de almacenamiento en el hogar, la ingesta accidental de cantidades incluso mínimas de estas sustancias implica una intoxicación grave en los niños. Si bien la mayoría de los niños mejora sin secuelas ni complicaciones, algunos podrían fallecer debido a insuficiencia respiratoria. Es necesario conservar los hidrocarburos fuera del alcance de los niños, en su envase original y cubiertos de manera segura. ■

REFERENCIAS

1. Bronstein AC, Spyker DA, Cantilena LR Jr, Green J, et al. 2006 Annual Report of the American Association of Poison Control Centers' National Poison Data System (NPDS). *Clin Toxicol (Phila)* 2007;45(8):815-917.
2. Argo A, Bongiorno D, Bonifacio A, Pernice V, et al. A fatal case of a paint thinner ingestion: comparison between

- toxicological and histological findings. *Am J Forensic Med Pathol* 2010;31(2):186-91.
3. Haas C, Lebas FX, Le Jeunne C, Lowenstein W, et al. Les pneumopathies par inhalation d'hydrocarbures. À propos de trois observations. *Ann Med Interne (Paris)* 2000;151(6):438-47.
 4. Osterhoudt KC, Ewald MB, Shannon M, Henretig FM. Toxicologic emergencies. En: Fleisher GR, Ludwig S, ed. *Textbook of Pediatric Emergency Medicine*. 6th ed. Philadelphia: Lippincott Williams & Wilkins; 2010:1171-221.
 5. Lifshitz M, Sofer S, Gorodischer R. Hydrocarbon poisoning in children: a 5-year retrospective study. *Wilderness Environ Med* 2003;14(2):78-82.
 6. Dyer KS. Hydrocarbons. En: Wolfson AB, Hendey GW, Ling LJ, Rosen CL, et al, ed. *Harwood-Nuss' Clinical Practice of Emergency Medicine*. 4th ed. Philadelphia: Lippincott Williams and Wilkins; 2005:1590-3.
 7. Mylonaki E, Voutsas V, Antoniou D, Papakosta D, et al. Hydrocarbon pneumonitis following liquid paraffin aspiration during a fire-eating performance: a case report. *J Med Case Rep* 2008;2:214.
 8. Chaudhary SC, Sawlani KK, Yathish BE, Singh A, et al. Pyopneumothorax following kerosene poisoning. *Toxicol Int* 2014;21(1):112-4.
 9. Domej W, Mitterhammer H, Stauber R, Kaufmann P, et al. Successful outcome after intravenous gasoline injection. *J Med Toxicol* 2007;3(4):173-7.
 10. Prasad R, Karmakar S, Sodhi R, Karmakar S. Bilateral hemorrhagic pleural effusion due to kerosene aspiration. *Lung India* 2011;28(2):130-2.
 11. Marandian MH, Sabouri M, Youssefian H, Behvad A, et al. [Pneumatoceles and pneumothorax following accidental hydrocarbon ingestion in children. A study of 50 cases in Iran]. *Ann Pediatr (Paris)* 1981;28(9):687-91.
 12. Majeed HA, Bassyouni H, Kalaawy M, Farwana S. Kerosene poisoning in children: a clinico-radiological study of 205 cases. *Ann Trop Paediatr* 1981;1(2):123-30.