

# Neumonía lipídica endógena en tlacuaches (*Didelphis virginiana*) capturados en el estado de Colima, México

## Endogenous lipid pneumonia in opossum (*Didelphis virginiana*) captured in the state of Colima, Mexico

Luis Jorge García Márquez\*  
Alfonso López Mayagoitia\*\*\*

Rubén Arturo López Crespo\*\*  
Omar Francisco Prado Rebolledo\*\*

---

### Abstract

Endogenous lipid pneumonia was found in 11 out of 15 (73.3%) opossums (*Didelphis virginiana*) captured in six municipalities from the state of Colima, Mexico. Macroscopically, multifocal yellow white subpleural plaques were found in the dorsocaudal region of both lungs. These lesions were extended to the pulmonary parenchyma. Microscopically, they were characterized by aggregates of macrophages in the alveolar walls and spaces. These macrophages had small lipid vacuoles in the cytoplasm. Also, hyperplasia of pneumocytes type II, perivascular lymphoid hyperplasia, emphysema and fibrosis were discovered. Based on these findings, endogenous lipid pneumonia was diagnosed, which seemed to be associated in 11 (73.3%) opossums with the presence of *Didelphostrongylus hayesi* in lungs.

**Key words:** OPOSSUM, *DIDELPHIS VIRGINIANA*, ENDOGENOUS LIPID PNEUMONIA, *DIDELPHOSTRONGYLUS HAYESI*

### Resumen

Se encontró neumonía lipídica endógena en 11 (73.3%) de 15 tlacuaches (*Didelphis virginiana*) capturados en seis municipios del estado de Colima, México. Macroscópicamente se observaron placas subpleurales multifocales (1-5 mm) de color amarillo pálido en la región dorso caudal de ambos pulmones. Estas lesiones se extendían al parénquima pulmonar. Microscópicamente se caracterizaban por agregados de macrófagos en los espacios y paredes alveolares. Los macrófagos tenían abundantes vacuolas pequeñas lipídicas en el citoplasma. También se observó hiperplasia de neumocitos tipo II, hiperplasia linfocítica perivascular, enfisema y fibrosis. Con base en estos hallazgos se diagnosticó neumonía lipídica endógena, la cual parecía estar asociada en 11 de los tlacuaches, con la presencia de *Didelphostrongylus hayesi* en los pulmones.

**Palabras clave:** TLACUACHES, *DIDELPHIS VIRGINIANA*, NEUMONÍA LIPÍDICA ENDÓGENA, *DIDELPHOSTRONGYLUS HAYESI*.

---

Recibido el 16 de diciembre de 2011 y aceptado el 12 de julio de 2012.

\*Centro Universitario de Investigación y Desarrollo Agropecuario (CUIDA) Crucero de Tecomán, km 40 carretera Colima-Manzanillo, 28100 Teléfono 313 32 2 94 13. e-mail: ljgm\_cmv@hotmail.com.

\*\*Facultad de Medicina Veterinaria y Zootecnia de la Universidad de Colima. México. Crucero de Tecomán, km 40 carretera Colima-Manzanillo, 28100 Teléfono 313 32 2 94 07. e-mail: mvzrubenlopez@hotmail.com

\*\*\*Department of Pathology and Microbiology Atlantic Veterinary College. University of Prince Edward Island. 550 University Ave. Charlottetown, PEI. Canada C1A 4P3 Tel: (902) 566 0943 e-mail: lopez@upeai.ca

Responsable de correspondencia: Luis Jorge García Márquez, tel.: 313 32 2 94 13, correo electrónico: ljgm\_cmv@hotmail.com

## Introducción

Lipid pneumonia is an uncommon respiratory disease, characterized by aggregates of lipid-filled macrophages in alveolar spaces and pulmonary interstitium.<sup>1</sup> Lipid pneumonia is classified, according to the origin of the pulmonary lipid, in two types: exogenous and endogenous. The first is due to lipid aspiration, as it happens with a nasoesophageal intubation improperly performed, where mineral oil is administered to the lungs.<sup>1,2</sup> The second one is the endogenous lipid pneumonia, when lipid accumulation is due to an excessive production of lipids, added to metabolism deficiency of these substances in the lung.<sup>1</sup> The latter type of lipid pneumonia is generally idiopathic, that is, the primary cause of alteration in lipid metabolism is unknown.<sup>2</sup> The endogenous form is also associated with bronchial obstruction, as it occurs in lungs with parasites, exudate and neoplasms. The airway obstruction interferes with normal elimination of pulmonary lipids through the nasal ciliary carpet.<sup>3</sup> The endogenous lipid pneumonia has been observed in humans, rats and mice, cats, dogs, llamas, bears, ferrets, raccoons and opossums.<sup>4-14</sup> In Mexico, there are no descriptions of endogenous lipid pneumonia in domestic and wild animals. This report describes endogenous lipid pneumonia in an opossum group (*Didelphis virginiana*) in the state of Colima, Mexico.

Fifteen opossums (*Didelphis virginiana*) were captured in Tomahawk traps of 12" × 24" × 42" using canned sardines as bait. They were euthanized with an overdose of intraperitoneal anaesthetic (sodium pentobarbital) at a dose of 3 ml/2.5 kg of live weight. Routine necropsy was performed. The lungs were extracted and examined macroscopically. Lung samples were fixed in 10% buffered formalin, pH 7.2, and were processed by the routine histologic technique, using sections with a thickness of 6µm, stained with hematoxylin eosin.<sup>15</sup>

Three lung fragments of 3 mm<sup>2</sup> were extracted, previously fixed in 10% formalin, deparaphined and hydrated, and later fixed in 2.5% glutaraldehyde and fixed with 1% osmium tetroxide for 2 hours; afterwards they were washed with cacodylate buffer solution with pH from 7.2 to 0.1 M. Samples were dehydrated with ascending concentrations of acetone, were included in epoxy resin\* (Epon 812) and finally polymerized at 60°C for 24 hours. Semi-thin sections with a thickness of 200 µm were done, using an ultramicrotome and were mounted on slides, stained with toluidine blue. Thin sections of 60 µm were done, which were mounted on copper grills and were finally contrasted with uranyl acetate and lead citrate, transmission electron microscopy was used to observe them.<sup>16\*</sup>

From the 15 examined opossums, 11 (73.3%) showed endogenous lipid pneumonia, characterized

## Introducción

La neumonía lipídica es una enfermedad respiratoria poco frecuente, caracterizada por la acumulación de abundantes macrófagos llenos de lípidos en los espacios alveolares y en el intersticio pulmonar.<sup>1</sup> La neumonía lipídica se clasifica, de acuerdo con el origen del lípido pulmonar, en dos tipos: exógena y endógena. La primera se debe a la aspiración de lípidos, como sucede en una intubación nasoesofágica mal hecha en la que se administra aceite mineral a los pulmones.<sup>1,2</sup> La otra forma es la neumonía lipídica endógena, cuando la acumulación de lípidos se debe a una excesiva producción de lípidos, aunada a un deficiente metabolismo de estas sustancias en el pulmón.<sup>1</sup> Este último tipo de neumonía lipídica es generalmente idiopática, es decir, se desconoce la causa primaria de las alteraciones en el metabolismo de los lípidos.<sup>2</sup> La forma endógena también se asocia con obstrucción bronquial como sucede en pulmones con parásitos pulmonares, exudados y neoplasias. La obstrucción de las vías aéreas interfiere con la eliminación normal de lípidos pulmonares a través de la carpeta mucociliar.<sup>3</sup> La neumonía lipídica endógena se ha presentado en humanos, ratas y ratones, gatos, perros, llamas, osos, hurones, mapaches y tlacuaches.<sup>4-14</sup> En México, no existen descripciones de neumonía lipídica endógena en animales domésticos y silvestres. Este informe describe la neumonía lipídica endógena en un grupo de tlacuaches (*Didelphis virginiana*) en el estado de Colima, México.

Se recolectaron 15 tlacuaches (*Didelphis virginiana*) con trampas-jaulas tipo Tomahawk de 12" × 24" × 42" utilizando sardina enlatada como cebo. Se les aplicó la eutanasia con una sobredosis de anestésico intraperitoneal (Pentobarbital sódico) en dosis de 3 ml/2.5 kg de peso vivo. Se realizó necropsia de rutina. Se extrajeron los pulmones y se examinaron macroscópicamente. Las muestras de pulmón se fijaron en formalina amortiguada al 10%, pH 7.2, y las muestras se procesaron con la técnica histológica de rutina, con cortes de 6 µm de espesor teñidos con hematoxilina y eosina.<sup>15</sup>

Se extrajeron tres fragmentos de pulmón de 3 mm<sup>2</sup>, fijados previamente en formalina al 10%, los cuales fueron desparafinados e hidratados y posteriormente fijados con glutaraldehído al 2.5% y fijados con tetraóxido de osmio al 1% por 2 horas; posteriormente se lavaron con solución amortiguada de cacodilatos con pH de 7.2 a 0.1 M. Las muestras se deshidrataron con concentraciones ascendentes de acetona, se incluyeron en resinas epóxicas\* (Epon 812) y finalmente se polimerizaron a 60°C por 24 horas. Se realizaron cortes semifinos de 200 µm de grosor utilizando un ul-

\*Shell Chemical Co., Estados Unidos de América.

by yellowish bilateral plaques 1-5 mm in diameter, present in the subpleural region and in lung parenchyma. These nodular lesions were distributed at random, but they were most frequently observed in the dorsocaudal region of both lungs (Figure 1).

Eleven (73.3%) out of 15 lung sections showed macroscopically bronchial dilatation with mucopurulent exudate and the adult parasite *Didelphostrongylus hayesi*. The histological lesions observed consisted of macrophage aggregates with abundant small lipid vacuoles in the cytoplasm. These macrophages infiltrated in alveolar walls and spaces (Figure 2 and 3). In some cases there was also alveolar emphysema, type II pneumocyte hyperplasia and perivascular lymphoid hyperplasia. In bronchi and lung parenchyma, *Didelphostrongylus hayesi* nematodes were observed (Figure 4), causing an eosinophilic granulomatous reaction with caliciform cell metaplasia. The affected lungs also showed hypertrophy and hyperplasia of the smooth muscle and focal interstitial fibrosis.

Ultrastructurally, the lipid plaques consisted of infiltrates of numerous macrophages with abundant cytoplasm, which showed numerous slightly electrolucid vacuoles of different sizes (lipid suggestive). The dilated rough endoplasmic reticulum showed abundant round structures with discrete dilatation of the nuclear cistern, with abundant electrodense heterochromatin (Figure 5).

The opossums with endogenous lipid pneumonia (ELP) did not show clinical signs of respiratory disease, which has been observed in humans, domestic and wild animals, as an incidental and subclinical pneumonia.<sup>4,13</sup>

ELP is frequently observed in laboratory animals, for instance, in rats it occurs spontaneously with a frequency of 0-55%.<sup>5,17</sup> This type of pneumonia has also been recorded in cats<sup>6</sup> and rarely in dogs.<sup>7</sup> With regard to wild animals, it has been observed in raccoons, llamas, bears, ferrets and opossums.<sup>8-13</sup>

ELP has been recorded in 19 out of 27 opossums (*Didelphis virginiana*), captured in Baton Rouge, Louisiana.<sup>13</sup> Frequency, as well as the type of pneumonic lesions are similar to the ones recorded in this case, which indicates that it is a common lesion in this animal species. The cause of ELP in opossums (*D. virginiana*) is possibly associated with a bronchial and bronchiolar obstruction caused by lungworms (*D. hayesi*).<sup>18,19</sup>

In humans, alveolar proteinosis is described, which is a similar process as in cats and dogs, but the pathogenesis is very similar and three clinical forms have been described: congenital or primary, in which genetic alterations that alter phospholipid homeostasis are observed; the secondary, associated with hematologic neoplastic processes, irritants, tobacco, immuno-

tramicrotomo y se montaron en laminillas, teñidas con azul de toluidina. Se realizaron cortes finos de 60 µm, los cuales se montaron en rejillas de cobre y finalmente se contrastaron con acetato de uranilo y citrato de plomo, se observaron en un microscopio electrónico de transmisión.<sup>16\*</sup>

De los 15 tlacuaches examinados, 11 (73.3%) presentaron neumonía lipídica endógena, caracterizada por placas bilaterales de color amarillo pálido de 1-5 mm de diámetro, presentes tanto en la región subpleural como dentro del parénquima pulmonar. Estas lesiones nodulares estaban distribuidas al azar, pero se observaban con más frecuencia en la región dorsal de los lóbulos caudales (Figura 1).

Al corte, 11 (73.3%) de 15 pulmones presentaron macroscópicamente una dilatación bronquial con exudado mucopurulento y el parásito adulto de *Didelphostrongylus hayesi*. Las lesiones histológicas observadas consistieron en una acumulación de macrófagos con abundantes vacuolas pequeñas de lípidos en su citoplasma. Estos macrófagos se infiltraron en las paredes y en los espacios alveolares (Figura 2 y 3). En algunos casos se observó también enfisema alveolar, hiperplasia de neumocitos II e hiperplasia linfoide perivascular. En los bronquios y en el parénquima pulmonar se observaron nematodos *Didelphostrongylus hayesi* (Figura 4), ocasionando una reacción granulomatosa eosinofílica con metaplasia de las células caliciformes. Los pulmones afectados también mostraban hipertrofia e hiperplasia del músculo liso y fibrosis focal intersticial.

Las placas lipídicas, ultraestructuralmente consistieron en infiltrados de numerosos macrófagos con abundante citoplasma, el cual mostraba numerosas vacuolas ligeramente electrolúcidas de diferentes tamaños (sugierentes a lípidos). El retículo endoplásmico era de tipo rugoso dilatado y con abundantes estructuras redondas con discreta dilatación de la cisterna nuclear, con abundante heterocromatina electrodensa (Figura 5).

Los tlacuaches con neumonía lipídica endógena (NLE) no presentaron signos clínicos de enfermedad respiratoria, lo cual también se ha observado en humanos, animales domésticos y silvestres, como una neumonía incidental y subclínica.<sup>4,13</sup>

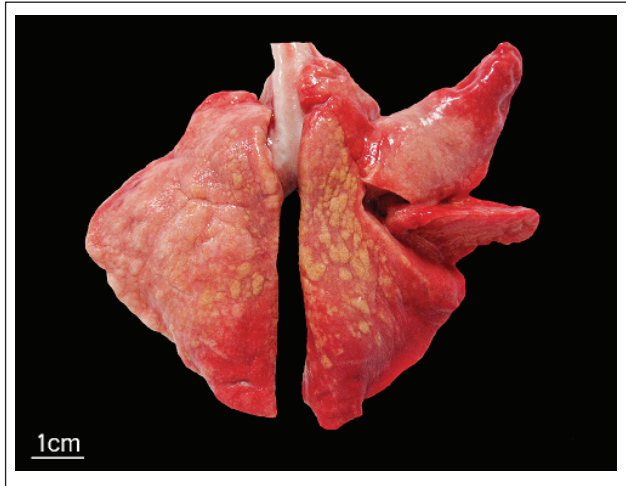La NLE se presenta con frecuencia en animales de laboratorio, por ejemplo, en las ratas ocurre espontáneamente con una frecuencia que varía entre 0-55%.<sup>5,17</sup> Este tipo de neumonía también se ha registrado en gatos<sup>6</sup> y raramente en perros.<sup>7</sup> En animales silvestres se ha observado en mapaches, llamas, osos, hurones y tlacuaches.<sup>8-13</sup>

En 19 de 27 tlacuaches (*Didelphis virginiana*) atrapados en Baton Rouge, Louisiana, se ha registrado

\*Zeiss West Germany. Carl Zeiss 7082 Oberkochen

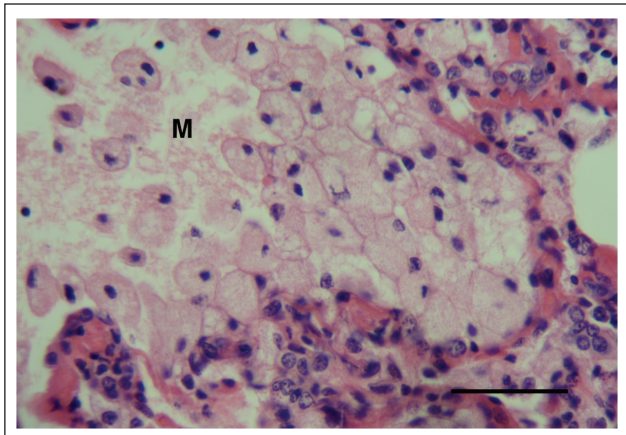
suppressive drugs, parasites and some other infections that alter the number and function of alveolar macrophages, and the acquired or idiopathic form, currently considered autoimmune, in which anti-colony granulomonocytic stimulating factor (GM-CSF) antibody is observed, which is responsible of alveolar macrophages and type II pneumocyte differentiation.<sup>20</sup>

The hypothesis is that *D. hayesi* obstructs bronchi and causes lesions in alveolar walls resulting type I pneumocyte necrosis, followed by type II pneumocyte hyperplasia and these increase phospholipid production, which accumulates to be finally phagocyted by



**FIGURA 1.** *Didelphis virginiana* con placas subpleurales amarillas de 1-5 mm de diámetro distribuidas al azar en la región dorso caudal de ambos pulmones.

**FIGURE 1.** *Didelphis virginiana* with yellow subpleural plaques of 1-5 mm in diameter, distributed at random in the dorsalcaudal region of both lungs.

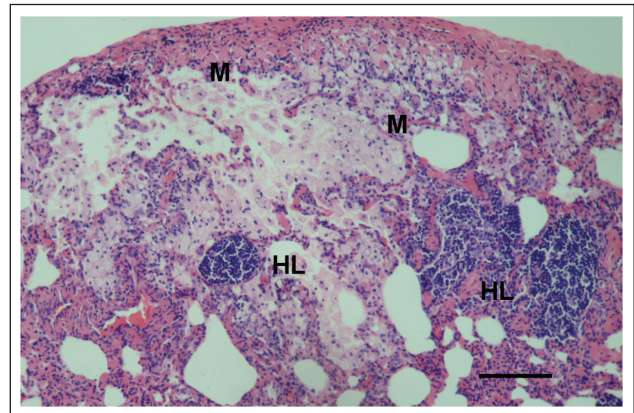


**FIGURA 3.** Acercamiento de los macrófagos alveolares (M) con abundantes vacuolas pequeñas de lípidos en su citoplasma. Tinción de hematoxilina-eosina, barra 50 µm.

**FIGURE 3.** Alveolar macrophage close up (M) with abundant small lipid vacuoles in the cytoplasm. Hematoxylin-eosin stain, bar 50 µm.

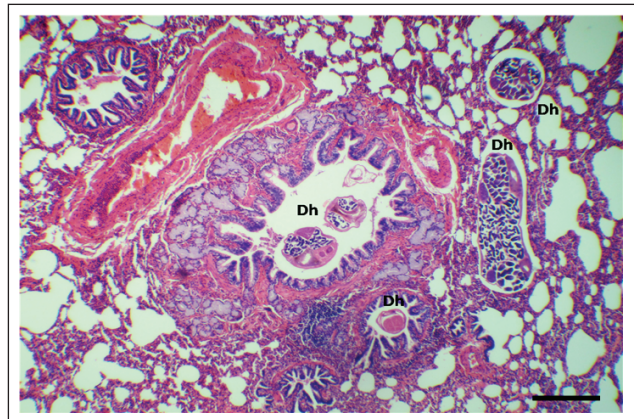
NLE.<sup>13</sup> La frecuencia, así como el tipo de lesiones neuromónicas son semejantes a las registradas en este caso, lo que indica que es una lesión común en esta especie animal. La causa de NLE en tlacuaches (*D. virginiana*) posiblemente esté asociada con una obstrucción bronquial y bronquiolar causada por parásitos pulmonares (*D. hayesi*).<sup>18,19</sup>

En humanos, se describe proteinosis alveolar que es un proceso muy similar al que se presenta en gatos y perros, pero la patogenia es muy parecida y se han descrito tres formas clínicas: congénita o primaria, en la que se observan alteraciones genéticas que alteran la homeostasis de los fosfolípidos; la secundaria, asocia-



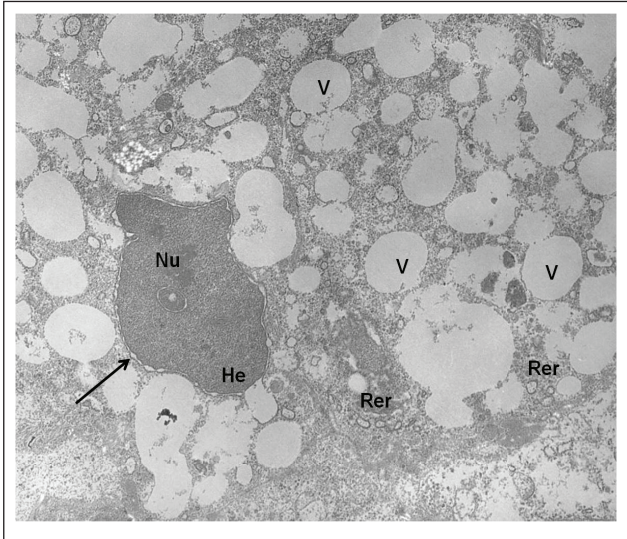
**FIGURA 2.** Pulmón de *Didelphis virginiana* con una agregación de macrófagos (M) en las paredes y espacios alveolares, además de hiperplasia linfoide perivascular (HL). Tinción de hematoxilina-eosina, barra 100 µm.

**FIGURE 2.** *Didelphis virginiana* lung with macrophage aggregates (M) in alveolar walls and spaces, besides perivascular lymphoid hyperplasia (HL). Hematoxylin-eosin stain, bar 100 µm.



**FIGURA 4.** Pulmón de *D. virginiana* donde se observan parásitos adultos de *Didelphostomgylus hayesi* (Dh) en bronquios, bronquiolos y espacios alveolares. Tinción de hematoxilina-eosina, barra 100 µm.

**FIGURE 4.** *D. virginiana* lung where adult *Didelphostomgylus hayesi* worms (Dh) are observed in bronchi, bronchioli and alveolar spaces. Hematoxylin-eosin stain, bar 100 µm.



**FIGURA 5.** Fotografía electrónica de transmisión. Acercamiento de macrófago con abundante citoplasma que contiene numerosas vacuolas ligeramente electrolúcidas de diferentes diámetros (V), retículo endoplásmico rugoso dilatado (Rer), núcleo (Nu) con bordes irregulares con la cisterna nuclear (flecha) dilatada y con abundante heterocromatina electrodensa (He). Aumento, 4400X.

**FIGURE 5.** Transmission electron microscope photograph. Macrophage close up with abundant cytoplasm that contains numerous slightly electrolucid vacuoles of different diameters (V), dilated rough endoplasmic reticulum (Rer), nucleus (Nu) with irregular borders with nuclear cistern (arrow) dilation and with abundant electrodense heterochromatin (He). Magnifying, 4400X.

alveolar macrophages. Once in the cytoplasm, the alveolar phospholipid is stored in phagolysosomes originating vacuole formation. However, further detailed studies will be required to confirm this hypothesis. The hypothesis if accepted, *D. virginiana* opossums could be used as experimental model for ELP study.

## Acknowledgements

Special thanks for the support given by Dr. Adriana Mendez Bernal, for electron microscopy processing and technician Victor Montaña Plascencia for the histological processing. This project 770/11 was funded by the trust of Ramon Alvarez Bullya de Aldana (FRABA), Universidad de Colima.

## Referencias

1. LOPEZ MA. Respiratory System, mediastinum and pleurae. In: ZACHARY JF, MCGAVIN MD, editors. Pathologic Basis of Veterinary Disease. 5th ed. St. Louis Missouri: Elsevier-Mosby, 2012:458-538.
2. CASWELL JL, WILLIAMS KJ. Respiratory system. In: GRANT MAXIE M, editor. Jubb, Kennedy and Palmer's

da con procesos neoplásicos hematológicos, irritantes, tabaco, fármacos inmunodepresores, parásitos y algunas otras infecciones que alteran el número y función de los macrófagos alveolares y la forma adquirida o idiopática, actualmente considerada autoinmune, en la que se observan anticuerpos anti factor estimulante de colonias granulomonocíticas (GM-CSF), que es la responsable de la diferenciación de los macrófagos alveolares y neumocitos tipo II.<sup>20</sup>

La hipótesis es que *D. hayesi* obstruye los bronquios y causa lesiones en las paredes alveolares, lo que provoca necrosis de neumocitos tipo I, seguido por hiperplasia de los neumocitos tipo II y éstos aumentan la producción de fosfolípidos, que se acumulan para ser finalmente fagocitados por macrófagos alveolares. Una vez dentro del citoplasma, el fosfolípido alveolar se almacena en los fagolisosomas dando lugar a la formación de vacuolas. Sin embargo, sería necesario hacer estudios más detallados para confirmar esta hipótesis. Si esta hipótesis fuese aceptada podrían usarse tlacuaches (*D. virginiana*) como modelo experimental para estudiar NLE.

## Agradecimientos

Se agradece el apoyo de la Dra. Adriana Méndez Bernal, por el procesamiento de Microscopía Electrónica y al Técnico Víctor Montaña Plascencia por el procesamiento histológico. Este proyecto 770/11 fue financiado por el Fideicomiso de Ramón Álvarez Bullya de Aldana (FRABA), Universidad de Colima.

- 
- Pathology of Domestic Animals. 2<sup>nd</sup> ed. Edinburgh, UK: Saunders/Elsevier, 2007:523-653.
  3. CORRIN B, NICHOLSON AG. Pathology of the lungs. 2<sup>nd</sup> ed. Kidlington, Oxford, UK: Churchill livingstone Elsevier, 2006: 307-316.
  4. RODRÍGUEZ MY, FERRI AP, FERNÁNDEZ FJ, BARBOSA AC, MORALEDA PF, SALVADORES VG. Neumonía lipoidea: descripción de dos casos. Neumosur 1999; 11:68-72.
  5. EMI Y, KONISHI Y. Endogenous lipid pneumonia in female B-GC3FI mice. In: JONES TC, MOHR U, HUNT RD, editors. Respiratory system, Monographs on Pathology of Laboratory Animals, New York, NY: Springer-Verlang, 1985:166-168.
  6. JONES DJ, NORRIS CR, SAMII VF, GRIFFEY SM. Endogenous lipid pneumonia in cats; 24 cases (1985-1998). J Am Vet Med Assoc. 2000; 216:1437-1440.
  7. RAYA AI, FERNÁNDEZ MM, NUÑEZ A, ALFONSO JC, CORTADE LE, CARRASCO L. Endogenous lipid pneumonia in a dog. J Comp Pathol 2006; 135:153-155.
  8. HAMIR AN, ANDREASEN CB, PEARSON EG. Endogenous lipid pneumonia (alveolar histiocytosis) and hydrocephalus in an adult llama (*Lama glama*). Vet Rec 1997; 141:474-475.

9. YOON BI, LEE JK, KIM JH, SHIN NS, KWON SW, LEE GH *et al.* Lymphosarcoma in a brown bear (*Ursus arctos*). J Vet Sci 2001; 2:143-145.
10. BRONSON E, BUSH M, VINER T, MURRAY S, WISELY SM, DEEM SL. Mortality of capture black-footed ferrets (*Mustela nigripes*) at Smithsonian's National Zoological Park, 1989-2004. J Zoo Wildl Med 2007; 38:169-176.
11. PERPIÑÁN D, RAMIS A. Endogenous lipid pneumonia in a ferret (*Mustela putorius furo*). J Exot Pet Med 2011; 20:51-55.
12. HAMIR AN, HANION CA, RUPPRECHT CE. Endogenous lipid pneumonia (multifocal alveolar histiocytosis) in raccoons (*Procyon lotor*). J Vet Diagn Invest 1996; 8:267-269.
13. BROWN CC. Endogenous lipid pneumonia in opossums from Louisiana. J Wildl Dis 1988; 24:214-219.
14. BARTA Z, SZABO GG, BRUCKNER G, ZSEGUEDI D. Endogenous lipid pneumonia associated with undifferentiated connective tissue disease. Med Sci Monit 2001; 7:134-136.
15. PROPHET EB, MILLS B, ARRINGTON JB, SABIN LH. Métodos Histotecnológicos. Instituto de Patología de las Fuerzas Armadas de los Estados Unidos de América (AFIP). Washington, DC: Publicado por el registro de Patología de los Estados Unidos de América (ARP), 1995.
16. HAYAT M. Principles and techniques of electron microscopy. Biological applications. Amsterdam, Holanda: Van Nostrand- Reinhold, 2000.
17. WELLER W. Alveolar Lipoproteinosis. In: JONES TC, MOHR V, HUNT RD, editors. Respiratory system, monographs on pathology of laboratory animals. New York USA: Springer-Verlang. 1985:171-176.
18. PRESTWOOD AK, NETTLES VF, FARREL RL. Pathologic manifestations of experimentally and naturally acquired lungworm infection in opossum. J Am Vet Med Assoc. 1977; 38:529-532.
19. PRESTWOOD AK. *Didelphostrongylus hayesi* gen. et sp. n. (*Metastrongyloidea: Fillaroididae*) from the opossum, *Didelphis marsupialis*. J Parasitol 1976; 62:272-275.
20. AVELLANEDA A, FONT A. Neumonía lipídica endógena en 2 gatos de raza Persa. Clin Vet Peq Anim 2006; 26:249-254.