



# Osteomielitis Aguda: Características Clínicas, Radiológicas y de Laboratorio

## Acute Osteomyelitis: Clinical, Radiological and Laboratory Characteristics

María Jesús Rojas Solano<sup>1</sup>, Jenny Badilla García<sup>2</sup>

1. Médico General, Universidad de Ciencias Médicas. Costa Rica
2. Médico General, Universidad de Iberoamérica. Costa Rica

Autor para correspondencia: Dra. Jenny Badilla García - badillajenny@outlook.com

Recibido: 20-5-2018

Aceptado: 01-VIII-2018

### Resumen

Se efectuó una revisión de la literatura sobre ésta patología incapacitante y frustrante, tanto para el paciente como el médico tratante, ya que sus manifestaciones clínicas son similares a otros cuadros infecciosos. Además, se exponen conceptos acerca de su definición, clasificación y etiología, para actualizar de manera breve el proceso infeccioso.

Los estudios por imágenes proveen información adicional ante la sospecha clínica; pero ninguna técnica puede confirmar o excluir en forma absoluta la presencia de osteomielitis, especialmente cuando existen implantes u osteopatía. Se debe evaluar minuciosamente la elección de cada uno de estos métodos, teniendo en cuenta su disponibilidad y qué se pretende hacer con ellos. Nunca debe postergarse la realización de procedimientos invasivos, que en general son necesarios para arribar al diagnóstico.

El principal objetivo es indagar dentro de los distintas prácticas diagnósticas, para que de ésta manera el equipo médico utilice herramientas adecuadas para determinar si se trata de ésta afección en los distintos centros de trabajo y así utilizar de manera eficaz los recursos disponibles en cada nivel de atención; brindando así un tratamiento precoz y evitar las complicaciones pertinentes a corto y a largo plazo.

### Palabras claves

Osteomielitis, Infección ósea, enfermedades óseas.

### Abstract

Osteomyelitis is a painful and incapacitating disease which is frustrating for the patient and for the doctor treating it. Its symptoms are very similar to other types of infections.





The definition, classification and etiology will be briefly explained in order to provide a better understanding about this infectious disease.

Medical Imaging Procedures provide additional information when the presence of the disease is suspected. There is not a certain technique that can confirm or exclude its existence, especially when implants or osteopathy have taken place.

Any choice of method must be minutely assessed, keeping in mind its availability and what you expect from it.

The invasive procedures should never be postponed, due to the importance they have when getting a diagnosis.

The main objective is to look into different diagnoses, so the medical team can have the appropriate tools to determine the presence of the illness in a working area. Using the tools in an efficient way and taking advantage of the resources available, can provide preventive and early treatment in order to avoid short and long term complications.

## Key words

Osteomyelitis, bone infection, bone diseases

## Introducción

La Osteomielitis Aguda se describe como una infección ósea multifacética, común tanto en niños como adultos; progresiva y que ocasiona destrucción inflamatoria, infecciosa e isquémica de los tejidos esqueléticos con infarto óseo, formación de hueso reactivo (involucro) y fistulización. Afecta tanto a hueso como a la medula ósea. (Pedrosa, 2008)

La fisiopatología; inicia como una infección en la cavidad medular que se encuentra ocupada según la edad ya sea por la medula ósea roja o amarilla. (Pedrosa,2008)

“El anidamiento de los microorganismos obstruye el lecho capilar y produce isquemia, edema, migración leucocitaria, hiperemia y congestión vascular que a su vez produce un aumento en la presión intramedular creando un círculo vicioso que incrementa la isquemia y la necrosis para finalmente producir un absceso intramedular”. (Pedrosa,2008) Este

proceso se disemina atravesando la cortical para producir necrosis (secuestro).

### Clasificación

El lugar de la afectación se determina por los mecanismos de llegada de los gérmenes a los huesos ya sea por vía hematológica, por continuidad con o sin afección vascular y por implantación directa. (Pedrosa,2008)

**Osteomielitis hematológica:** la vía más frecuente y se da por microorganismos transportados por la sangre, es más frecuente en los niños que en los adultos y en el sexo masculino que en el femenino. El sitio de afección más frecuente es la epífisis y metáfisis de los huesos largos y son más habituales en las extremidades inferiores que en las superiores.

### Etiología

-*Recién nacidos:* staphylococcus aureus, bacilos gramnegativos y estreptococos del grupo B (ver figura 1).

-*Mayores de 4 años:* staphylococcus aureus, estreptococos del grupo A y coliformes.



-*Adultos:* staphylococcus aureus.  
 (Pedrosa,2008)

La osteomielitis por continuidad se da secundaria a una artritis séptica y el comportamiento una vez instaurado el proceso es similar a la hematogena.

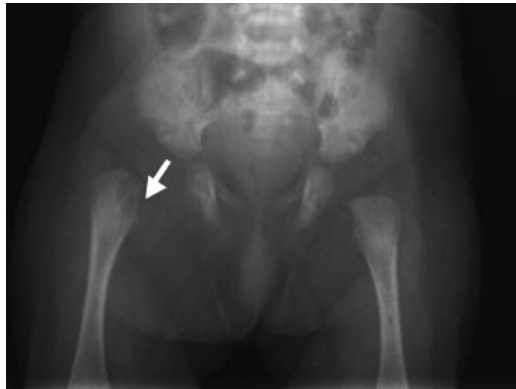

Fig. 1 Lesión osteolítica (osteomielitis) de fémur y artritis de cadera derecha por *S. agalactiae* en neonato de tres semanas. Tomado desde: <http://www.pediatriaintegral.es/numeros-antteriores/publicacion-2013-01/diagnostico-diferencial-de-las-inflamaciones-articulares/>

## Diagnóstico

### Anamnesis

Se deben recalcar datos del paciente entre ellos grupo etario, actividades deportivas y laborales, antecedentes personales patológicos, historia de traumatismo, limitación funcional, hueso afectado, tiempo de evolución, características del dolor, síntomas asociados, uso de drogas intravenosas. (Ugalde,2014).

## Osteomielitis Aguda

### Exploración física

Hematogena: “Se inicia bruscamente con dolor local, fiebre y limitación del movimiento de la extremidad afectada. Posteriormente se presenta hipersensibilidad, eritema e inflamación regional. Las articulaciones del miembro comprometido se mantienen en flexión. Se observa resistencia al movimiento pasivo. Los músculos vecinos

al foco infeccioso se tornan espásticos.” (Reyes,2001)

Los pacientes afectados por ésta patología pueden adquirir osteomielitis vertebral donde refieren dolor en la nuca y espalda, algunos describen dolor torácico, abdominal o en extremidades (por irritación de raíz nerviosa). En el examen físico se aprecia espasmo de los músculos paraespinales. (Reyes,2001)

**Osteomielitis consecutivas a infecciones de partes blandas:** “Frecuentemente el diagnóstico no se efectúa hasta que se vuelve crónica. El dolor, la fiebre y la inflamación debido a la osteomielitis aguda son atribuidas al proceso infeccioso de partes blandas.” (Reyes,2001)

Un tipo especial de osteomielitis debida a un foco contiguo ocurre en el marco de una enfermedad vascular periférica, en los pequeños huesos del pie del diabético (figura 2), la presencia de úlceras en miembros inferiores está fuertemente relacionada con presencia de osteomielitis hasta en un 60% de los casos. (Ugalde,2014).

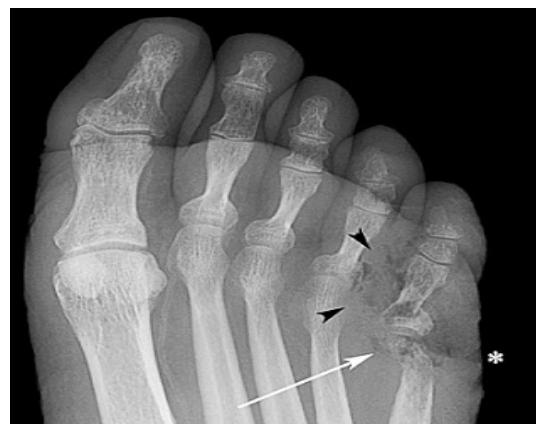

Fig. 2 Osteomielitis de pie .Radiografía de pie que demuestra aire en partes blandas en relación a 5° dedo (cabeza de flecha negra). También puede verse destrucción cortical de la cabeza del quinto metatarsiano (flecha blanca). Contornos irregulares de la piel suprayacente expresa la ulceración de partes blandas (asterisco). Tomado desde: <http://www.elrincondelamedicinainterna.com/2011/08/fiebre-de-origen-desconocido.html>



**Osteomielitis que siguen a heridas traumáticas:** Las manifestaciones clínicas incluyen fiebre, tumefacción, dolor y limitación de movimientos. Los huesos más afectados son la tibia, el fémur y en menor grado los de los miembros superiores.

El paciente asocia síntomas constitucionales importantes, sin que se correlacione con la gravedad de la osteomielitis. Se debe apreciar la sensibilidad y el sistema vascular periférico de la extremidad afectada. (Ugalde,2014).

### Estudios Complementarios

#### Laboratorios y Microbiología

En las pruebas de laboratorio se pueden encontrar elevación en la velocidad de Eritrosedimentación (VES); muy sensible pero poco específica, pues vuelve a su normalidad a las 3-4 semanas en casos de osteomielitis no complicada y un porcentaje menor no presenta incremento en fases iniciales. (Ugalde,2014).

La proteína C reactiva se incrementa a las 8 horas del inicio del cuadro, alcanza su máximo valor a los 2 días y se normaliza a la semana de haber iniciado el tratamiento; importante para el seguimiento y para determinar complicaciones. (Ugalde,2014). La persistencia de VES y PCR elevada es sugestivo de necesidad de drenaje quirúrgico por fallo en el tratamiento médico.

Otros exámenes utilizados, son el conteo de glóbulos blancos, con elevaciones de leucocitos hasta en el 60% de los casos y hemocultivos positivos entre el 20 y el 50% de los casos de osteomielitis aguda. (Ugalde,2014).

“El mejor criterio diagnóstico para la osteomielitis es un cultivo positivo de la biopsia de hueso, y una histopatología

consistente con necrosis, sin embargo los hemocultivos positivos, pueden obviar la necesidad de una biopsia ósea, si existe evidencia clínica y radiológica compatible con osteomielitis.” (Ugalde,2014).

#### Radiografías Simples

Método económico y disponible en los más remotos lugares. (Pedrosa,2008) Es la técnica inicial en la valoración del paciente con sospecha.

Nos permite evaluar signos indirectos como el aumento de partes blandas y/o atenuación de las líneas grasas situadas entre los músculos a los tres días de la infección. (Ugalde,2014). Puede sugerir el diagnóstico positivo pero nunca descartarlo, además es útil para comparar con otros métodos e incrementar su especificidad. (Pedrosa,2008)

*Características radiográficas claves de la osteomielitis Hematógena:*

- Cambios líticos no antes de los 7 -14 días.
- Destrucción de hueso trabecular (geográfico, apolillado, permeativo).
- Márgenes mal definidos con adelgazamiento cortical convexo.
- Nueva formación ósea perióstica.
- Secuestro o involucro detectable (raro).
- Cambios líticos o escleróticos mixtos en la etapa de reparación.

Los signos específicos aparecen cuando cerca del 50% del contenido mineral óseo se ha perdido en adultos, y 7 días en niños. (Ugalde,2014).

En los lactantes es difícil la evaluación de la extensión epifisaria por la falta de osificación (Casas,2006) ; se debe evaluar la articulación adyacente para descartar el derrame articular que desplace los planos grasos y que nos





indique la complicación más frecuente a esta edad, que es la artritis séptica.

“El diagnóstico diferencial de reacción perióstica laminar es muy amplio, especialmente en los recién nacidos y lactantes menores de 6 meses; ya que existe una reacción fisiológica en los niños menores de 4 meses y que se ve bilateralmente en los húmeros y fémures.” (Pedrosa,2008)

### Ultrasonido

Técnica rápida e inocua, útil en regiones de difícil valoración por la instrumentación ortopédica y ofrece imágenes en tiempo real. (Ugalde,2014).

Su valor en la osteomielitis aguda es inversamente proporcional a la edad del paciente. En los infantes, la fase temprana de la osteomielitis es inicialmente marcada por la inflamación edematosa de los tejidos blandos más profundos; ésta es seguida más tarde por un aspecto de colección líquida subperióstica fina, de aproximadamente 2 mm, y eco-libre que eleva visiblemente el periostio, aunque éstos cambios antes descritos no son específicos. (Pedrosa,2008) En adultos el Ultrasonido solamente puede detectar la implicación del tejido blando asociado.

Puede detectar características de la osteomielitis a las 48 horas del inicio de la infección (Casas,2006), mucho antes de lo que lo hacen las radiografías convencionales (predominantemente en los niños). (Ugalde,2014).

Es capaz de localizar el sitio y la extensión de la infección, identificar cuerpos extraños o fistulas, y proporciona una guía para la aspiración o biopsia. (Ugalde,2014).

Nos permite valorar la vascularización de las partes blandas en pacientes con sospecha en el pie diabético, por medio del Doppler. (Casas,2006)

Se puede repetir a diario cuando no es diagnóstico, pero en este caso se cree que debería hacerse una Resonancia Magnética para no perder tiempo si la sospecha clínica es firme.

### Tomografía axial computarizada

Es la más adecuada para detectar secuestros, trayectos y abscesos de tejidos blandos; sin embargo es la menos útil para valorar la patología en cuestión. (Casas,2006)

“La tomografía computada y el ultrasonido pueden ser útiles como guías para aspiraciones percutáneas, subperiósticas y secreciones de tejidos blandos.” (Reyes,2001)

Ofrece excelentes reconstrucciones multiplanares. (Ugalde,2014). Este estudio tiene un papel menor en los casos pediátricos debido a su alta exposición a la radiación.

La exploración en los adultos puede detectar exactamente la destrucción del hueso trabecular y cortical, la osificación perióstica, la esclerosis y el secuestro (porción de hueso desvitalizado que ha quedado parcialmente o totalmente aislado del hueso sano circundante). (Ugalde,2014). Las inclusiones de gas y los niveles de fluidos grasos en la cavidad medular son relativamente específicos para la osteomielitis. (Caldera, 2007)

Los tejidos blandos circundantes muestran una obliteración de los planos grasos interpuestos debido al edema. Se debe tomar en cuenta que cuando hay metal presente en o cerca de la zona de la osteomielitis, hay una pérdida importante de la resolución de la imagen. (Ugalde,2014).

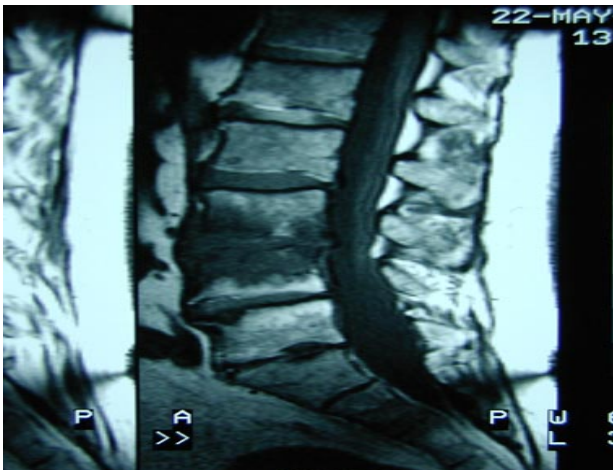
### Resonancia magnética (RMN)

Provee información detallada acerca de la actividad y extensión anatómica de la infección. Es particularmente útil en distinguir celulitis de osteomielitis en el pie



diabético. Sin embargo no permite la diferencia entre infección y osteopatía neuropática. (Reyes, 2001)

La resonancia magnética es tan sensible como la gammagrafía, al poner en evidencia cambios en la médula ósea. (Ugalde, 2014). Esta modalidad de imagen es particularmente útil cuando en un paciente se sospecha osteomielitis, discitis (figura 3) o artritis séptica que involucran el esqueleto axial y pelvis, ya que nos suministra una mejor resolución anatómica de los abscesos epidurales y otros procesos de tejidos blandos y es el procedimiento por imágenes de elección para osteomielitis vertebrales. (Hernández, sf)



RMN Sagital en T1 de columna lumbar en un hombre de 74 años que muestra discitis del espacio L4, L5. Tomado desde: [http://www.elrincondelamedicinainterna.com/2010\\_08\\_12\\_archiv](http://www.elrincondelamedicinainterna.com/2010_08_12_archiv)

Sin embargo, es difícil que distinga entre el tejido inflamatorio activo y el edema reactivo, entre la inflamación activa e inactiva en la osteomielitis crónica y entre la periostitis, la osteomielitis y el edema óseo reactivo asociado a una inflamación primaria del tejido blando.

Procedimiento sensible para la detección de la osteomielitis del tercer al quinto día posterior al inicio de la infección. La sensibilidad y especificidad para el diagnóstico de la Osteomielitis es cercana al 90%. (Ugalde, 2014).

En la etapa curativa de la osteomielitis aguda está marcada por una regresión de los cambios edematosos y de la inflamación de tejidos blandos. Al formarse un halo fibrovascular, que se realiza inicialmente y luego muestra una declinación constante en la captación del contraste.

Hallazgos claves en la Osteomielitis Hematógena

- Mejor diferenciación de tumores después de la administración del contraste.
- Mejor diferenciación del absceso, de la membrana del absceso y de la reacción inflamatoria perifocal después de la administración de contraste.
- Detección del secuestro.

### Estudios de medicina nuclear

La Gammagrafía es resultado de la fijación de un radiofármaco en el hueso que conserva o tiene aumentada su capacidad osteoblástica. (Casas, 2006)

La medicina nuclear puede detectar la osteomielitis de 10 a 14 días previo a los cambios visibles en las radiografías simples. (Ugalde, 2014).

Varios agentes han sido estudiados, incluyendo difosfonato de tecnecio-99m (99mTc-MDP), citrato de galio-67, y leucocitos marcados con indio-111. Estos estudios son muy sensibles, pero de baja especificidad; ya que el aumento de la captación en el caso del Tecnecio-99m se produce también en fracturas, tumores óseos y otros procesos inflamatorios no sépticos. (Ugalde, 2014).



En el estudio con tecnecio-99m se observa un aumento focal de la captación del marcador en áreas con mayor vascularización y actividad osteoblástica del hueso. (Ugalde,2014). En algunas ocasiones, si la inflamación es muy importante y compromete en aporte vascular, la gammagrafía ósea puede dar un falso negativo, objetivándose como una "imagen fría" al no captar el isótopo, principalmente en las primeras 48 horas y no es útil en el diagnóstico de Osteomielitis neonatal. Si ésta no es definitiva, se recomienda realizar gammagrafía con galio-67 o con leucocitos marcados In111, muy sensibles como marcadores de inflamación aguda. (Ugalde,2014). Sin embargo, el tiempo requerido por estos es prolongado (120 -150 min).

Sin embargo; su pobre localización, puede no diferenciar el tejido óseo de otros tejidos adyacentes inflamados, además de elevada radiación y menor sensibilidad para las infecciones de columna.

## Bibliografía

1. Caldera, J. Vásquez, Y. Guevara, R. (2007). Osteomielitis Crónica en el Hospital Universitario de Caracas. Revista de la Sociedad Venezolana de Microbiología (27). Recuperado desde: [http://www.scielo.org.ve/scielo.php?script=sci\\_arttext&pid=S1315-25562007000100005&lng=es](http://www.scielo.org.ve/scielo.php?script=sci_arttext&pid=S1315-25562007000100005&lng=es).
2. Carreras, C. Schalch, J. Fernández, J. García, J. Arredondo, P. (2010). Utilidad de la gammagrafía con leucocitos marcados con Indio-111 y sulfuro coloidal marcado con Tecnecio-99m en osteomielitis complicada. Asociación Médica Centro Médico ABC. (55). Trabajo de Investigación. Recuperado desde: <http://www.medigraphic.com/pdfs/abc/bc-2010/bc101b.pdf>
3. Casas, T. Berrocal, T. (2006). Imágenes diagnosticas en la infección. Editorial medica panamericana. Madrid. Recuperado desde: <http://books.google.co.cr/books?id=YMLI-65cnT8C&pg=PT86&lpg=PT86&dq=radiograf%C3%ADa+simple+en+osteomielitis&source=bl&ots=LwqgStkr4Y&sig=CHRRsUJCjTkW4PjOnNfhE4txBWQ&hl=es&sa=X&ei=BicwVPmODoa5yQTnxoLQDQ&ved=0CEQQ6AEwBg#v=onepage&q=radiograf%C3%ADa%20simple%20en%20osteomielitis&f=false>
4. Cecchini, E. González, S. (2007). Infectología y Enfermedades Infecciosas. Ediciones Journal. Argentina.
5. Hernandez, M. Zarzoso, S. Navarro, M. Santos, M. González, F. Saavedra, J. (sf) Osteomielitis y Artritis séptica. Sección de Enfermedades Infecciosas Pediátricas. Hospital Materno-Infantil Gregorio Marañón. (20). Madrid. Recuperado desde: <http://www.aeped.es/sites/default/files/documentos/osteomielitis.pdf>
6. Merino, J. Carpintero, I. Marrero, M. Ansó, S. Elvira, A. Iglesias, G. (2001). Osteomielitis aguda: Características clínicas, radiológicas, bacteriológicas y evolutivas. Anales españoles de pediatría. (55). España.
7. Miller, M.D. (2009). Ortopedia y traumatología revisión sistemática. España: Editorial Elsevier Saunders.
8. Pedrosa, C. (2008). Diagnóstico por Imagen Musculo esquelético. España: Editorial Marbán.
9. Reyes, R. Navarro, R. Jiménez, L. Reyes, B. (2001). Osteomielitis: Revisión y Actualización. Revista de la facultad de medicina (24). Recuperado desde: [http://www.scielo.org.ve/scielo.php?script=sci\\_arttext&pid=S0798-04692001000100007&lng=es](http://www.scielo.org.ve/scielo.php?script=sci_arttext&pid=S0798-04692001000100007&lng=es).





10. Ugalde,C. Morales,D. (2014).  
Revisión Bibliografica Osteomielitis. Medicina  
Legal de Costa Rica. Versión virtual. (31).  
Recuperado desde:  
<http://www.scielo.sa.cr/pdf/mlcr/v31n1/art10v31n1.pdf>



Attribution (BY-NC) - (BY) You must give appropriate credit, provide a link to the license, and indicate if changes were made. You may do so in any reasonable manner, but not in any way that suggest the licensor endorses you or your use. (NC) You may not use the material for commercial purposes.

