UNIVERSIDAD DE BARCELONA

INSTITUTO DE FORMACIÓN CONTINUA IL3

TRATAMIENTOS PARA EL MANEJO DE LENTIGOS SOLARES EN MEDICINA ESTETICA. REVISIÓN DE LA LITERATURA.

Sustentada por:

María Alejandra Lozano Calderón

Mayra Jazmín Romero Solorio

Asesor:

Dr. J. Víctor García Giménez

Dr. Jaume Alijotas

Tesis para la obtención del título de:

Máster en Medicina Cosmética, Estética y del Envejecimiento Fisiológico

Barcelona, España.

2020

AGRADECIMIENTO

A Dios por guiarnos en nuestras vidas y enseñarnos cada día a aprender lo bueno y lo malo.

A nuestros padres que gracias a su apoyo, amor y comprensión nos han enseñado a luchar por nuestros objetivos con disciplina.

A nuestros tutores Dr. J. Víctor García, Dr. Alijotas y Coordinadora de Formación Universitaria Amelia García por su comprensión, dedicación y compartir sus enseñanzas para lograr que este trabajo sea realizado satisfactoriamente.

A nuestros familiares y amigos por darnos ánimo, fuerza y confianza para continuar a pesar de la adversidad.

"Todo tiene su tiempo, y todo lo que se quiere debajo del cielo tiene su hora".

Eclesiastés 3:1.

ÍNDICE

1. RESUMEN 4
2. SUMMARY 5
3. INTRODUCCIÓN 6
4. MARCO TEÓRICO 7
DEFINICIÓN 7
EPIDEMIOLOGÍA 7
ETIOPATOGENIA 7
ACTIVACIÓN MELANOCITICA 10
HISTOPATOLOGÍA Y DERMATOSCOPIA 11
DIAGNÓSTICO DIFERENCIAL 12
TRATAMIENTOS 12
5. OBJETIVOS 20
6. MATERIALES Y MÉTODOS 21
7. RESULTADOS 28
MANEJO TÓPICO 28
PEELING 32
TRATAMIENTO QUIRURGICO 34
LÁSER 34
CRIOTERAPIA 41
8. DISCUSIÓN 43
9. CONCLUSIÓN 47
10. BIBLIOGRAFÍA 48

1. RESUMEN

Introducción: Los lentigos solares son lesiones benignas de la piel de aparición en áreas expuestas al sol, caracterizadas por ser hiperpigmentadas, clínicamente descritas como máculas marrones oscuras, circunscritas y de bordes irregulares. Representan un marcador de foto envejecimiento debido a que su principal factor de riesgo es la exposición a radiaciones ultravioleta.

Objetivos: Realizar una revisión de la literatura actualizada sobre el manejo de lentigos solares en medicina estética.

Materiales y Métodos: Se realizó una revisión de la literatura utilizando las bases: Pubmed, Proquest, Cochrane, con los términos MESH “solar lentigo” and “therapeutics” por el periodo del 1 enero de 2010 hasta el 1 de junio de 2020.

Resultados: Se realizó un cribado de 598 artículos donde se identificaron 191 artículos según los criterios de inclusión, posteriormente se filtraron según los criterios de exclusión, quedando 29 artículos definidos. Se analizaron los tratamientos estéticos dirigidos al abordaje de estas lesiones benignas, entre los cuales se incluyen el uso de láser, tópicos, criocirugía, microneedle y peelings.

Conclusiones: Existen múltiples tratamientos para el manejo de lentigos solares, siendo el láser Nd: YAG una de las mejores alternativas ya que ha demostrado mejoría en el aspecto de dichas lesiones con menos efectos secundarios; sin embargo, en medicina estética se cuenta con otros tratamientos eficaces como lo son los peelings, microneedle, crioterapia, manejo tópico, los cuales pueden combinarse para potenciar el resultado.

PALABRAS CLAVES:
Lentigo solar, medicina estética, tratamiento, pelling, láser, crioterapia, retinoides, microneedle, activación melanocítica.

2. SUMMARY

Introduction: Solar lentigos are benign skin lesions that appear in areas exposed to the sun, characterized by being hyperpigmented, clinically described as circumscribed dark brown macules with irregular edges. They represent a photo-aging marker because their main risk factor is exposure to ultraviolet radiation.

Objectives: To carry out a review of the updated literature on the management of solar lentigos in aesthetic medicine.

Materials and Methods: A review of the literature was carried out using the following bases: Pubmed, Proquest, Cochrane, with the MESH terms "solar lentigo" and "therapeutics" for the period from January 1, 2010 to June 1, 2020.

Results: 598 articles were screened where 191 articles were identified according to the inclusion criteria, later they were filtered according to the exclusion criteria, leaving 29 defined articles. Aesthetic treatments aimed at addressing these benign lesions were analyzed, including the use of laser, topical, cryosurgery, microneedle and peelings.

Conclusions: There are multiple treatments for the management of solar lentigos, being the Nd: YAG laser one of the best alternatives since it has shown improvement in the appearance of these lesions; However, in aesthetic medicine there are other effective treatments such as peels, microneedle, cryotherapy.

KEYWORDS:

Solar lentigo, aesthetic medicine, treatment, pelling, laser, cryotherapy, retinoids, microneedle, melanocytic activation.

3. INTRODUCCIÓN

Los lentigos solares son máculas de color marrón – negro de pigmentación homogénea, bien circunscritas, de superficie plana o en ocasiones deprimidas las cuales, pueden presentarse como lesión única o múltiple. Se localizan en zonas foto expuestas como lo son principalmente la región facial, parte superior del tronco, dorso de las manos y antebrazos. Son lesiones benignas que se presentan en la mayoría de las personas caucásicas o fototipos claros (Fitzpatrick I-IV), aumentando su incidencia en edades avanzadas (1).

Histopatológicamente se evidencia un aumento de la pigmentación de la capa basal de la epidermis dado por un mayor número de melanocitos. En la dermis, ocurre generalmente una elastosis, alargamiento y fusión de las crestas papilares dadas por un aumento de la reticulación, debido a un patrón típico de este tipo de lesiones (1,2).

El desarrollo de este tipo de lesiones se asocia con una acumulación a la exposición de rayos ultravioleta (UV), los cuales generan alteración en la red de citoquinas reguladoras de la pigmentación a nivel de la epidermis. El tiempo de evolución puede ser variable, por lo general crecen lentamente y durante este periodo la tonalidad puede cambiar de claros a oscuros (3).

Estas lesiones son de gran preocupación para el paciente debido a su impacto a nivel estético, ya que en ocasiones pueden presentarse no solo como lesión única sino múltiple generando afectación a nivel personal, físico, social y psicológico (4).

Por lo cual, actualmente en medicina estética se cuenta con distintas terapias tanto cosméticas, estéticas y quirúrgicas para el manejo de dichas lesiones, las cuales a su vez pueden combinarse para conseguir tratamientos que sean favorables para el paciente, sin sobre estimar los resultados que se puedan llegar a obtener.

4. MARCO TEÓRICO

DEFINICIÓN

El término lentigo solar, actínico o senil, es una lesión benigna de la piel y mucosas, caracterizada por ser una mácula circunscrita de diámetro aproximado de uno a tres centímetros, con pigmentación homogénea, de tonalidades que van de marrón a negro (5). Pueden presentarse como una lesión de superficie plana o deprimida, de crecimiento lento y pueden confluir formando placas. En ocasiones, pueden observarse pequeñas arrugas a su alrededor y se localizan en zonas fotoexpuestas (1,6).

EPIDEMIOLOGÍA

Los lentigos solares se presentan en alrededor de un 85-90% de los pacientes mayores de 60 años y en el 20% en menores de 20 años siendo de etiología benigna, con predominio en aquellos fototipos claros, aunque pueden observarse en pieles trigueñas y en la raza negra (Fitzpatrick I-IV) (5). Las principales zonas de aparición son las fotosexpuestas: dorso de las manos, mejillas, frente, tronco y extremidades; pueden variar en tamaño, las más grandes suelen aparecer preferentemente en cara, esto debido a que es una zona de exposición más continua durante toda la vida (3,6).

ETIOPATOGENIA

La piel es el mayor órgano del cuerpo presentando numerosas funciones fisiológicas e inmunológicas, constituida por tres capas: epidermis, dermis e hipodermis. La epidermis es la capa más superficial, avascular, que se nutre a expensas de la dermis y está compuesta por diferentes células como lo son: queratinocitos, melanocitos, células de Langerhans y células de Merkel. La dermis esta situada debajo de la epidermis con numerosas fibras elásticas y de colágeno formando un tejido conjuntivo de soporte acompañado de vasos sanguíneos y nervios. La hipodermis es la capa más profunda dada por un conjunto de adipocitos rodeados de tejido conjuntivo. (5,7).

Los melanocitos son células de origen nervioso, que migran para localizarse en el estrato basal y papilas dérmicas de los folículos pilosos. Este proceso de migración depende del receptor del receptor *tirosin-quinasa* y su respectivo ligando. Una vez se posicionan en la epidermis dependen de los factores de crecimientos producidos por los queratinocitos para sobrevivir. Son células que están en contacto con aproximadamente 36 queratinocitos formando la unidad melano-epidérmica. Su principal función es llevar a cabo la síntesis y almacenamiento de la melanina que es el pigmento encargado de dar la tonalidad de la piel.

Existen dos clases de melanina: eumelanina que produce color negro-castaño y feomelanina de color amarillo-rojo. La melanogénesis es el proceso que se lleva a cabo para la neoformación de melanina por medio de la enzima tirosinasa.
El principal estimulo de este proceso son los rayos ultravioletas (UVB), que tienen un efecto inmediato sobre el ADN de los melanocitos (8).

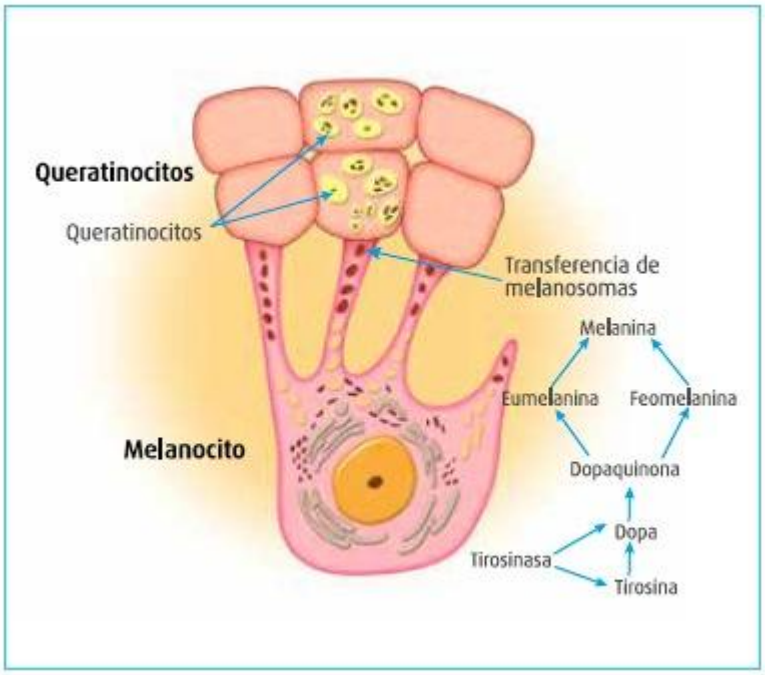

Figura 1. Pasos enzimáticos melanogénesis. Imagen de Dermatología Clínica: conceptos básicos, Centro Dermatológico Federico Lleras (8).

La tonalidad de la piel tiene una estrecha relación con la exposición solar y por ende con el proceso de la melanogénesis, dando conocimiento a la clasificación de fototipos cutáneos, siendo la más utilizada la del Dr. T. Fitzpatrick; determinando la escala del I al VI, donde el fototipo I hace referencia a piel muy clara, cabello pelirrojo-rubio y/o ojos azules-verdes, fototipo II piel cabello-ojos de claro a intermedio, fototipo III piel-cabello-ojos de intermedios a oscuros, fototipo IV piel-cabello-ojos de oscuros a morena claro, fototipo V piel-cabello-ojos oscuros y el fototipo VI piel-cabello-ojos de oscuros a muy oscura (7,8).

La pigmentación de la piel es regulada a lo largo de la vida por diversos factores como lo son: la edad, exposición a rayos ultravioleta, factores hormonales y exógenos. La mayoría de los cambios que se observan en la piel están relacionados al envejecimiento como consecuencia del daño solar (1). Los lentigos solares son lesiones caracterizadas por piel fotodañada, secundario a la exposición a rayos ultravioleta (UVB), lo cual aumenta la transferencia de los melanosomas a los queratinocitos, generando efectos proliferativos, estimulantes y mutagénicos sobre los melanocitos (5).

La repetida radiación ultravioleta (UVB) a los queratinocitos genera una epidermis lesional con niveles significativos de daño del ADN, los cuales inducen mutaciones que promueven la estimulación de la expresión de endotelinas (EDN) y factor de células madre de manera autocrina induciendo la activación de melanocitos vecinos (9).

En los últimos años, se ha estudiado que la expresión del supresor tumoral de la proteína p53, provoca una activación transcripcional de la propiomelanocortina lo cual genera pigmentación inducida por los rayos ultravioleta (UVB), aumentando una mayor predisposición de desarrollar lentigos solares (2).

ACTIVACIÓN MELANOCITICA

Diferentes estudios demuestran que, en la fisiopatología de los lentigos solares, hay un aumento de los queratinocitos circulantes, los cuales desencadenan un estímulo positivo sobre las citoquinas estimuladoras de los melanocitos, generando así una red compleja paracrina dada por citoquinas melanogénicas (11).

Dentro de las principales citoquinas relacionadas con esta patología, se encuentran la endotelina 1 (EDN-1), la prostaglandina E2, el factor estimulador de colonias de granulocitos y macrófagos (GM-CSF), propiomelanocortina (POMC) factor de crecimiento de los queratinocitos, (KGF), factor de células madre unidas a la membrana (mSCF), el oncogén relacionado con el crecimiento, el factor de crecimiento de los hepatocitos (HGF) y el factor de crecimiento básico de fibroblastos (bFGF), todas estas involucradas en la activación paracrina de los melanocitos, con la consiguiente estimulación de la epidermis lesional en el lentigo solar (11,12).

En diferentes estudios se ha encontrado que el factor de crecimiento básico de fibroblastos (bFGF), factor de necrosis tumoral alfa, la endotelina de tipo I y el oncogén relacionado con el crecimiento, se encuentran sobre expresados en los queratinocitos humanos que se exponen a rayos Ultravioleta (UVB), cuyos receptores tienen el papel de estimular la melanogénesis, citoquinas paracrinas y proliferación de melanocitos, lo que conlleva clínicamente a la expresión de la mácula (10,11,12).

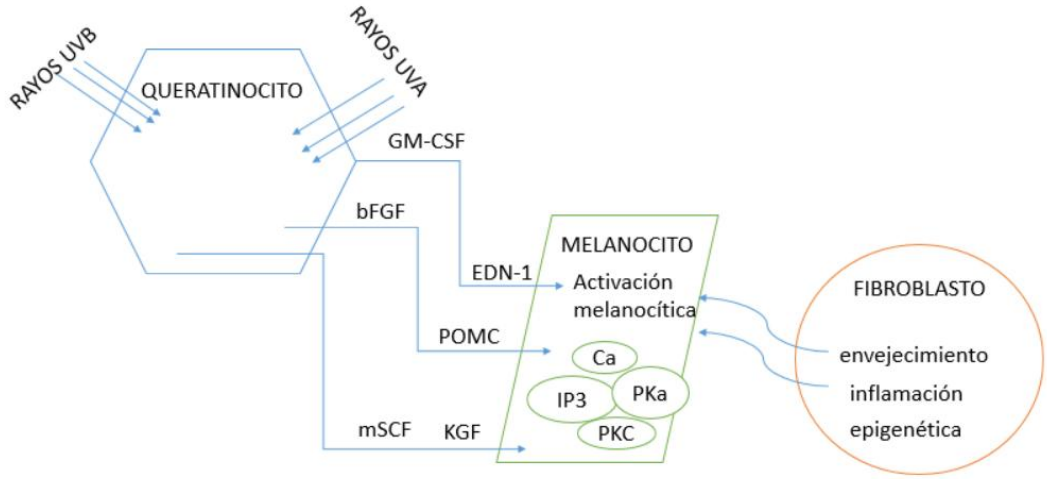

Figura 2. Red paracrina del melanocito. Imagen adaptada de Imokawa. Melanocyte activation (11).

HISTOPATOLOGÍA Y DERMATOSCOPIA

Los lentigos solares pueden evidenciarse a nivel histológico con diferentes características como lo son: hiperplasia de la epidermis, aumento del número de melanocitos en la capa basal, proliferación de melanocitos en las crestas interpapilares elongadas, proyecciones verticales de los melanocitos hacia los queratinocitos, a nivel de la dermis se presenta un infiltrado perivascular con células mononucleares, macrófagos esparcidos cargados de pigmento melánico; todas estas características ayudan a diferenciar a nivel clínico y dermatoscópico los lentigos solares de los distintos diagnósticos diferenciales (11,14).

A la dermatoscopia, los lentigos solares se aprecian como estructuras elevadas, palpables, simétricas, donde pueden evidenciarse lesiones de tipo comedón-like, pigmentación difusa de color marrón claro y/u opaco, estructuras similares a huellas digitales o quistes de millium adyacentes (14).

DIAGNÓSTICO DIFERENCIAL

El lentigo solar debe distinguirse de la queratosis seborreica, lentigo maligno y efélides (pecas). La queratosis seborreica se diferenciará ya que presentan máculas escamosas de superficie con aspecto queratósico. El lentigo maligno tiene las características de tener un diámetro mayor a 5 mm, pigmentación heterogénea y a la histología presentar melanocitos displásicos y/o atípicos. Las efélides (pecas) difieren del lentigo solar ya que se pueden presentar desde el nacimiento y tienen escasos melanocitos hiperplásicos. (3,5).

TRATAMIENTOS

TERAPIA TÓPICA

Retinoides

Los Retinoides son moléculas que derivan de la vitamina A, con acción lipofílica por lo cual penetran a través de la membrana celular. Tienen dos tipos de receptores: citoplasmáticos y nucleares. A nivel citoplasmático producen la conversión a ácido retinoico con la ayuda de la proteína fijadora de retinol celular (CRBP-I-II). Las CRABP I y II predominan a nivel cutáneo y se detectan en el citoplasma de queratinocitos y fibroblastos. Los receptores nucleares de los retinoides son los RAR (receptores de ácido retinoico) y RXR (receptor X retinoide), de los cuales los RAR tienen expresión exclusiva a nivel cutáneo. Cuando un retinoide interacciona con la zona de unión del ligando de los RAR, actúa induciendo o suprimiendo la transcripción de genes en relación con la zona de unión al DNA del receptor (15,16).

Los retinoides tienen como función reducir la cohesión de los queratinocitos, aumentar la mitosis de las células a nivel epidérmico, disminuir la producción de gránulos de queratohialina, favorecen la angiogénesis y disminuyen los depósitos de gucloaminoglicanos (GAG) en pieles fotoenvejecidas. (17).

Dentro de los retinoides utilizados en el manejo de lentigos solares se encuentran la tretinoína, la cual se utiliza generalmente en porcentajes de entre 0.025% a

0.1% y el adapalene de 0.1% y 0.3%, el cual es un retinoide sintético. Esta terapia debe ser utilizada durante un periodo de varios meses y se recomienda aplicarla con precaución durante de verano (16,17).

Inhibidores de la tirosinasa

Son sustancias encargadas de impedir la conversión de dihidroxifenilalanina (DOPA) en melanina debido a la inhibición de la tirosinasa por lo cual, bloquean la melanogénesis al actuar directamente sobre el melanocito (17).

La hidroquinona es la sustancia más utilizada dentro de este grupo; los productos de oxidación de la misma resultan en un daño oxidativo de la membrana lipídica y proteínas de la tirosinasa, además tiene un efecto sobre el glutatión generando agotamiento del mismo. Inhiben la formación del melanosoma y actúan sobre los enlaces covalente de la histidina en el sitio activo de la tirosinasa (18).

Generalmente se usa en porcentajes entre el 2-4%. También se encuentran en este grupo el pidobenzone, resorcinol, resveratrol, arbutina.

La principal desventaja de esta sustancia son sus reacciones secundarias y a largo plazo, como lo son la dermatitis de contacto, ocronosis y/o decoloración ungueal. (15,19).

Corticoides

Clínicamente se sabe que los corticoides tópicos presentan una acción antiinflamatoria, debido a su mecanismo de trabajo dado por la supresión de citoquinas como la endotelina-1, factor estimulante de colonias de granulocitos (GM-CSF), las cuales median la pigmentación de la piel inducida por rayos ultravioleta (UVB) y la inhibición del factor Kappa –B (NF-kB). (1,20).

Dentro de los más utilizados en el manejo de lentigos solares se encuentran la fluocinolona y dexametasona en dosis bajas, los cuales generalmente se utilizan en asociación con otros tratamientos para potenciar su efecto.

Antioxidantes

Estos agentes tienen un papel importante en el proceso del fotoenvejecimiento ya que actúan sobre los radicales libres. Su mecanismo de acción es la regulación en el proceso de señalización de las especies reactivas de oxígeno (ROS) generadas principalmente por influencias externas como la luz solar, tabaco y contaminación. Además, tiene un efecto hipopigmentante, evitando la oxidación de intermediarios de la melanina o uniéndose al sitio activo de la tirosinasa. Los más reconocidos y utilizados son el ácido ascórbico, alfa-tocoferol, acido ferúlico, (1,21).

Peelings

Los peelings químicos se describieron por primera vez hacia el año 1550 a.c. y los dermatólogos empezaron utilizarlos con mayor interés a partir del siglo XIX. Es un procedimiento donde a través de la aplicación de productos químicos de manera controlada se induce la destrucción de las capas de la piel, generando un proceso de reconstrucción-regeneración de la misma (5,8).

Los peelings químicos pueden clasificarse en 3 categorías en función a la profundidad que puedan alcanzar: superfial, medio y profundo (22).

Dentro de las sustancias químicas utilizadas se encuentran:

- Los alfa-hidroxiácidos (glicólico, láctico, mandélico) tienen un mecanismo de acción más superficial interfiriendo en procesos enzimáticos que llevan a la ruptura de los puentes disulfuros de las células, los cuales mantienen la unión entre sí. Tienen un potencial de hidrogeno (pH) relativamente alto por lo cual no se auto neutralizan por coagulación de proteínas siendo imprescindibles eliminarlos con agua o algún producto neutralizante.

- El ácido tricloroacetico (TCA) es un compuesto que causa necrosis coagulativa de las células a través de la desnaturalización de las proteínas, alterando su estructura cuaternaria, con la consecuente muerte celular. Este tipo de peeling es dependiente de la concentración a utilizar

y es auto neutralizante por lo cual durante su aplicación se observa un escarchamiento blanco característico.

- El ácido salicílico, es un beta-hidroxiácido derivado de la corteza del árbol del sauce, el cual es de naturaleza lipofílica, actúa eliminando los lípidos intercelulares que se unen de manera covalentemente a las células epiteliodes, se presenta en concentraciones que van del 2 al 30%.

- La solución de Jessner es la combinación de ácido salicílico, resorcinol y láctico en una solución hidroalcohólica, ya que la sinergia de estos y propiedades tienen un efecto de aclarar la piel. Es un tipo de peeling superficial-medio.

- El fenol (acido carbólico) es un hidrocarburo aromático, tiene un efecto precipitante de las proteínas, causando una rápida desnaturalización y coagulación de la queratina epidérmica, dificultando su absorción y difusión, actuando sobre las capas dérmicas mas profundas.

La respuesta frente al uso de peeling dependerá de cada tipo de lentigo solar que ha de tratarse, además de la duración y número de sesiones a utilizar. Dentro de los efectos secundarios puede observarse eritema transitorio, descamación, edemas ligeros, cambios texturales, así como ardor (19, 22,23).

Microneedling

El inicio de este tipo de procedimiento se atribuye a Orentreich , que en 1995 utilizó una aguja tribiselada para el tratamiento de cicatrices deprimidas de la piel, posteriormente se evoluciono hacia dispositivos que hoy en día se encuentran estandarizados como el rodillo o Dermapen, el cual se ajusta según la longitud que se requiera para las profundidad de la agujas y la velocidad y con ello no solo es útil en manejo de cicatrices sino también en manejo de manchas en el caso de lentigos solares (7,24).

Es una técnica mínimamente invasiva, donde a través de microajugas se genera una estimulación por punción de manera controlada en la epidermis y parte de la dermis, que induce la producción de neocolágeno.

La injuria que se produce durante el procedimiento genera activación de la cascada de coagulación y con ellos la liberación de factores de crecimiento de plaquetas, fibroblastos, entre otros, lo que genera la neovascularización y neocolagenogénesis (25).

Durante el procedimiento se puede generar sangrado, eritema, leve dolor si no se usa anestésico tópico.

Láser

El láser es un acrónimo que proviene del inglés: “Light Amplification by Stimulated Emission of Radiation” (amplificación de luz por emisión estimulada de radiación).

La terapia con láser se caracteriza por ser: monocromática, es decir, que todos los fotones tienen la misma longitud de onda, coherente por que las longitudes de onda van sincronizadas y direccionales ya que todos los fotones de un rayo de láser tienen la misma dirección. Tiene como mecanismo de acción la emisión de radiación electromagnética dirigida a cromóforos específicos dependiendo el tipo de láser, que generara la remodelación del colágeno dérmico, con la consiguiente mejora en la pigmentación, aspecto y profundidad en la piel (17,26).

Los láseres pueden emitir una energía de manera continua o pulsada y su efecto dependerá: del tiempo de relajación térmica, el cual hace referencia al tiempo que necesita el cromóforo para enfriarse hasta la mitad de la temperatura máxima alcanzada tras la aplicación de la luz, el tiempo de exposición que será inferior al tiempo de relajación térmica, la fluencia que es la dosis necesaria para el efecto deseado y la longitud de onda a la que es sensible el cromóforo o estructura a eliminar. Todas estas características van a definir el efecto a conseguir sobre el tejido diana clasificándose en: fotoacústico, fotoablativo, térmico o fotobioquímico (26,27).

El efecto fotoacústico, genera una concentración abrupta de energía produciendo una expansión termoelástica y con ello ondas acústicas que generaran la ruptura de las estructuras del tejido diana.

El efecto fotoablativo ocurre cuando hay una fotodisociación, con la consiguiente ruptura intramolecular, sin lesionar las cadenas de polímeros adyacentes, se basa en el fundamento de la fototermolísis selectiva, ya que no causa necrosis de estructuras profundas.

El efecto térmico es el más conocido ya que se aplica para corte, vaporización y coagulación, a medida que aumenta la densidad de potencia del emisor de la luz aumenta la temperatura del tejido diana y por consiguiente el efecto de coagulación y desnaturalización de proteínas (23,26).

Existen diferentes tipos de láser: ablativos, no ablativos y fraccionado (28). El láser ablativo no fraccionado es uno de los tipos de láseres que utiliza el agua como cromóforo, por lo cual su mecanismo de acción es por vaporización de las capas superficiales de la piel, lo cual estimula la producción y remodelación del colágeno dérmico. Tiende a ser un poco agresivo y poco tolerado para los pacientes y genera efectos secundarios como hiperpigmentación postinflamatoria, infección y cicatrices. Dentro de este espectro de láseres los dos más utilizados son el: Láser CO2 (10.600 nm), el cual además de realizar la vaporización, genera desnaturalización del colágeno tipo I y formación de nuevo colágeno y el Láser Erbio YAG (2936 nm), el cual tiene mayor afinidad por el agua, por lo que el daño térmico es menor y menos efectos secundarios (29,30,31).

Los láseres ablativos fraccionados se introducen posteriormente basándose en la aplicación de haces de luz fraccionada o pixelada, lo que produce zonas focales de daño térmico, las cuales están rodeadas de tejido sano, lo que favorece la cicatrización de las áreas vecinas mucho más rápido y con menos efectos secundarios que los láseres ablativos no fraccionados tradicionales. El daño tisular es creado con la teoría de la fototermólisis, donde el cromóforo que absorbe la energía emitida por el láser a una determinada longitud de onda, la acumula y la transforma en calor para su destrucción. De esta manera, se focaliza la lesión térmica en el tejido que se desea tratar, sin producir daño en la

piel sana (26,27).

Luz Intensa Pulsada

La luz pulsada comenzó a utilizarse en 1994 inicialmente para tratar telangiectasias o lesiones vasculares, con el tiempo los equipos fueron mejorando y se comenzaron a utilizar en tratamientos de fotodepilación y fotorejuvenecimiento no solo en lesiones vasculares sino también en lesiones pigmentarias.

La luz intensa pulsada es una clase de lampara especial que se caracteriza por generar una fuente de luz policromática, no coherente y de alta intensidad, es decir, que emite una longitud de banda ancha, entre los 400 y 1100 nm y al no ser monocromática pierde especificidad sobre los tejidos por lo cual se utilizan filtros para poder ser efectivos sobre los cromóforos, se basa en la teoría de la "fototermólisis selectiva" la cual consiste en la destrucción específica de una estructura celular (cromóforo) debido al aumento térmico (26,32).

Dermoabrasión

Consiste en la renovación mecánica, refiriéndose a cualquier procedimiento que implique un alisamiento quirúrgico de la piel utilizando una superficie abrasiva (33).

Con esta técnica se eliminan las capas superiores de la piel hasta la dermis media, ya sea mediante un cabezal de diamante o una pieza motorizada rotante con un cepillo de púas.

Además del aspecto mecánico de la dermoabrasión, se produce un aumento de la densidad y el tamaño de las fibras de colágeno, que se disponen de forma paralela a la superficie cutánea, modificando la expresión de las proteínas de la matriz extracelular, regularizando el alza en la expresión de tenascina en las papilas dérmicas y de las subunidades alfa 6 y beta 4 integrinas en los queratinocitos del estrato espinoso, que facilitan la reorganización del tejido dérmico (33,34).

Crioterapia

En 1963 Irving Cooper, desarrollo un equipo cuya punta podía tener la temperatura a -196°C siendo el punto de ebullición de el nitrógeno líquido. Hacia los años 60, se inicio el uso de la criocirugía en el área dermatológica.

Es una terapia donde a través de la aplicación de frio se provoca la destrucción de los tejidos seleccionados, mediante el proceso de congelación celular y vascular. A nivel celular se rompe la membrana celular, hay una desnaturalización de las proteínas y deshidratación celular y vascular que genera una isquemia. Al congelarse la piel a temperaturas subletales para la célula se produce una liberación de histamina que desencadena inflamación local y separación entre la epidermis y la dermis (35,36).

El criógeno más utilizado es el nitrógeno líquido por su capacidad de congelación, facilidad de uso y disponibilidad.

Manejo quirúrgico

Este tipo de tratamiento incluye la electrocirugía, curetaje o cirugía convencional. El principal efecto, se basa en la recesión total de las capas de la epidermis para así lograr la extracción del tejido afectado.
Es un tratamiento en el cual debe evaluarse la piel del paciente, la zona afectada, el tamaño de la lesión y tiempo de evolución. Tiene efectos secundarios como: edema, irritación, enrojecimiento, infección y puede generar cicatriz en la zona a tratar (4).

5. OBJETIVOS

OBJETIVO GENERAL

Describir las principales terapias en medicina estética para el manejo de los lentigos solares.

OBJETIVO SECUNDARIOS

Identificar la fisiopatología y mecanismo de activación de los melanocitos que conllevan a la aparición de los lentigos solares.

Evaluar y valorar las diferentes terapias de manejo de lentigos solares en medicina estética de acuerdo a su presentación para optimizar resultados en el paciente.

6. MATERIALES Y MÉTODOS

Para recopilar la información se realizó una búsqueda de la literatura en las bases de datos médico-científicas: Pubmed, Proquest, Cochrane. Se utilizaron los términos MESH: “solar lentigo” AND “therapeutics”, por el periodo desde artículo 1 enero 2010 hasta el 1 de febrero de 2020. Posteriormente se procedió a eliminar los artículos según los criterios de inclusión y exclusión. Se examinaron revisiones sistemáticas, meta-análisis, estudios comparativos, estudios retrospectivos y prospectivos calificados como fuentes primarias y secundarias, los cuales describían opciones terapéuticas en medicina estética de lentigos solares.

Una vez obtenida la información se procedió a realizar un análisis crítico de su contenido y se estableció su importancia.

Criterios de inclusión:

- Artículos de investigación indexados en base de datos mencionadas
- Capítulos de libros
- Estudio en humanos
- Artículos publicados (2010-2020)
- Idioma inglés y español
- Sexo indistinto

Criterios de exclusión:

- Estudios realizados en animales
- Artículos anteriores al año 2010
- Lentigo maligno melanoma
- Melasma
- Melanoma
- Nevus
- Reporte de casos aislados o comentarios de expertos
- Manuscritos duplicados

Se obtuvieron un total de artículos de 598 artículos en inglés y castellano, de los cuales, en pubmed se encontraban 97 artículos, Cochrane 24 artículos y Proquest 477 artículos, posteriormente de acuerdo a los criterios de inclusión y exclusión mencionados anteriormente se obtuvo una muestra final de 29 artículos en relación a los tratamientos de medicina estética de lentigos solares.

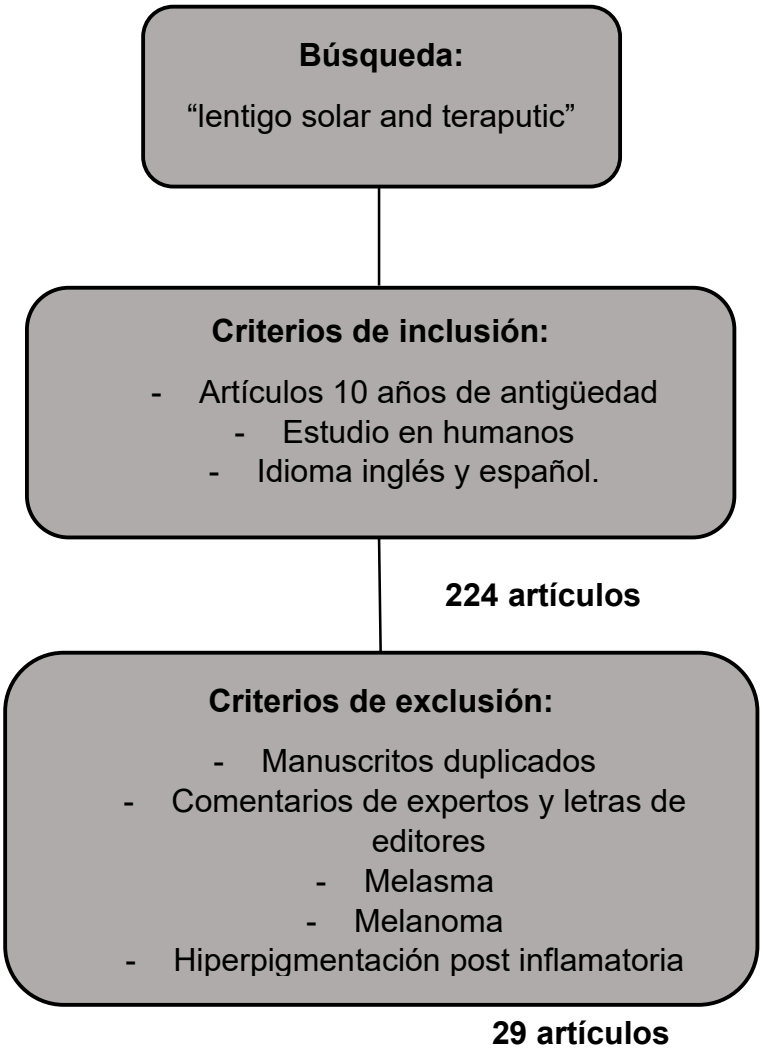

Figura 3. Esquema de búsqueda de la bibliografía

De los 29 artículos, 23 (79.3%) son estudios individuales de cohortes y casos y controles con nivel de evidencia II y III, 2 (6,8%) revisiones son de tipo sistemáticas y 4(13.7%) artículos son series de casos.

NOMBRE DEL ARTICULO	AUTOR	AÑO	Nivel evidencia
1.Melanocyte Activation Mechanisms and Rational Therapeutic Treatments of Solar Lentigos	Genji Imokawa	2019	I a
2. Comparative study of treatment efficacy and the incidence of post-inflammatory hyperpigmentation with different degrees of irradiation using two different quality-switched lasers for removing solar lentigines on Asian skin	K. Negishi, H. Akita, S. Tanaka, Y. Yokoyama, S. Wakamatsu, K. Matsunaga.	2011	II b
3. Efficacy of D-pigment dermocosmetic lightening product for solar lentigo lesions of the hand: A randomized controlled trial	Federica Arginelli, Maurizio Greco, Silvana Ciardo, Gwendal Josse, Ana Beatris Rossi,	2019	II b
4. Whitening effect of l-ascorbate-2-phosphate trisodium salt on solar lentigos	Yuko Ishikawa, Takao Niwano, Shinichi Hirano, Kayoko Numano, Kazunori Takasima, Genji Imokawa	2019	II b
5. A prospective, randomized, double-blinded, splitface	Krista Bohnert, Andrew Dorizas, Neil Sadick	2018	II b

pilot study comparing Q-switched 1064- nm Nd: YAG versus 532-nm Nd: YAG laser for the treatment of solar lentigines			
6. Efficacy and Safety of Topical Pidobenzone 4% as Adjuvant Treatment for Solar Lentigines: Result of a Randomized, Controlled, Clinical Trial	Anna Campanati, Melania Giannoni, Alessandro Scalise, Simona De Blasio, Angela Giuliano	2016	III a
7. A Prospective Trial Comparing Q-Switched Ruby Laser and a Triple Combination Skin-Lightening Cream in the Treatment of Solar Lentigines	Laurence Imhof, Reinhard Dummer, Jil Dreier, Isabel Kolm and Marjam J. Barysch.	2016	III b
8. Follow-up of solar lentigo depigmentation with a retinaldehyde-based cream by clinical evaluation and calibrated colour imaging	E. Questel, E. Durbise, A.-L. Bardy, A.-M. Schmitt and G. Josse	2015	IV
9. Objective Assessment of Intensive Targeted Treatment for Solar Lentigines Using Intense Pulsed Light With Wavelengths Between 500 and 635nm	Yohei Tanaka, Yuichiro Tsunemi and Makoto Kawashima,	2016	III b
10. Triple combination as adjuvant to cryotherapy in the treatment of solar lentigines: investigator-blinded, randomized clinical trial	D. Hexsel, C. Hexsel. Porto, C. Siega	2014	II b
11. Clinical effectiveness of intense	Haruyo Sasaya, Akira	2011	III b

pulsed light therapy for solar lentigines of the hands	Kawada, Tamae Wada, Ayaka Hirao, Naoki Oiso		
12. In Vivo Microscopic Approaches for Facial Melanocytic Lesions after Quality-Switched Ruby Laser Therapy: Time-Sequential Imaging of Melanin and Melanocytes of Solar Lentigo in Asian Skin	Toyonobu Yamashita, Kei Negishi, Takeshi Hariya, Motohiro Yanai, Tomio Iikura, Shingo Wakamatsu.	2010	III b
13. A comparison of 3 lasers and liquid nitrogen in the treatment of solar lentigines	Michael M Todd, Tena M Rallis, John W Gerwels.	2015	III b
14. Comparison of trichloroacetic acid solution and cryosurgery in the treatment of solar lentigines	Alexander Lugo-Janer, Aida Lugo-Somolinos, Jorge L. Sánchez,	2014	III b
15. Tratamiento de lentigos solares con una aplicación de láser Nd: YAG Q-switched, 532 nm: una serie de tres casos	María Agustina Cione, Nora Expósito, Andrea Sacchi	2019	V
16. Comparison of Q-Switched Nd: YAG Laser and Fractional Carbon Dioxide Laser for the Treatment of Solar Lentigines in Asians	Vasanop Vachiramon, Wikanda Panmanee, Thanya Techapichetvanich, Kumutnart Chanprapaph,	2016	III b

17. The clinical and Histological Effect of a Low- Fluence Q- Switched 1,6064-nm neodymium; Yttrium-AluminumGarnet Laser for the treatment of melasma and solar lentigo is asians: Prospective,	Chikako Kaminaka, Fukimi Furukawa, Yuki Yamamamoto	2017	I b

randomized, and Split-face comparative study.			
18. Objective Evaluation of the Effect of Q-Switched Nd: YAG (532 nm) Laser on Solar Lentigo by Using a Colorimeter	Ji Seok Kim, Chan Hee Nam, Jee Young Kim, Ji Won Gye, Seung Phil Hong, Myung Hwa Kim, Byung Cheol Park	2015	III b
19. Fuente de luz pulsada intensa para el tratamiento de pequeños nevos melanocíticos y lentigos solares	Peter Bjerrin, Christiansen	2010	III b
20. Lentigo benigno facial: manejo quirúrgico a propósito de un caso	Octavio Small	2014	IV
21. The melanogénesis and mechanisms of skin-lightening agents existing and new approaches.	Gillbro JM, Oldssn MJ	2011	V
22. Efficacy and safety of intense pulsed ligth with a KTP filter for the treatment of solar lentigines	Daniel P Friedmann, Jennifer D Peterson	2019	II b
23. A prospective study in the treatment of lentigines in Asia Skin using 532nm picosecond Nd: YAG laser	Mandy W M Chan, Samantha Yee-Nam Shek, Chi Keung Yeung, Henry Hin-lee Chan	2019	II b
24. Clinical and instrumental evaluation of the efficacy of a new depigmenting agent containing a combination of a retinoid, a phenolic agent and an antioxidant for the treatment of solar lentigines	Norma Cameli, Elva Abril, Marina Agozzino, Maria Mariano	2015	III b
25. A Split-face, evaluator – blind randomized study on the early effects of Q – switched Nd: YAG	Hee Jin Jun, Sang Hyun Cho, Jeong Deuk Lee, Hei Sung Kim.	2013	IIb

laser plus Er: YAG micropeel (combined therapy) versus Q-switched Nd: YAG alone in light solar lentigines in Asian			
26. Laser treatment of solar lentigineses on dorsum of hands: QS Ruby laser versus ablative CO2 fractional laser a randomized controlled trial	Nicola L schoenewolf, Jurg Hafner, Reinhard Dummer, Inja Bogdan Allemann	2015	III b
27. A randomized controlled study to evalute the depigmenting activity of L-ascorbic acid plus phytic acid-serum vs placebo on solar lentigines	Abdallah Khemis, Jerome Cabou, Jacques Dubois, PhD, Jean- Paul Ortonne	2011	II b
28. Effects of glycolic acid chemical peeling on facial pigment deposition: Evaluation using novel computer analysis of digital-camera-captured images	Natsuko Kakudo, Satoshi Kushida, Kenji Suzuki, Kenji Kusumoto	2013	II b
29. Cryotherapy versus phenol chemical peeling for solar lentigines: a clinical, histologic, immunohistochemistry and ultraestructural study	Enas A. S. Attia, May H. El Samahy, Shereen A. Mahmoud.	2010	II b

7. RESULTADOS

Una de las importantes secuelas del lentigo solar es su transcendencia a nivel estético lo cual se ha convertido en un punto de referencia para ampliar la investigación y conocimiento acerca de tratamientos para su abordaje. En la actualidad se cuenta con distintas técnicas para el tratamiento, pero es importante tener en cuenta la fisiopatología, clasificación y severidad de las mismas para poder optar y ofrecer el mejor manejo al paciente.

MANEJO TÓPICO

Dentro de los tratamientos tópicos en el manejo de los lentigos solares, se han utilizado los corticoides, inhibidores de la tirosinasa, antioxidantes y retinoides. Estos compuestos se emplean generalmente como terapia única o asociado a otros tratamientos estéticos, como lo puede ser la crioterapia, peelings, Microneedling o láser.

En el estudio aleatorizado realizado por *Federica Arginelli y Cols* (9), se evaluó la efectividad del uso de un producto despigmentante una vez al día por 12 meses, el cual incluía resorcinol al 0.5% con retinaldehido al 0.05% y tocoferol al 0.1% frente a un producto hidratante (control), en 72 lesiones de lentigos solares en dorso de las manos de 36 pacientes. Se observaron diferencias estadísticamente significativas entre las lesiones tratadas con el principio activo despigmentante y el de control en términos del color (p=0,04) brillo papilar (p=0,03), el contraste, grado de enrojecimiento (p=0,03) la tolerancia y en la limitación de la desestructuración de la unión dermoepidermica en microscopia focal, estabilizando así la arquitectura de la piel de la lesión y aumentando la satisfacción del paciente en relación a la mejoría de la pigmentación de la mácula y adecuada tolerancia dado por un cuestionario realizado donde informaron estar muy satisfechos o satisfechos después de 3 meses de aplicación. Además, el 87% de los pacientes evaluados mencionaron tener la piel mas uniforme y el 92% estuvo de acuerdo en que se redujo la tez y pigmentación.

En el estudio de *Questel y cols* (37), se evaluó el efecto del uso de retinaldehido tópico comparado con una crema placebo en lentigo solares, utilizando tanto la evaluación clínica como análisis imagenológico. En un total de 29 pacientes mujeres con edad promedio de 70 años y con fototipo I-III, se utilizó un agente tópico: retinaldehido al 0.05% más resorcinol al 0.5% más tocoferol al 0.1% una vez al día en lesiones en dorso de las manos de menos de 3 mm, durante 3 meses. Se utilizo una puntuación clínica, basándose en la escala de evaluación global (PGA) de 7 puntos (0: mejora del 100 %- 6: hiperpigmentación agravada) y las lesiones fueron visualizadas por una cámara de video especifica de gran aumento dedicada a imágenes de la piel (BME) para permitir su medición de color mediante un software específico. Los resultados mostraron que en la evaluación clínica las manos tratadas con retinaldehido presentaron mejoría significativa frente al control ($p=0.001$) con relación al cuestionario planteado y respecto a las imágenes un cambio en la luminancia de 1,7 ± 3.3 ($p<10$) en los lentigos tratados con retinaldehido frente a un cambio no significativo 0.7 ± 4,1 en el placebo.

Otro estudio realizado por *Anna Campanati y cols* (38) se evaluó la eficacia y seguridad de utilizar pidobenzone al 4% (hidroquinona de segunda generación) solo o asociado a terapias físicas como la crioterapia o láser fraccional de CO2, en un total de 72 pacientes de fototipo II, III y IV. Evaluando el nivel de pigmentación con escala de color del tono de la piel (STCS) y una escala analógica visual (VAS), el estudio se basó en dos grupos: el primer grupo (grupo de estudio) de 36 pacientes, los cuales recibieron pidobenzone al 4% una vez al día por 2 semanas antes de la aplicación de láser o crioterapia y el segundo grupo (grupo control), con 36 pacientes donde igualmente se dividió en 2 grupos de 18 pacientes cada uno, recibiendo únicamente crioterapia o láser fraccional respectivamente. Los resultados de este estudio mostraron que los pacientes que recibieron terapia combinada obtuvieron mejores resultados en relación a la despigmentación de la lesión y prevención de la hiperpigmentación postinflamatoria. Los pacientes que recibieron crioterapia más pidobenzone, según la escala analógica visual (VAS) presentaron mejoría significativa en la hiperpigmentación con un valor medio de 6.11 ± 1.71 al inicio de la evaluación

trasladado a un valor medio de 2.78 ± 0.42 al final del tratamiento ($p < 0,0001$). Los pacientes que recibieron láser fraccional más pidobenzone mostraron mejoría moderada con una escala analógica visual (VAS) de una media previa al tratamiento con valor de 6.39 ± 0.77 a un valor medio de 3.44 ± 1.33 al finalizar el tratamiento ($p<0,0001$). Los pacientes que solo experimentaron crioterapia o láser la mejoría no fue significativa. Alrededor de la mitad de los pacientes que recibieron únicamente láser o crioterapia presentaron hiperpigmentación postinflamatoria posterior al primer mes de tratamiento. Este estudio es limitado debido al tamaño de la muestra.

El uso de principios activos tópicos también ha sido evaluado, en el estudio de *Imhof y Cols* (39), donde se compara la eficacia y complicaciones del uso de la terapia triple (hidroquinona 5%, dexametasona 0.03%, tretinoína 0.03%) comparado con el uso de láser Rubí QS en lentigos de dorso de las manos de 15 pacientes. Las lesiones del dorso de la mano derecha fueron tratadas en 1 o 2 sesiones con láser y las del dorso de la mano izquierda con la terapia tópica triple durante 7 semanas acompañado de protección solar. Se evaluaron los pacientes a las 4, 8 y 20 semanas del inicio del tratamiento y se evidencio que el tratamiento con láser Rubí proporciono una mejoría significativa en la iluminación de la piel ($p=0.1$) en comparación con la terapia triple tópica. Además, ambos tratamientos fueron bien tolerados por los pacientes; sin embargo, los pacientes presentaron mayor cantidad de costras e hiperpigmentación con el uso del láser frente a la terapia tópica ($p<0.0001$), por lo cual en el estudio se plantea que el manejo con terapia tópica genera menos efectos adversos con respecto a los láseres.

El uso de antioxidantes en combinación con agentes despigmentantes como los retinoides también ha sido investigado, como en el estudio de *Cameli y Cols* (19), donde se evaluaron a 20 pacientes de entre 30 y 60 años, con lentigos solares menores de 5 mm de diámetro en cara y manos, con fototipos del I a IV y con aparición de las lesiones menor a un año, utilizando un agente compuesto por retinaldehido, resorcinol y tocoferil aplicado una vez al día durante 12 semanas en conjunto con protección solar. Basándose en el uso de microscopia confocal de reflectancia in vivo, evidenciaron mejoría en relación a la reducción

microscópica de los queratinocitos pigmentados en la epidermis y alrededor de las estructuras anexiales en los lentigos con evolución de menos de un año. A nivel clínico, los pacientes presentaron mejoría en términos de pigmentación y tamaño de las lesiones evaluadas en un 90%, además los resultados fueron confirmados utilizando el Mexameter para medir la puntuación media de la melanina al inicio del tratamiento (T0) y 3 meses después de tratamiento (T2), con disminución significativa en T0 de 358.6125 a T2 de 322.97 con una $p<0,02$.

En otro trabajo de interés de *Ishikawa y cols* (10), compararon el uso de un inhibidor de tirosinasa APS (L- ascorbato 2 fosfato trisódico al 6%) con una loción placebo, en lentigos solares a nivel de la cara de 27 pacientes japoneses, con esquema de aplicación dos veces al día durante 24 semanas, encontrando que no habían diferencias significativas entre el uso del inhibidor de tirosinasa vs la loción placebo en relación a la pigmentación a nivel clínico; sin embargo, al medir el índice de melanina utilizando un analizador cutáneo de melanina (Mexameter MX 18), se evidencio que las lesiones tratadas con el inhibidor de tirosinasa disminuyeron significativamente la cantidad de melanocitos en la lesión, con datos de 212.50 ± 33.83 a 188.65 ± 33.16 al cabo de las 24 semanas de uso del inhibidor en comparación a 211.00 ± 36.12 a 198.81 ± 41.30 con la loción placebo. Este estudio ha propuesto la utilización de medicación tópica combinada para un tratamiento mas efectivo.

En el 2011 *Abdallah Khemis y col* (21), evaluaron la eficacia y seguridad del uso de un serum a base de L-ácido ascórbico al 10% más ácido fítico al 2%, para el tratamiento de los lentigos solares, con 30 voluntarios con fototipo de piel II - IV y presencia de dos o más lentigos solares de 3 mm de diámetro presentes en la cara, antebrazos y/o el dorso de las manos. Se le aplicó suero asignado al azar a una mitad del cuerpo y un serum control en la otra mitad del cuerpo. Los sujetos e investigadores estaban cegados a la asignación del producto utilizado, fue aplicado dos veces al día durante 3 meses y con seguimiento posterior a 2 meses. El índice de pigmentación en el lentigo solar tratados con el serum de ácido ascórbico y fítico se redujo en un periodo de tiempo de 1,3 a 3 meses, mientras que el de las lesiones tratadas con vehículo permaneció estable. Estas diferencias fueron estadísticamente significativas ($p<0.003$) y a la dermatoscopia

se evidencio diferencias estadísticamente significativas entre los grupos (p=0.011). en relación a la colorimetría los resultados evidenciaron mejoría significativa en el brillo y pigmentación en los lentigos tratados con el serum de ácido ascórbico más fítico. En el estudio 6 sujetos experimentaron eventos adversos dados por intolerancia en el grupo del fármaco del estudio. Este estudio plantea la posibilidad de comparar el producto con otros tratamientos estándar de oro.

PEELING

Dentro del tratamiento de renovación cutánea son utilizados los peelings, que tiene como función la destrucción de las diferentes capas de la piel y por ende la regeneración de las mismas promoviendo así la mejoría de la tonalidad del lentigo solar. La solución de ácido tricloroacetico es una de las sustancias utilizadas en el tratamiento de lentigos solares.

En el estudio de *Alexander Lugo y cols* (4) se evaluó la eficacia del ácido tricloroacetico (TCA) al 30% comparado con Nitrógeno líquido. En un total de 21 pacientes con lentigos solares en dorso de las manos y fototipo II, III y IV, se indicó de manera aleatoria el uso de ácido tricloroacetico al 30% (TCA) en una mano hasta obtener un frosting y en la otra se utilizó la crioterapia durante 1 a 5 segundos por cada lesión, evaluando la eficacia al cabo de 8 semanas. Obteniendo como resultados que las lesiones tratadas con la criocirugía presentaban mejores resultados en relación a la pigmentación, 71% (15 pacientes) vs 47% (9 pacientes), respectivamente ($p<0.05$). Sin embargo, los pacientes con criocirugía presentaban más efectos secundarios como eritema, dolor, edema y tiempo de recuperación más prolongada, por lo que el estudio plantea que la solución de ácido tricloroacetico (TCA) al 30% presentan excelentes resultados y puede ser utilizado como opción terapéutica rentable.

En el estudio de *Nagwa y Cols* (40), compararon la eficacia y seguridad del criopeeling (nitrógeno liquido en spray) y el peeling de ácido tricloroacetico (TCA) al 35% para el tratamiento de lentigos solares en 25 pacientes, los cuales fueron tratados con acido tricloroacetico al 35% en la mano derecha y criopeeling en la mano izquierda, realizando dos sesiones con 3 semanas de intervalo. El seguimiento realizado fue a las 0,3 y 6 semanas. Los resultados fueron evaluados con biopsias antes y después del tratamiento, donde además se determinó con inmunohistoquímica e histológicamente el número de células de Langerhans epidérmicas. Se evidencio en los resultados de este estudio que los lentigos disminuyeron después del criopeeling, produciendo un aclaramiento significativo en comparación con el ácido tricloroacetico (p=0.15), pero cabe resaltar que posterior al uso de 2 sesiones de ácido tricloroacetico también se evidencia mejoría en las lesiones. En el estudio las principales complicaciones frente al uso de criopeeling son la aparición de ampollas, además de hiper e hipopigmentaciones, por lo cual se plantean siempre evaluar correctamente al paciente al momento de elección de tratamiento.

El equipo de *Kakudo y col* (41), en el año 2013 realizaron un estudio en 23 mujeres para determinar el efecto despigmentante del peeling químico mediante el uso de ácido glicólico al cabo de 5 sesiones con intervalo de 2 semanas. Realizando un análisis de la piel de las participantes utilizando programas informáticos (robo CS50 y clínica suite de 2,1) para revisar los parámetros (tamaño y área de la pigmentación) pre y postratamiento, medidos en tres niveles (L1–poca pigmentación, L2-moderada pigmentación, L3-marcada pigmentación). En sus resultados señalan una reducción significativa de las áreas clasificadas como “poco pigmentadas”, por lo que concluyeron que el ácido glicólico tiene un efecto despigmentante moderado sobre las áreas poco pigmentadas y de menor tamaño.

TRATAMIENTO QUIRURGICO

En el estudio realizado por *Octavio Small-Arana* (3), donde se incluyó un paciente de 71 años de edad, de raza blanca con una mácula pigmentada única de 5 x 4 cm de tamaño, en la mejilla izquierda, asimétrica, donde se realizó un procedimiento quirúrgico, el cual consistió en la electrocirugía, seguido de curetaje de toda la zona, realizándose el seguimiento, a las 24 y 48 horas, con tratamiento tópico antibiótico por 15 días y protección solar. A la evaluación del día 50 postratamiento se muestra nuevos rastros de pigmentación, por lo cual realizan nuevamente extracción quirúrgica, logrando un control exitoso después de dos años, finalmente el ultimo control se realizo a los 3 años sin recurrencia del paciente.

Esta técnica se emplea generalmente cuando los lentigos a pesar de diferentes procedimientos no han logrado tener una mejoría clínica, por lo cual se recurre a la utilización de electrocirugía y/o curetaje, los cuales abarcan los nidos melanicos y mejoran el aspecto estético. Es de resaltar que generalmente se requieren varias sesiones para lograr una mejoría completa o significativa y que puede generar reacciones secundarias como eritema, dolor o edema dependiendo de la zona a tratar, la extensión y profundidad del lentigo, por lo cual debe siempre indicársele al paciente antes de llevar a cabo el procedimiento (4,23).

LÁSER

En el estudio de *Negishi y Cols* (42), compararon las diferencias en relación al blanqueamiento de las lesiones y la incidencia de hiperpigmentación postinflamatoria utilizando dos tipos de laser: Rubí (694nm) y Nd: YAG (532 nm) durante 4 semanas. Un total de 193 pacientes asiáticos, con fototipos Fitzpatrick III-V y 355 lesiones de lentigos solares, se dividieron en 4 grupos: grupo 1 (120 lesiones) y 2 (107 lesiones) tratados con láser Rubí, grupo 3 (69 lesiones) y 4 (59 lesiones) laser Nd: YAG y así mismo el nivel de radiación fue diferente siendo: grupo 1 (6.43 ± 0.82 J ⁄cm2) y 3 (1.20 ± 0.13 J ⁄cm2;) tratados agresivamente y el grupo 2 (4.28 ± 0.81 J⁄cm2) y 4 (0.80 ± 0.09 J⁄cm2.) fueron

tratados levemente. Se demostró que no hubo diferencias estadísticamente significativas en los grados de aclaramiento entre los grupos; Sin embargo, las incidencias de hiperpigmentación postinflamatoria fueron diferentes: 33.33%, 7.47%, 23.18%, 8.47% en los grupos 1,2,3 y 4 respectivamente. La diferencia entre los grupos irradiados agresivamente (1y 3) frente a los levemente (2 y 4) fue significativa ($p<0.001\%$).

Los láseres Quality-switched, entregan radiaciones a alta intensidad con pulsos cortos al momento de aplicarse , lo cual genera un efecto foto cáustico no térmico en la zona a tratar, el estudio de *Bohnert y cols* (43), evaluó el láser Quality-switched en distintas pulsaciones, utilizando el láser Nd: YAG de 1064 nm de pulso único frente al uso de un pulsado doble de 532 /1064 nm, en 10 mujeres con fototipos del I-III con lentigos solares a nivel de la cara. Los sujetos recibieron seis sesiones de tratamientos con láser, media cara a doble pulso y media cara a pulso simple, con intervalos de 2 semanas. En el estudio se evidencio que todos los pacientes presentaron eritema leve o edema después de la sesión, el cual mejoro al cabo de unas 24 horas. Se encontró que los pacientes a través de un cuestionario puntuaron el nivel del dolor en 1 para ambas terapias (escala de 1-10, 1: sin dolor, 10: dolor severo). Además, utilizando un cuestionario de 5 puntos que va desde “peor” a “mucho mejor” (cuestionarios GAIS), mostraron que el lado tratado con láser de 532 nm tuvo un nivel estadísticamente significativo en la mejora del fotoenvejecimiento en comparación con el láser 1064 nm (1,4 frente a 0,8, $p= 0.0004$) y los sujetos además estaban satisfechos o extremadamente satisfechos con los resultados del lado tratado con el pulso doble en comparación con el pulso único (82,5% frente a 75% $p=0.02$).

Mandy Chan y cols (44), realizaron un estudio utilizando láser Nd: YAG de picosegundos con una longitud de 532nm, incluyendo un total de 20 pacientes; tres (15%) hombres y 17 (75%) mujeres con un Fitzpatrick tipo III. La edad media fue 49,9 ± 8.1 (rango 34 - 64). Se trataron un total de 89 lesiones, los pacientes recibieron hasta tres tratamientos con láser cada 4 a 6 semanas y se evaluaron a las 4 y 12 semanas después del tratamiento final.

Se evaluó, el grado de mejora en los lentigos a las 12 semanas después del tratamiento final, así como el cambio en el valor medio relativo del índice de melanina (IM) a los 3 meses después del tratamiento final en comparación con el valor inicial según lo evaluado por la medición del Mexámetro.

La evaluación objetiva de las lesiones de índice de melanina (IM) fue de 240,81 ± 71,21, 193,93 ± 48.22 y 201.54 ± 50,13 al inicio, 4 y 12 semanas después del tratamiento respectivamente, con diferencias estadísticamente significativas a las 4 y 12 semanas siguientes vs antes del tratamiento (P < 0,001). No hubo diferencia estadística en el índice de melanina de la piel lesionada entre la semana 4 y la semana 12 después del tratamiento final (P = 0,651). El índice de melanina de la piel normal fue 156,96 ± 26,68, 160,63 ± 29,51, 163,91 ± 30,88, al inicio, 4 y 12 semanas después del tratamiento final, respectivamente, sin diferencias estadísticamente significativas entre los puntos temporales. Además, a la semana 12, se evaluó a los pacientes, obteniendo que 15 (75%) pacientes eran probables o muy probables de repetir el tratamiento nuevamente, tres (15%) dijeron que era poco probable y 0 dijo que era muy improbable. Diecisiete (85%) pacientes probablemente recomendarían o muy probablemente el tratamiento, mientras que dos (10%) pacientes probablemente no recomendarían el tratamiento. Todos los pacientes experimentan un dolor leve durante el tratamiento con láser, pero presentan adecuados resultados.

En el estudio de *María Agustina Cione y cols* (45), menciona el abordaje de tres casos en los que se evalúan el tratamiento con láser Nd: YAG Q-switched. El primer caso menciona a una mujer de 41 años de edad; con fototipo II, la cual consulta por dermatosis localizada en cara de dos años de evolución. Al examinarla físicamente se observan dos maculas a nivel de mejilla, bien circunscriptas, de 3 y 4 mm de diámetro de limite irregular, color marrón. En el caso dos un varón de 64 años; con fototipo III de igual forma acude a consulta por dermatosis en cara de tres años de evolución, refractaria a diversos tratamientos tópicos. Al examen físico presenta dos maculas en mejilla izquierda, bien circunscriptas, de 4 y 5 mm de diámetro, límite neto, color marrón. En el caso tres, una mujer de 62 años, con fototipo II; consulta por dermatosis localizada en cara de cuatro años de evolución, refractaria a tratamientos

tópicos. Al examen físico presenta tres maculas a nivel de mejilla izquierda, bien circunscriptas, la mayor de 2 cm de diámetro, límites irregulares, color marrón claro. En todos los casos se utilizó la aplicación de láser Nd: YAG Q-switched a una longitud de onda de 532 nm, tamaño del spot 7 mm, potencia de 150 joules, durante un año, realizándose una única sesión, ya que se observó mejoría total de las lesiones, sin recurrencia al año de seguimiento.

Por otra parte, en el estudio de *Vasanop Vachiramon y cols* (46)*,* se comparó la eficacia y el grado de hiperpigmentación postinflamatoria con la Nd: YAG Q-switched y láser co2 para el tratamiento de lentigos solares en asiáticos. Se realizo con un total de veinticinco pacientes con una edad a partir de los 18 años, un fototipo de piel de III a IV y con al menos dos lesiones de lentigos solares de aproximadamente mismo tamaño y color el cual fue medido por colimetro, presentándose en extremidades superiores. Se seleccionaron al azar dos lesiones para el tratamiento, donde se aplica a cada lesión una sesión de láser Nd: YAG switched de 532 nm o laser CO2 fraccional 2 respectivamente, con un seguimiento de 6 y 12 semanas después del tratamiento, recomendando aplicación de protección solar. Los resultados fueron dados por dos evaluaciones; una donde fue descrita por los médicos en la que revisaron fotografías clínicas comparando el antes y después y grado de clasificación de eliminación de pigmentos (grado 1: 0-25% de aclaramiento, grado 2: 26–50% de aclaramiento, grado 3: 51 a 75% de aclaramiento, grado 4:76 a 90% de aclaramiento, grado 5: 91-100% de aclaramiento).

La otra evaluación fue una autoevaluación del paciente donde se documentó a las 12 semanas de seguimiento:> 75% de aclaramiento (excelente), 51% a 75% de aclaramiento (bueno), 26% a 50% de aclaramiento (regular), 0 a 25% de aclaramiento (deficiente) y empeoramiento. La puntuación del dolor se evaluó inmediatamente después del tratamiento con láser utilizando una escala analógica visual de 10 puntos del dolor (EVA, 0-10). Los resultados del estudio, mostraron una mejoría significativa de la pigmentación con el uso del láser Nd: YAG en comparación con el láser fraccional co2 a las 6 y 12 semanas, tanto la evaluación del colorímetro como la escala de calificación del médico ($P < 0,05$). No Se observó una diferencia significativa en la hiperpigmentación

postinflamatoria de ambos láseres. En términos de autoevaluación del paciente, el 80% de los pacientes tratados con láser 532nm Q-switched Nd: YAG obtuvieron excelentes resultados en comparación con el 8% en CO fraccional 2 grupo láser. El efecto adverso más común entre los pacientes fue dolor después del tratamiento en ambos casos.

Nicola L. Schoenewolf y cols, (47) en su estudio incluyeron once pacientes (diez mujeres y un hombre) con edad entre los 48 y los 70 años, donde compararon el uso de láser Rubí Q-switched de 694 nm frente al laser CO2 ablativo de 10,600 nm, en lesiones de lentigos solares en dorso de las manos. El protocolo que usaron fueron 3 sesiones a las 0, 4 y 8 semanas. En el estudio se tomaron fotografías digitales estandarizadas de ambas manos antes de cada tratamiento, en cada visita, así como en su seguimiento post tratamiento. Los pacientes y el médico tratante puntuaron la eficacia (grado de aclaramiento) de la siguiente manera: -1 = empeoramiento, 0 = estable, 1 = mejora del 1 al 25%, 2 = mejora del 26 al 50%, 3 = mejora del 51 al 75%, 4 = mejora del 76 al 100%. Estimaron la eficacia de los dos sistemas láser de acuerdo con la intensidad de la hiperpigmentación antes ("clasificación inicial") y después del final del estudio ("clasificación final"). La puntuación utilizada fue: hiperpigmentación: 0 = sin pigmentación (ausente), 1 = leve, 2 = moderada, 3 = grave. Todos los pacientes respondieron a la primera sesión de tratamiento con láser Rubí Q-Switched, tres pacientes mostraron una reducción de la pigmentación de 51-75% de mejora (puntuación 3), dos mejoraron entre 26-50% (puntuación 2), dos entre 1 y 25% (puntuación 1) y tres fueron juzgados como sin mejorar (puntuación 0). Por lo que se menciona que el láser CO2 fraccionado ablativo se puntuó menos eficaz que el láser de Rubí, según lo evaluado por el paciente y el médico tratante. Sin embargo, el estudio realizado se limita por el tamaño de la muestra.

Toyonobu Yamashita y Cols (30), en el 2010 realizan un estudio donde se evalúa en 5 pacientes los cambios dinámicos en la piel posterior al uso de láser Rubí Q-switched (QSRL) de 694nm con fluencia de 6 J/cm2 en lentigos solares faciales, utilizando técnicas visuales no invasivas (microscopia), evidenciando que con el efecto termolítico del láser se genera una costra a nivel de la epidermis, la cual

al desprenderse puede no evidenciarse presencia de mancha pero a nivel de imágenes focales pueden identificarse nidos de melanocitos, por lo que plantean que es ideal utilizar técnicas ópticas no invasivas para evaluar los diferentes cambios a nivel de la piel posterior al manejo o incluso poder combinar la terapia de laser con luz intensa pulsada, para así poder obtener mejores resultados con relación a la destrucción de los melanocitos y evitar la progresión nuevamente de los lentigos.

LUZ INTENSA PULSADA

En el estudio de *Tanaka y Cols* (48), se evaluó a 40 pacientes japoneses, con edad entre los 30-71 años y fototipo III y IV, la efectividad de la luz intensa pulsada (IPL) con longitudes de onda de 500 y 635nm en el tratamiento de lentigos solares. Los pacientes recibieron un tratamiento de láser, fueron seguidos durante 2-6 meses y se evaluaron mediante un cuestionario de satisfacción (escala de 5 puntos:0: peor, 1: poca satisfacción, 2: justamente satisfecho, 3: satisfecho, 4: muy satisfecho) e histogramas de nivel de gris de las lesiones. En su estudio, se demostró 90% de los pacientes estaban satisfechos con la terapia IPL en relación a la pigmentación y tolerabilidad y se en los histogramas de niveles de grises se evidencio mejoría significativamente en todos los pacientes en los valores pre y pos tratamiento siendo de 143.7 ± 8.6 y 162.9 ± 9.8 respectivamente. Esta diferencia de 19.2 puntos de nivel de gris demostró mejoría de los lentigos solares tratados ($p<0.0001$).

Otro estudio realizado por *Sasaya y Cols* (49), evaluó la eficacia y tolerabilidad del uso de luz intensa pulsada (IPL) de 515 nm, en 31 pacientes con edad promedio de 60.2 años, que presentaban lentigos solares en dorso de las manos, realizando 3-5 sesiones con intervalos de 4 a 5 semanas, con una fluencia de 10-12 J/cm2. Se observo que ningún paciente presento efectos secundarios y que el 62% de la población presento mejoría notable respecto a las lesiones, solo un 6% de los pacientes no observo cambios y ningún paciente empeoro, por lo que se plantean en el estudio que el uso de luz intensa pulsada (IPL) tiene la ventaja de disminuir el riesgo de hiperpigmentación postinflamatoria.

Daniel P. Friedmann y cols (6), mencionan en su estudio a 16 sujetos adultos sanos que oscilan de 30 a 80 años de edad con un Fitzpatrick tipo I-III, los cuales presentaban lentigos solares en región facial. Los sujetos en estudio recibieron manejo con tres sesiones de tratamiento de luz intensa pulsada (IPL) con un filtro de kripton (KTP) a intervalos de 1 mes. Las evaluaciones de seguimiento se realizaron al primer, tercero y sexto mes después de la última sesión de tratamiento. Las fotografías se obtuvieron en condiciones de iluminación controlada utilizando equipo de fotografía digital estándar (Canon) en cada visita, con y sin filtro polarizador.

Se evaluó el aclaramiento de la pigmentación por lesión comparando las fotografías de seguimiento con las fotografías de referencia, donde el porcentaje de aclaramiento se clasificó utilizando una escala de 5 puntos (0: sin espacio libre, 1: pobre 1-25% de aclaramiento, 2: regular / 26-50% de liquidación, 3: buena / 51-75% de aclaramiento, 4: excelente / 76-100% de aclaramiento). El índice de melanina (IM) de cada lesión objetivo se midió antes de cada tratamiento y en todas las visitas posteriores. Cada lesión se midió tres veces consecutivas utilizando el Mexameter MX 18 y el índice de melanina se calculó restando las mediciones medias de melanina en cada punto de tiempo de la línea base media.

Se observaron mejoras significativas desde el inicio en la pigmentación facial en todas las visitas de seguimiento ($P < 0,0001$). En concreto, 1 mes después del último tratamiento, la mayoría de los sujetos mostraron un excelente (8/16, 50,0%) o bueno (7 / 16, 43,8%) respuesta facial, mientras que solo un sujeto mostró una respuesta moderada (es decir, algunas lesiones más claras en relación con la línea de base). La respuesta al tratamiento disminuyó ligeramente con el tiempo, con 10 sujetos (62,5%) que mostraron una mejoría buena o excelente a los 3 y 6 meses de seguimiento, y el resto mostró principalmente una mejoría moderada en comparación con la línea de base. Solo un sujeto en el seguimiento de 6 meses no demostró una mejora significativa en la pigmentación facial desde el inicio.

De manera similar, se observaron mejoras significativas desde el inicio en la pigmentación de las manos en todas las visitas de seguimiento ($P < 0,0001$). La mayoría de los sujetos tuvieron una respuesta excelente (3/12, 25,0%) o buena

(7/12, 58,3%) 1 mes después del último tratamiento, mientras que solo dos sujetos (16,7%) tuvieron una mejoría moderada. La mayoría de los sujetos mostraron una mejoría de buena a excelente en las visitas de seguimiento a los 3 y 6 meses (8/12, 72,8% y 9/12, 75%, respectivamente).

El aclaramiento de la pigmentación evaluado por el investigador en el seguimiento del primer mes indicó resultados de buenos a excelentes en 53 de las 71 (74,6%) lesiones faciales tratadas, disminuyendo al 67,2% y 61,2% en el tercer y sexto mes de seguimiento, respectivamente. El aclaramiento de la pigmentación en las manos también fue muy alto, con 18 de las 20 (90%) lesiones tratadas que demostraron un aclaramiento de bueno a excelente en las visitas de seguimiento al primer mes, disminuyendo ligeramente al 68,4% y al 79,0% en tercer y sexto mes de seguimiento, respectivamente.

Además, los pacientes tuvieron una satisfacción general con el resultado del tratamiento y la satisfacción por región de tratamiento (cara y manos) se registraron antes del segundo y tercer tratamiento y en todas las visitas de seguimiento. Como respuesta inmediata los pacientes presentaron eritema, edema y purpura, así mismo llegaron a presentar sequedad de la zona, formación de costra, así como una descamación días después del tratamiento, con desaparición varios días después.

CRIOTERAPIA

En el estudio realizado por el autor *D. Hexsel y Cols* (35) se evaluó la seguridad y eficacia del uso de terapia tópica como adyuvante en la terapia de crioterapia. En un grupo de 45 pacientes entre 40 - 65 años de edad, con Fitzpatrick fototipos II al IV y presencia de al menos cinco lentigos solares en el dorso de cada mano, con diámetro mayor o igual 3 mm. Se dividió en dos grupos aleatorizados la muestra al primero grupo se les indico un pretratamiento con tópicos (Fluocinolona Acetónido 0.01%; Hidroquinona 4%; Tretinoína 0.05%) en un periodo de dos semanas más un protector solar y posteriormente fue aplicada la crioterapia, con postratamiento con pomada antibacteriana (neomicina y bacitracina) durante tres semanas y tratamiento tópico (Fluocinolona Acetónido

0.01%; Hidroquinona 4%; Tretinoína 0.05%) más protector solar durante 8 semanas y al segundo grupo únicamente tratamiento con crioterapia. Se observó en los resultados que el número de lentigos solares se redujo en las 2 primeras semanas solo en pacientes que usaron la combinación triple 25 ± 7 frente 22 ± 8 ($p<0.0001$) y los niveles de melanina medidos con un espectrofotómetro, también disminuyeron en pacientes que usaron combinación triple 297 ± 69 frente a 273 ± con terapia única de crioterapia. Además, los pacientes presentaron mejor tolerancia con el uso de terapia combinada en relación a efectos adversos como eritema, edema, dolor. Este estudio plantea que el uso de terapia combinada mejora los resultados y disminuye efectos adversos como la hiperpigmentación postinflamatoria.

En otro estudio realizado en el 2010 por *Attia y col* (50), evaluaron a 20 pacientes con lentigos solares en dorso de las manos aplicando en la mano derecha crioterapia por 3 a 5 segundos y en la mano izquierda peeling focal con fenol al 88%. Obteniendo como resultados que, a las 181 lesiones tratadas con crioterapia, 26 de ellas (14.35%) lograron desaparición completa, 18 (9,95%) marcada mejoría, 86 (47.5%) moderada mejoría, 44 (24.3%) leve mejoría y mala respuesta en 7 (3.9%). Mientras que el peeling con fenol se aplico en 158 lesiones resultando 49 de ellas (31.02%) con desaparición completa, marcada mejoría en 33 (22.78%) y moderada mejoría en 73 (46.2%) ($p=0.001$). el inconveniente presentado en este estudio fue que los pacientes refirieron mayor dolor y eritema con el uso de fenol y un tiempo de resolución mas prolongado. A nivel microscópico las muestras en las que se aplico crioterapia revelo gránulos de melanina pequeños y agrupados, mientras que en el grupo de fenol los grupos de melanina se encontraban mas dispersos y con menor pigmentación, concluyendo que la aplicación tópica de fenol tiene buenos resultados en comparación al tratamiento de crioterapia, pero con mayores efectos adversos.

8. DISCUSIÓN

Los lentigos solares son una patología benigna prevalente a nivel mundial, con aparición generalmente en edad de la adultez, en zonas predominantemente fotoexpuestas, donde no solo se ve afectada la parte estética de la persona, sino que también el estado psicológico y emocional son un papel importante. Por lo cual, llevar a cabo un tratamiento adecuado y efectivo puede ayudar a mejorar el aspecto o incluso la recuperación total de la piel (1,8).

Cabe destacar que, para ofrecer un adecuado tratamiento a los pacientes con lentigos solares, se debe examinar y definir los diferentes tipos de lesiones primarias de la piel, para encaminar un adecuado diagnóstico y así plantear opciones terapéuticas teniendo en cuenta el fototipo del paciente, diagnósticos diferenciales, tamaño y tiempo de evolución de las lesiones (5,23).

En el tratamiento para los lentigos solares, se han utilizado diferentes terapias en medicina estética; los peelings es una de ellas, donde las sustancias más utilizadas como despigmentantes se encuentran: el ácido glicólico, ácido tricloroacetico y el fenol, (biblio de fenol y peeling) debido a que el mecanismo de acción es generar una reconstrucción - regeneración cutánea debida al uso de sustancias aplicadas sobre la superficie de la piel las cuales se encargan de desnaturalizar las proteínas o interferir en los procesos enzimáticos con finalidad de la ruptura de las células entre sí de las diferentes capas de la piel (22,23).

El ácido tricloroacetico utilizado en concentraciones del 30 al 40% presenta buenos resultados en el tratamiento de lentigos solares, evaluado en diferentes estudios (4,40), donde se evidencia mejoría en relación a la pigmentación y tamaño de los lentigos solares usando esta terapia. El uso de este ácido tiene como efecto secundario el eritema, dolor y edema los cuales son manejables y tolerables con un adecuado seguimiento al paciente. El ácido glicólico al ser un alfa hidroxiácido, tiene la capacidad de generar la ruptura de los puentes disulfuros de las células de la piel, permitiendo la exfoliación de las mismas, por lo cual tiene un efecto despigmentante y es utilizado como terapia en el manejo

de lentigos solares de menor tamaño y con menor pigmentación (41). Por otra parte, el fenol, tiene un mecanismo de acción a través de la coagulación de proteínas, destruyendo los puentes sulfuro de la queratina en la piel, por lo cual genera una renovación cutánea profunda y por consiguiente mayores efectos secundarios como eritema, dolor y mayor tiempo de resolución posterior al uso de esta terapia (50). Cabe resaltar, que los peelings es una de las primeras terapias utilizadas en el tratamiento de lentigos, la cual sigue vigente, pero faltan estudios donde se evalúen y se comparen la eficacia entre los distintos peelings.

La terapia con láser, durante los últimos años ha tenido un auge en el tratamiento de lentigos solares gracias a la evolución de los diferentes equipos y tipos de láseres. Su principal mecanismo de acción es la foto termólisis selectiva, en la cual existe un cromóforo que absorbe la energía emitida por el láser a una determinada longitud de onda y la acumula, transformándola en calor para producir su destrucción. De esta manera se focaliza la lesión térmica en el tejido deseado, sin producir daño en áreas circundantes de piel sana (26,27).

Se cuenta con una diversidad de láseres para el manejo de lentigos solares, donde se destacan el *Q- switched Nd: YAG, laser CO2* y láser tipo Rubí, todos ellos con longitud de ondas que oscilan de 532nm a 1064nm. El láser *Q- switched Nd: YAG* ha demostrado en diferentes estudios (42,43,44,45) ser una terapia eficaz frente a la mejoría y/o eliminación de las lesiones, debido a que actúa a través de la destrucción de la melanina por ser su cromóforo especifico y con preservación del tejido circunscrito al ser focalizado por tener la característica de tener un tiempo de pulso menor comparado al tiempo de relajación en el melanosoma, generando así un efecto fototermólisis selectiva, con menor riesgo de quemadura perilesional, menos efectos secundarios y mayor seguridad. Una de sus desventajas radica en el costo por tratamiento. Es importante resaltar que el diámetro y la duración del pulso son parámetros a tener en consideración al momento de utilizar este tipo de terapia para obtener mejores resultados. En el estudio de *Bohnert y Col* (43) se evidencia que al combinar un pulsado doble de longitud de onda de 1064 nm/ 532nm, se genera la fragmentación del pigmento en los melanocitos tanto a nivel medio profundo dado porque la longitud de 1064 nm penetra de 4- 6 mm en la piel estimulando el colágeno y los fragmentos de

melanina y la longitud de 532nm actúa a nivel superficial, generando mejores resultados en relación a la pigmentación de los lentigos solares.

El láser de tipo Rubí es otra alternativa utilizada en medicina estética generalmente en lesiones lentiginosas pequeñas, debido a que presenta una menor longitud de onda y alta potencia en sus pulsaciones. Sin embargo, cabe resaltar que el principal efecto secundario que se genera con este tipo de láser es la hipopigmentación de las lesiones por lo cual siempre debe evaluarse su uso de acuerdo a cada lesión (39,47).

En los estudios revisados (46,47), el láser CO2 muestra menos eficacia en relación a la mejoría de la pigmentación de los lentigos solares en comparación al uso de láser Nd: YAG y con la desventaja de presentar mayor dolor posterior al tratamiento debido a que al ser un laser ablativo provoca calentamiento de la piel subyacente, siendo más invasivo.

Por otra parte, la luz intensa pulsada (IPL) es una terapia de luz incoherente, de amplio espectro, con baja fluencia y sin tiempo de inactividad, la cual actúa a través actúa a través del daño térmico en las células pigmentadas, con una duración de pulso muy amplia y es altamente dependiente del tipo de fuente de luz. En los estudios revisados (30,48,49,51), se ha demostrado que para obtener mejores resultados esta terapia depende de la densidad de melanina y distribución de la misma en los lentigos solares, permitiendo una fototermólisis adecuada con la consiguiente disminución de los melanocitos y por ende de la pigmentación de las lesiones. Este procedimiento tiene la ventaja de presentar menor incomodidad y menos efectos adversos al paciente, en los estudios se plantea la utilización de este tipo de luz combinada con otras terapias como los peelings y laser Q-switched (51,52,53).

La terapia de nitrógeno líquido o crioterapia es otra alternativa utilizada en los lentigos solares, en el estudio revisado de *Hexel y Cols* (35) se evidencia que el uso de terapia tópica como coadyuvante a la crioterapia, demostró mejor eficacia en el manejo de los lentigos y con menores efectos secundarios para el paciente como edema, eritema y dolor posterior a la aplicación del nitrógeno líquido, ya

que la terapia tópica es capaz de reducir los niveles de melanina e intensidad de la pigmentación de los lentigos si se utiliza previamente y posterior al tratamiento con crioterapia. Se requieren más estudios con mayor numero de muestra para poder responder a la eficacia y seguridad del tratamiento.

El uso de agentes tópicos despigmentantes, tiene como mecanismo de acción inhibir la melanogénesis. Esta terapia puede ser utilizada en el manejo de lentigos en combinación con otras terapias o incluso combinándose con sustancia antioxidantes como: el ácido ascórbico, resorcinol y tocoferol, para generar un efecto sinérgico en la inhibición de la síntesis de la melanina (18,19,21). Los principales despigmentantes utilizados son los retinoides, encontrándose en los estudios revisados mejoría en la pigmentación de las lesiones en relación al número de melanocitos y tamaño de las mismas si su uso es solo, pre o pos tratamiento coadyuvante; por lo cual podría plantearse como una opción terapéutica preventiva o en combinación con otras terapias para obtener mejores resultados. Tienen la ventaja de ser bien tolerados por los pacientes, menos invasivos, más accesibles, con menor riesgo de hiperpigmentación postinflamatoria y menos efectos secundarios.

Actualmente, con la posibilidad de nuevas tecnología y avances en la medicina estética, realizar tratamientos combinados para el manejo de lentigos solares puede producir una mayor efectividad y un mejor beneficio para los pacientes en comparación con la aplicación de un solo método, generando así la promoción de distintas técnicas a favor de un resultado adecuado, promoviendo una mejoría no solo en el aspecto de la piel sino a nivel emocional, físico y psicológico del paciente. Sin embargo, es fundamental explicarles a los pacientes su realidad, para tener claro su resultado sin sobreestimar las expectativas del paciente.

9. CONCLUSIÓN

En el manejo de lentigos solares existen diferentes terapias encaminadas a la recuperación de la piel y por consiguiente a la obtención de un mejor aspecto de la lesión.

Entre los tratamientos tópicos más utilizados se encuentran los retinoides, antioxidantes y peelings químicos, los cuales son tratamientos de mayor accesibilidad y menos efectos secundarios para el paciente. La crioterapia es una alternativa razonable para lentigos pequeños, si se utiliza en combinación con la terapia de láser o manejo tópico para generar menos dolor, eritema y edema.

Por otra parte, el tratamiento con láser ha demostrado una alta eficacia en el manejo de este tipo de lesiones, siendo el láser *Q- switched Nd: YAG* uno de los más eficaces y con menos efectos secundarios, con la desventaja del costo y su accesibilidad.

Es posible alcanzar buenos resultados estéticos combinando diferentes alternativas terapéuticas entre si (láser, tópicos, criocirugía, peelings), teniendo en cuenta las lesiones, su localización, tamaño y evolución. Estos tratamientos representan una herramienta significativa para el medico estético en el manejo del lentigo solar, teniendo en cuenta la posibilidad de generar resultados eficaces con menor riesgo de hiperpigmentación postinflamatoria o efectos secundarios y persistencia de los resultados.

10. BIBLIOGRAFÍA

1. Hafner C, Stoehr R, Van Oers J, Zwarthoff E, Hofstaedter F, Landthaler M, Hartmann A, Vogt T. FGFR3 and PIK3CA mutations are involved in the molecular pathogenesis of solar lentigo. British Journal of Dermatology 2009;160: 546-551.

2. Kovacs D, Cardinali G, Aspite N, Cota C, Luzi F, Bellei B, Briganti S, Amantea A, Torrisi MR, Picardo M. Role of fibroblast-derived growth factors in regulating hyperpigmentation of solar lentigo. Br J Dermatol 2010; 163:1020-1027.

3. Small O. Lentigo benigno facial: manejo quirúrgico a propósito de un caso. Dermatol Peru 2014; 24:187-191.

4. Lugo-Janer A, Lugo-Somolinos A, Sanchez JL. Comparison of trichloroacetic acid solution and cryosurgery in the treatment of solar lentigines. Int J Dermatol 2003;42: 829-831.

5. Allevato M, Lentigo solar una discromía cotidiana y desafiante. Act Terap Dermatol 2005;28: 234-242.

6. Friedmann D, Peterson J. Efficacy and safety of intense pulsed ligth with a KTP filter for the treatment of solar lentigines. Lasers Surg Med. 2019; 51:500-508.

7. Argente H, Álvarez M, Semiología Médica. Fisiopatología, Semiotecnia y Propedéutica**.** Enseñanza - aprendizaje centrada en la persona. 2° Edición. Madrid: Editorial panamericana; 2014.

8. Hospital Universitario Centro Dermatológico Federico Lleras Acosta. Dermatología Clínica: conceptos básicos. 1ª Edición. Bogotá: Editorial Panamericana formas e impresos; 2015, 9-20.

9. Arginelli F, Greco M, Ciardo S, Josse G, Rossi AB, Le Digabel. Efficacy of D-pigment dermocosmetic lightening product for solar lentigo lesions of the hand: A randomized controlled trial. J Plos One 2019; 14. doi: 10.1371/journal.pone.0214714.

10. Ishikawa Y, Niwano T, Hirano S, Numano K, Takasima K, Imokawa G. Whitening effect of l-ascorbate-2-phosphate trisodium salt on solar lentigos. Arch Dermatol Res 2019. 311; 183-191.

11. Imokawa G. Melanocyte Activation Mechanisms and Rational Therapeutic Treatments of Solar Lentigos. Int J Mol Sci 2019; 20: 1-16

12. Aoki H, Moro O, Tagami H, Kishimoto J. Gene expression profiling analysis of solar lentigo in relation to immunohistochemical characteristics. Br J Dermatol 2007; 156:1214-1223.

13. Cardinali G, Kovacs D, Picardo M. Mechanisms underlying post-inflammatory hyperpigmentation: lessons from solar lentigo. Ann Dermatol Venereol 2012;139 148-152.

14. Tanaka M, Sawada M, Kobayashi K. Key points in dermoscopic differentiation between lentigo maligna and solar lentigo. The Journal of Dermatology 2011; 38: 53-58.

15. Guerra A, Laguna R, Moreno J, Pérez M, Ribera M, Martínez E, Senan R, Casas J. Consenso en el tratamiento tópico del acné. Med Cutane Iber Lat Am 2015; 43: 104-121.

16. Guerra A, Laguna R, Moreno J, Pérez M, Ribera M, Martínez E, Senan R, Casas J. Consenso en el tratamiento tópico del acné. Med Cutane Iber Lat Am 2015; 43: 104-121

17. Torras H. Tratamiento médico del fotoenvejecimiento cutáneo. Piel 2002; 17:449-453.

18. Casañola G, Marrero Y. Tyrosinase enzyme: 2. Inhibitors from natural and synthetic origins. Affinitas 2013; 564: 270-216.

19. Cameli N, Abril E, Agozzino M, Mariano M. Clinical and instrumental evaluation of the efficacy of a new depigmenting agent containing a combination of a retinoid, a phenolic agent and an antioxidant for the treatment of solar lentigines. *Dermatology*. 2015; 230:360-366.

20. Guadanhim L, Gonc R, Bagatin E. Observational retrospective study evaluating the effects of oral isotretinoin in keloids and hypertrophic scars. Int J Dermatol 2016; 55: 1255-1258.

21. Khemis A, Cabou J, Dubois J, Ortonne JP. A randomized controlled study to evaluate the depigmenting activity of L-ascorbic acid plus phytic acid-serum vs. placebo on solar lentigines. *J Cosmet Dermatol*. 2011; 10:266-272.

22. Deprez P. Textbook of chemical Peels Superficial, Medium and Deep Peels in Cosmetic Practice. 2ª Edition. España: Editorial CRC Press; 2017: 45-98.

23. Rubio M. Medicina Estética, claves, abordajes y tratamientos. 1ª Edición. España: Editorial Alcala Grupo;2017.

24. Saadawi A, Esawy A, Kandeel A, El-sayet W. Microneedling by Dermapen and Glycolic Acid Peel for the Treatment of Acne Scars: Comparative Studio. J Cosmetic Dermatol 2019; 18: 107-114.

25. Alster T, Graham P. Microneedling: A review and practical Guide. Dermatol Surg 2017; 44: 397-404

26. Calabrese G. Láseres y luz pulsada intensa-nuevas terapéuticas en Dermatología. Tendencia 2018; 79-88

27. Alster T, Surin S. Terapía fotodinámica. Serie Dermatología Estética. España: Editorial Elsevier; 2006.

28. Saavedra D, Waissbluth M. Rejuvenecimiento no ablativo. Rev Med Clin Condes 2010;21: 87-98.

29. Sadick N, Cardona A. Laser treatment for facial acne scars: A review. J Cosmet Laser Ther 2018; 20: 424-435.

30. Yamashita T, Negishi K, Hariya T, Yanai M, Iikura T, Wakamatsu S. In vivo microscopic approaches for facial melanocytic lesions after quality-switched ruby laser therapy: time-sequential imaging of melanin and melanocytes of solar lentigo in Asian skin. Dermatol Surg 2010; 36:1138-1147.

31. Kym H, Chang S, Suck J. Yeon J, Kim J. The Safe Delivery of Fractional Ablative Carbon Dioxide Laser Treatment for Acne Scars in Asian Patients Receiving Oral Isotretinoin. Dermatol Surg 2014; 40: 1361-1366.

32. Cisneros J, Camacho Martínez F. Láser y fuentes de luz pulsada intensa en dermatología y dermocosmética. España: Editorial Aula Médica; 2000.

33. Medina R, Rodríguez U. Dermoabrasión con micro agujas. Rev Hosp Jua Mex 2015; 82: 26-30.

34. Domyati M, Hosam W, Abdel E, Abdel H, Mohamed E. Microdermabrasion: a clinical, histometric, and histopathologic study. J Cosmetic Dermatol 2016; 15: 503-513

35. Hexsel D, Hexsel C, Porto M, SiegaC. Triple combination as adjuvant to cryotherapy in the treatment of solar lentigines: investigator-blinded, randomized clinical trial. J Eur Acad Dermatol Venereol 2015; 29: 128-133.

36. Blanco J, Fernández S, Rodríguez N, Baos V. Técnicas alternativas en cirugía menor: criocirugía y electrocirugía. Semergen 2002; 28: 496-513.

37. Questel E, Durbise E, Bardy A-L, Schmitt A-M, Josse G. Follow-up of solar lentigo depigmentation with a retinaldehyde-based cream by clinical evaluation and calibrated colour imaging. Skin Res Technol 2015; 21: 241-246.

38. Campanati A, Giannoni M, Scalise A, De Blasio S, Giuliano A, Giuliodori K, Ganzetti G, Bolletta E, Di Benedetto G, Offidani A. Efficacy and Safety of Topical Pidobenzone 4% as Adjuvant Treatment for Solar Lentigines: Result of a Randomized, Controlled, Clinical Trial. Dermatology 2016; 232:478-48.

39. Imhof L, Dummer R, Dreier J. A Prospective Trial Comparing Q-Switched Ruby Laser and a Triple Combination Skin-Lightening Cream in the Treatment of Solar Lentigines. Dermatol Surg 2016; 42:853–857.

40. Abd Elazim N, Makboul R, Botros S, Awad S. Cryopeeling versus trichloroacetic acid peeling in the treatment of solar lentigines: Effect on epidermal Langerhans cells. Dermatol Ther. 2020;33: 3-9.

41. Kakudo N, Kushida S, Suzuki K, Kusumoto K. Effects of glycolic acid chemical peeling on facial pigment deposition: evaluation using novel computer analysis of digital-camera-captured images. J Cosmet Dermatol. 2013;12:281-6.

42. Negishi K, Akita H, Tanaka S, Yokoyama Y, Wakamatsu S, Matsunaga K. Comparative study of treatment efficacy and the incidence of post-inflammatory hyperpigmentation with different degrees of irradiation using two different quality-switched lasers for removing solar lentigines on Asian skin. J Eur Acad Dermatol Venereol 2013; 27: 307-312.

43. Bohnert K, Dorizas A, Sadick N. A prospective, randomized, double-blinded, split-face pilot study comparing Q-switched 1064-nm Nd: YAG versus 532-nm Nd: YAG laser for the treatment of solar lentigines. J Cosmet Laser Ther 2018; 20:395-397.

44. Mandy W M Chan, Samantha Yee-Nam Shek, Chi Keung Yeung, Henry Hin-lee Chan. A prospective study in the treatment of lentigines in Asia Skin using 532nm picosecond Nd: YAG laser. J Laser and Med 2019; 51:767-773.

45. Cione M, Expósito N, Sacchi A. Tratamiento de lentigos solares con una aplicación de láser Nd: YAG Q-switched, 532 nm: una serie de tres casos. Med Cutan Iber Lat Am 2019; 47: 136-138.

46. Vachiramon V, Panmanee W, Techapichetvanich T, Chanprapaph K. Comparison of Q-switched Nd: YAG laser and fractional carbon dioxide laser for the treatment of solar lentigines in Asians. Lasers Surg. Med 2016; 48: 354-359.

47. Schoenewolf NL, Hafner J, Dummer R, Bogdan Allemann I. Laser treatment of solar lentigines on dorsum of hands: QS Ruby laser versus ablative CO2 fractional laser - a randomized controlled trial. *Eur J Dermatol*. 2015; 25:122-126

48. Tanaka Y, Tsunemi Y, Kawashima M. Objective assessment of intensive targeted treatment for solar lentigines using intense pulsed light with wavelengths between 500 and 635 nm. Lasers Surg Med 2016; 48: 30-35

49. Sasaya H, Kawada A, Wada T, Hirao A, Oiso N. Clinical effectiveness of intense pulsed light therapy for solar lentigines of the hands. Dermatologic Therapy 2011;24: 584-586.

50. Attia E, Samahy M, Mahmoud S. Cryotherapy versus phenol chemical peeling for solar lentigines: a clinical, histologic, immunohistochemistry and ultraestructural study. J Egypt Women Dermatol. 2010;7:87-96.

51. Bjerrin P. Intense pulsed light source for treatment of small melanocytic nevi and solar lentigines. J Cutan. Laser Ther 2000; 2: 177-181.

52. Kim JS, Nam CH, Kim JY, Gye JW, Hong SP, Kim MH, Park BC. Objective Evaluation of the Effect of Q-Switched Nd: YAG (532 nm) Laser on Solar Lentigo by Using a Colorimeter. Ann Dermatol 2015; 27:326-8.

53. Kaminaka C, Furukawa F, Yamamoto Y. The Clinical and Histological Effect of a Low-Fluence Q-Switched 1,064-nm Neodymium: Yttrium-Aluminum-Garnet Laser for the Treatment of Melasma and Solar Lentigenes in Asians: Prospective, Randomized, and Split-Face Comparative Study. Dermatol Surg. 2017;43:1120-1133.