




Disponible en ligne sur

ScienceDirect
www.sciencedirect.com

Elsevier Masson France

EM|consulte
www.em-consulte.com



CLINIQUE

Dermatoses ombilicales et péri-ombilicales



Umbilical and periumbilical dermatoses

N. Kluger

Departments of Dermatology, Allergology and Venereology, Institute of Clinical Medicine, University of Helsinki, Skin and Allergies Hospital, Helsinki University Central Hospital, Meilahdentie 2, PO Box 160, 00029 Hus, Finlande

Reçu le 9 août 2013 ; accepté le 21 octobre 2013

Disponible sur Internet le 27 novembre 2013

Formation médicale continue

MOTS CLÉS

Ombilic ;
Nombriil ;
Canal omphalomésentérique ;
Ouraque ;
Tumeur ;
Métastase ;
Infection ;
Omphalite ;
Piercing ;
Endométriose

La région ombilicale, reliquat du cordon ombilical, peut être le siège électif de certaines lésions [1]. Il peut s'agir de malformations dues à l'absence de régression complète des structures du cordon ombilical, de révélation rapide chez le nouveau-né ou le nourrisson, mais parfois d'expression plus tardive chez l'enfant ou l'adulte. Un certain nombre de dermatoses inflammatoires, infectieuses ou tumorales peuvent également s'y développer. L'anatomie particulière de l'ombilic rend le diagnostic parfois plus difficile, les symptômes se résumant à un nodule, une plaque, un suintement, une masse sous-ombilicale ou des signes plus vagues comme un « inconfort » local. Le diagnostic peut être retardé, notamment par la survenue d'une omphalite ou d'un granulome pyogénique au-dessus de la lésion causale. Certaines lésions sont des grands « classiques » évoqués quasi-systématiquement par tous comme l'endométriase ou le nodule de Sœur Marie-Joseph, mais d'autres lésions, moins connues ou plus rares, ont également un tropisme pour le nombril et il convient donc de connaître leur existence.

KEYWORDS

Umbilicus;
Navel;
Omphalomesenteric duct;
Urachus;
Tumor;
Metastasis;
Infection;
Omphalitis;
Piercing;
Endometriosis

Embryologie, anatomie et esthétique de l'ombilic

Pendant la grossesse, l'ombilic constitue la région de passage des canaux omphalomésentérique et allantoïdien dans le cordon ombilical reliant le fœtus au placenta maternel (Fig. 1a). Le canal allantoïdien provenant de la vessie s'atrophie au 5^e mois de grossesse pour laisser place à un cordon fibreux de 5–10 cm de long, l'ouraque, qui relie l'ombilic à la vessie. Ce dernier ne remplit aucune fonction chez l'adulte [2]. Le canal omphalomésentérique (COM) régresse vers la 8–9^e semaine de vie fœtale [3]. À la naissance, le COM a disparu et le cordon ombilical se flétrit et tombe en quelques jours. Sa persistance au-delà du 2^e mois de vie est considérée comme anormale [3].

DOIs des articles originaux : <http://dx.doi.org/10.1016/j.annder.2013.10.036>, <http://dx.doi.org/10.1016/j.annder.2013.10.037>.
Adresse e-mail : nicolaskluger@yahoo.fr

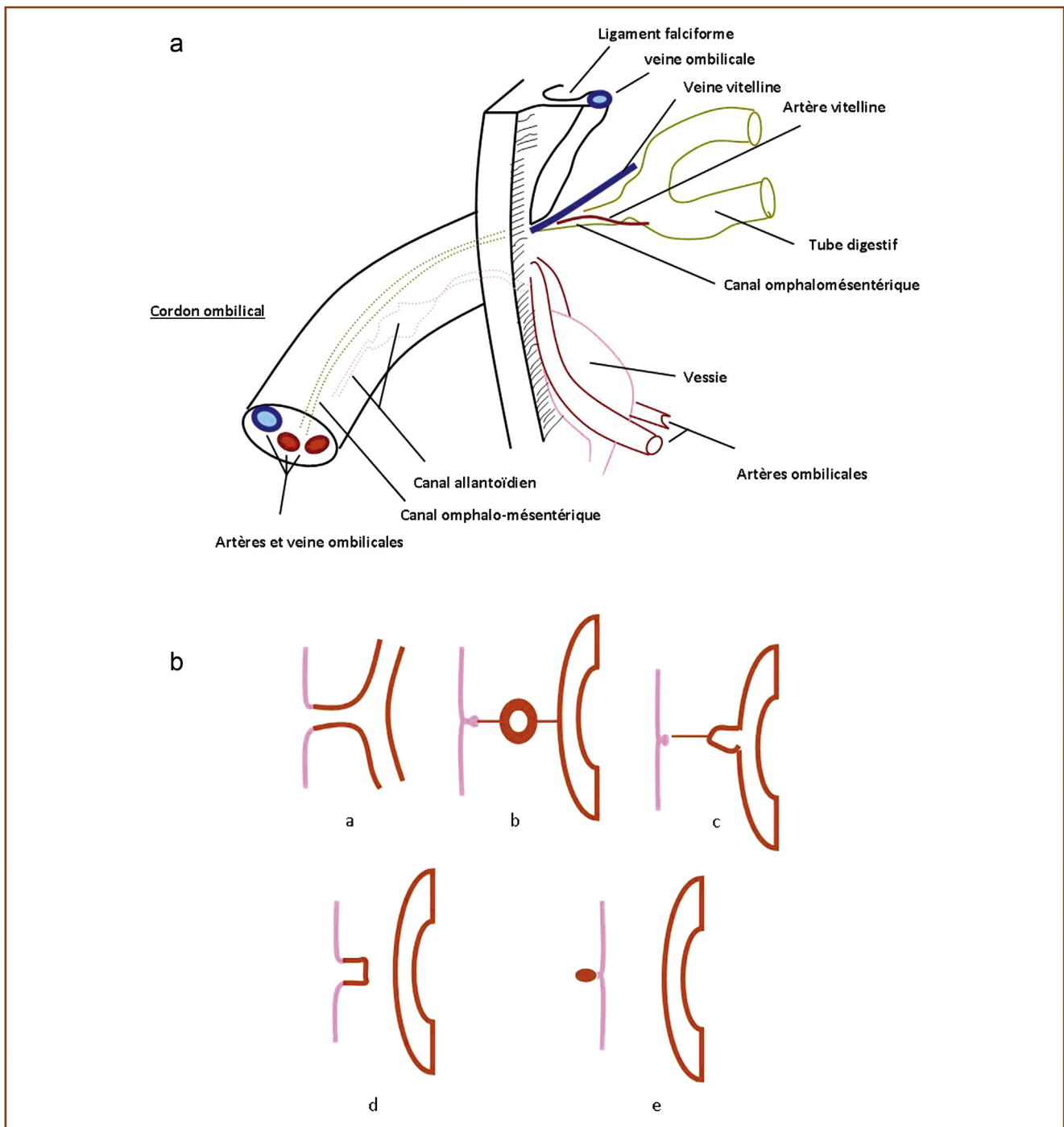


Figure 1. a : embryo-anatomie du cordon ombilical ; b : anomalies d'involution du canal omphalomesentérique : (a) canal omphalomesentérique perméable ; (b) kyste vitellin ; (c) diverticule de Meckel avec bride ; (d) sinus vitellin ; (e) polype ombilical.

L'ombilic adulte constitue une dépression circonscrite par un bourrelet. Le mamelon ombilical constitue la saillie au fond de l'ombilic séparé du bourrelet par un sillon. L'anneau ombilical est comblé par des masses adipeuses. Des reliquats fibreux relient en bas l'ouraque au dôme vésical et en haut le ligament rond au foie. La vascularisation de l'ombilic est réalisée par des branches de l'artère épigastrique anastomosées avec celles de l'artère mammaire interne. Le retour veineux se fait via le système cave par

la veine para-ombilico-xyphoïdienne [1]. Le nombril mesure entre 1,5 et 2 cm, est généralement plat et orienté verticalement [4]. Les nombrils larges et profonds, de très petite taille ou bien saillant avec une protrusion (« outie » des Anglo-Saxons par opposition au « innie ») sont considérés par la population comme « inesthétiques » [4]. En revanche, un nombril plat, en forme de T ou vertical, avec un petit capuchon au pôle supérieur est considéré comme attirant et améliorant l'aspect esthétique de l'abdomen [4].

L'aspect de l'ombilic est variable selon les individus et différents facteurs tels l'âge, le poids ou la taille. Sakamoto et Kamagata ont montré que le nombril s'élargissait en hauteur et en profondeur avec l'âge chez une série d'enfants japonais [5]. La profondeur du nombril est également liée au tour de taille et donc à la graisse abdominale [5]. Ils distinguent 4 types de nombril dont la proportion varie avec l'âge: le nombril en forme du logo de la marque Chanel (deux «C» entrecroisés), en forme de cloche, ovale et en forme d'amande. Le premier est prédominant jusqu'à l'âge de 3 ans puis disparaît après 7–8 ans. Le nombril en amande s'impose après l'âge de 12 ans [5]. Chez la femme adulte [4], Craig et al. distinguent l'ombilic en «T» (37% des femmes), l'ombilic ovale (22%), l'ombilic vertical (17%), l'ombilic horizontal (14%) et enfin l'ombilic déformé (10%). La présence d'un capuchon au pôle supérieur est observée chez 77% des femmes, une protrusion externe dans 10% et un ombilic large dans 11% des cas. La connaissance de ces notions de formes et d'esthétique du nombril est importante pour les chirurgiens plasticiens lors de la reconstruction ombilicale, principalement chez les femmes [4].

Malformations ombilicales

Les anomalies touchent soit le COM, soit le canal de l'ouraque. Elle affecte le plus souvent le garçon. Le diagnostic est habituellement posé dès la naissance ou chez les nourrissons. Cependant, dans certains cas, le diagnostic peut être retardé dans l'enfance ou même l'adolescence.

Anomalies d'involution du canal omphalomésentérique

Elles peuvent être isolées, associées entre elles ou à d'autres malformations digestives comme l'imperforation anale, l'atrésie iléale ou un omphalocèle (Fig. 1b).

L'absence de régression du COM est responsable d'une communication iléo-ombilicale (COM perméable) avec risque d'éversion du COM et de prolapsus iléal avec liquide fécaloïde (Fig. 2). Le sinus vitellin est une cavité borgne ombilicale liée à une régression incomplète du COM. Il peut

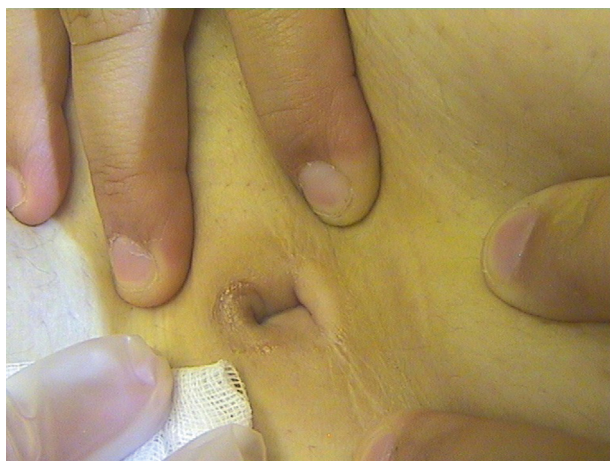

Figure 2. Fistule du canal omphalomésentérique. Collection Dr F. Trouche, Rodez.

être soit asymptomatique, soit responsable d'un suintement clair ou d'une inflammation locale. L'échographie voire une fistulographie permettent le diagnostic. Le traitement est chirurgical [3]. Le kyste vitellin relié à l'ombilic d'une part et au tube digestif d'autre part par une bande fibreuse est rare et peut être responsable d'infection, d'une occlusion intestinale ou d'une masse abdominale palpable. Le traitement est là aussi chirurgical [3]. Une bande fibreuse peut persister reliant l'ombilic à l'intestin (souvent un diverticule de Meckel) et rester asymptomatique ou être responsable d'un volvulus intestinal ou une hernie interne. Le diverticule de Meckel n'est pas responsable de signe cutané. Il peut rester asymptomatique, se révéler par un tableau chirurgical (douleur, saignement...) ou être découvert à l'occasion d'une appendicectomie [3]. Le polype ombilical est le résultat de la fermeture incomplète du COM. Il se présente sous la forme d'une petite tumeur du fond de la dépression ombilicale, de quelques millimètres, sessile ou pédiculée, rouge vive, lisse, humide en surface, parfois prurigineuse, sensible ou pouvant saigner au contact ou produire des sécrétions séreuses tachant les vêtements [6]. Un petit orifice peut parfois centrer la lésion. Il peut être indistinguable d'un granulome pyogénique. Un traitement d'épreuve par nitrate d'argent peut être réalisé [1,3]. Si deux ou trois tentatives sont infructueuses, il faut réaliser une exérèse de la lésion [3]. Même si cette lésion est notée dès la naissance, certains patients peuvent ne consulter que de nombreuses années plus tard, voire à l'âge adulte. Les diagnostics différentiels incluent un granulome ombilical ou un hémangiome. L'examen anatomopathologique retrouve un tissu ectopique iléal, plus rarement un autre tissu digestif (gastrique, colique, hépatique ou pancréatique). Cependant, la découverte d'un authentique polype ombilical incite à chercher une autre anomalie sous-jacente du COM (sinus, kyste, fistule ou bande) [3,7]. Le traitement passe par l'exérèse chirurgicale de la lésion. À part et de façon totalement exceptionnelle, un cas de choristia intestinale péri-ombilicale de révélation tardive chez un homme de 51 ans a été décrit sous la forme de plaques extensives érythémato-croûteuses bien délimitées. L'histoire clinique retrouvait la notion de lésions ombilicales congénitales traitées dans l'enfance et l'histologie montrait un tissu intestinal au sein de l'épiderme [8].

Anomalies d'involution du canal de l'ouraque

Les anomalies de l'ouraque sont moins fréquentes que celles du COM [1]. Elles comprennent des anomalies équivalentes à celles du COM. Le sinus de l'ouraque peut être incomplet (cavité borgne ouverte à l'ombilic) ou totalement perméable (fistule de l'ouraque). Le diagnostic de fistule est posé rapidement en période néonatale devant l'écoulement d'urine ou l'absence de chute du cordon ombilical [2]. Le sinus se révèle par une inflammation locale, un écoulement purulent ou un nodule ou un granulome pyogénique [9,10]. Le kyste de l'ouraque est habituellement localisé au tiers distal et reste longtemps asymptomatique [2]. Il peut donner une voussure sous-ombilicale, des signes urinaires, se surinfecter, notamment en donnant une péritonite, voire une fistulisation à la peau (Fig. 3) [2]. Les diverticules sont

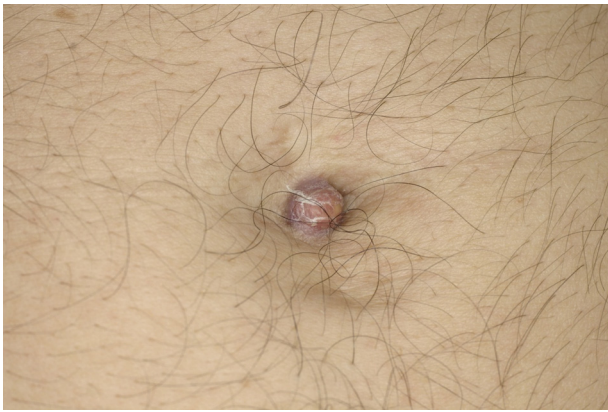

Figure 3. Kyste de l'ouraque en récurrence pariétale post-chirurgicale.
Collection Dr M.H. Jegou, Blanquefort.

exceptionnels, le plus souvent asymptomatiques ou alors responsables de symptômes essentiellement urinaires.

Absence de nombril

L'absence « congénitale » de nombril chez un nouveau-né viable n'existe évidemment pas. Les anomalies du pédicule embryonnaire (« body stalk anomalies ») sont létales in utero ou imposent une interruption thérapeutique de grossesse devant un tableau malformatif gravissime détecté le plus souvent sur l'échographie anténatale de la fin du premier trimestre (défaut de fermeture de la paroi abdominale avec hernie viscérale massive, cyphoscoliose, anomalie du tube neural, malformations de membres, cordon ombilical rudimentaire) [11]. En revanche, le nombril peut être sacrifié lors d'une intervention chirurgicale. L'absence de nombril est responsable d'un aspect non naturel de l'abdomen et un nombril/une cicatrice disgracieux(se) attire immédiatement l'œil [4]. Le gastroschisis (ou laparoschisis, aplasie de la paroi abdominale antérieure située à côté de l'implantation du cordon) et l'omphalocèle (aplasie de la paroi abdominale antérieure située au niveau de l'implantation du cordon) sont deux complications rares (1 pour 4000 naissances viables) de la fermeture de la paroi abdominale. Lors de l'intervention chirurgicale, le nombril peut être sacrifié. Plus de 60 % des enfants décrivent un stress psychosocial dû à l'absence d'ombilic [12]. Nous ajoutons ici l'épidermolyse bulleuse qui peut être responsable d'une disparition du nombril également [13]. Les autres causes d'exérèse du nombril comprennent les rares tumeurs primitives (cf. infra).

Modifications de la coloration ombilicale ou péri-ombilicale

Ecchymose péri-ombilicale

Le signe de Cullen (ou signe d'Hoffstätter-Cullen-Hellendal) a été rapporté pour la première fois en 1918 sur une grossesse extra-utérine [14]. Il désigne la survenue d'une décoloration bleuâtre/purpurique péri-ombilicale traduisant un saignement rétro-péritonéal. Les causes sont variées comprenant principalement la rupture tubaire sur grossesse

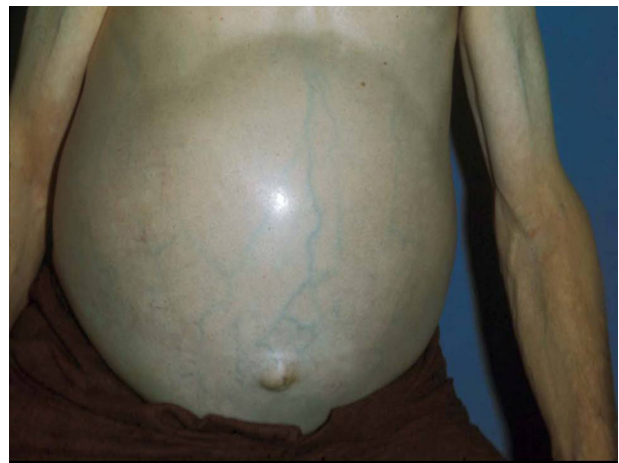

Figure 4. Circulation veineuse collatérale ombilicale.
Collection clinique dermatologique, Strasbourg.

extra-utérine [15], la rupture de l'aorte abdominale, la rupture splénique... Virtuellement toute cause d'hémopéritoine, notamment les gestes invasifs et l'anticoagulation, peut s'accompagner de ce signe. Contrairement aux idées reçues, le signe de Cullen n'est en rien pathognomonique de la pancréatite aiguë. Il est même assez rare dans ce contexte (1 % des cas) et n'accompagne que les pancréatites hémorragiques [16]. Ce signe constitue possiblement une urgence médico-chirurgicale.

Circulation veineuse collatérale ombilicale

La dilatation centrifuge depuis le nombril du réseau veineux péri-ombilical est une manifestation bien connue de l'hypertension portale [17] (Fig. 4). La résistance au flux portal entraîne la reperméabilisation de toutes une série de vaisseaux collatéraux pour décompresser le système porte, incluant les veines péri-ombilicales. Elle est responsable au maximum de l'aspect classique en « tête de méduse » (*Caput medusae*) [18]. Le syndrome de Cruveilhier-Baumgarten comprend un frémissement ou un souffle qui peuvent être perçus spontanément ou à la palpation des veines [17].

Ombilic rouge

Un érythème ombilical et péri-ombilical est trouvé chez 9 % des enfants souffrant d'une intolérance aux protéines de lait de vache. Il s'agit d'un érythème inflammatoire non infectieux qui disparaît avec la mise en place d'un régime adapté et qui récidive à l'épreuve de réintroduction. L'érythème est associé avec toutes les variantes cliniques de l'intolérance aux protéines de lait de vache : troubles digestifs, respiratoires ou dermatologiques. De plus, il n'est pas associé à d'autres manifestations dermatologiques, autres que la dermatite atopique ou des lésions périnéales en cas de constipation. Les auteurs italiens, qui ont décrit ce signe, mentionnent que dans leur expérience, cet érythème est visible également en cas d'allergie au blé, à la tomate, ou au poisson. L'ombilic rouge serait ainsi un signe d'intolérance alimentaire chez l'enfant, mais aucun mécanisme physiologique n'explique ce phénomène [19].

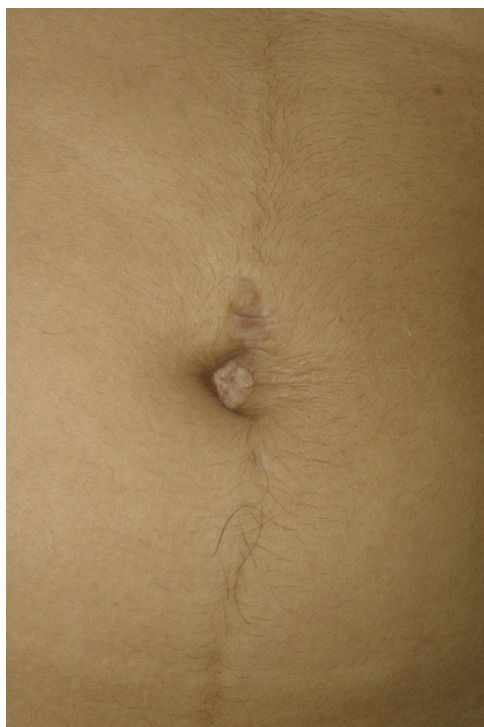

Figure 5. Linea nigra. Noter également la discrète vergeture au site du piercing du nombril au pôle supérieur.
Collection Dr M.H. Jegou, Blanquefort.

Pigmentation ombilicale et péri-ombilicale

Linea nigra

La *linea nigra* est une hyperpigmentation linéaire de ligne blanche abdominale allant de symphise pubienne à l'ombilic, voire la xyphoïde (Fig. 5). Elle est habituellement associée à la grossesse (*Linea gravidarum*), touchant 35 à 75 % des parturientes [20], avec ou sans déviation ombilicale latérale à droite (*ligamentum teres sign*) [21]. Elle régresse inconstamment après la grossesse, notamment sur peau sombre [20]. Hors grossesse, 20 % des jeunes hommes et 47 % des jeunes femmes peuvent présenter cette ligne qui serait un signe de sensibilité hormonale [22,23].

Dermatoses de type « terra firma-forme »

La dermatose de type « terra firma-forme » (forme en terre-ferme, DTFF) ou dermatose sale de Duncan est une dermatose bénigne, chronique, de physiopathogénie inconnue, touchant principalement l'enfant et l'adolescent [24–26]. Elle se présente sous la forme d'une pigmentation brune « sale », « terreuse », bien limitées, du visage, du cou, du tronc, des chevilles et/ou du nombril (Fig. 6). Elle est considérée à tort comme une dermatose de négligence liée à une hygiène insuffisante alors que l'interrogatoire du patient (ou des parents) trouve une hygiène normale et non sélective à l'eau et au savon. Cette pigmentation peut avoir un retentissement important pour les patients en raison de la suspicion répétée d'absence d'hygiène ou d'errance diagnostique (*acanthosis nigricans...*). L'histologie, qui n'est pas indispensable, montre une hyperkératose lamellaire,

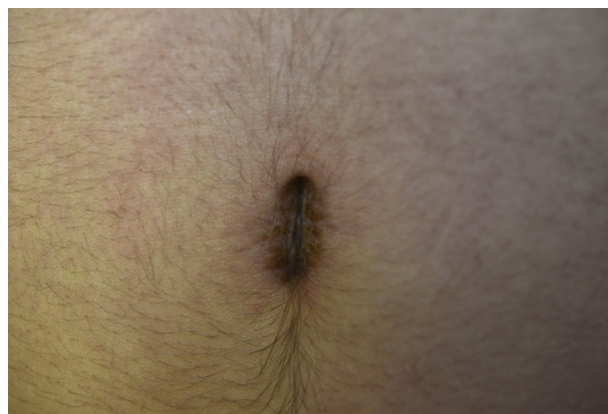


Figure 6. Dermatoses de type « terra firma-forme ». Collection Dr J.-L. Rigon, Nancy.

une papillomatose, une acanthose modérée et surtout une orthokératose en volutes, qui est absente dans la dermatose de négligence. La disparition de la pigmentation après frottement (parfois vigoureux !) avec de l'alcool à 70 % constitue un test diagnostique et thérapeutique en consultation. Cependant, contrairement à ce qui est écrit, l'efficacité de l'alcool à 70 % n'est pas spécifique du DTFF car les lésions de négligence disparaissent également par ce procédé. Ce n'est que l'évolution chronique combinée à l'échec d'une hygiène régulière par l'eau et le savon qui permet le diagnostic de DTFF [25].

Dermatose de négligence

La dermatose de négligence (*dermatitis neglecta*) est le principal diagnostic différentiel du DTFF. Elle est liée à une hygiène insuffisante due soit à un problème physique (impotence fonctionnelle, hypersensibilité locale, zone de trauma), soit à un problème émotionnel. Cliniquement, les lésions se présentent comme une couche croûteuse hyperpigmentée adhérente [27]. Un frottement à l'eau savonné, parfois au prix d'un lavage répété sur plusieurs semaines, permet d'éliminer les lésions. Le frottement avec de l'alcool à 70 % est également efficace. L'histologie montre une acanthose modérée et une hyperkératose sans orthokératose focale. La distinction avec un DTFF peut être impossible initialement et le diagnostic n'est posé qu'en cas d'échec des soins d'hygiène classique [25]. Il n'est pas impossible que des cas de DTFF aient été posés par excès sur des lésions de négligence (et réciproquement).

Omphalithe

L'omphalithe (omphalolithe, omphalokératolithe) est la conséquence de l'accumulation et de la concrétion de kératine et de sébum dans l'ombilic responsable d'une lésion kératosique asymptomatique, de taille plus ou moins importante, et de sécrétions fétides [28]. Il peut parfois même être visible à l'imagerie [29]. Il peut s'associer à d'autres lésions comme une kératose séborrhéique [30], un granulome pyogénique [31] ou se surinfecter [32], allant jusqu'à même être responsable de péritonite [33]. Il est lié à un défaut d'hygiène local, touchant principalement les sujets

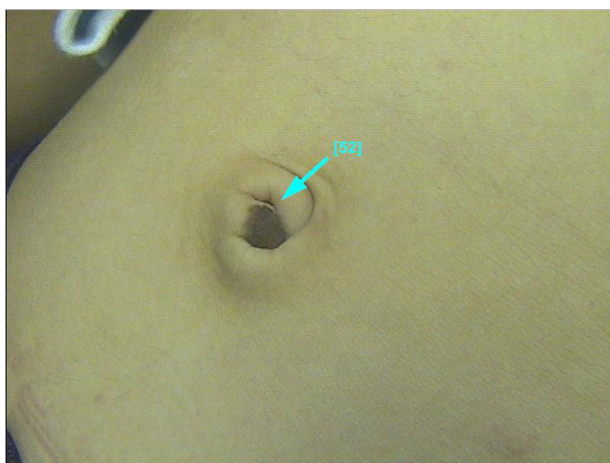


Figure 7. Nævus congénital de l'ombilic.
Collection Dr F. Trouche, Rodez.

âgés. L'extraction de cette lésion avec une pince ou un forceps est habituellement facile et indolore [28].

Autres causes de pigmentation ombilicale

L'ombilic est une localisation classique de l'acanthosis nigricans (AN) [34]. La présence d'autres lésions ailleurs permet le diagnostic d'AN. Cependant, quelques rares cas d'AN nævoïde circonscrit du nombril ont été décrits chez des adolescentes sans endocrinopathie [35–37]. L'ombilic est une localisation rare de kératose séborrhéique [30,38] ou de nævus (Fig. 7). Quelques cas de mélanomes primitifs de l'ombilic [39], de maladie de Bowen pigmentée [40] et une maladie de Paget pigmentée [41] ont été rapportés.

Tumeurs bénignes de l'ombilic

Granulome pyogénique

Le granulome pyogénique est la première cause de tumeur ombilicale chez le nourrisson [3]. Elle complique la cicatrisation du cordon à la faveur d'une infection locale. Il se présente sous la forme d'une tumeur rouge foncée, arrondie, du fond du nombril séparée par un sillon de la peau saine et saignant facilement au contact (Fig. 8). L'inefficacité des applications du nitrate d'argent doit faire remettre en cause le diagnostic [1] et suspecter d'autres lésions comme un polype ombilical. Chez l'adulte, un granulome pyogénique peut également survenir à la suite d'une surinfection locale ou de lésion préexistante (omphalithe...) [31].

Granulome au talc

Le granulome au talc a été rapporté dans les années 1960 jusque dans les années 1990 suite à l'application de talc sur les ombilics des nourrissons en cours de cicatrisation [42,43]. La lésion ressemble à un granulome pyogénique ou peut se surajouter à ce dernier [1]. L'histologie montre un granulome inflammatoire à corps étrangers avec un matériel biréfringent et un certain degré de fibrose [43].

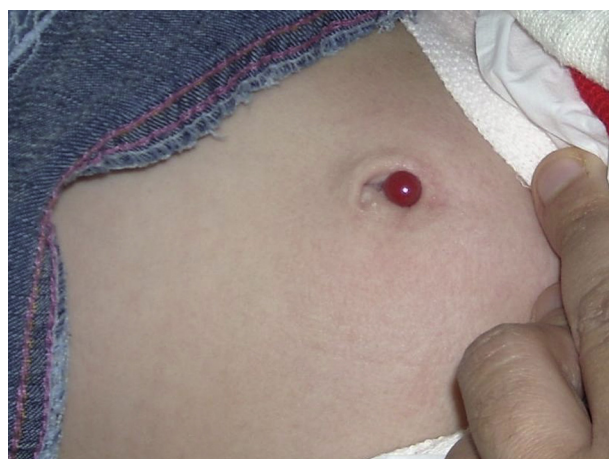

Figure 8. Granulome pyogénique chez un nourrisson.
Collection Pr A. Sahli, Alger.

Endométriose ombilicale

L'endométriose se définit par la présence de tissu endométrial fonctionnel, donc hormono-dépendant, hors de la cavité utérine. L'atteinte cutanée est rare, survenant chez 0,5–1% des patientes avec endométriose [44], mais est surreprésentée en termes de publications [44–46]. On distingue une forme primitive ou secondaire post-chirurgicale (cicatrisation d'une intervention utérine...). L'endométriose peut être isolée purement ombilicale sans symptômes pelviens ou risquer d'infertilité ou associée à d'autres atteintes. Elle touche la femme en âge de procréer et se présente sous la forme d'une tuméfaction sensible ou indolore, ferme, non ulcérée, bleu-noir, de taille variable avec possible écoulement sanglant rythmé selon le cycle menstruel (Fig. 9a, b). L'évolution cyclique n'est cependant pas systématique. L'histologie est caractéristique mettant en évidence un endomètre ectopique (glandes endométriales avec un épithélium cylindrique et de stroma endométrial fait de petites cellules rondes). Un examen gynécologique avec échographie ou IRM pelvienne est recommandé. La coelioscopie sera réalisée uniquement en cas de symptôme, à but diagnostique et thérapeutique. Le traitement est avant tout chirurgical avec peu de récurrence par la suite. Le danazol ou les analogues de la LHRH en pré-adjuvant peuvent diminuer la taille de la lésion [44–46].

Tumeurs malignes

Les tumeurs malignes de l'ombilic représentent plus de 40% de l'ensemble des tumeurs ombilicales [47]. Les métastases ombilicales constituent plus de 80% des lésions malignes et les tumeurs primitives 12 [48] à 20% [49] des cas.

Métastases ombilicales

Les métastases ombilicales se présentent sous la forme d'un nodule ferme ou d'une plaque infiltrée, d'allure vasculaire, parfois fissurée ou ulcérée et suintante [50]. Le terme de « nodule de Sœur Marie-Joseph » est consacré par l'usage en référence à l'infirmière de la Mayo Clinic qui, dans les années 1900, a noté des nodules ombilicaux chez

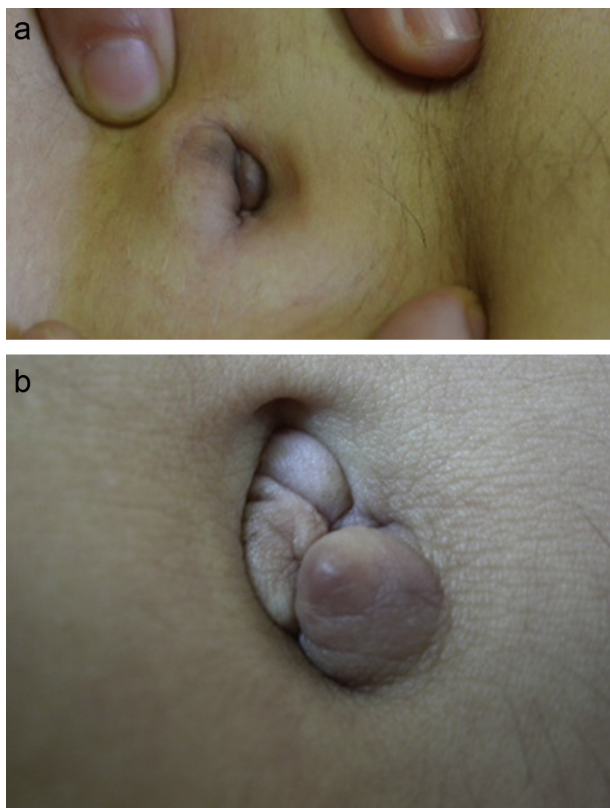


Figure 9. Nodules ombilicaux révélant une endométriose.
a : collection Dr F. Trouche, Rodez ; b : collection Dr C. Bouseau Que-
tier, Blanquefort.

des patients avec un cancer abdominal [50]. On explique l'atteinte de l'ombilic et la dissémination via ce dernier par un mécanisme hématogène et une extension directe en raison des communications entre le système veineux (porte, latéro-thoracique et mammaire interne) et l'ombilic [50]. Dans la très grande majorité des cas (95 % des cas), l'analyse histologique trouve un adénocarcinome. La tumeur primitive est d'origine abdomino-pelvienne (ovaire, endomètre, col utérin, pancréas, voies biliaires, tumeur gastro-intestinale ou génito-urinaires). Des tumeurs pulmonaires et mésothéliales ont également été décrites [48]. Les métastases ombilicales touchent avant tout la femme (85 % des cas) et les patients sont âgés entre 50 et 70 ans environ [48]. Selon les séries, dans 10 à 30 % des cas, le primitif reste inconnu [48]. Les métastases peuvent être la manifestation initiale de la maladie (13 % des cas dans la série de Papalas et al. [48]). En cas de révélation initiale, il semble que les chances de trouver un primitif soient faibles (moins de 1 cas sur 2) [48]. Le nodule de Marie-Joseph est de mauvais pronostic avec un décès dans les mois suivants [50].

Tumeurs primitives ombilicales

Les tumeurs primitives ombilicales sont beaucoup plus rares. Différents types de tumeurs ont été rapportés : mélanome (Fig. 10a, b) [39,47–49,51,52], carcinome baso-cellulaire (Fig. 11) [53], carcinome épidermoïde [54], maladie de Bowen [40], maladie de Paget extramammaire associée à un carcinome colique [41] et à un carcinome prostatique

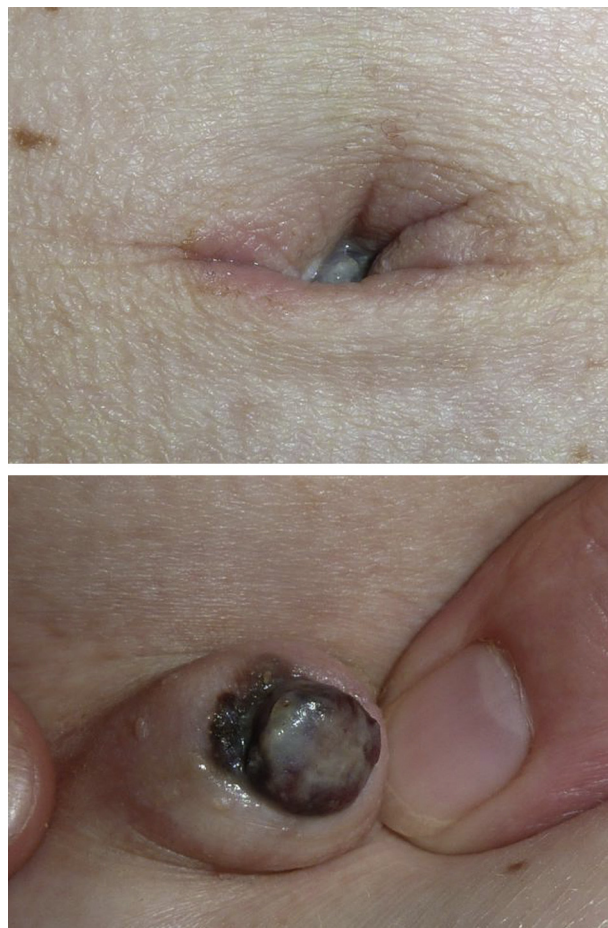

Figure 10. a, b : mélanome de l'ombilic.
Collection Dr Chemidling, Pontault Combault.

[55], adénocarcinome primitif [56], tumeur fibroépithéliale de Pinkus [57]. . . Plus d'une vingtaine de cas de mélanomes ombilicaux ont été rapportés à ce jour [39]. Ils peuvent être in situ, de type SSM ou nodulaire [48], se développant parfois sur un nævus pré-existant [51]. Le problème concerne l'évaluation correcte du Breslow en raison de l'anatomie de l'ombilic [49], mais également la prise en charge chirurgicale qui passe par le sacrifice de tout l'ombilic ainsi que

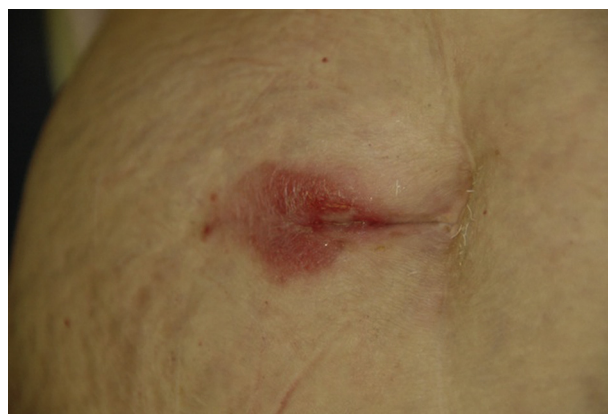

Figure 11. Carcinome baso-cellulaire.
Collection Dr J.-L. Rigon, Nancy.

des structures sous-jacentes d'attachement au péritoine pour prévenir une dissémination. De plus, le drainage lymphatique de l'ombilic peut impliquer les régions axillaires, inguinales et plus rarement mammaires internes, iliaques ou intra-abdominales [39]. Le carcinome épidermoïde primitif de l'ombilic est exceptionnel [54] et doit donc être considéré avant tout comme une potentielle localisation secondaire d'un primitif épidermoïde gynécologique ou digestif.

Infection du nombril

Omphalites du nouveau-né et de l'enfant

Les infections graves de l'ombilic du nouveau-né sont devenues rares dans les pays développés. Elles surviennent actuellement en l'absence d'hygiène. Il s'agit d'infection à staphylocoque, streptocoque ou germes anaérobies (Fig. 12). Elles exposent au risque de lymphangites, d'érysipèle, de cellulite, de gangrènes et de thrombose de la veine ombilicale et la veine porte [1,3]. Le tétanos doit être craint dans les pays en voie de développement, en cas d'accouchement à domicile par des personnes non formées, par l'usage de matériel non stérile pour sectionner de cordon et l'absence de vaccination de la mère. Les symptômes surviennent dans les jours qui suivent la naissance avec notamment une spasticité, l'absence de succion ou un trismus gênant la tétée chez le nourrisson [58,59].

La tuberculose abdominale reste aussi d'actualité dans les pays en voie de développement. Elle peut être responsable de fistules entéro-ombilicales avec sécrétions purulentes et fécaloïdes. Des auteurs indiens ont par ailleurs décrit des modifications cliniques de l'ombilic avant le stade de fistule, possiblement en relation avec une inflammation sous-ombilicale chronique lors de tuberculose péritonéale :

- rétraction ombilicale, perte de la dépression ombilicale et fente transverse donnant un aspect en «sourire» ;
- plissement ombilical ;
- érythème inflammatoire [60].

La syphilis congénitale peut se présenter par des chancres ombilicaux lors du passage dans la filière génitale et des ulcérations ombilicales riches en tréponèmes [1].

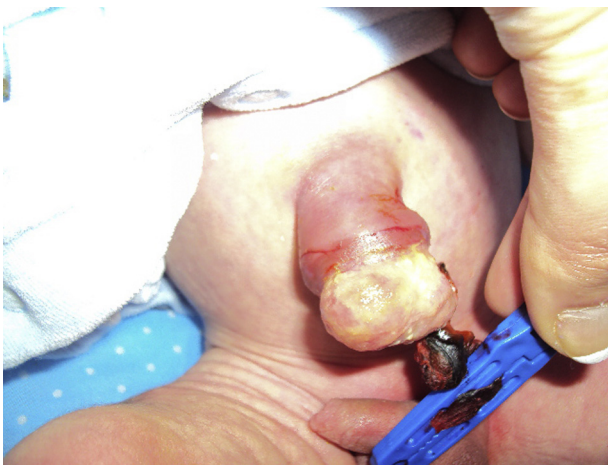

Figure 12. Omphalite sur cordon ombilical. Collection Pr A. Sahli, Alger.

Omphalites de l'adulte

Les intertrigos ombilicaux sont liés aux bactéries et mycoses habituelles (staphylocoque, streptocoque, *Candida*) [1]. La ceinture abdominale et l'ombilic sont une localisation classique de la gale [61]. La survenue de lésions de syphilis végétantes du nombril est exceptionnelle. L'humidité, la friction, la chaleur et la macération pourraient favoriser le développement de lésions végétantes spécifiquement à cet endroit [62]. Les bilharzioses cutanées à *Schistosoma haematobium* ou *S. manzoni* donnent des papules caractéristiques fermes, asymptomatiques, groupées et à disposition péri-ombilicale. Il s'agit de granulomes inflammatoires autour d'œufs de bilharzes (*follicule bilharzien*). Le diagnostic est évoqué plus facilement par les médecins exerçant ou en contact avec des patients originaires de zone d'endémie. Sinon, il peut n'être qu'une découverte fortuite à la biopsie. La découverte d'une bilharziose cutanée s'accompagne d'un bilan parasitaire complet avec identification de l'espèce et traitement antiparasitaire [63].

Localisation ombilicale des dermatoses

Un certain nombre de dermatoses peuvent se localiser au niveau ombilical ou péri-ombilical. Certaines sont des localisations que l'on peut considérer comme de grands «classiques» et d'autres sont plus des curiosités, tout en conservant une certaine spécificité topographique.

Le nombril constitue une des localisations électives du psoriasis, que ce dernier soit en gouttes, nummulaire (Fig. 13a), en plaques, voire crétaqué (Fig. 13b) ou rouge vernissé lors d'un psoriasis des plis. De plus, une atteinte péri-ombilicale est possible par phénomène de Koebner (grattage, striction, appui sur le ventre, Fig. 13c). De même, une localisation du vitiligo sur le nombril et les flancs est associée à la striction de la ceinture du pantalon [64].

L'eczéma de contact au nickel via le bouton des jeans et/ou la boucles de ceinture est responsable du tableau des «4P» («PPPP» pour papules péri-ombilicales prurigineuses proéminentes) [65,66]. Si besoin, un spot-test au diméthylglyoxime sur le jean ou la ceinture confirme aisément le diagnostic [66]. Une dermatite péri-ombilicale est trouvée chez près de 65% des patients allergiques au nickel [66]. Certains auteurs ont suggéré que les «4P» étaient une manifestation spécifique mineure de la dermatite atopique [67], mais il ne s'agit probablement que d'une allergie localisée au nickel chez des patients atopiques [65]. Un eczéma de contact après piercing du nombril peut être noté dans les jours suivant sa réalisation. Il peut être rattaché au bijou lui-même, s'il contient du nickel (Fig. 14a), ou à une allergie au désinfectant utilisé pendant la phase de cicatrisation. Par ailleurs, n'importe quel topique appliqué peut donner un eczéma abdominal et péri-ombilical (Fig. 14b). Les angiokératomes peuvent se localiser au niveau du nombril. Ils constituent une des localisations caractéristiques, mais tardives, apparaissant notamment avec l'âge, chez les patients atteints d'une maladie de Fabry [68] (Fig. 15). L'atteinte péri-ombilicale est évocatrice de la pemphigoïde de la grossesse alors qu'au contraire la dermatite polymorphe de la grossesse touche l'abdomen et les vergetures mais épargne habituellement la région

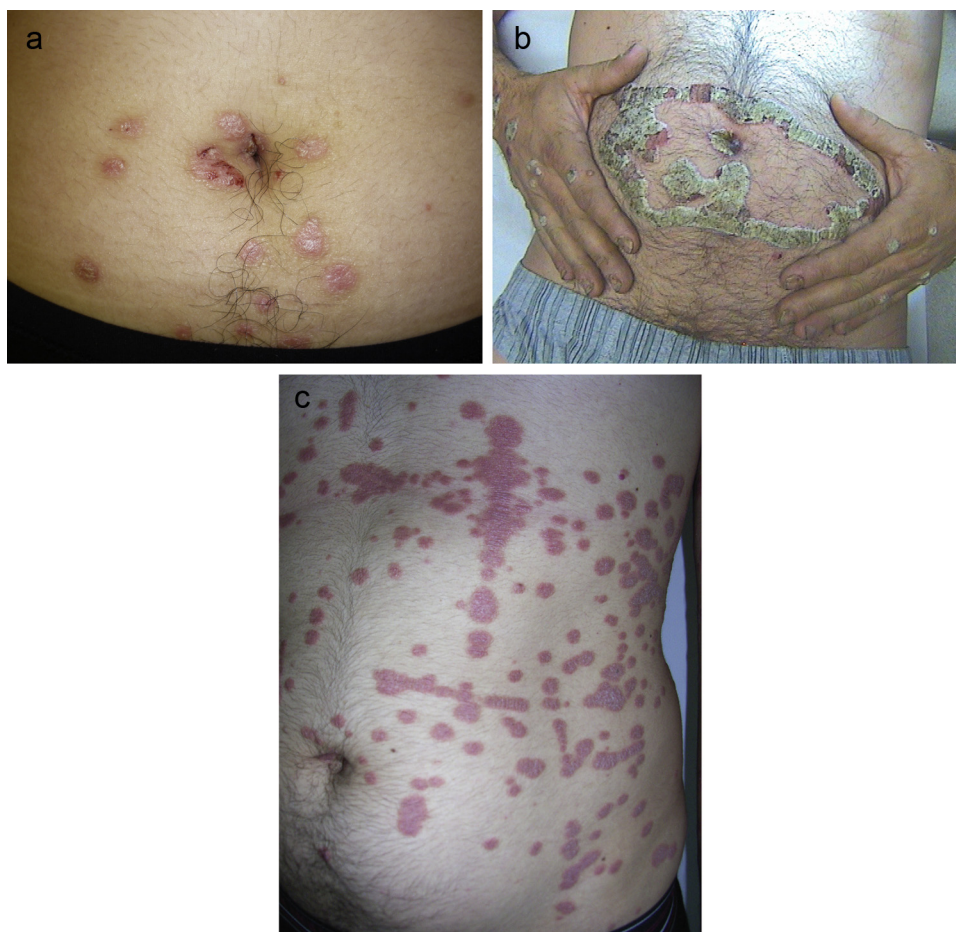


Figure 13. Variations cliniques du psoriasis psoriasis ombilical : nummulaire (a), crétacé « historique » (b, collection Dr F. Trouche Rodez), associé à un phénomène de Koebner péri-ombilical/abdominal (c).

péri-ombilicale (Fig. 16) [69]. La maladie de Hailey-Hailey peut également toucher l'ombilic [1] (Fig. 17).

Le sinus pilonidal ombilical est un variant anatomique du sinus pilonidal sacrococcygien [70]. Il s'agit d'une pathologie acquise suite à une réaction granulomateuse inflammatoire due à la pénétration de poils à la faveur de cette localisation anatomique prédisposante (chaleur, moiteur, pilosité masculine, traumatisme itératif). Le sinus pilonidal est constamment douloureux avec une douleur sourde, continue et modérée, un érythème ombilical, des sécrétions sanglantes ou purulentes voire une masse ombilicale. Il affecte majoritairement les jeunes hommes (16–30 ans), poilus ou tout du moins avec pilosité ombilicale importante. D'autres facteurs de risque ont été suggérés : un nombril profond, une hygiène ombilicale insuffisante, une obésité ou une hyperhidrose [70]. Un sinus pilonidal sacrococcygien est trouvé dans un tiers des cas en cas d'examen systématique. Un traitement conservateur peut être proposé en première intention avec une désinfection, une antibiothérapie, un drainage en cas d'abcès, et surtout un retrait des poils et des débris ainsi qu'un rasage préventif par la suite. L'exérèse chirurgicale avec ou sans sacrifice de l'ombilic vient en seconde intention. Le risque de péritonite semble exagéré et ne justifie pas une telle attitude chirurgicale radicale immédiate [70,71].

L'élastome perforant calcifié (*perforating calcific elastosis*) [72] est une dermatose acquise, non transmissible, localisée à l'abdomen partageant des caractéristiques communes avec le pseudoxanthome élastique (PXE) sans atteinte systémique, ni lésions des plis, ni histoire familiale, mais parfois des stries angioïdes sans rétinopathie [72]. Cette entité d'individualisation récente est trouvée sous d'autres termes comme le « pseudoxanthome élastique perforant péri-ombilical » (*periumbilical perforating pseudoxanthoma elasticum*) ou le « pseudoxanthome élastique acquis localisé » (*localized acquired cutaneous pseudoxanthoma elasticum*) [73]. L'utilisation du terme PXE est trompeuse car à ce jour, aucune observation de PXE péri-ombilical n'a été associée au portage de 2 mutations de ABCC6. Elle touche avec prédilection les femmes, habituellement à peau sombre, d'âge moyen, obèses et multipares sous la forme de plaque péri-ombilicale, asymptomatique, parfois prurigineuse, jaunâtre ou hyperpigmentée [73]. La plaque est de taille et d'ancienneté variable. Elle peut ainsi mesurer jusqu'à 25 cm de diamètre [74] et évoluer depuis près de 50 ans [72]. Des berges serpiginieuses délimitent la lésion. Le centre est aplani alors que des papules kératosiques disséminées en périphérie donnent un aspect pavimenteux ou verruqueux [73,75]. L'histologie montre une élimination transépidermique de fibres élastiques

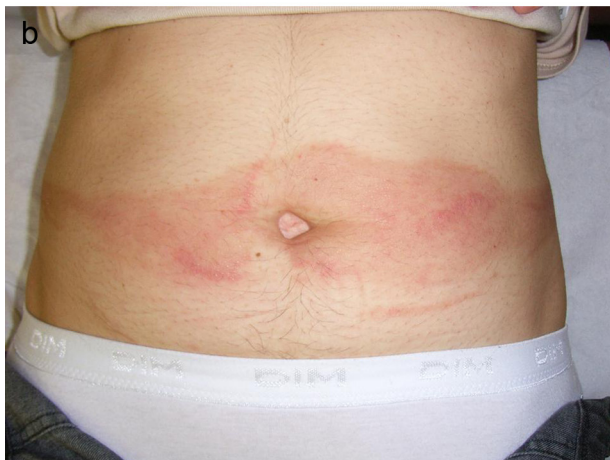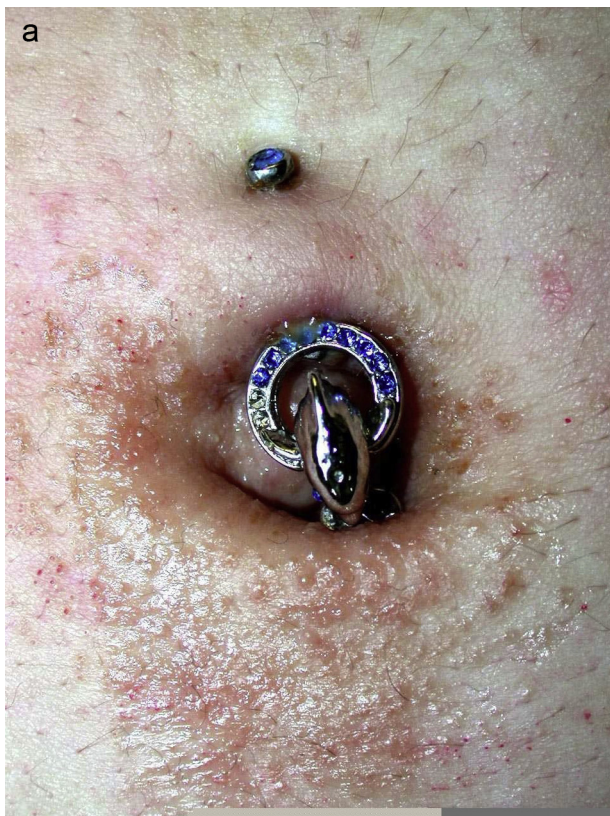


Figure 14. a : eczéma de contact au nickel sur un piercing posé récemment (collection Dr S.Reberga, Toulouse) ; b : eczéma de contact à un antiseptique appliqué sur la ceinture abdominale.

altérées à travers un épiderme hyperplasique. Les fibres élastiques sont épaissies, raccourcies, courbées et calcifiées [71,74]. Les traumatismes répétés induits par les grossesses, l'obésité, l'ascite ou la chirurgie pourraient expliquer la perforation chez des patientes prédisposées [72,75].

Piercing du nombril

Le nombril est un site fréquent de piercing pour les jeunes femmes dans un but esthétique [76]. Les complications sont similaires en grande majorité aux autres piercings [76].

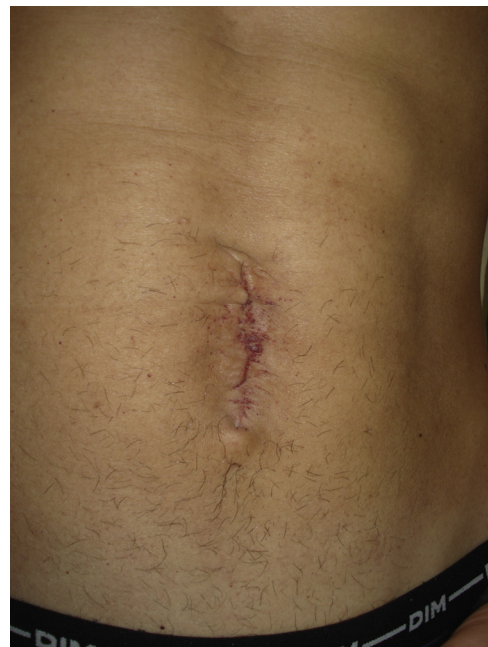

Figure 15. Angiokératomes du nombril lors d'une maladie de Fabry. Aspect cicatriciel du nombril sur une chirurgie réparatrice d'un omphalocèle. Collection Dr M. Samimi, Tours.

Il existe cependant quelques particularités en rapport à ce site. Le délai de cicatrisation est habituellement long, de 6 à 12 mois en raison des traumatismes itératifs quotidiens [76]. Pendant la grossesse, la distension abdominale doit inciter les parturientes à retirer leur piercing avant la fin du terme pour éviter une déchirure tissulaire avec des séquelles esthétiques [77]. Des vergetures peuvent également se localiser sur l'orifice du piercing, même si ce dernier a été retiré préventivement (Fig. 5) [78]. Enfin, des cas étonnants d'adhérences intra-abdominales [79,80] avec un risque potentiel de volvulus, d'infarctus mésentérique et de décès [81] ont été rapportés dans le cas de piercing du nombril.

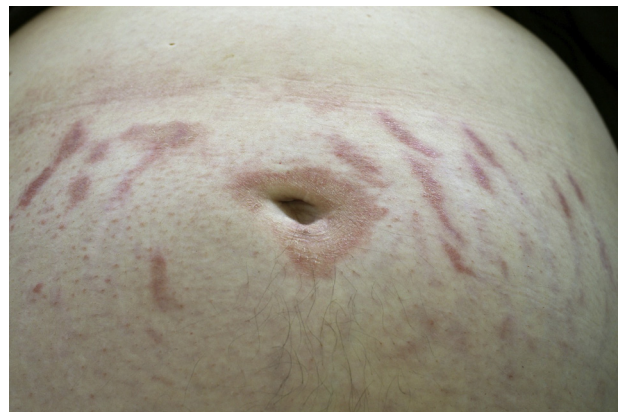

Figure 16. Dermatose polymorphe de la grossesse (PUPP) avec atteinte péri-ombilicale. Collection Dr M.H. Jegou, Blanquefort.

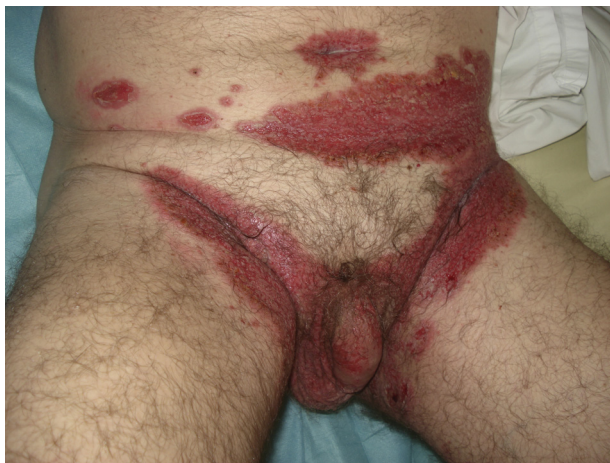

Figure 17. Maladie de Hailey-Hailey.
Collection Dr M. Samimi, Tours.

Conclusion

Les manifestations dermatologiques ombilicales sont diverses et variées. Chez le nourrisson et l'enfant, il faut évoquer avant tout un granulome pyogénique puis la possibilité d'une anomalie congénitale comme un polype ombilical ou un sinus de l'ouraque. Les anomalies congénitales chez l'adulte sont évoquées en cas d'histoire pédiatrique de lésion ombilicale. Parmi les lésions acquises chez l'adulte jeune, on évoquera facilement chez la femme jeune une endométriose et chez le sujet âgé une possible métastase.

Déclaration d'intérêts

L'auteur déclare ne pas avoir de conflits d'intérêts en relation avec cet article.

Remerciements

L'auteur exprime ses plus sincères remerciements aux différents dermatologues qui ont prêté des clichés de leur collection pour illustrer cet article.

Références

- [1] Verret JL, Leclech C. Aspects dermatologiques de la pathologie ombilicale. *Ann Dermatol Venerol* 1988;115:621–6.
- [2] Renard O, Robert G, Guillot P, Pasticier G, Roche JB, Bernhard JC, et al. Pathologies bénignes de l'ouraque chez l'adulte : origine embryologique, présentation clinique et traitements. *Prog Urol* 2008;18:634–41.
- [3] Snyder CL. Current management of umbilical abnormalities and related anomalies. *Semin Pediatr Surg* 2007;16:41–9.
- [4] Craig SB, Faller MS, Puckett CL. In search of the ideal female umbilicus. *Plast Reconstr Surg* 2000;105:389–92.
- [5] Sakamoto Y, Kamagata S, Hirobe S, Hayashi A. Umbilical shape by age and growth: a Japanese study. *Plast Reconstr Surg* 2010;126:97e–8e.
- [6] You Y, Yang X, Hao F, Zhong B. The umbilical polyp: a report of two cases and literature review. *Int J Dermatol* 2009;48:630–2.
- [7] Kutin ND, Allen JE, Jewett TC. The umbilical polyp. *J Pediatr Surg* 1979;14:741–4.
- [8] Bellone AG, Raimondi L, Gasparini G, Caputo R. Choristia intestinale périombilicale en plaque. *Ann Dermatol Venerol* 1978;105:601–6.
- [9] Akhdari N, Ouladsiad M. Sinus de l'ouraque. *Ann Dermatol Venerol* 2006;133:212.
- [10] Guillot P, Renard O, Robert G, Ferrière JM, Beylot-Barry M, Doutre MS. Sinus de l'ouraque révélé par une suppuration ombilicale à l'âge adulte. *Ann Dermatol Venerol* 2009;136:536–9.
- [11] Takeuchi K, Fujita I, Nakajima K, Kitagaki S, Koketsu I. Body stalk anomaly: prenatal diagnosis. *Int J Gynaecol Obstet* 1995;51:49–52.
- [12] Christison-Lagay ER, Kelleher CM, Langer JC. Neonatal abdominal wall defects. *Semin Fetal Neonatal Med* 2011;16:164–72.
- [13] Stevanovic D, Lalevic B, Jovicic D, Majcan D. La forme inverse de l'épidermolyse bulleuse polydysplasique (Gedde-Dahl). *Ann Dermatol Venerol* 1979;106:65–7.
- [14] Cullen TS. A new sign in ruptured extrauterine pregnancy. *Am J Obstet* 1918;78:457.
- [15] Habek D, Kulas T, Bobić MV. Hoffstätter-Cullen-Hellendal sign in ruptured tubal pregnancy in a patient with uterus didelphys and vagina duplex. *Eur J Obstet Gynecol Reprod Biol* 2006;126:131–2.
- [16] Harris S, Naina HV. Cullen's sign revisited. *Am J Med* 2008;121:682–3.
- [17] Schuppan D, Afdhal NH. Liver cirrhosis. *Lancet* 2008;371:838–51.
- [18] Yang PM, Chen DS. Images in clinical medicine. Caput medusae. *N Engl J Med* 2005;353:e19.
- [19] Iacono G, Di Prima L, D'Amico D, Scalici C, Geraci G, Carroccio A. The "red umbilicus": a diagnostic sign of cow's milk protein intolerance. *J Pediatr Gastroenterol Nutr* 2006;42:531–4.
- [20] Estève E, Saudeau L, Pierre F, Barriet K, Vaillant L, Lorette G. Signes cutanés physiologiques au cours de la grossesse normale : étude de 60 femmes enceintes. *Ann Dermatol Venerol* 1994;121:227–31.
- [21] Beischer NA, Wein P. Linea alba pigmentation and umbilical deviation in nulliparous pregnancy: the ligamentum teres sign. *Obstet Gynecol* 1996;87:254–6.
- [22] George AO, Shittu OB, Enwerem E, Wachtel M, Kuti O. The incidence of lower mid-trunk hyperpigmentation (linea nigra) is affected by sex hormone levels. *J Natl Med Assoc* 2005;97:685–8.
- [23] Okeke LI, George AO, Ogunbiyi AO, Wachtel M. Prevalence of Linea nigra in patients with benign prostatic hyperplasia and prostate carcinoma. *Int J Dermatol* 2012;51:41–3 [45–8].
- [24] Duncan WC, Tschen JA, Knox JM. Terra firma-forme dermatosis. *Arch Dermatol* 1987;123:567–9.
- [25] Akkash L, Badran D, Al-Omari AQ. Terra Firma forme dermatosis. Case series and review of the literature. *J Dtsch Dermatol Ges* 2009;7:102–7.
- [26] Pallure V, Guillot B, Bessis D. Deux cas de dermatose de type « terra firma-forme ». *Ann Dermatol Venerol* 2012;139:B153.
- [27] Lucas JL, Brodell RT, Feldman SR. Dermatitis neglecta: a series of case reports and review of other dirty-appearing dermatoses. *Dermatol Online J* 2006;12:5.
- [28] Ichiki Y, Kitajima Y. Omphalith. *Clin Exp Dermatol* 2009;34:420–1.
- [29] Sheehan D, Hussain S, Vijayaraghavan G. Umbilical concretion. *J Radiol Case Rep* 2011;5:25–31.
- [30] Imaizumi T. Un cas d'omphalithe chez un patient atteint d'une kératose séborrhéique de l'ombilic. *Ann Dermatol Venerol* 1989;116:27–8.
- [31] Yoshida Y, Yamamoto O. Umbilical pyogenic granuloma associated with occult omphalith. *Dermatol Surg* 2008;34:1613–4.
- [32] Cohen PR, Robinson FW, Gray JM. Omphalith-associated relapsing umbilical cellulitis: recurrent omphalitis secondary to

- a hair-containing belly button bezoar. *Cutis* 2010;86:199–202.
- [33] Mahdi HR, El Hennawy HM. Omphalolith presented with peritonitis: a case report. *Cases J* 2009;2:8191.
- [34] Sinha S, Schwartz RA. Juvenile acanthosis nigricans. *J Am Acad Dermatol* 2007;57:502–8.
- [35] Kim MY, Lee JS, Kim HO, Park YM. A case of nevoid acanthosis nigricans. *Acta Derm Venereol* 2004;84:234–5.
- [36] Lee JH, Kim MY, Kim HO, Park YM. Nevoid acanthosis nigricans localized to umbilicus: successful treatment with topical tretinoin. *Ann Dermatol* 2005;17:24–6.
- [37] Kim SK, Kim YC. Nevoid acanthosis nigricans localized to the umbilicus. *J Dermatol* 2006;33:433–4.
- [38] Sawada Y, Yoshiki R, Kawakami C, Nakamura M, Tokura Y. Seborrheic keratosis on the umbilicus: case report and review of Japanese literature. *J UOEH* 2009;31:51–5.
- [39] Zaccagna A, Siatas D, Pisacane A, Giacone E, Picciotto F. Surgical treatment of primary melanoma of the umbilicus with sentinel lymph node biopsy and plastic reconstruction: case report and review of the literature. *Eur J Surg Oncol* 2011;37:233–6.
- [40] Brinca A, Teixeira V, Gonçalves M, Tellechea O. A large pigmented lesion mimicking malignant melanoma. *Clin Exp Dermatol* 2012;37:817–8.
- [41] Vincent J, Taube JM. Pigmented extramammary Paget disease of the abdomen: a potential mimicker of melanoma. *Dermatol Online J* 2011;17:13.
- [42] Sparrow SA, Hallam LA. Talc granulomas. *BMJ* 1991;303:58.
- [43] McCallum DI, Hall GF. Umbilical granulomata—with particular reference to talc granuloma. *Br J Dermatol* 1970;83:151–6.
- [44] Badri T, Fazaa B, Zermani R, Sfar R, Ben Jilani S, Kamoun MR. Tumeur de l'ombilic. *Ann Dermatol Venereol* 2005;132:55–7.
- [45] Boufettal H, Zekri H, Majdi F, Noun M, Hermas S, Samouh N, et al. Endométriose ombilicale primitive. *Ann Dermatol Venereol* 2009;136:941–3.
- [46] El Morabite K, Bouhllab J, Lamchahab FZ, Drissy A, Senouci K, Hassam B. Endométriose ombilicale primitive. *Ann Dermatol Venereol* 2013, <http://dx.doi.org/10.1016/j.ander.2013.06.002>.
- [47] SteckWD, Helwig EB. Tumors of the umbilicus. *Cancer* 1965;18:907–15.
- [48] Papalas JA, Selim MA. Metastatic vs primary malignant neoplasms affecting the umbilicus: clinicopathologic features of 77 tumors. *Ann Diagn Pathol* 2011;15:237–42.
- [49] Meine JG, Bailin PL. Primary melanoma of the umbilicus: report of a case and review of the relevant anatomy. *Dermatol Surg* 2003;29:405–7.
- [50] Sina B, Deng A. Umbilical metastasis from prostate carcinoma (Sister Mary Joseph's nodule): a case report and review of literature. *J Cutan Pathol* 2007;34:581–3.
- [51] Campos-Muñoz L, Quesada-Cortés A, Ruiz E, Casado M, Pizarro A. Primary melanoma of the umbilicus appearing as omphalitis. *Clin Exp Dermatol* 2007;32:322–4.
- [52] Cecchi R, Pavesi M, Buralli L, Rapicano V, De Gaudio C. Primary umbilical melanoma. *Australas J Dermatol* 2009;50:220–2.
- [53] Chuang GS, Lu LK, Finn D. Basal cell carcinoma invading the umbilical stalk excised with Mohs micrographic surgery: case report and review of umbilical anatomy. *Dermatol Surg* 2009;35:1290–3.
- [54] Macripò G, Caliendo V, Grassi M, Lista P, Ribero S, Giacone E, et al. Squamous cell carcinoma of the umbilicus: management of an unusual localization. *Tumori* 2011;97:236–8.
- [55] Remond B, Aractingi S, Blanc F, Verola O, Vignon D, Dubertret L. Umbilical Paget's disease and prostatic carcinoma. *Br J Dermatol* 1993;128:448–50.
- [56] Fourati M, El Euch D, Haouet H, Boussem H, Haouet S, Mokni M, et al. Adénocarcinome de l'ombilic. *Ann Dermatol Venereol* 2004;131:379–81.
- [57] Lin TC, Lee TL, Lin TY, Wu PY. An infrequent case of neoplasm with fibroepithelioma of pinkus and hidradenomatous features arising at the umbilicus: a rare finding. *Am J Dermatopathol* 2011;33:750–2.
- [58] Chatterjee S, Hemram S, Bhattacharya S, Khuntar BK. A case of neonatal tetanus presented within 24 hours of life. *Trop Doct* 2013;43:43–5.
- [59] Gürkan F, Boşnak M, Dikici B, Boşnak V, Taş MA, Haspolat K, et al. Neonatal tetanus: a continuing challenge in the southeast of Turkey: risk factors, clinical features and prognostic factors. *Eur J Epidemiol* 1999;15:171–4.
- [60] Pant N, Choudhury SR, Gupta A, Yadav PS, Grover JK, Chadha R. Umbilical signs of peritoneal tuberculosis in children. *Indian J Pediatr* 2012;79:1192–6.
- [61] Flinders DC, De Schweinitz P. Pediculosis and scabies. *Am Fam Physician* 2004;69:341–8.
- [62] Kim JS, Kang MS, Sagong C, Ko JY, Yu HJ. An unusual extensive secondary syphilis: condyloma lata on the umbilicus and perineum and mucous patches on the lips. *Clin Exp Dermatol* 2009;34:e299–301.
- [63] Colin M, Loubière R, Guillaume A, Damas S, Héroin P. Les lésions cutanées de bilharziose. À propos de 14 observations. *Ann Dermatol Venereol* 1980;107:759–67.
- [64] Taïeb A, Picardo M. Clinical practice. Vitiligo. *N Engl J Med* 2009;360:160–9.
- [65] Sharma V, Beyer DJ, Paruthi S, Nopper AJ. Prominent pruritic periumbilical papules: allergic contact dermatitis to nickel. *Pediatr Dermatol* 2002;19:106–9.
- [66] Byer TT, Morrell DS. Periumbilical allergic contact dermatitis: blue jeans or belt buckles? *Pediatr Dermatol* 2004;21:223–6.
- [67] Rencic A, Cohen BA. Prominent pruritic periumbilical papules: a diagnostic sign in pediatric atopic dermatitis. *Pediatr Dermatol* 1999;16:436–8.
- [68] Zampetti A, Orteu CH, Antuzzi D, Bongiorno MR, Manco S, Gnarra M, et al. Angiokeratoma: decision-making aid for the diagnosis of Fabry disease. *Br J Dermatol* 2012;166:712–20.
- [69] Estève E. Conduite à tenir devant un prurit de la femme enceinte. *Ann Dermatol Venereol* 1999;126:634–8.
- [70] Eryilmaz R, Sahin M, Okan I, Alimoglu O, Somay A. Umbilical pilonidal sinus disease: predisposing factors and treatment. *World J Surg* 2005;29:1158–60.
- [71] Kareem T. Outcomes of conservative treatment of 134 cases of umbilical pilonidal sinus. *World J Surg* 2013;37:313–7.
- [72] Schwartz RA, Richfield DF. Pseudoxanthoma elasticum with transepidermal elimination. *Arch Dermatol* 1978;114:279–80.
- [73] Lopes LC, Lobo L, Bajanca R. Perforating calcific elastosis. *J Eur Acad Dermatol Venereol* 2003;17:206–7.
- [74] Somasundaram V, Premalatha S, Rao NR, Abdul Razack EM, Zahra A. Periumbilical perforating pseudoxanthoma elasticum. *Int J Dermatol* 1987;26:536–7.
- [75] Pruzan D, Rabbin PE, Heilman ER. Periumbilical perforating pseudoxanthoma elasticum. *J Am Acad Dermatol* 1992;26:642–4.
- [76] Kluger N, Guillot B. Complications des piercings corporels. *Ann Dermatol Venereol* 2010;137:153–8.
- [77] Kluger N, Trouche F. Navel piercing during pregnancy: a cautionary tale for the family physician, the obstetrician and the midwife. *Presse Med* 2013;42:367–8.
- [78] Doumat-Batch F, Cuny JF, Brocard FG, Barbaud A, Schmutz JL. Stria of pregnancy only in the site of a navel piercing (first reported case). *J Eur Acad Dermatol Venereol* 2007;21:840–1.
- [79] Ventolini G, Kleeman S. Adhesions caused by umbilical piercing. *J Am Assoc Gynecol Laparosc* 2003;10:281.
- [80] Park MH, Mehran A. Intestinal injury secondary to an umbilical piercing. *JSL* 2012;16:485–7.
- [81] Ranga N, Jeffery AJ. Body piercing with fatal consequences. *BMJ Case Rep* 2011;25:2011.