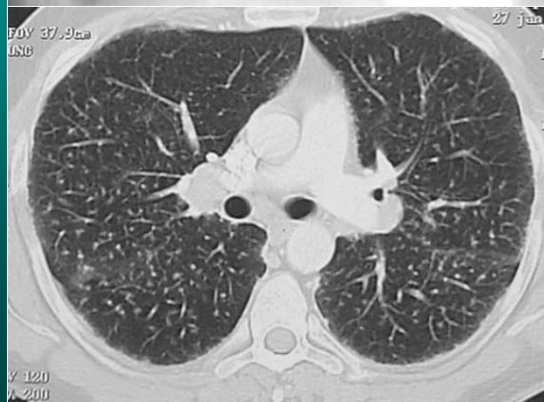
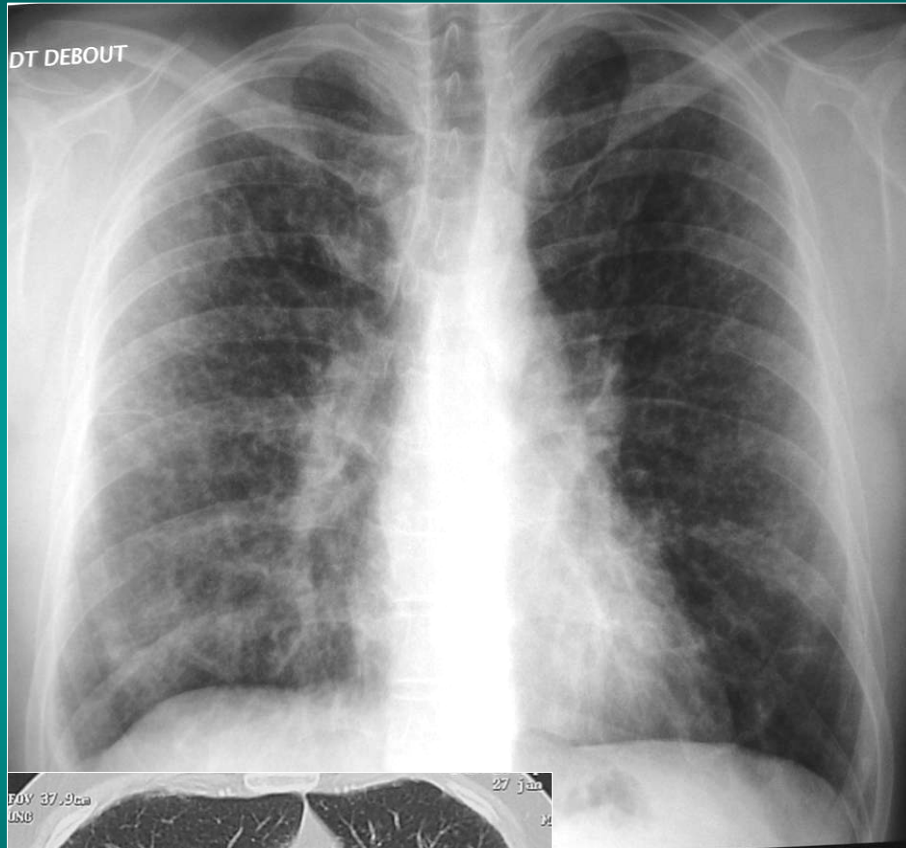


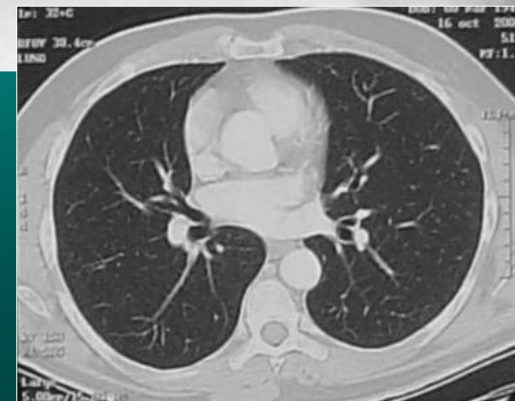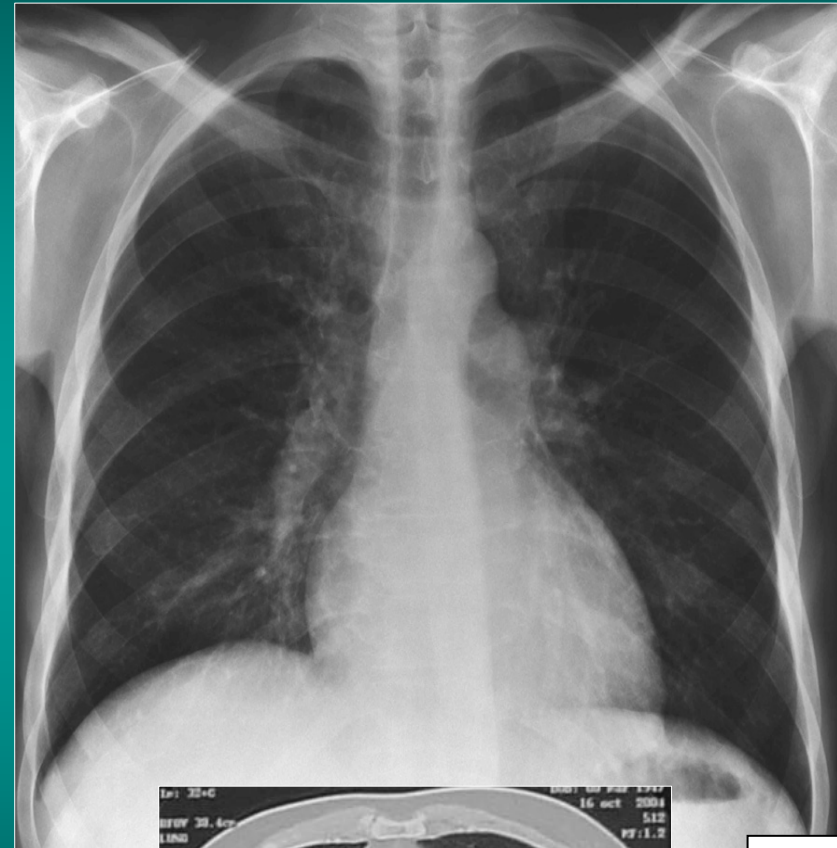
Miliaire tuberculeuse



Miliaire : micronodules diffus < 3mm



Facile à diagnostiquer
sur un scanner...
Il faut apprendre à la
reconnaître sur le
cliché standard



Cliché
normal

Diagnostic de miliaire :

- Nécessite un **cliché thoracique de bonne qualité** et une analyse attentive : **NÉGATOSCOPE !!**
- Les images sont souvent à peine visibles contrastant dans la miliaire TB, avec l'importance de la dyspnée et des signes généraux (asthénie, fièvre, amaigrissement).
- **Le premier diagnostic est la TB**
- Mais les **BAAR** sont le plus souvent **négatifs** dans l'expectoration

Diagnostiques différentiels :

- MYCOSES surtout en cas de SIDA (histoplasmosse, cryptococcose, ...)
- Miliaire carcinomateuse
- Sarcoidose (incidence en zone tropicale ?)
- Pneumoconiose (incidence en zone tropicale ?)
- Infections auto-immunes, pneumopathies immuno-allergiques ...

Miliaire tuberculeuse (1)

- Le diagnostic de miliaire requiert un cliché thoracique de bonne qualité et une analyse attentive des images
- L'image radiologique est composée de micronodules diffus de 0,5 à 3mm (miliaire vraie, hémotogène)
- ou de nodules plus grands, de 3 à 6 mm (miliaire bronchogène)
- Les images sont souvent à peine visibles dans la miliaire hémotogène
- En cas de miliaire TB, les signes généraux et la dyspnée sont le plus souvent sévères. Mais l'auscultation est souvent normale
- Les opacités sont bilatérales, parfois asymétriques
- La miliaire TB est souvent associée à des lésions multiviscérales (dissémination hémotogène) : hépatique, splénique, cérébrale et méningée

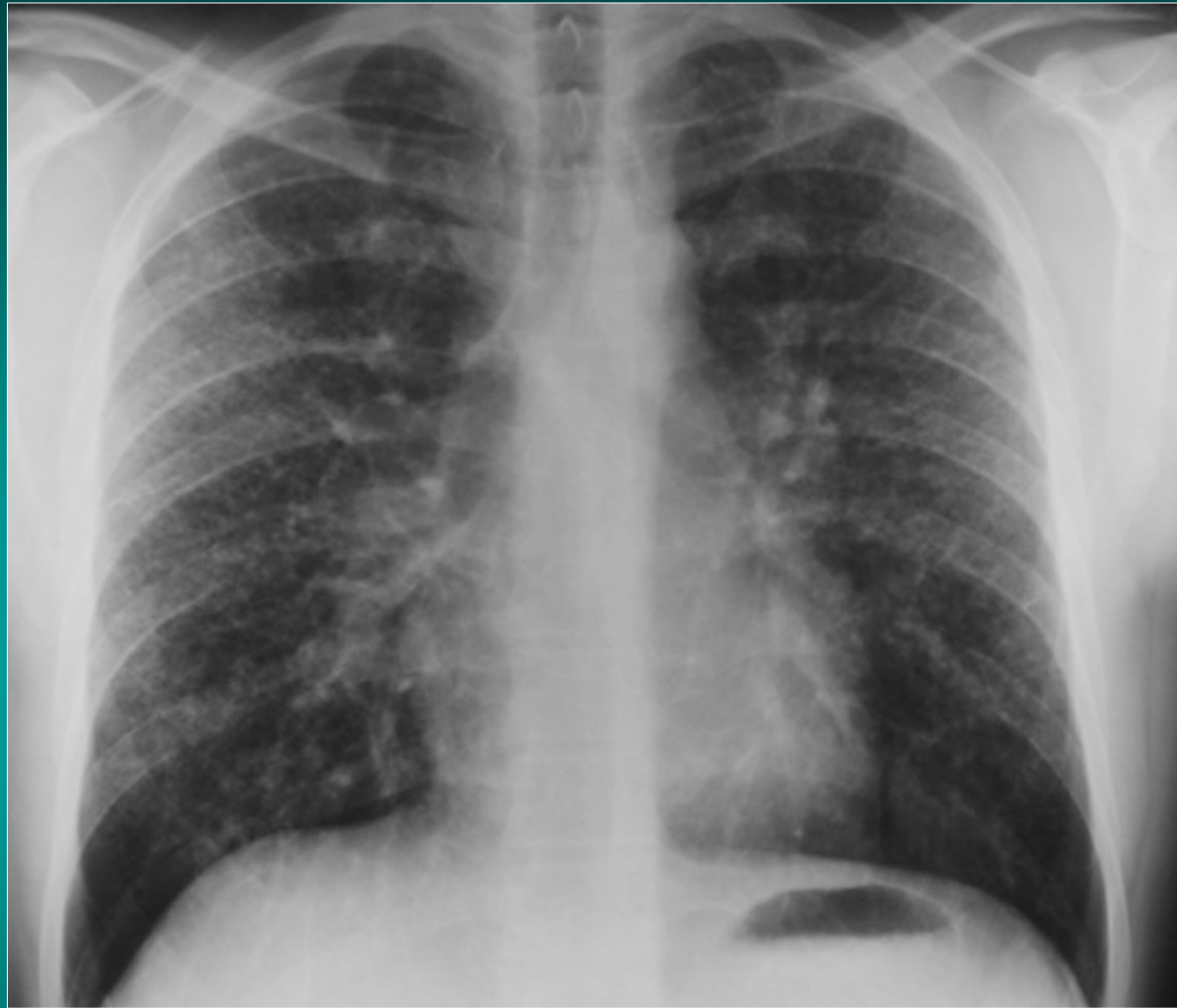


Endoscopie bronchique :
BAAR + dans la
Broncho-aspiration

H 68 ans, Africain, VIH -, t° 40° C, dyspnée, asthénie,
miliaire bilatérale mais asymétrique, BAAR –

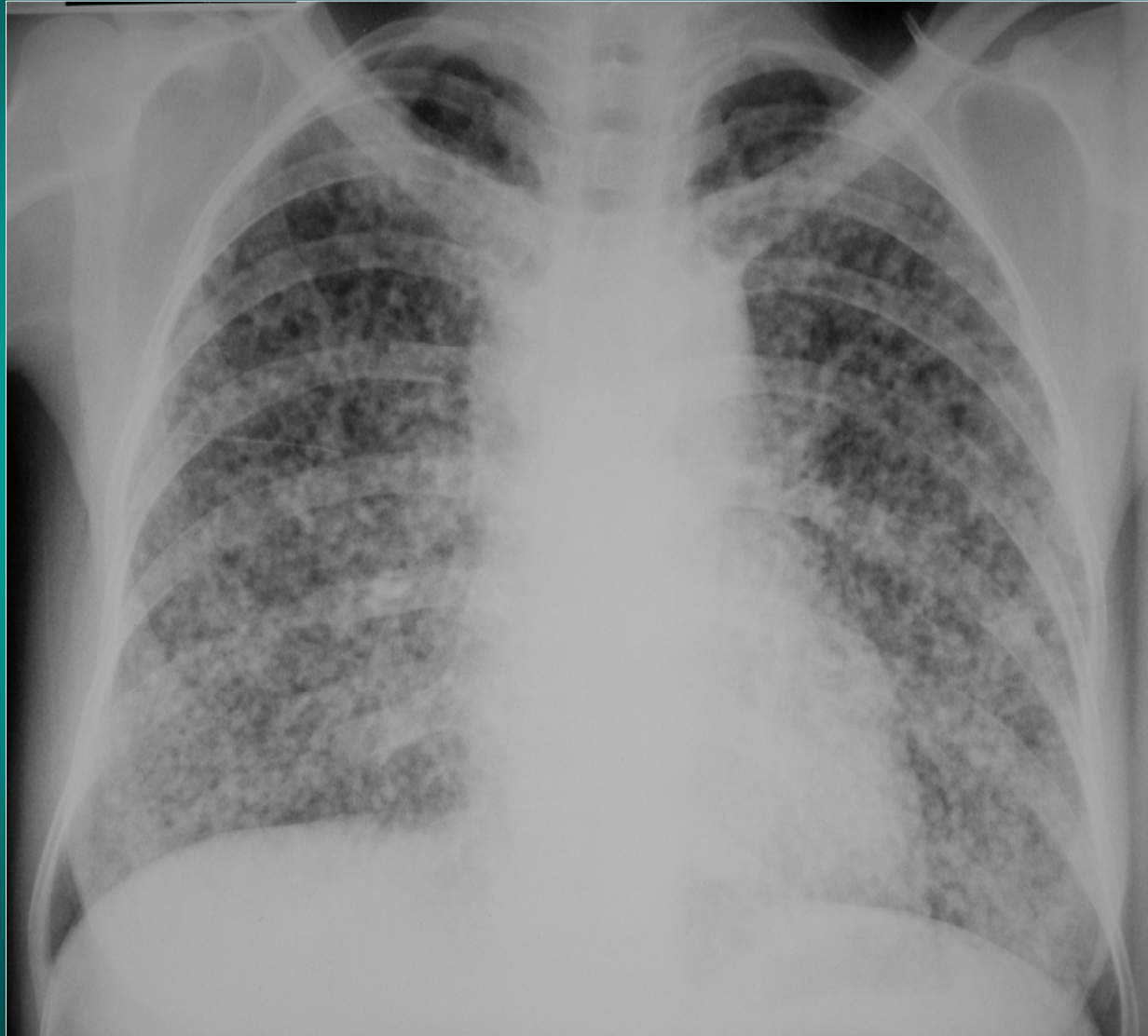Miliaire tuberculeuse (2)

- La miliaire TB est fréquente dans le SIDA avec CD4 bas
Elle est souvent associée à des adénopathies, ou des pneumonies sans excavation, et à des TB extra-pulmonaires
- Ne pas méconnaître une infection fongique en cas de SIDA ,
(histoplasmosse, cryptococcose, ...)

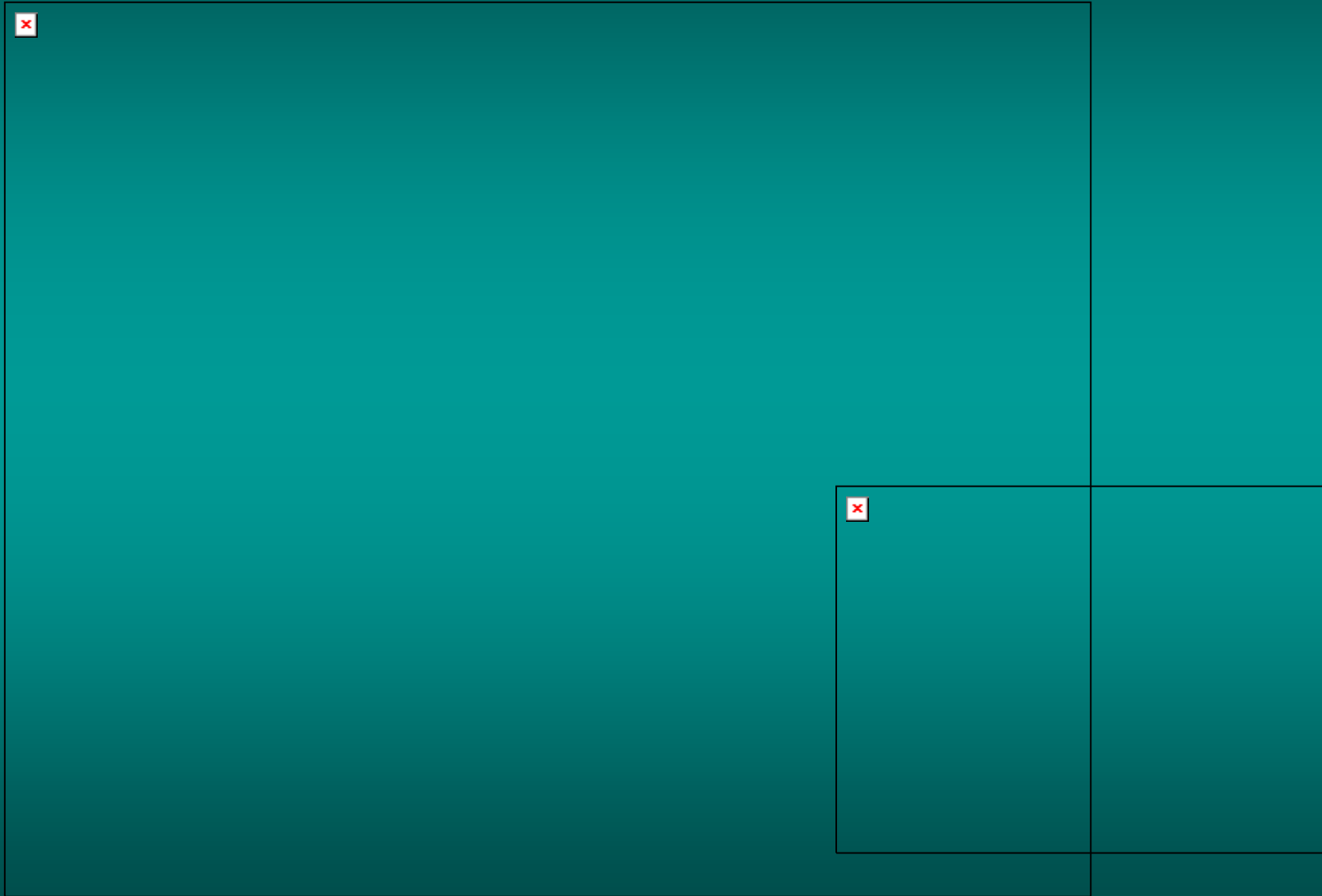


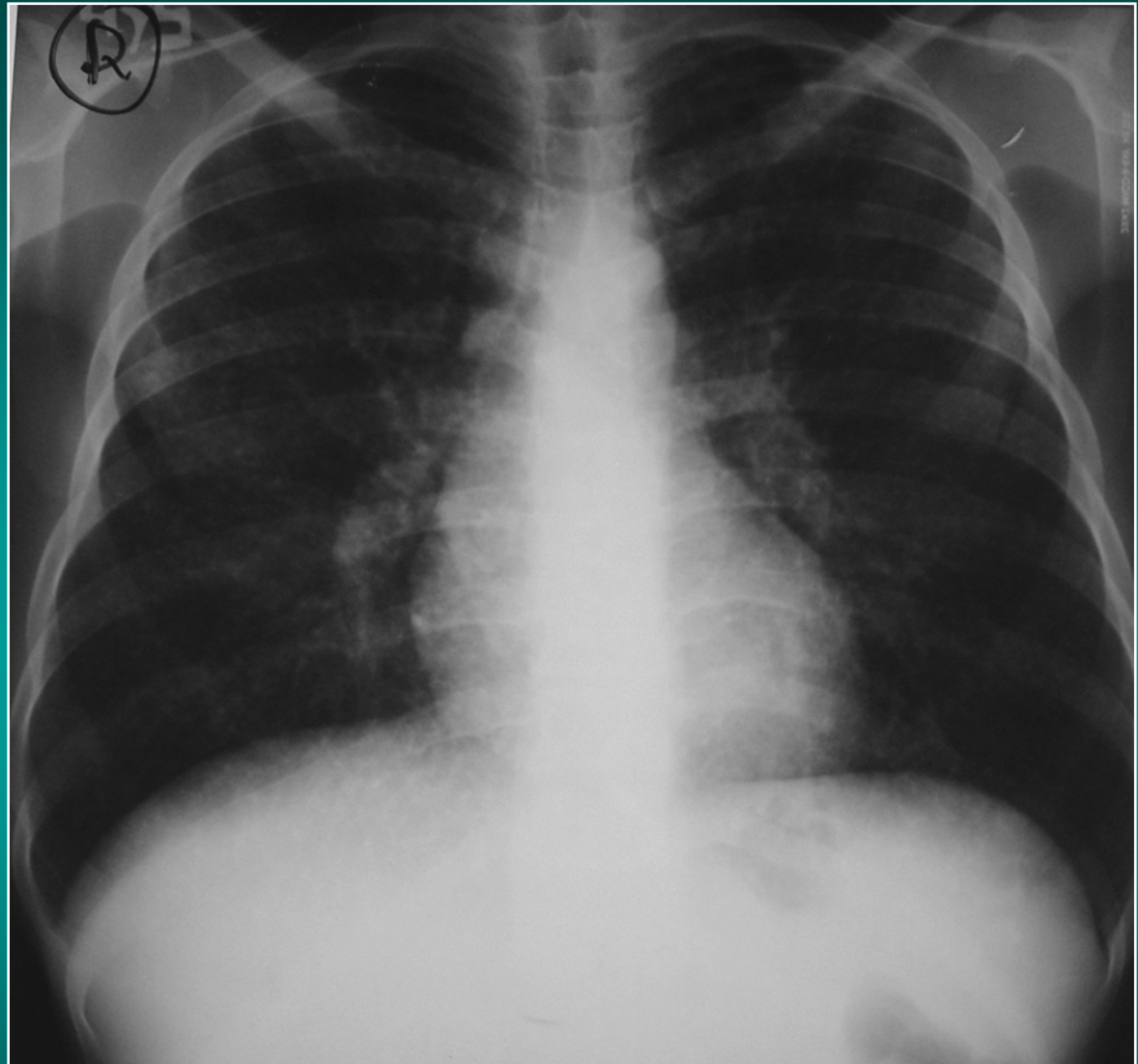
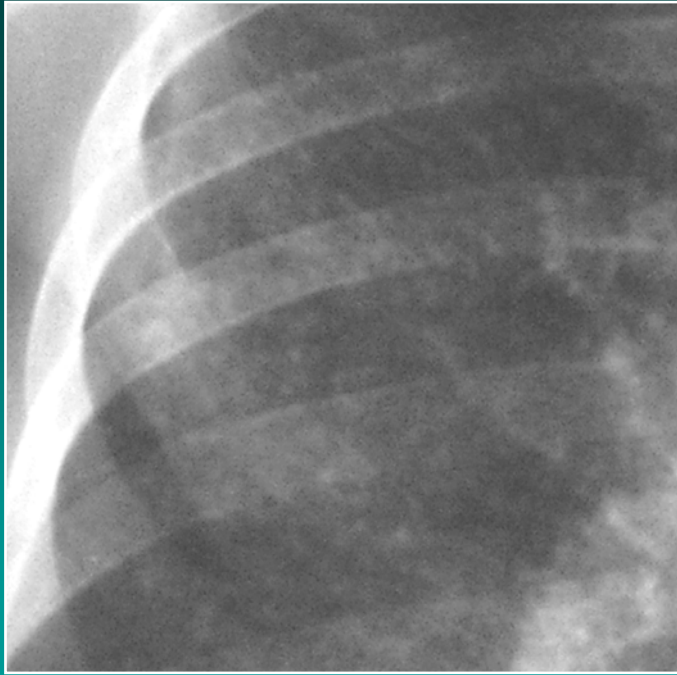
Miliaire tuberculeuse : dissémination hémotogène des bacilles tuberculeux dans la phase post primaire, ou après réactivation d'une vieille lésion et nouvelle dissémination des bacilles dans la circulation sanguine

Parfois le diagnostic est évident...



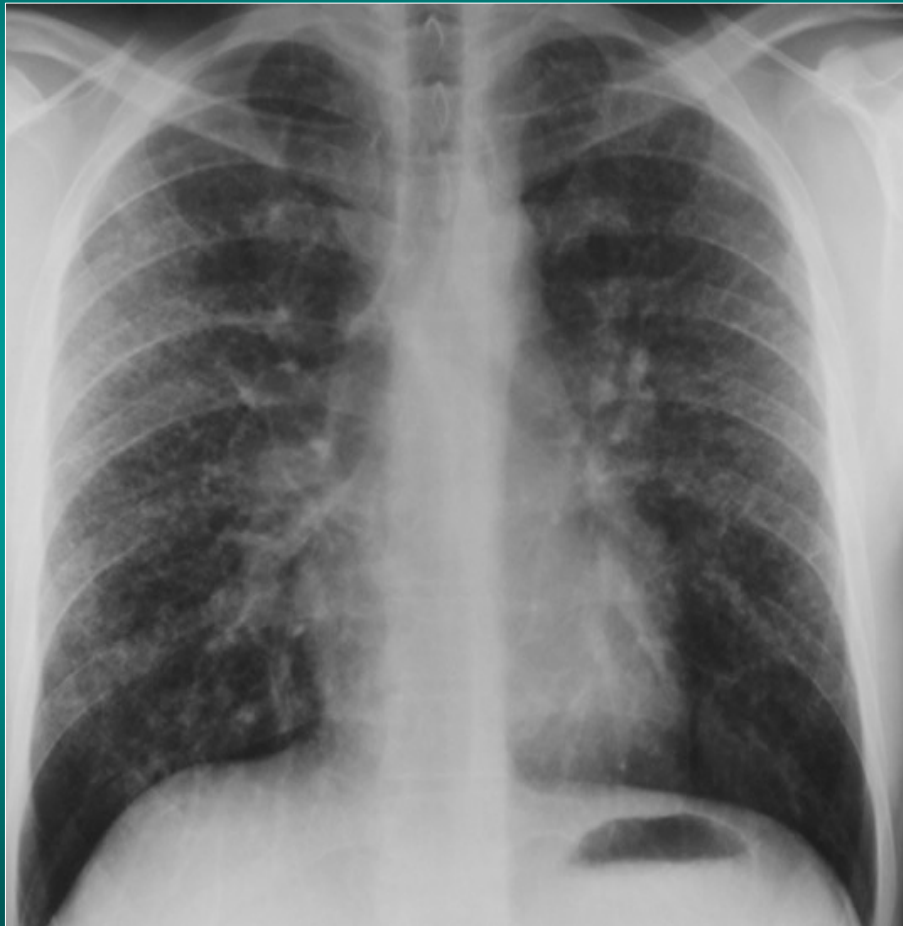
... Mais il peut être plus difficile





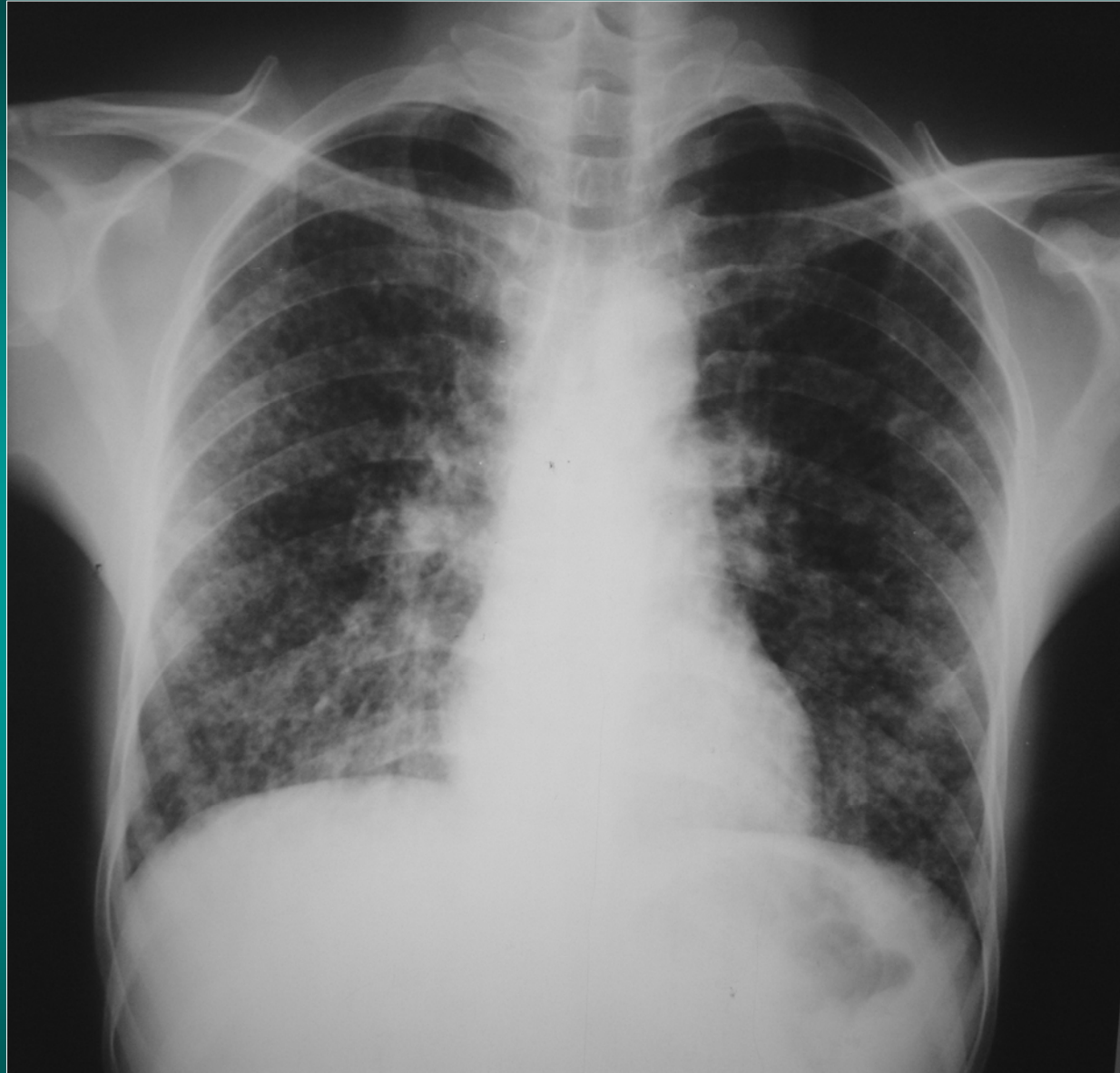
...ou de diagnostic presque impossible si la qualité du cliché est mauvaise

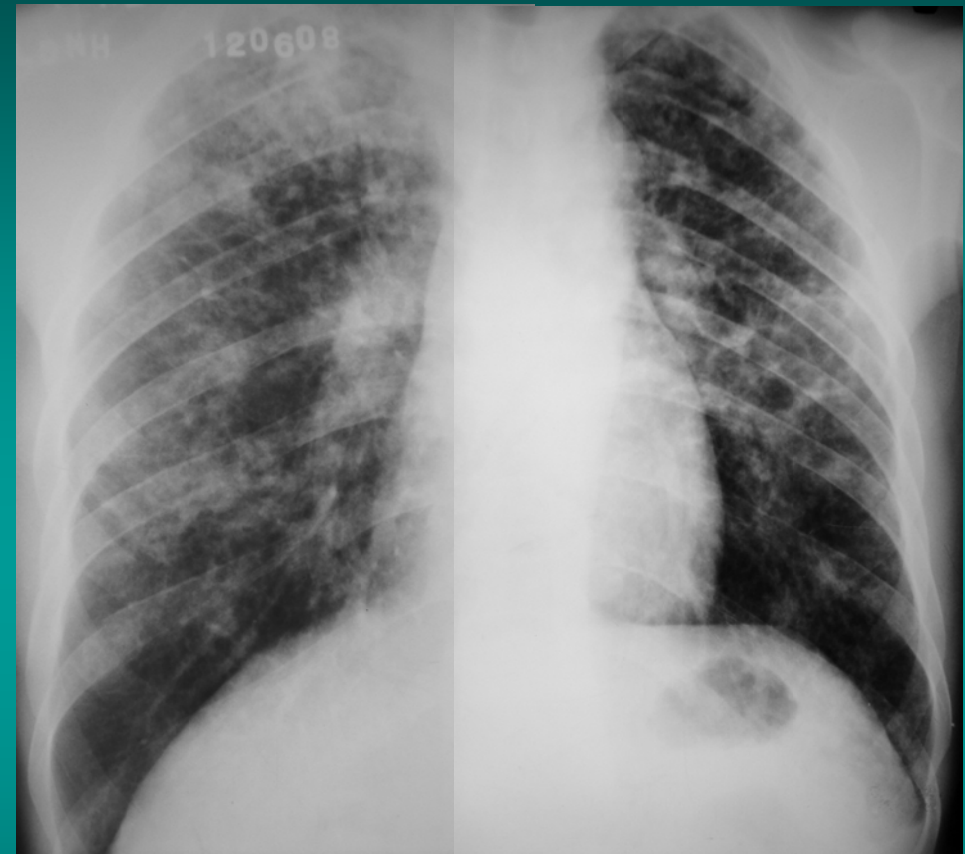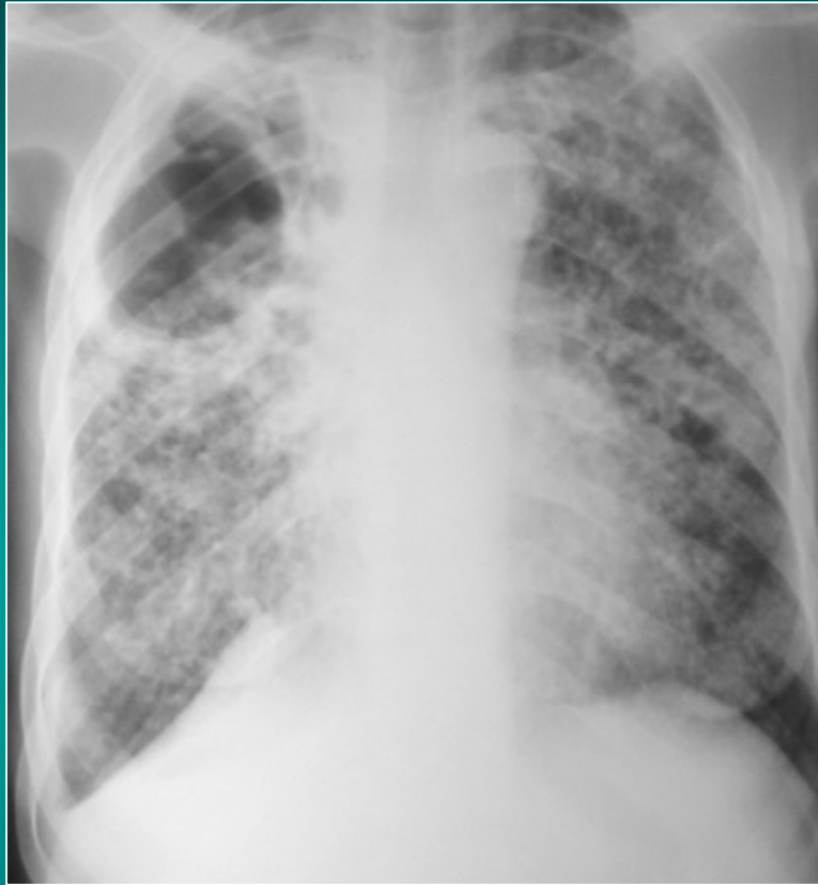
Miliaire



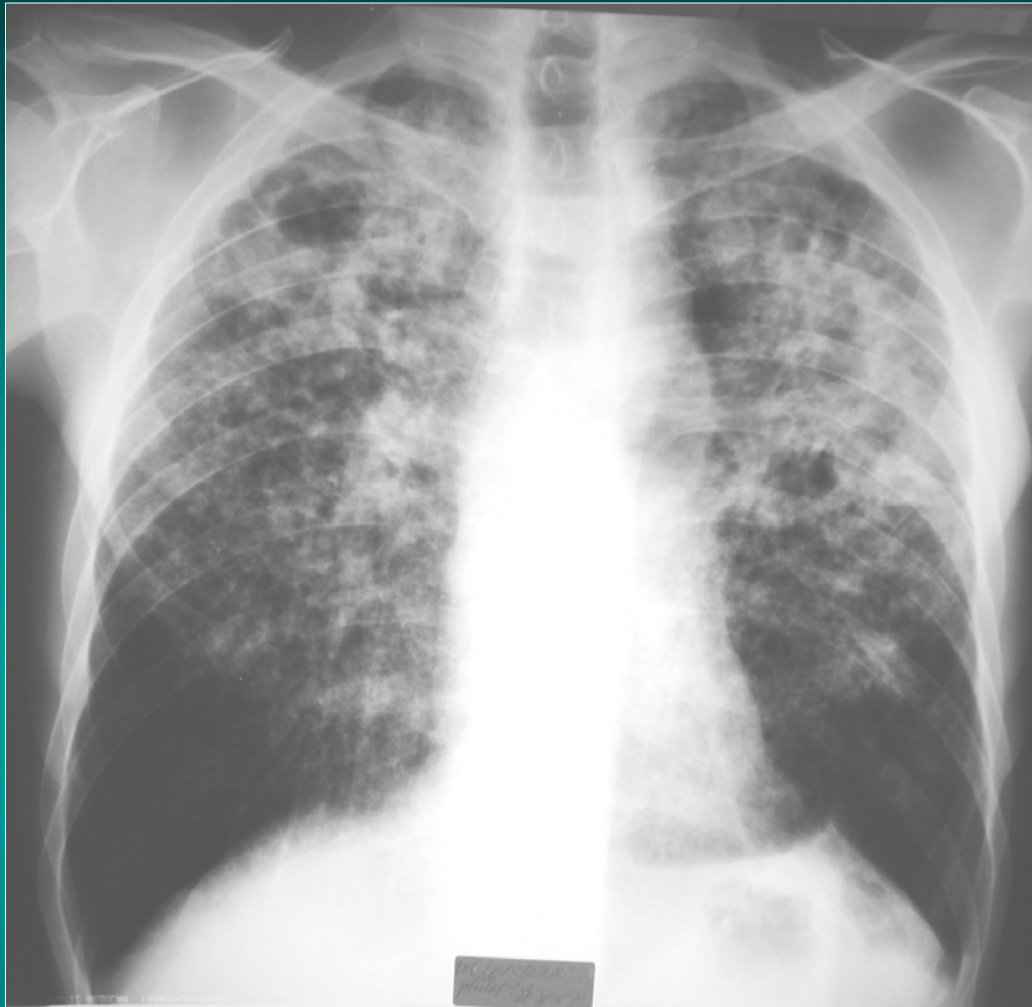Cliché thoracique normal







La dissémination bronchogène a un mécanisme différent : dissémination locale dans l'arbre bronchique à partir d'une caverne ou d'une adénopathie fistulisée dans une bronche



Ingénieur français 58 a, en Afrique
Très gros fumeur, AEG
Toux traînante ancienne
Dyspnée **Crachat hémoptoïque**

Cliché de thorax : TB historique
Cavernes + miliaire bronchogène
"miliaire à gros grains"

BAAR +++

La dissémination bronchogène a un mécanisme différent :
dissémination locale dans l'arbre bronchique à partir d'une
caverne ou d'une adénopathie fistulisée dans une bronche



Homme 25 ans

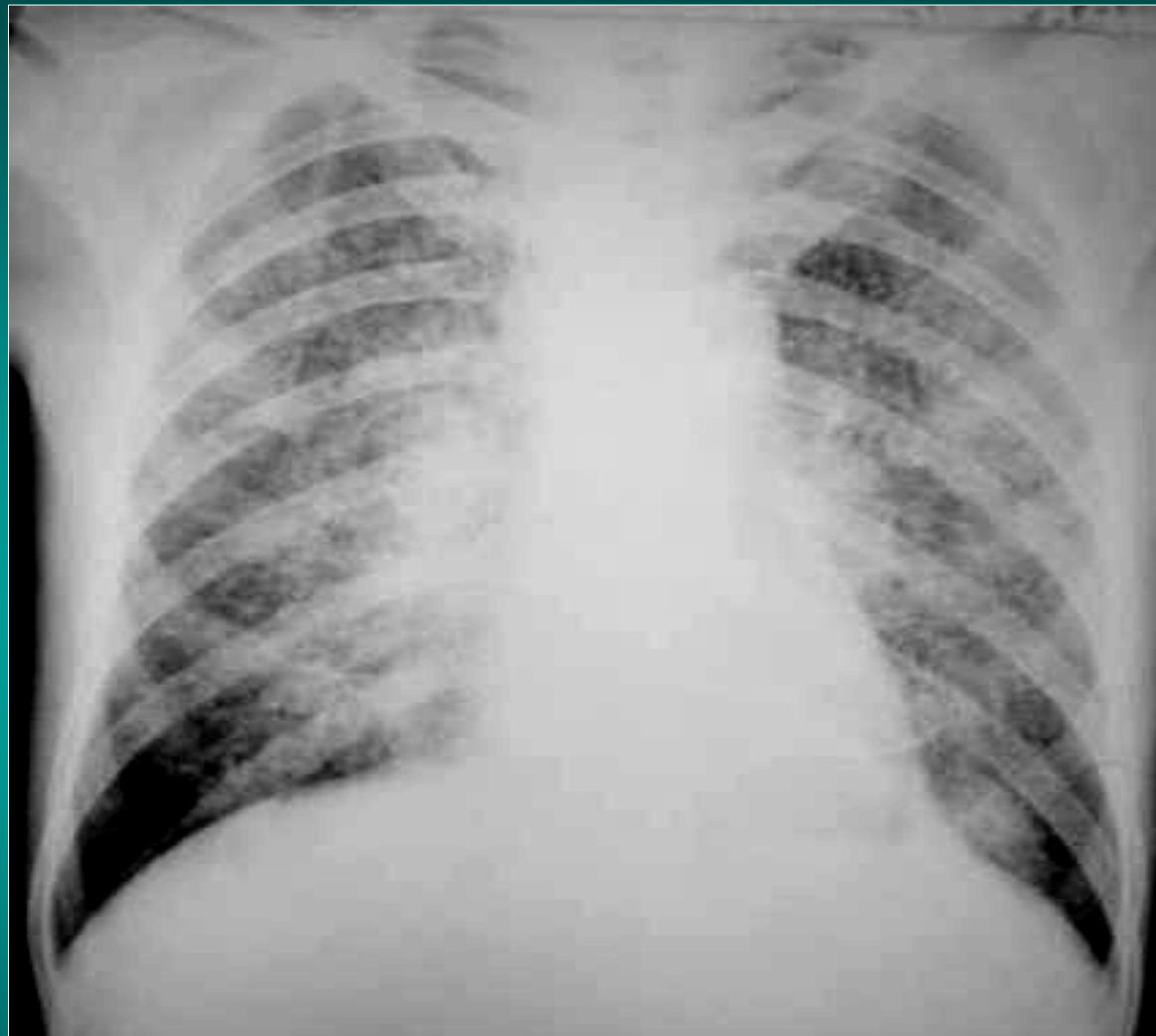
Toux sèche

T° 39° C


Dyspnée

BAAR -

Miliaire TB avec
adénopathie hilare Dte
Evolution favorable
sous traitement



Miliaire chez un **patient VIH +**. La qualité du cliché est imparfaite.
Mais notez les adénopathies hilaires bilatérales



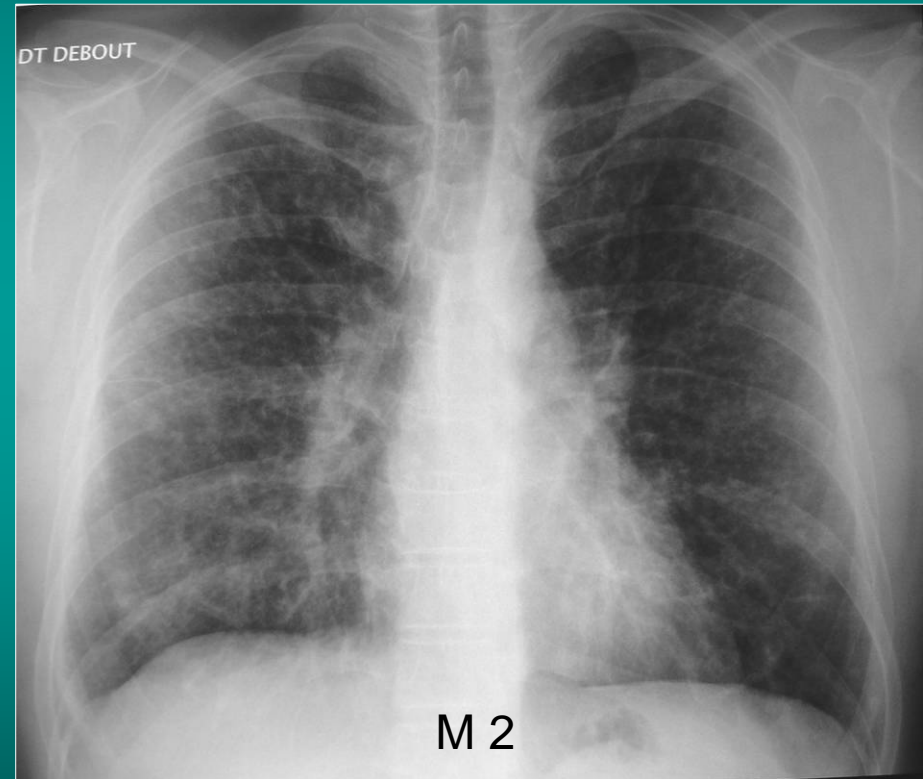
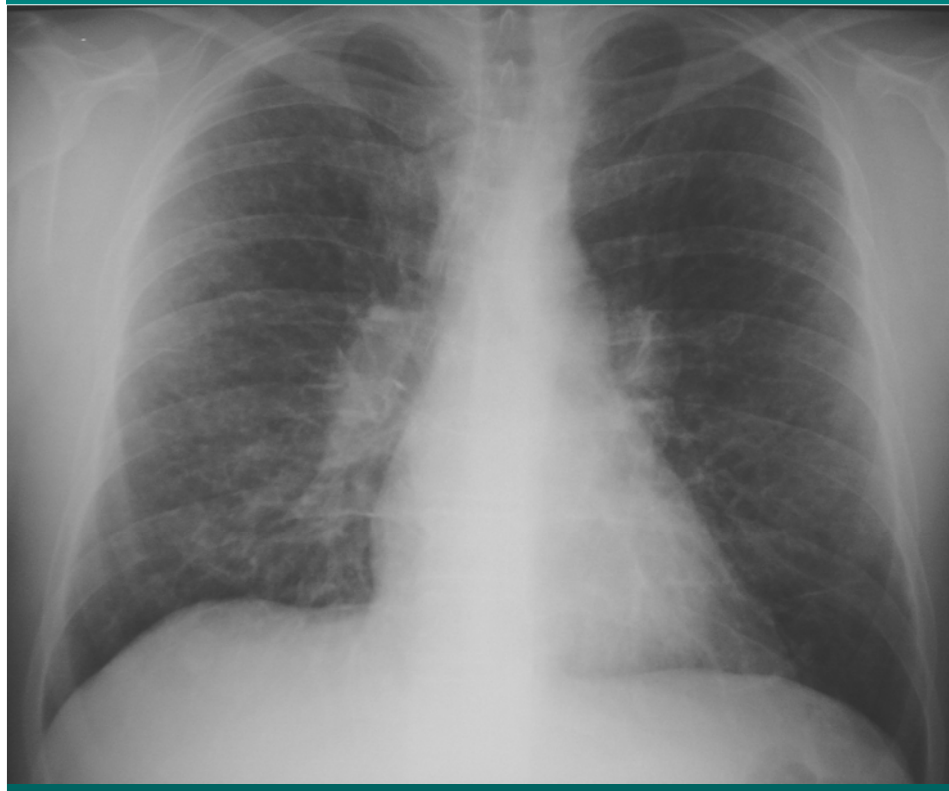
Miliaire TB avec épanchement pleural droit et hydro-pneumothorax partiel gauche

Principaux diagnostics différentiels de la miliaire tuberculeuse

H 60 a, dyspnée et toux sans expectoration

Endoscopie et aspiration bronchique : BAAR négatifs, Culture négative

Biopsie d'éperons : Granulome épithélioïde et giganto cellulaire



Il faut éliminer la TB... Mais c'est une sarcoidose



Cambodgienne 20
a

VIH + toux dyspnée

Asthénie cachexie

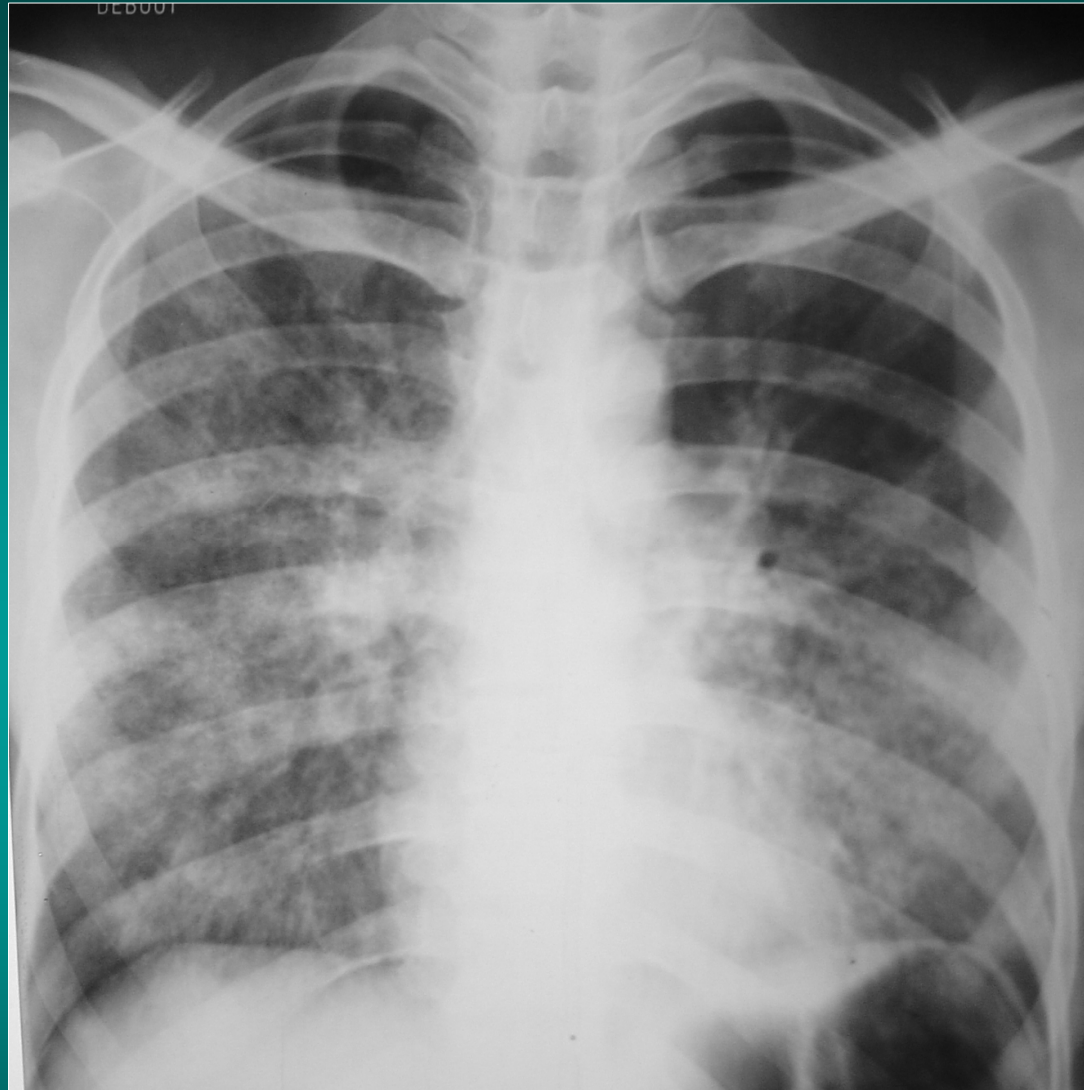
t° 38° C

BAAR- crachats et
bronchoaspiration

ANRS 1260

Cliché Chan Sarin

Lavage broncho-alvéolaire : Histoplasmosse

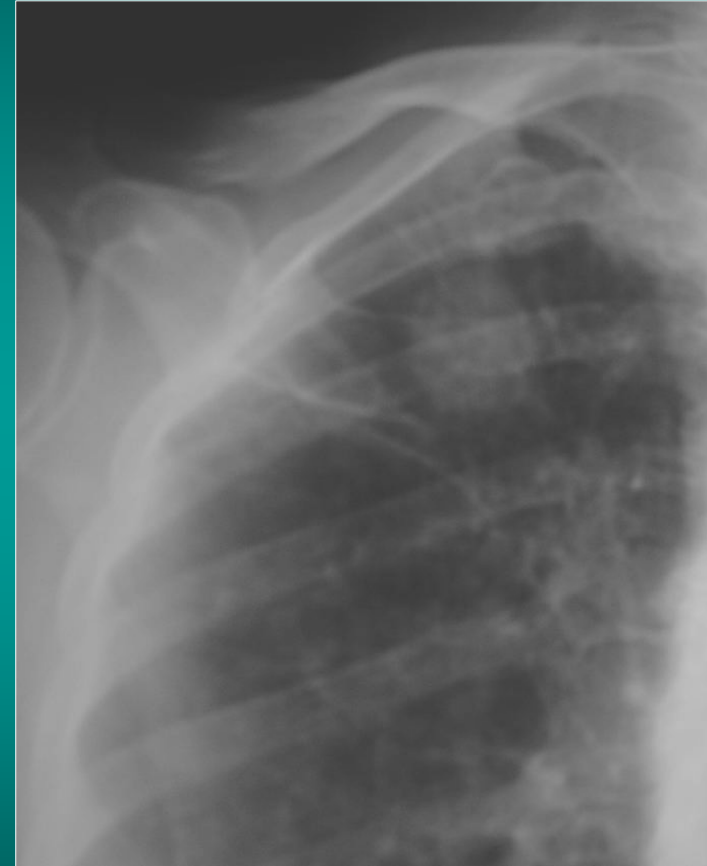
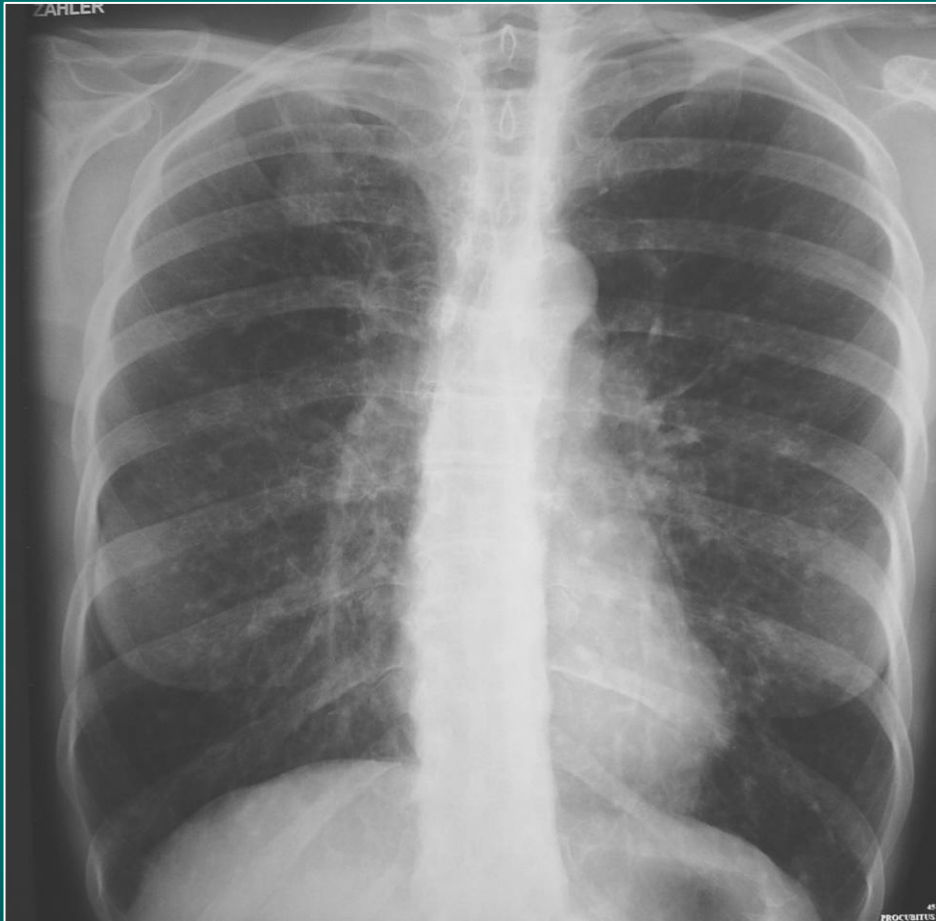
Pneumocystose chez un patient VIH + : images interstitielles
(\neq miliaire, = images en verre dépoli) et alvéolaires

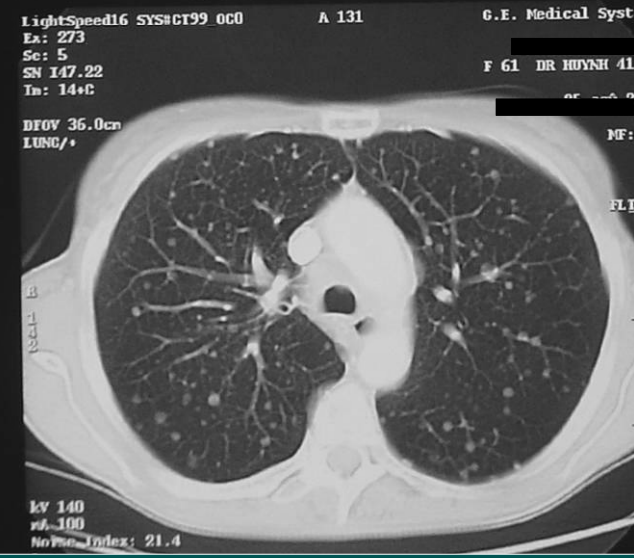
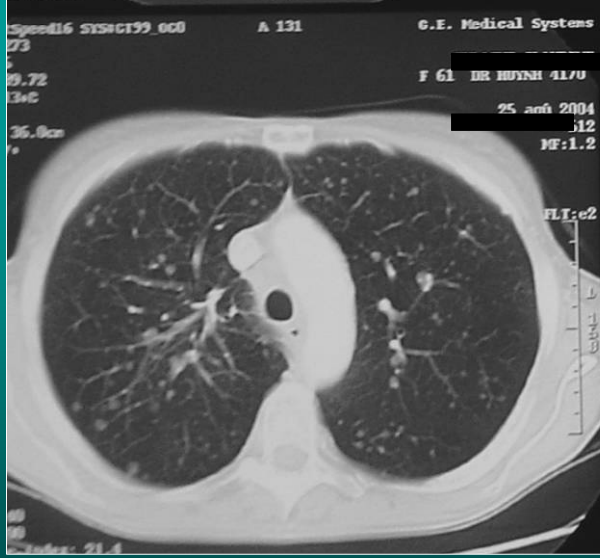
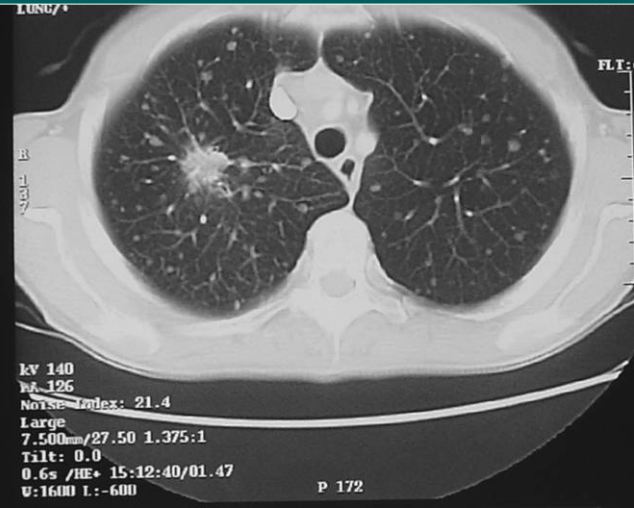
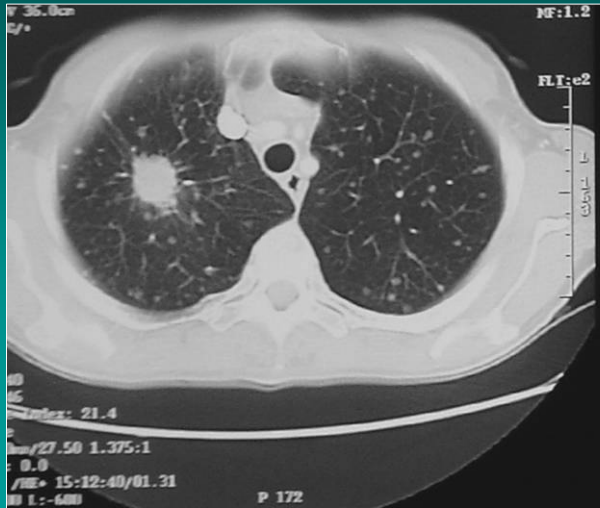
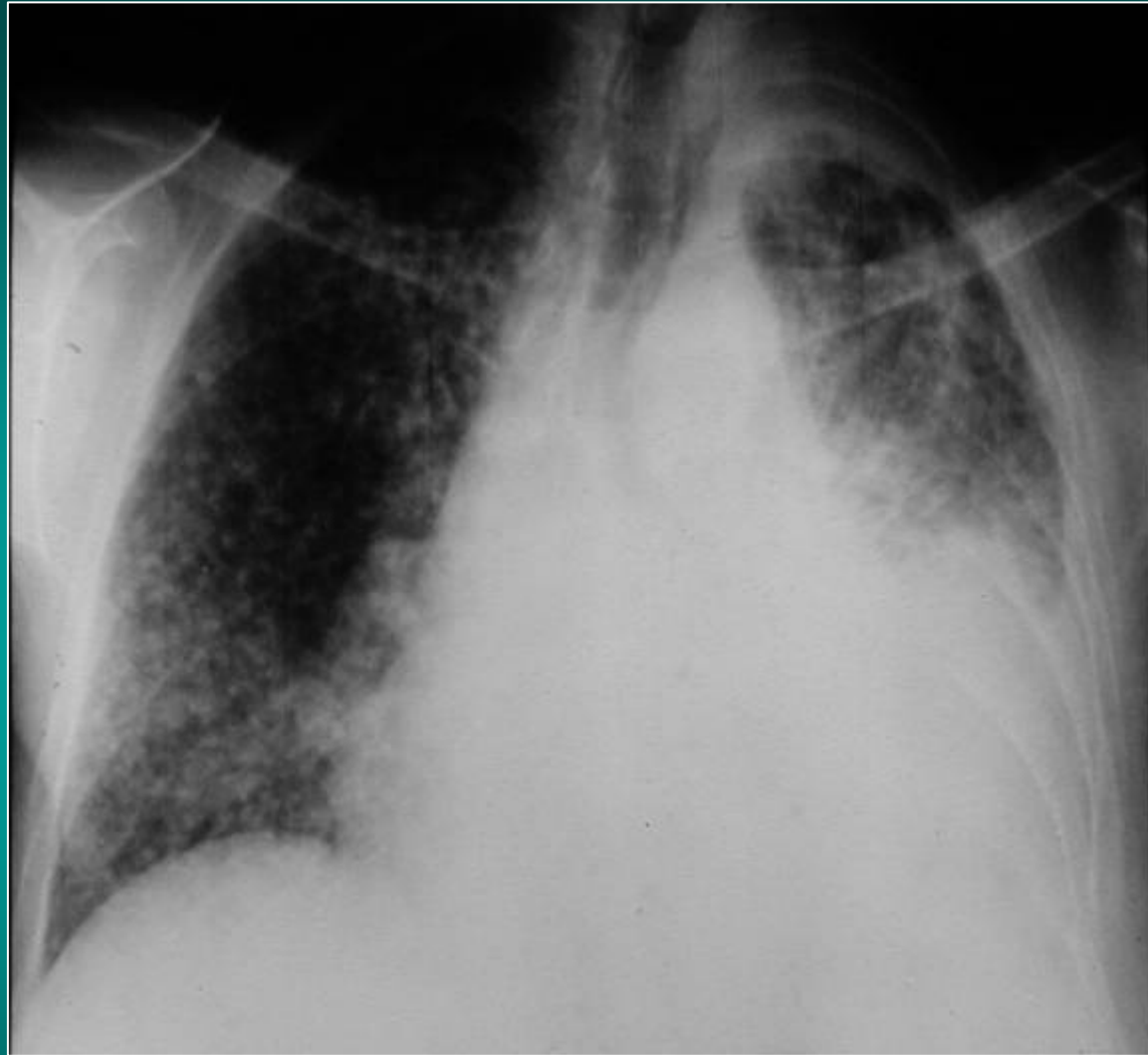
Miliaire bilatérale avec volumineuse image ronde non excavée dans le lobe supérieur droit
Le diagnostic le plus probable est un cancer bronchique avec miliaire carcinomateuse

Femme 55 ans, toux et dyspnée, fumeuse 40 paquets - années
BAAR -



Cancer bronchique dans le lobe supérieur droit et miliaire carcinomateuse





Miliaire carcinomateuse

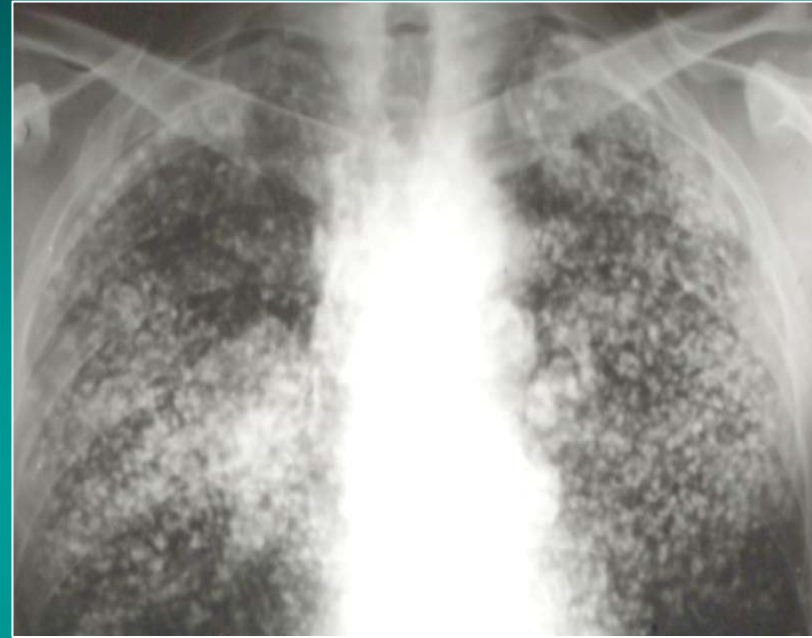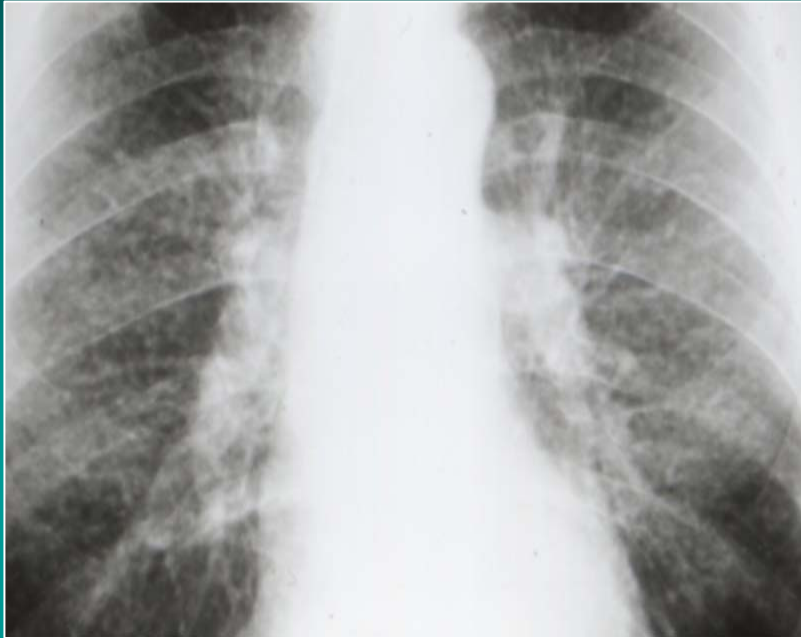


Opacités micro-nodulaires bilatérales et adénopathies, 2 diagnostics à évoquer :

- TB surtout dans les pays de forte incidence
- Sarcoidose (adénopathies bilatérales, symétriques, non compressive)

Silicose

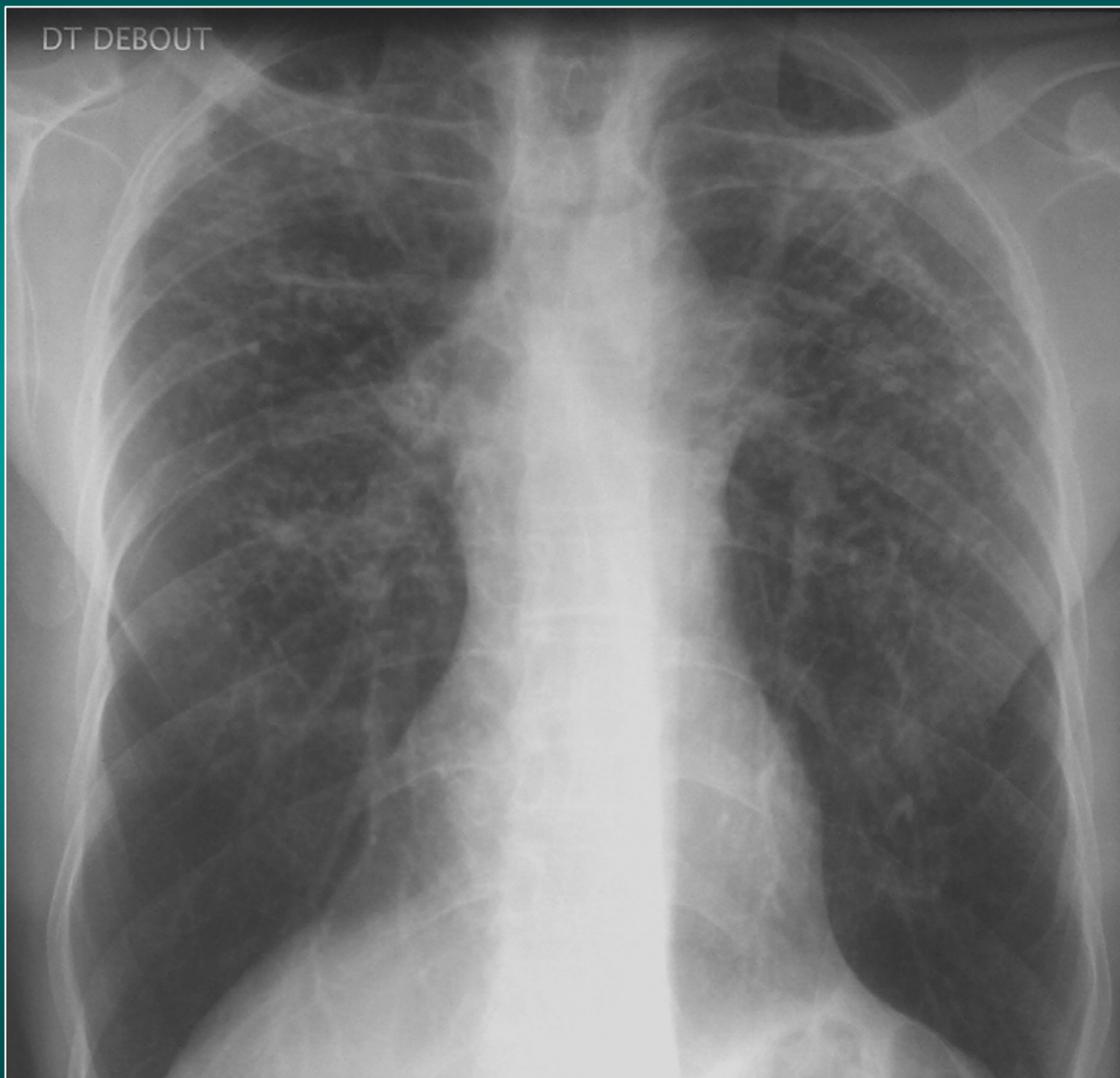
(clichés Pr Daniel Anthoine)



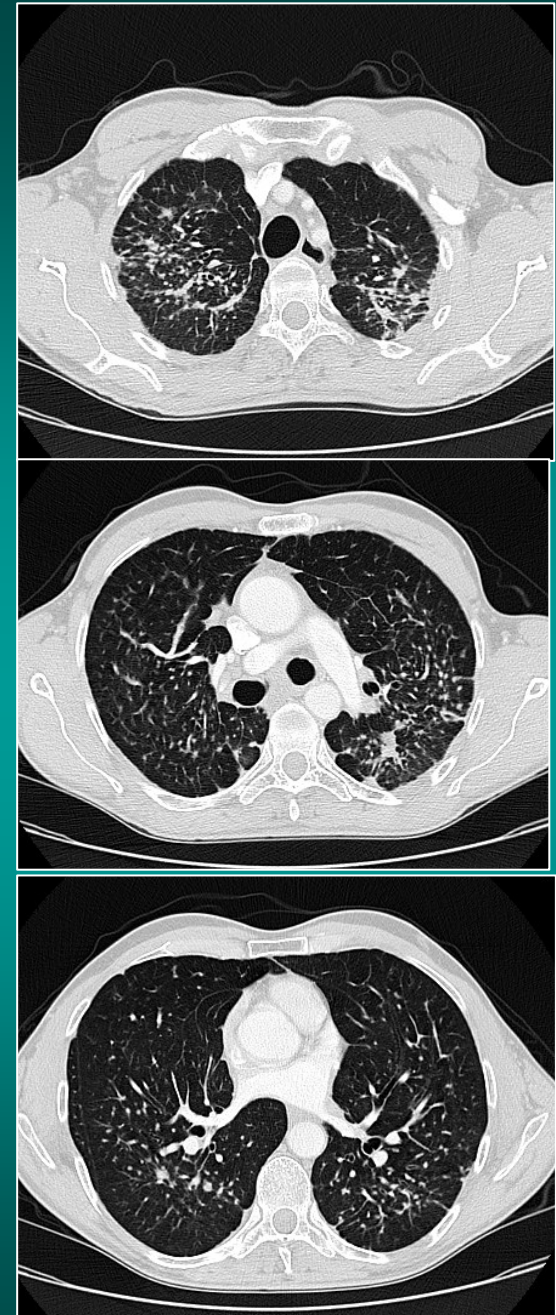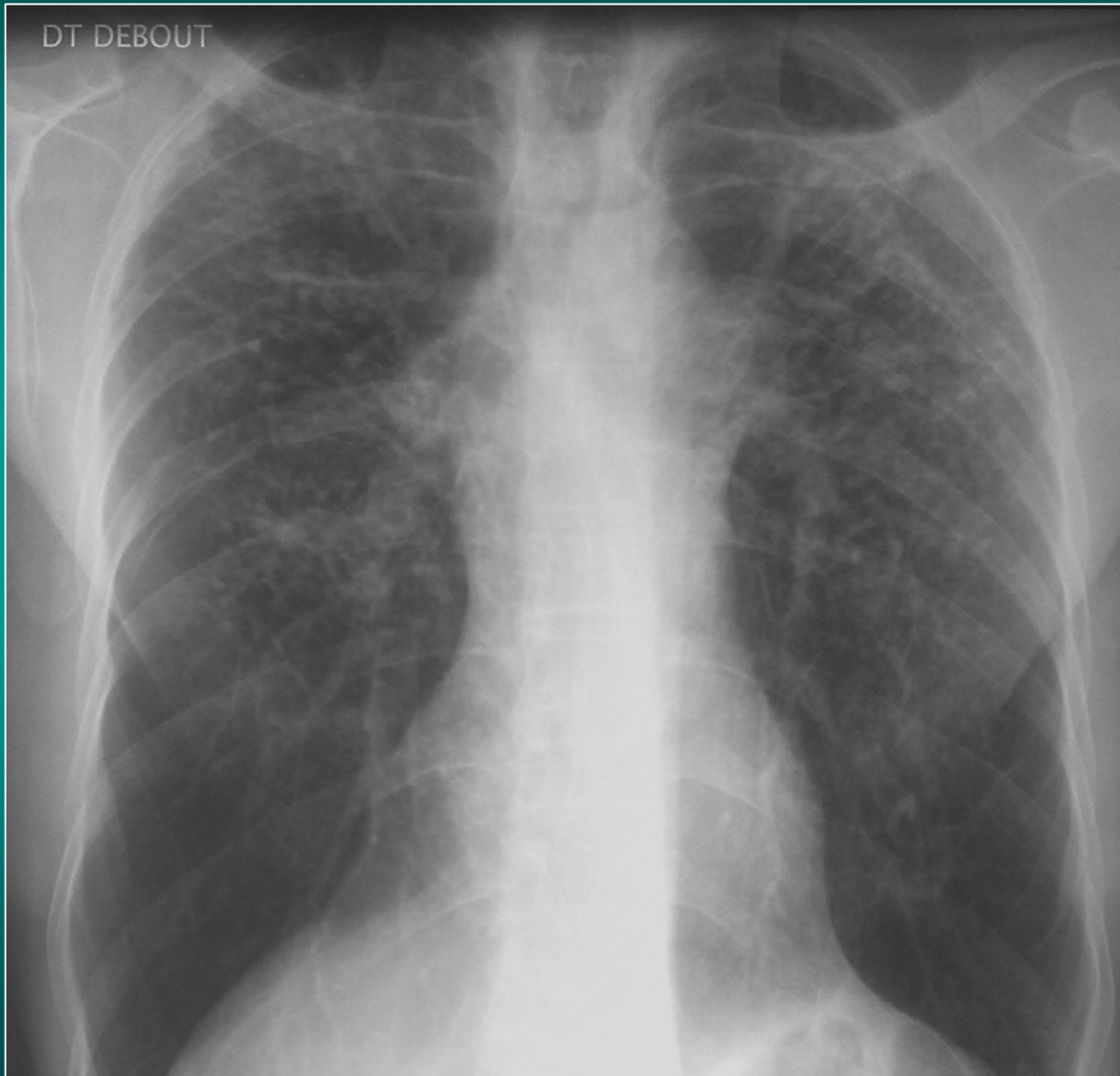Professions exposées :

- Mineurs, travailleurs des carrières
- Travailleurs des fonderies et des fours réfractaires
- Céramistes, carreleurs, maçons
- Prothésistes dentaires - polisseur de pierre
- Industrie de sablage et de concassage

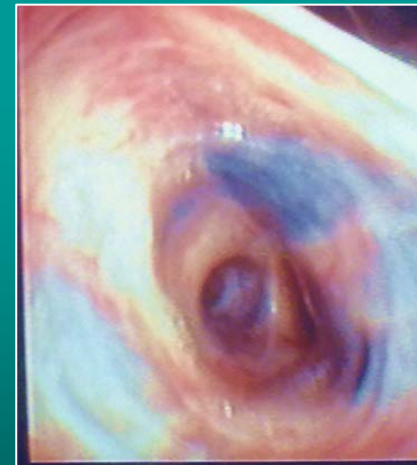
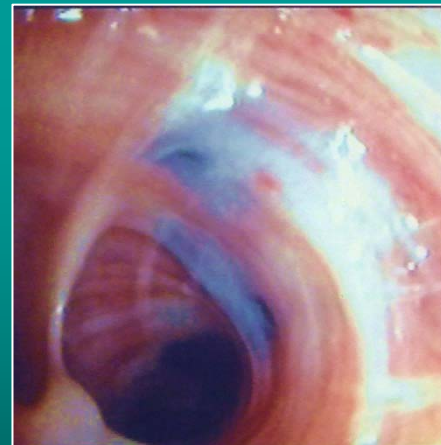
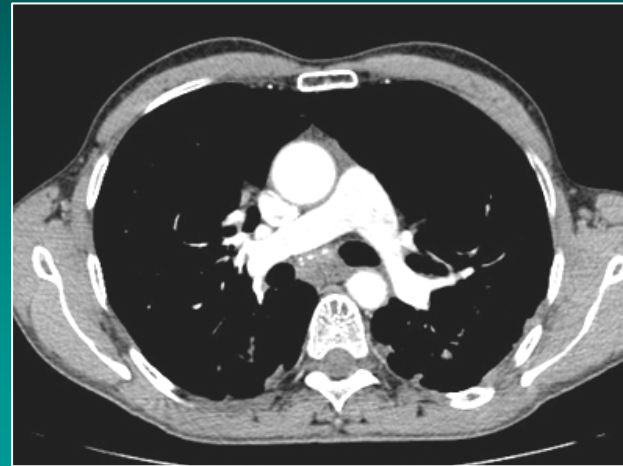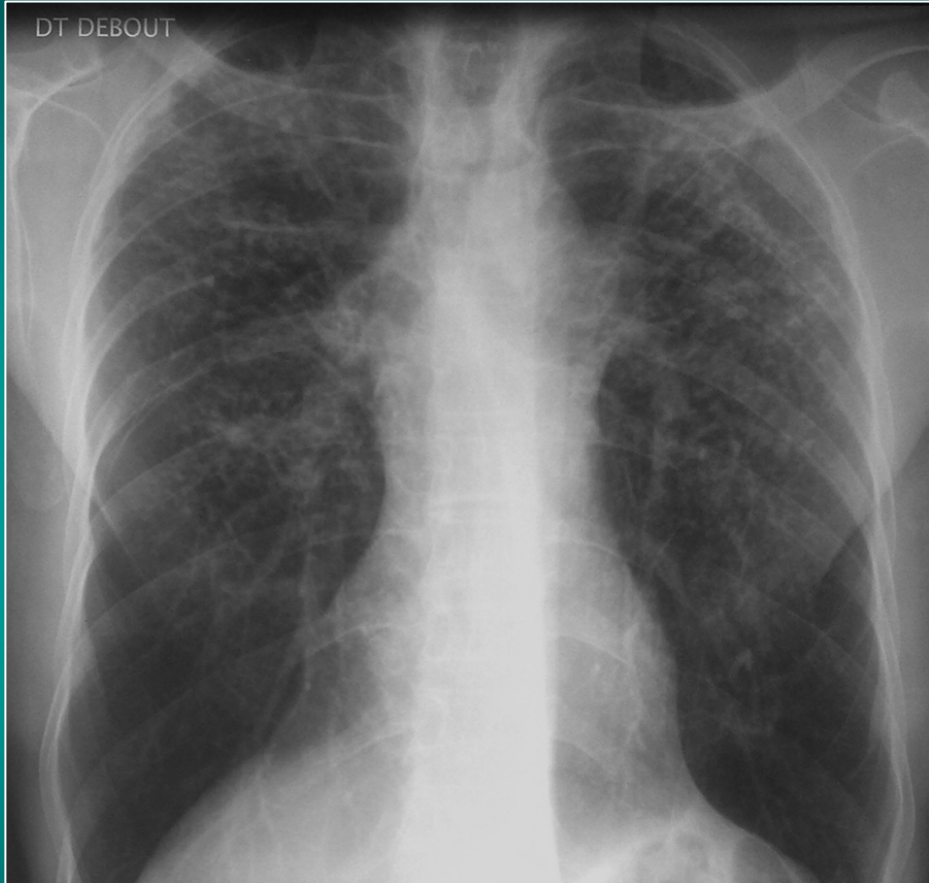
H 45 a toux dyspnée modérée
Tailleur de pierres




H 45 a toux dyspnée modérée
Tailleur de pierres



Silicose





Miliaire calcifiée
Séquelle de varicelle

Miliaire : principales étiologies

- Tuberculose
- Miliaire carcinomateuse
- Pneumoconiose (silicose, sidéroses...)
- Mycoses (histoplasmoses, cryptococcose, blastomycose, coccidioidiomyose...)
- Parasitoses (anguilluloses, ankylostomiasés, *Larva migrans*, ascaridiose...)
- Sarcoïdose
- Lymphome
- Pneumonie immuno allergique
- Maladies auto-immunes
- ...

Miliaire tuberculeuse

- Les images sont souvent à peine visibles et le diagnostic de miliaire requiert un cliché thoracique de bonne qualité et une analyse attentive des images
- L'image radiologique est composée de micronodules diffus < 3mm, ou de nodules de 3 à 6 mm. Les opacités sont bilatérales, parfois asymétriques
- Les signes généraux et la dyspnée sont le plus souvent très sévères, l'auscultation normale
- Les BAAR sont le plus souvent négatifs dans l'expectoration
- La miliaire TB est fréquente en cas de SIDA avec CD4 bas, souvent associée à des adénopathies, des pneumonies sans excavation, et à des TB extra-pulmonaires