

Le tissu conjonctif



Pathopic:

Notes, illustrations et liens externes facilitant la compréhension du cours. Avec des quiz vous pouvez tester votre connaissance de la matière.

- retouches, illustrations, webdesign et implémentation:
[Dr. med. F. Schöni-Affolter](#)
- rédigé par:
PD Dr. med. Bona Gotzos
- traduction allemande par:
cand med. Silva Celio



[Page suivante](#)

Division of Histology

En général



Le tissu conjonctif est une trame tridimensionnelle qui supporte les épithéliums et les autres tissus. C'est le milieu intérieur du corps et en général n'a pas de forme propre. Il forme un tout continu interposé entre les vaisseaux et les organes et tissus: "*la nature a horreur du vide*" (*Aristote*). Le tissu conjonctif constitue le stroma, la charpente de soutien des organes, sauf dans la substance grise et blanche du système nerveux central.

Dérivation:

Tous les différents types de t.c. dérivent du **mésenchyme embryonnaire** (des **cellules à potentialité multiple** ou cellules souches). Cela fait leur unité, tout en étant différents dans leurs apparences et fonctions.

Pathopic:

Mésenchyme embryonnaire

Légende

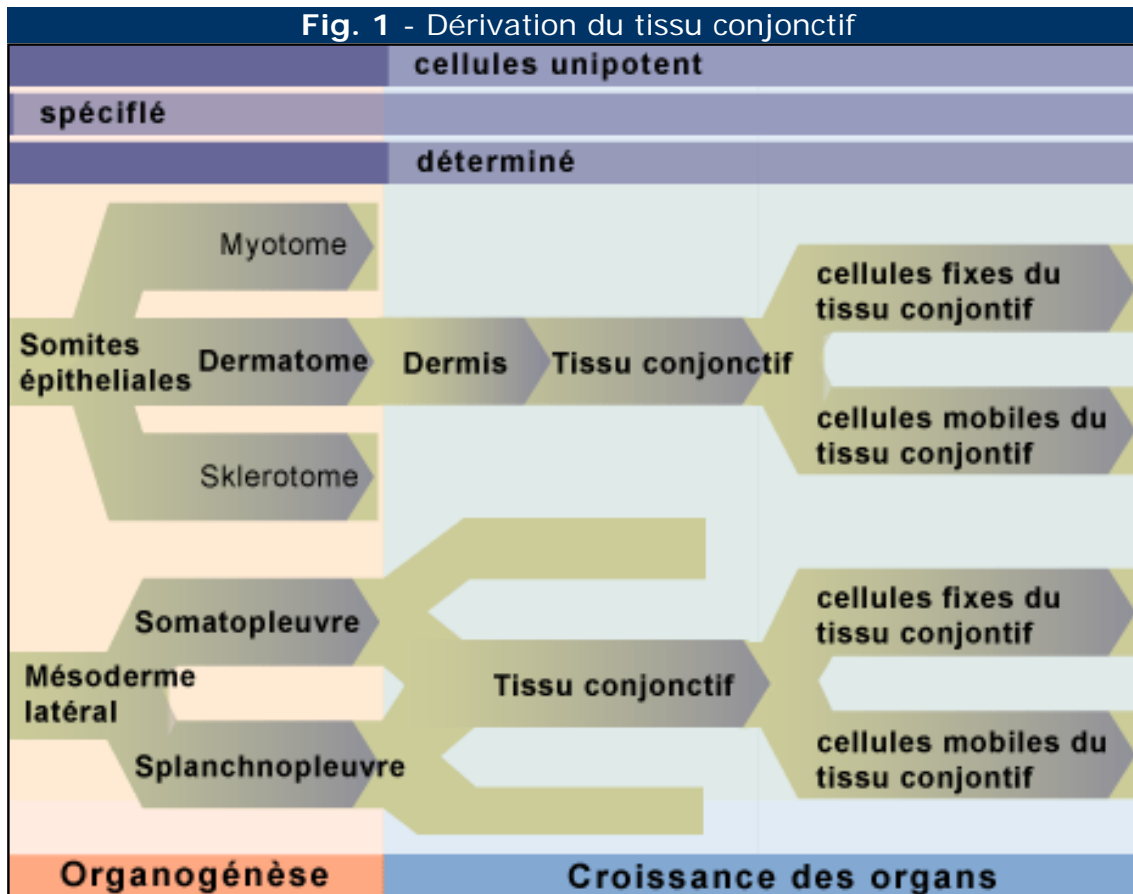


Fig. 1
La plupart des cellules du t.c. dérivent du mésenchyme embryonnaire soit du dermatome soit des cellules mésenchymatiques du mésoderme latérale.

Composition:

Si les autres tissus (épithélial, musculaire et nerveux) sont constitués essentiellement de cellules, le tissu conjonctif comporte outre les **cellules**, des **fibres** et de la **substance fondamentale amorphe**. Les cellules représentent la partie vivante, les fibres la partie structurée et la substance fondamentale amorphe (SFA) la partie non structurée de la matrice extracellulaire. Ces trois constituants existent en proportions variables dans les différents types de tissu conjonctif. Ce sont certaines cellules du t.c., qui forment les fibres et la SFA.

Fonction:

Ses fonctions sont diverses et innombrables mais on peut les résumer en trois essentielles: le soutien, la défense et la nutrition:

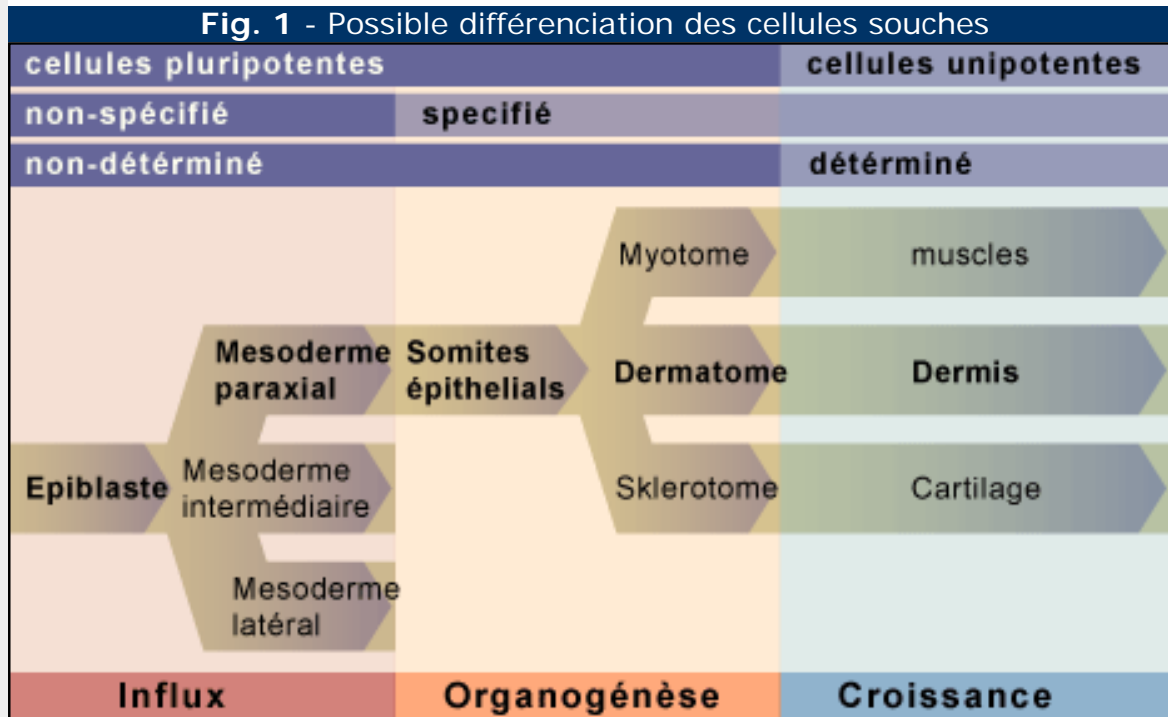
- **Soutien**
- **Défense**
- **Nutrition**

- *Cellules*
- *Fibres*
- *Substances fondamentale amorphe*



Différenciation possible des cellules souches

Les cellules souches pluripotentes se différencient dans les premières semaines de la période embryonnaire en cellules spécifiques, encore non-déterminées. Par la suite elles se développent vers des cellules unipotentes des différents organes.



Légende

Fig. 1

Après l'influx des cellules souches pluripotentes dans la ligne primitive, elles se spécialisent en cellules typiques des différents organes.

Tissu conjonctif de soutien:

En général la fonction principale des tissus conjonctifs où prédominent les fibres et où la SFA est particulièrement rigide ou minéralisée est le soutien.

Fig. 1 - Os

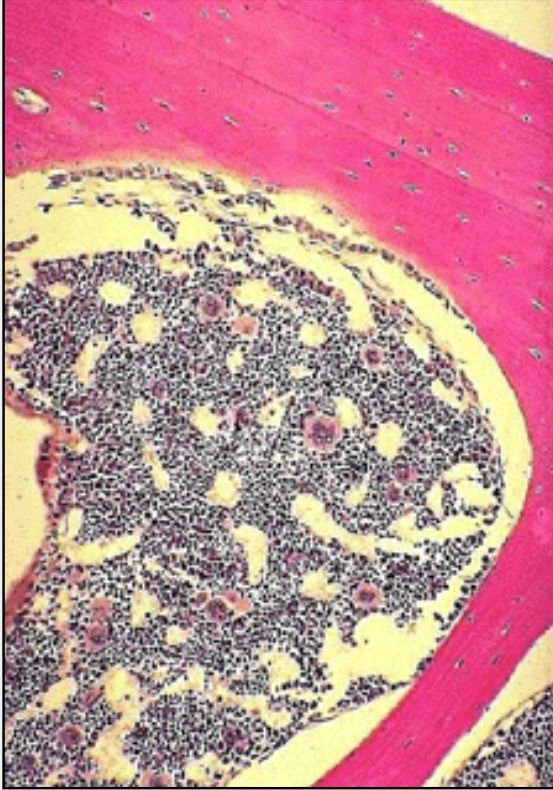
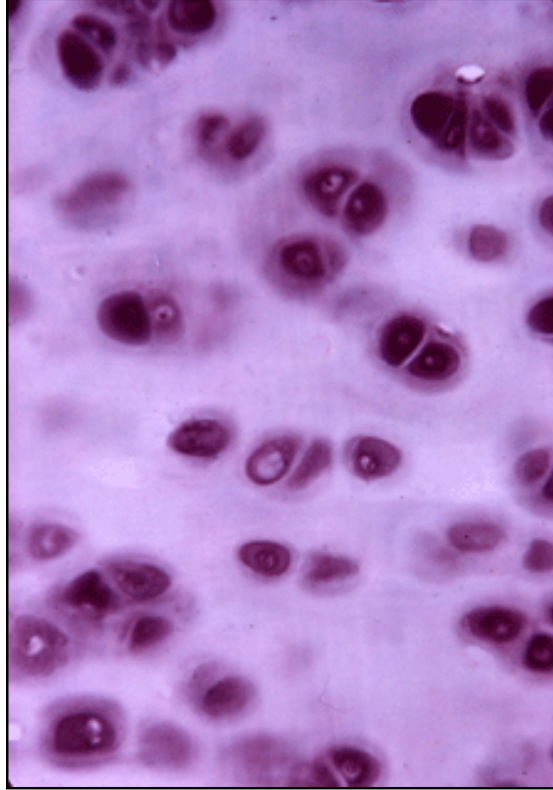


Fig. 2 - Cartilage



Légende

Fig. 1
Substance osseuse avec de la moelle (coloration HE).

Fig. 2
Cartilage avec des chondrocytes, entourés par la matrice territoriale basophile; entre les chondrons la matrice interterritoriale.

Fig. 3 - Capsule d'organe

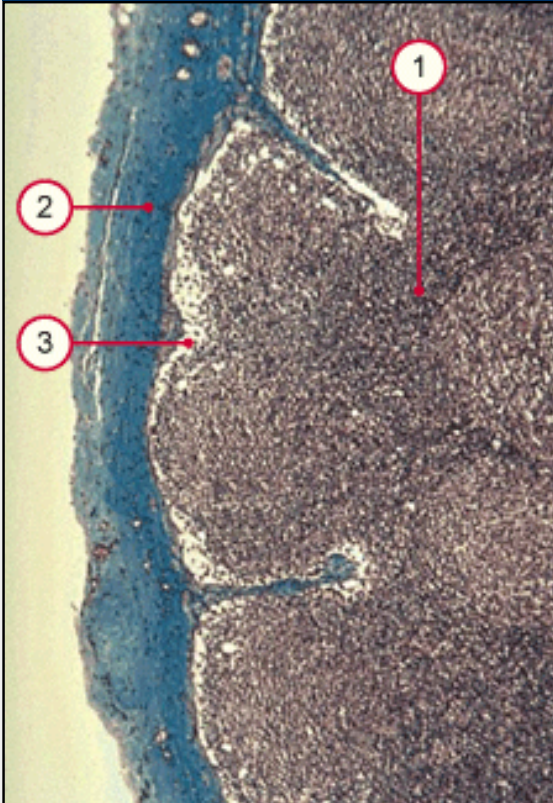
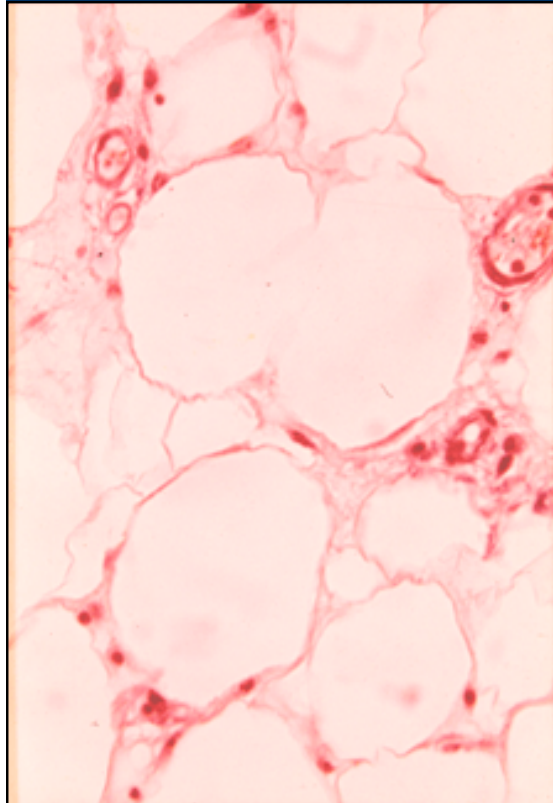


Fig. 3 - Tissu adipeux de structure



Legende

Fig. 3
Capsule d'un ganglion lymphatique.

Fig. 4
Tissu adipeux monoloculaire (ici c'est le tissu adipeux de structure des joues).

1. Rinde
2. Kapsel
3. Randsinus

Fig. 5 - Ligaments

Fig. 6 - Tendon

Légende


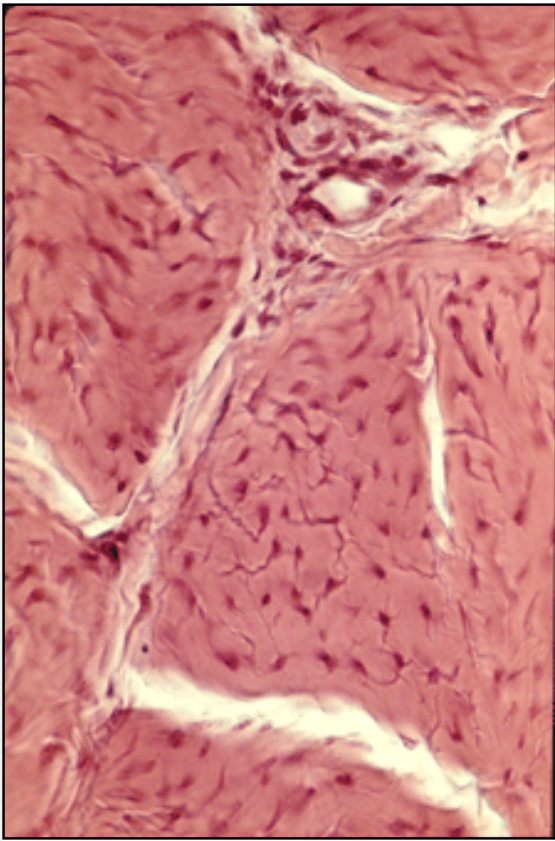


Fig. 5
Coupe
transversale à
travers un
ligament
(coloration HE)

Fig. 6
Coloration de van
Gieson des fibres
collagènes d'un
tendon (tissu
conjonctif dense)

Tissu conjonctif avec fonction de défense:

Essentiellement des cellules leucocytes, phagocytes mononucléés et tissu lymphoïde se trouvent en nombre important, entre autre, dans le tissu conjonctif ou le sang.

Fig. 1 - Lymphocyte

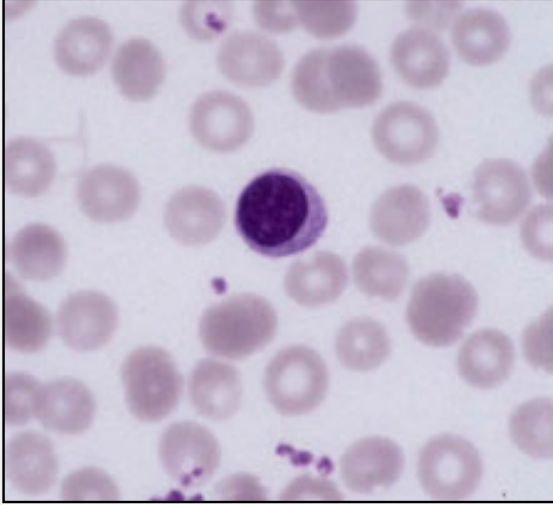
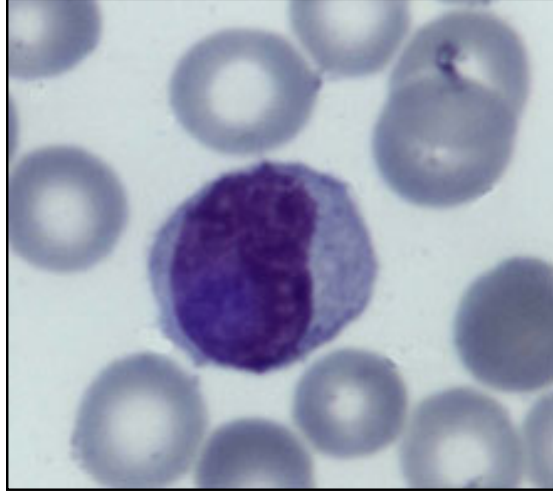

Fig. 2 - Monocyte



Légende

Fig. 1
Lymphocytes entourés par des erythrocytes et thrombocytes dans un frottis de sang (coloration: Giemsa).

Fig. 2
Monocyte avec le noyau réniforme typique dans un frottis de sang (coloration May-Grünwald-Giemsa)

Fig. 3 - Granulocytes neutrophiles

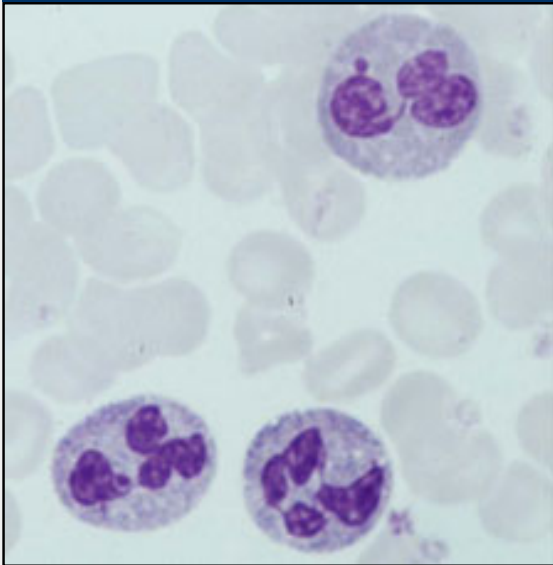
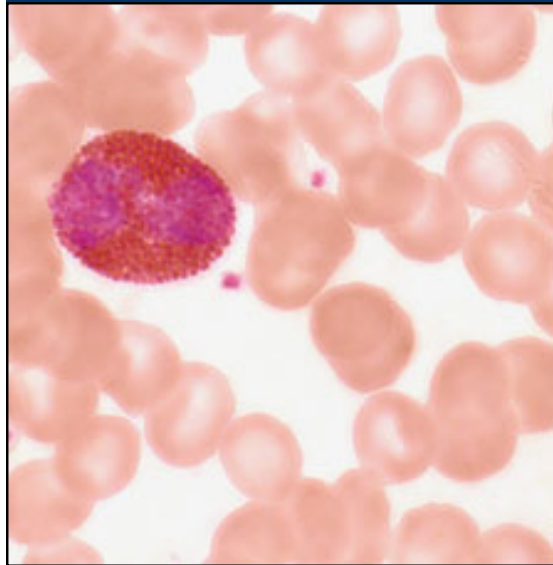


Fig. 4 - Granulocyte éosinophile



Légende

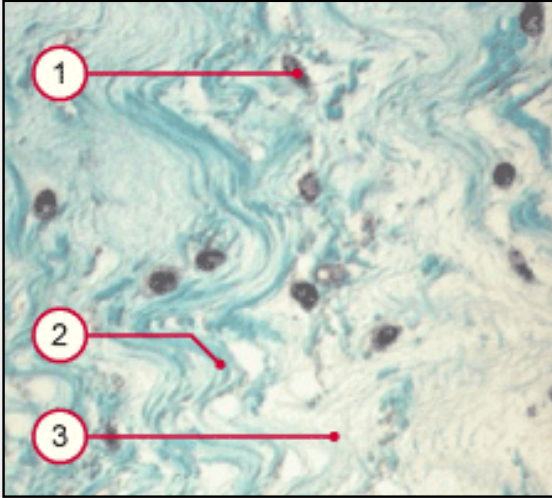
Fig. 3
Granulocytes neutrophiles avec un noyau multilobulé. Dans la cellule en haut on voit le "drumstick". (coloration May-Grünwald-Giemsa).

Fig. 4
Granulocyte éosinophile avec des granules éosinophiles dans le cytoplasme (coloration: Giemsa). .

Tissu conjonctif avec fonction de nutrition:

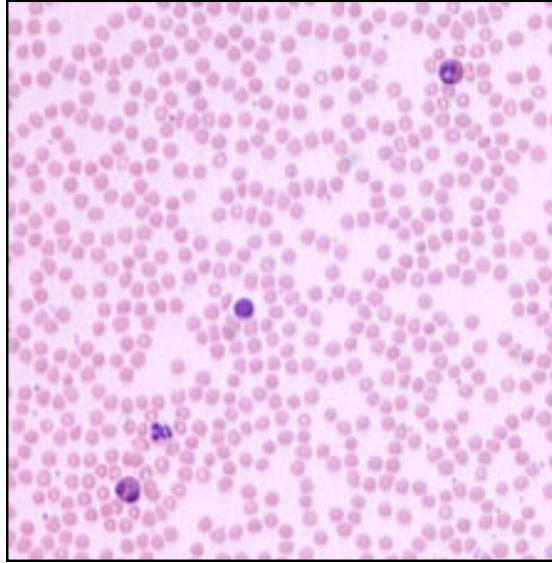
Responsable pour la nutrition sont, avant tout, le tissu adipeux, le sang et essentiellement la SFA (substance fondamentale amorphe).

Fig. 1 - matrice extracellulaire



1. Fibrocyte
2. Collagène Typ 1
3. SFA

Fig. 2 - frottis de sang



Légende

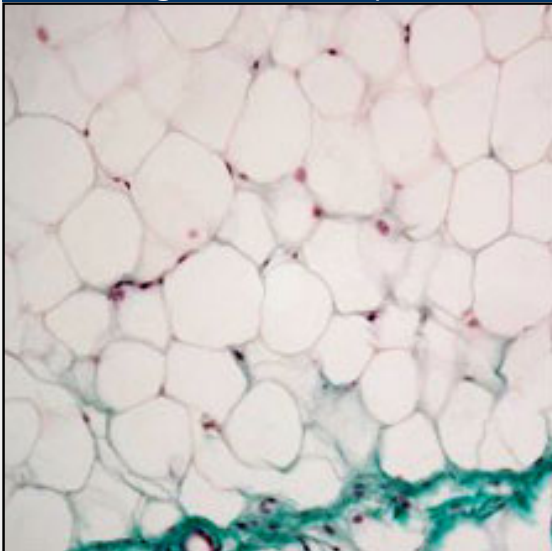
Fig. 1

Coupe à travers le cordon ombilical: SFA, fibres collagènes et des fibrocytes. (coloration de Ladewig).

Fig. 2

Frottis de sang avec quelques cellules de défense (coloration May-Grünwald)

Fig. 3 - tissu adipeux



Legende

Fig. 3

Tissu adipeux monoloculaire avec la forme typique d'une chevalière (coloration Goldner).

Division of Histology



Home > En général > Définitions

En général



Définitions

Cellule:

Unité vivante capable de vie autonome, de division et de répondre aux stimuli.

Tissu:

Cellules semblables, différenciées pour une même fonction. Dans le tableau suivant il y a les **4 types de tissus fondamentaux**:

groupe	composants	fonction
tissu épithelial	cellules	<ul style="list-style-type: none">• revêtement• absorption• sécrétion
tissu musculaire		
<ol style="list-style-type: none">1. lisse2. strié <ul style="list-style-type: none">• cardiaque• squelettique	<ul style="list-style-type: none">• cellules• fibres musculaires de la musculature squelettique (syncytium de cellules)	<ul style="list-style-type: none">• contraction
tissu nerveux	cellules et fibres nerveuses	réponse aux stimuli
tissu conjonctif	<ul style="list-style-type: none">• cellules• fibres• substance fondamentale amorphe	<ul style="list-style-type: none">• soutien• défense• nutrition

Pathopic:

- *vie autonome*
- *division*
- *réponse aux stimuli*

Organe:

formé par les 4 tissus en général, a une forme définie et une fonction déterminée par le tissu qui prédomine.

distinction entre:

- **organes pleins** (p.ex. glandes, foie)
- **organes creux** (p.ex. estomac, vessie)
 - stroma (tissu conjonctif)
 - parenchyme (partie fonctionnelle spécifique)

Système:

groupe d'organes morphologiquement et fonctionnellement semblables, repandus dans tout l'organisme et connectés entre eux (système nerveux, système vasculaire,...).

Appareil:

association d'organes et systèmes réunis dans un groupe fonctionnel d'ordre supérieur (app. digestif, app. respiratoire, app. génital, app. urinaire,).

organes pleins

organes creux

*Système:
organes semblables
du point de vue
morphologie et
fonction*



Division of Histology



Home > En général > Vue systématique

En général



Pathopic:

Vue systématique du tissu conjonctif

cellules	cellules fixes <ul style="list-style-type: none">• fibroblastes/-cytes• chondroblastes/-cytes• ostéoblastes/-cytes• adipocytes
	cellules mobiles <ul style="list-style-type: none">• histiocytes/macrophages• mastocytes• leucocytes:<ul style="list-style-type: none">○ granulocytes○ monocytes○ lymphocytes○ plasmocytes
substance extracellulaire = matrice extracellulaire	fibres: <ul style="list-style-type: none">• collagènes• réticuline• élastiques
	substance fondamentale amorphe (SFA): <ul style="list-style-type: none">• glycosaminoglycanes• protéoglycanes• glycoprotéines• liquide tissulaire

1. *cellules fixes*
2. *cellules mobiles*

collagènes
réticuline
élastiques

et

SFA

fonction	soutien: <ul style="list-style-type: none"> • fibres • SFA
	défense: <ul style="list-style-type: none"> • cellules mobiles
	nutrition: <ul style="list-style-type: none"> • SFA • adipocytes
dérivation	mésenchyme (=tissu conjonctif embryonnaire)

- *soutien*
- *défense*
- *nutrition*




En général



Pathopic:

Objectifs

- donner la définition de tissu conjonctif.
- énumérer les caractéristiques structurales et fonctionnelles qui distinguent le tissu conjonctif des autres types de tissus.
- connaître les fonctions du tissu conjonctif.
- connaître les trois constituants qu'on trouve dans tous les tissus conjonctifs.
- connaître les relations fonctionnelles entre cellules, fibres et substance fondamentale.
- connaître la composition biochimique et les sites de la synthèse des constituants de la matrice extracellulaire et savoir comment ils s'associent entr'eux.
- connaître la structure et la fonction des différents types cellulaires qu'on trouve dans le tissu conjonctif.
- connaître la signification biologique de la mobilité ou immobilité des cellules du tissu conjonctif.
- mettre en relation les composants du tissu conjonctif avec les fonctions du tissu conjonctif.
- décrire et comparer les différents types de tissu conjonctif en relation avec le type, la quantité, et l'arrangement de cellules, fibres et substance fondamentale amorphe.
- mettre en relation la composition des différents tissus conjonctifs avec leurs fonctions spécifiques.
- nommer des endroits dans le corps dans lesquels chaque type de tissu conjonctif se trouve et mettre en relation ces localisations avec la fonction du tissu.
- reconnaître les différents types de tissu conjonctif et de cellules conjonctives dans une coupe ou sur des photos de tissus ou organes et décrire leur fonction. (2ème prope).
- trouver les conséquences fonctionnelles d'un défaut structural d'un tissu conjonctif.
- connaître les interactions du tissu conjonctif avec les autres tissus.
- mettre en relation le tissu conjonctif avec les phénomènes de l'oedème et de l'inflammation.
- mettre en relation les différentes fonctions du tissu adipeux avec ses caractéristiques structurales.
- décrire le tissu adipeux en tant que tissu conjonctif en fonction des types de cellules, fibres et substance fondamentale.
- connaître les différences et similitudes entre les deux types de tissu adipeux.



Les cellules



Pendant la vie embryonnaire les cellules conjonctives dérivent des **cellules mésenchymatiques**; mais des cellules à potentialités multiples persistent en forme latente dans l'organisme adulte, elles sont capables de se différencier en cas de nécessité, dans les différents types de cellules conjonctives. Ces **cellules souches** sont petites, difficilement reconnaissables sur les coupes histologiques, souvent localisées près des vaisseaux; en microscopie électronique, elles présentent une chromatine dense, peu de mitochondries et un REG (RER) très peu développé.

Dans le t.c. et selon les différentes variétés on distingue deux types:

1. cellules fixes:

- **fibrocytes** et **-blastés***,
- **adipocytes**,
- **cellules endothéliales****,
- **osteocytes** et **-blastés***,
- **chondrocytes** et **-blastés***.

* les blastés forment le réservoir et peuvent se mobiliser.

** les cellules endothéliales, étant de dérivation mésenchymatique, peuvent être considérées aussi des cellules conjonctives.

2. Les cellules mobiles:

- **Histiocytes**
- **Monocytes mononucléés** (macrophages)
- **Mastocytes**
- **Plasmocyte**
- év. **Leucocytes*** (granulocytes, monocytes et lymphocytes)

* Elles seront décrites avec le sang.

Pathopic:

cellule souche:

- *petite*
- *difficilement reconnaissable*
- *près des vaisseaux*

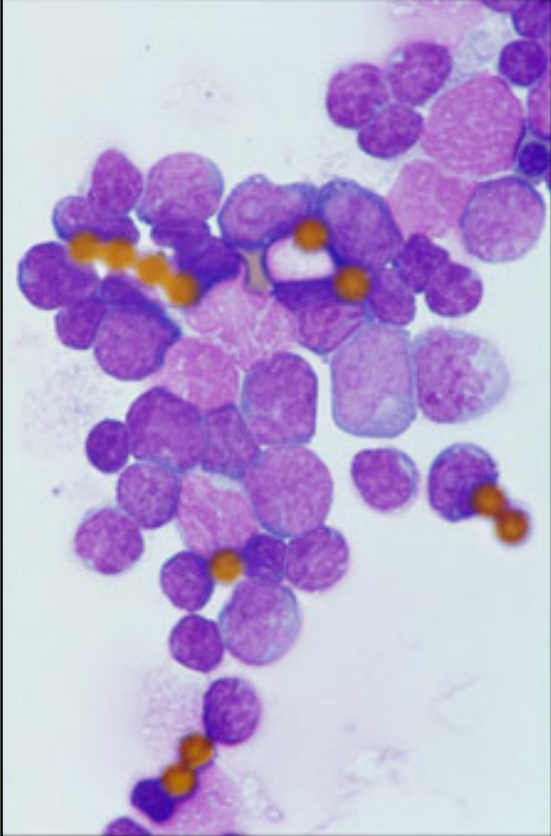
1. *cellules fixes*
2. *cellules mobiles*



Cellules souches adultes du sang:

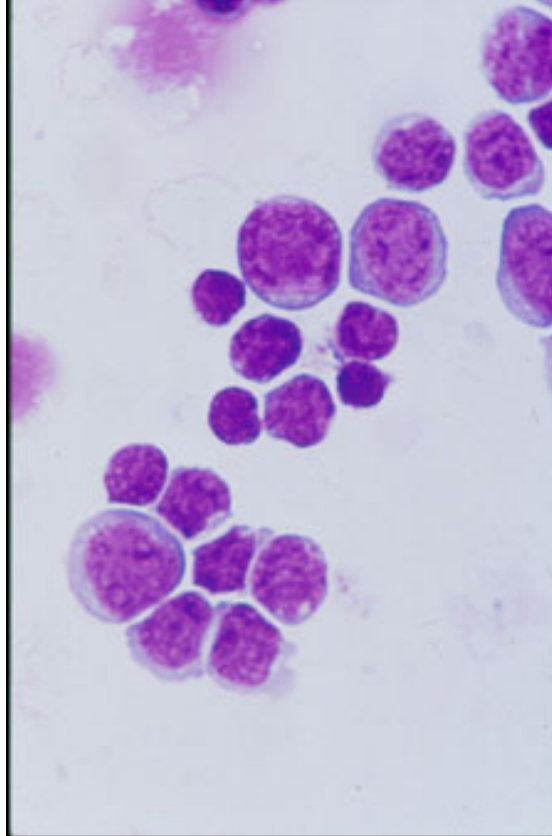
Les cellules souches adultes du sang se trouvent dans la moëlle. Elles ne se laissent séparer que avec des méthodes spéciales. Pour cette raison il faut les isoler avec un anticorps et les colorer avec un colorant panoptique. Le récepteur de surface CD34 est spécifique pour ces cellules.

Fig 1 -. cellules souches adultes du sang



© Prof. Dr. med A. Hirt, Kinderklinik Insel, Bern

Fig. 2 - cellules souches adultes avec des "beads" magnétiques



© Prof. Dr. med A. Hirt, Kinderklinik Insel, Bern

Légende

Fig. 1

Sur cette images il y a des cellules souches. Les tâches jaunes s'appellent 'magnetic beads', qui sont chargés avec du colorant, s'attachant à la surface de ces cellules souches. C'est l'anticorps contre le récepteur CD34, qui définit ces cellules.

Fig. 2

Les cellules souches avec le récepteur CD34 sont isolées de la moelle et colorées avec un colorant panoptique.

Cellules fixes



Fibroblastes, -cytes

Fibroblastes

Les fibroblastes (*blastos = bourgeon*) sont les **cellules principales du t. c.** qui synthétisent les précurseurs de la substance intercellulaire du t.c. (fibres et SFA), elles dérivent des **cellules mésenchymatiques**. Ils représentent la forme cellulaire en prolifération et active dans la **synthèse des composants extracellulaires**, en microscopie optique ils ont une forme plus ou moins allongée avec de nombreux prolongements, un cytoplasme basophile, chromatine fine (**euchromatine**) et nucléoles évidents.

Fibrocytes

Le fibrocyte proprement dit du t. c. adulte est au repos, a une forme plus allongée (souvent adhérent aux fibres collagènes), ses prolongements viennent en contact avec ceux d'autres fibrocytes (tight et gap junction), il est plus ou moins fixe, cytoplasme acidophile (= éosinophile), chromatine dense (**hétérochromatine**).

- **grandeur:** 50 µm
- **localisation:** dans tous les t.c.
- **fonction:** synthèse des fibres et de la SFA
- **remarques:**
 - les fibrocytes peuvent, en cas de besoin, se transformer en fibroblastes
 - à proximité des fibroblastes il y a du tropocollagène et microfibrilles.
 - contiennent des microfilaments

Pathopic:

Fibroblastes:

- font la SFA et les fibres
- cytoplasme basophile

Fibrocytes:

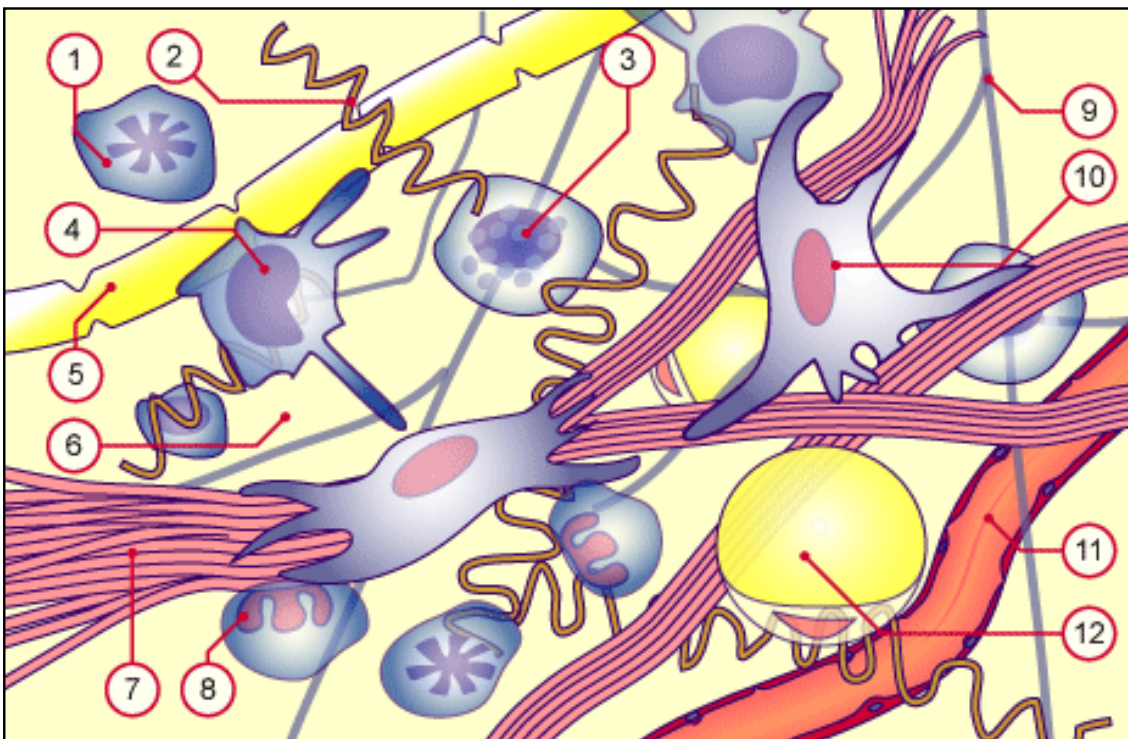
- au repos
- cellules rel. fixes
- cytoplasme acidophile

Fig. 2 - tissu conjonctif avec des cellules et de la matrice extracellulaire

Légende

Fig. 2

Coupe du tissu conjonctif avec des cellules fixes et mobiles. Il y a deux fibroblastes qui produisent des fibres. Toutes les structures sont entourées par la substance fondamentale amorphe (SFA).



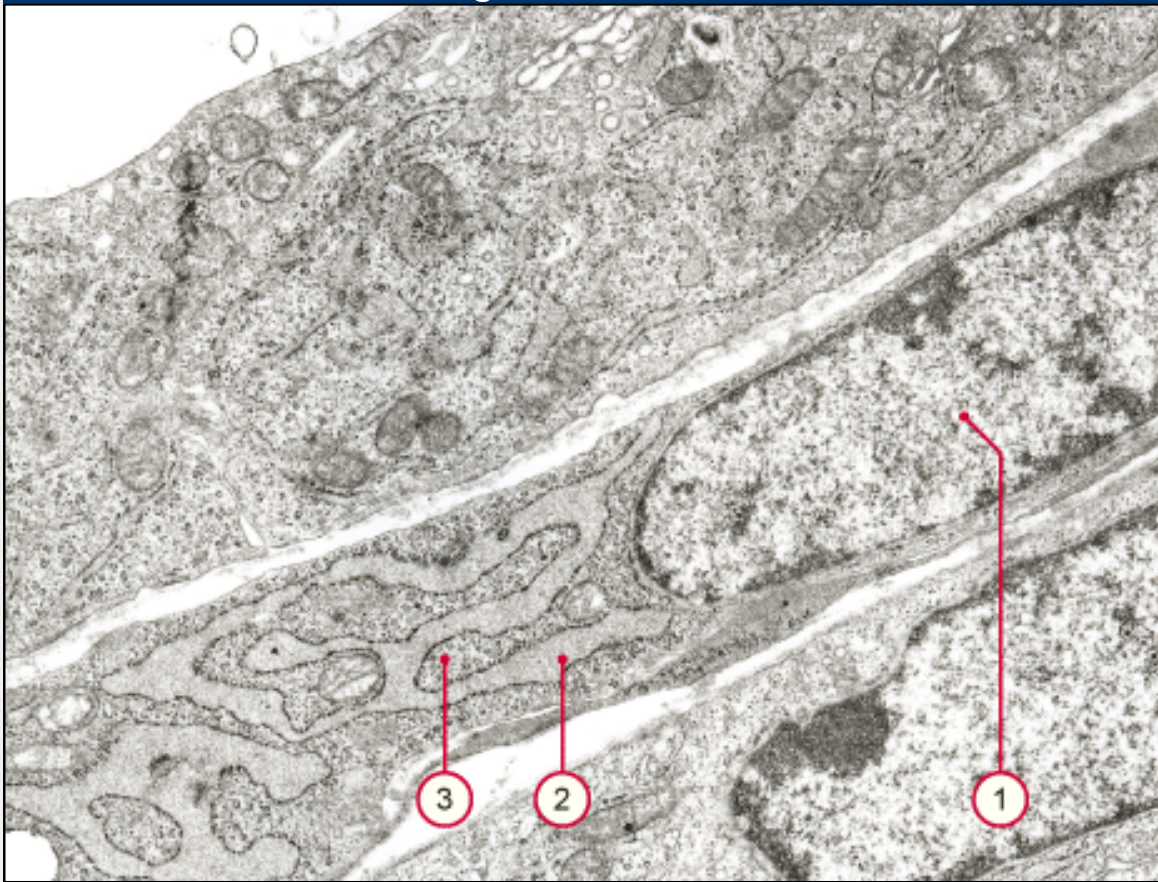
- | | |
|-------------------------|-------------------------------|
| 1. Plasmocyte | 7. microfibrilles collagènes |
| 2. fibrilles élastiques | 8. granulocyte neutrophile |
| 3. Mastocyte | 9. fibres de réticuline |
| 4. Macrophage | 10. fibroblaste |
| 5. fibre nerveuse | 11. capillaire avec endothèle |
| 6. SFA | 12. adipocyte |

Pathologie:

- **myofibroblastes**: (E): jouent un rôle dans la formation des cicatrices.
- **fibrome**: (D): tumeur bénigne du t.c.
- **fibrosarcome**(D): tumeur maligne du t. c.



Fig. 1 - Fibroblaste



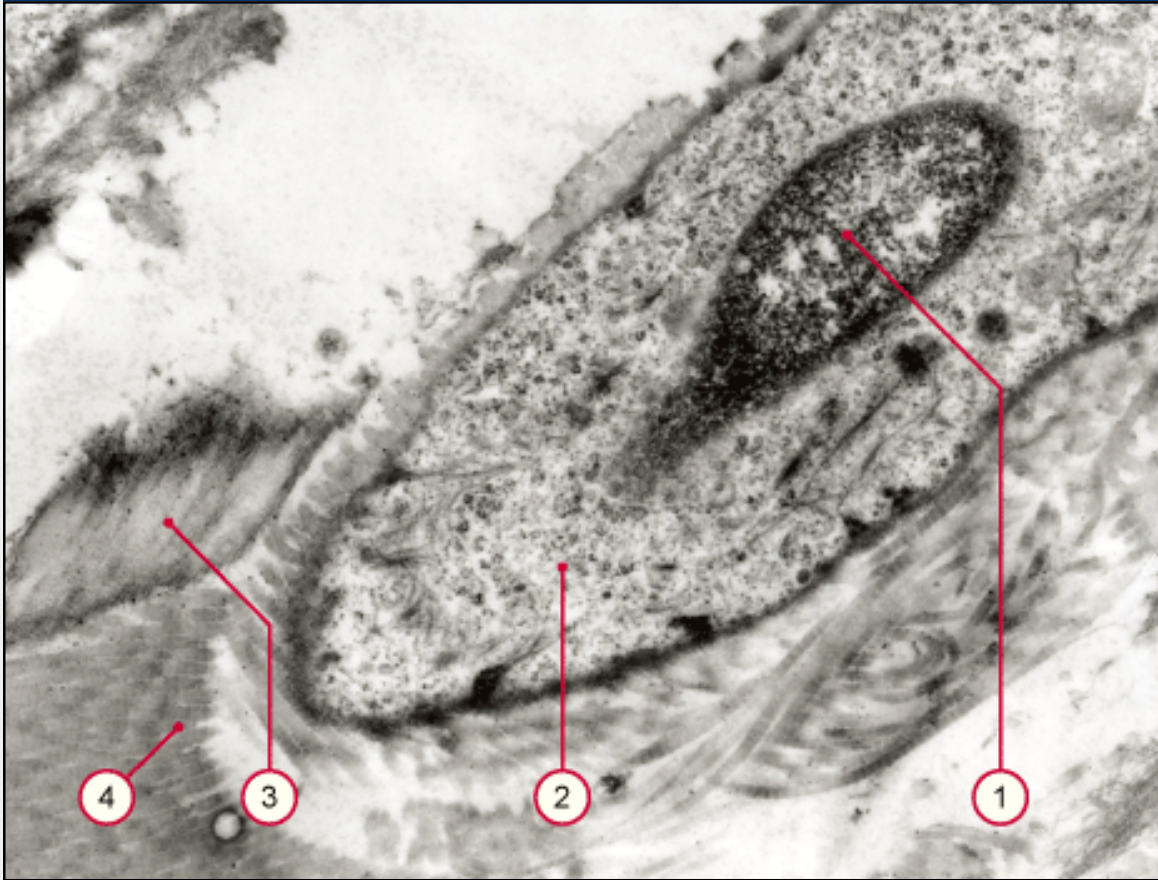
1. Euchromatine du noyau d'un fibroblaste
2. rER dilaté
3. Ribosomes libres

Légende

Fig. 1

Le fibroblaste est une cellule active avec de l'euchromatine (claire dans l'image ME). Dans le cytoplasme il y a beaucoup de rER et des ribosomes libres pour la production des protéines .

Fig. 1 - fibrocyte



1. Hétérochromatine du noyau d'un fibrocyte
2. peu d'organelles dans le cytoplasme
3. fibrilles élastiques (**sans** périodicité)
3. fibrilles collagènes (**avec** périodicité)

Légende

Fig. 1

Ce fibrocyte est en repos avec de l'hétérochromatine (sombre dans l'image ME). Dans le cytoplasme il y a peu d'organelles actives.

Cellules fixes



Adipocytes

Les adipocytes sont aussi des cellules conjonctives ubiquitaires qui peuvent se trouver isolées ou en petits groupes. Mais souvent et dans des localisations particulières ils se regroupent en **lobules** (E) pour former un type de tissu conjonctif, le **tissu adipeux** (E) qui sera considéré à part. Ici nous considérons la cytologie de l'adipocyte. C'est une cellule très grande (50 à 150 µm de diamètre), elle dérive d'une cellule mésenchymatique à travers une forme jeune, le lipoblaste.

Les adipocytes sont les seules cellules conjonctives entourées par une **membrane basale**, renforcée par des fibrilles reticulées. En microscopie optique, et avec les méthodes histologiques classiques, les adipocytes apparaissent vides, en effet la cellule est occupée par une énorme goutte lipidique, qui lors de la déshydratation du tissu est extraite par les solvants organiques (alcool, xylol); cette goutte n'est pas délimitée par une membrane.

- **grandeur:** 50-150 µm
- **localisation:** partout dans le corps
- **fonction:** réserve
- **remarques:** :
 - Dans les cellules les gouttes sont entourées par des microfilaments (**pas par une membrane**)
 - le noyau est déplacé au bord par la goutte lipidique.
 - la goutte lipidique: pas hydrosoluble
 - lipoblaste: précurseur des adipocytes, il y a plusieurs gouttes lipidiques dans le cytoplasme, qui confluent plus tard.

Pathopic:

Adipocyte:

- *forme des lobules*
- *entouré par une membrane basale*
- *les gouttes lipidique sont optiquement vides*
- *noyau au bord de la cellule*

Fig. 3 - Adipocytes

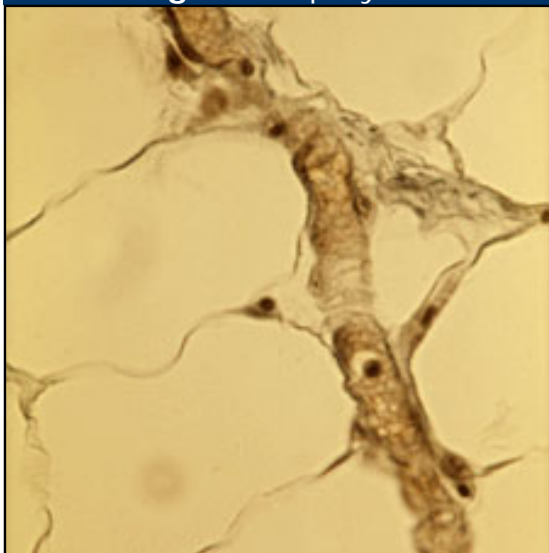
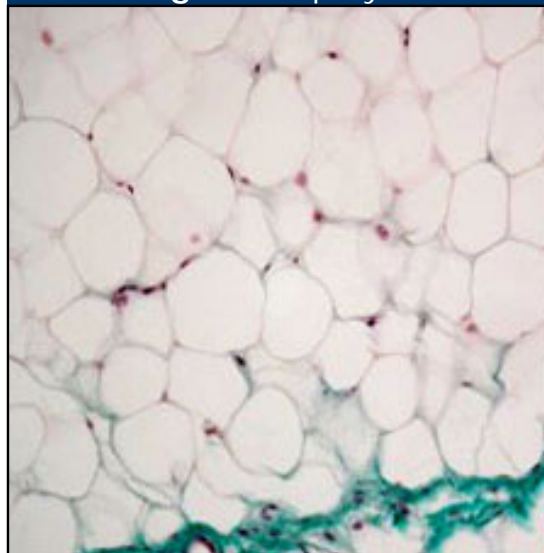


Fig. 4 - Adipocytes



Légende

Fig. 3

Des adipocytes, le noyau est déplacé vers le bord de la cellule.

Fig. 4

Accumulation de cellules adipeuses, se regroupant en lobules, en bas il y a un vaisseau. .

Pathologie:

- **Lipome** (Pp): tumeur bénigne
- **Liposarcome** (Pp): tumeur maligne du tissu adipeux.



Cellules fixes



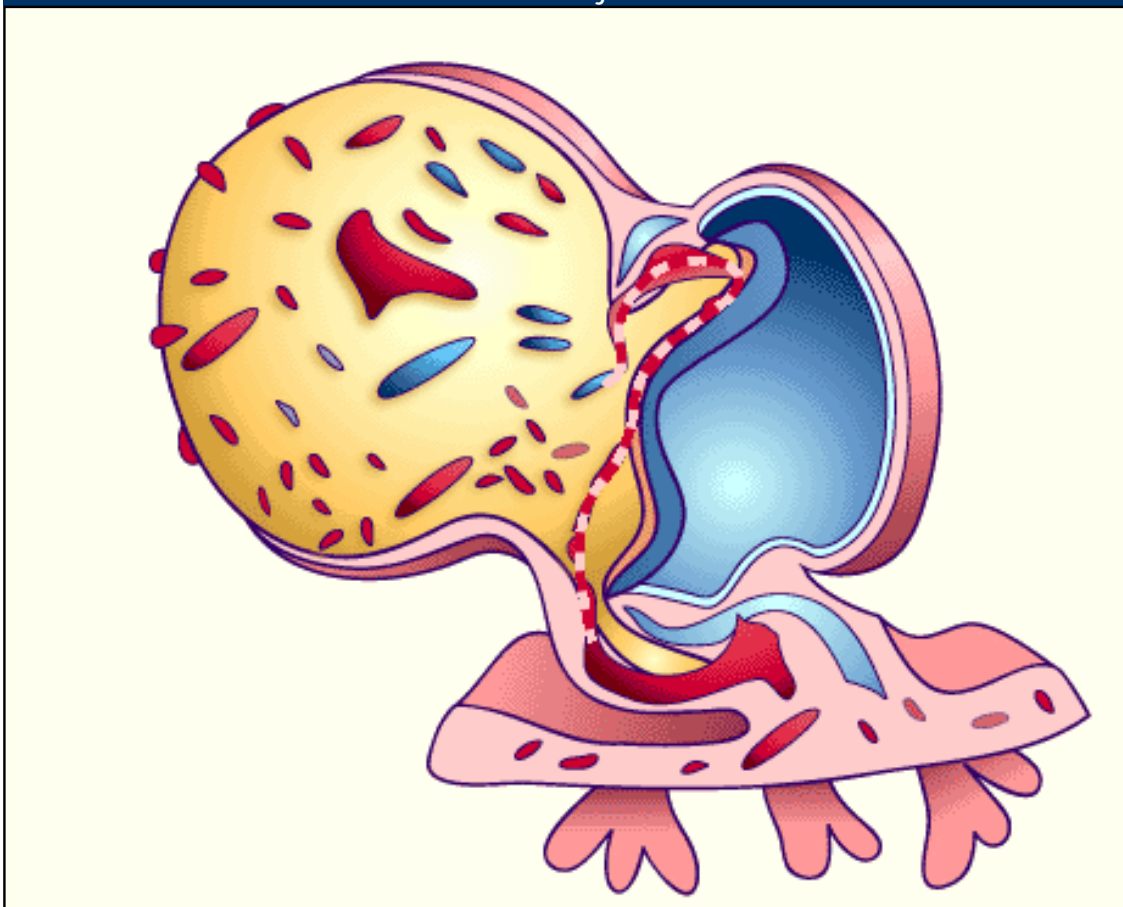
Cellules endothéliales

Les cellules endothéliales, si l'on tient compte de leur dérivation mésenchymatique, peuvent être considérées comme des **cellules fixes** du t. c., bien que leur morphologie puisse les faire considérer comme des cellules épithéliales extrêmement aplaties. Les premières cellules endothéliales apparaissent dans l' **aire extra embryonnaire** au niveau de la paroi du **lécithocèle** (ou sac vitellin) environ à la 3ème semaine. A ce niveau des cellules mésenchymatiques se regroupent pour former des amas, appelés îlots sanguins de Pander- Wolff.

Pathopic:

- Apparence des premières cellules endothéliales sur le lécithocèle
- avec ou sans membrane basale, ce qui dépend du lieu.

Fig. 5 - îlots sanguins sur le lécithocèle d'un embryon env. 23 jours



© A Web-Based Training in Medical Embryology

Légende

Fig. 5

Les premiers îlots sanguins se forment sur le lécithocèle. La direction du flux sanguin est animé, Mais il faut bien se rendre compte que en ce moment le sang ne fait que des mouvements pendulaires.

Les cellules endothéliales tapissent les vaisseaux sanguins et lymphatiques et l'intérieur des cavités cardiaques, elles ont une forme extrêmement aplatie (0.1-1 μm), polygonale (10-15 /20-25 μm), elles reposent en général sur une **membrane basale** (voir différents types de capillaires) elles sont unies entr' elles par des **desmosomes** (E) et des **jonctions serrées**(E).

- **grandeur**: 0.1 - 1 μm épaisseur 10 - 25 μm largeur
- **localisation**: elles tapissent les vaisseaux sanguins et lymphatiques, l'intérieur des cavités cardiaques.
- **fonction**: elles assurent une surface glissante et en conséquence empêchent la coagulation sanguine
- **remarques**:
 - Elles contiennent le facteur 8 (von Willebrand) important pour la coagulation du sang dans les corps de Weibel-Palade

Pathologie:

- **maladie de von Willebrand** (F): dérangement fréquent de la coagulation sanguine
- **hémangiosarcome** (D): tumeur maligne qui prend origine des vaisseaux sanguins



Cellules mobiles



Histiocytes - Macrophages

Les **histiocytes** (ιστός [histos]"=tissu, κύτος [kutos] = cellule) - **macrophages** (•ακρός [macros]=grand, φαγεῖν [phagein] = manger) ou phagocytes mononucléés, représentent environ le 30 à 50% des cellules dans le **t. c. lâche**, ils dérivent des **monocytes** du sang sortis des veinules post capillaires par **diapédèse** mais ils peuvent se multiplier aussi dans le t.c. où ils ont une durée de vie de 2-3 mois et sont ensuite phagocytés par d'autres macrophages; leur fonction principale est la phagocytose. On parle d'histiocytes pour des cellules plus ou moins fixes, peu actives, n'ayant pas encore phagocyté. Les **macrophages** manifestent par contre une grande activité phagocytaire et la capacité de détruire bactéries, cellules mortes, débris cellulaires, est les substances qu'ils ont phagocytées grâce aux enzymes hydrolytiques de leurs lysosomes. Histiocytes et macrophages représentent deux phases fonctionnellement différentes d'un même type cellulaire.

- **grandeur**: 15-20 µm
- **localisation**: partout
- **fonction**: phagocytose des résidus cellulaires, bactéries et des cellules mortes
- **remarques**:
 - filaments contractiles pour le mouvement (20 µm/s)
 - activation par des substances toxiques ou des inflammations
 - riche en lysosomes (avec la phosphatase acide)

Localisation des histiocytes et macrophages

Les histiocytes-macrophages sont ubiquitaires. Mais toutefois dans certaines localisations ils assument des fonctions encore plus spécifiques et parfois une appellation particulière. Voilà quelques exemples de cellules phagocytantes:

- **histiocytes-macrophages proprement dits** : dans le t. c. lâche, très répandus (30-50% de toutes les cellules)
- **microglia** (D): dans le SNC - cellules de Hortéga dérivent des mésoblastes - ont la fonction d'histiocytes
- **monocytes** précurseurs des histiocytes - ils se trouvent dans le sang. Quand ils sont utilisés dans le t. c. ils quittent les vaisseaux par **diapédèse**.
- **cellules de Kupffer**: intercalées dans la paroi des capillaires sinusoides du foie
- **macrophages alvéolaires** (D): dans les alvéoles pulmonaires, ils phagocytent les poussières et charbon de l'air.
- **macrophages péritonéaux**
- **ostéoclastes**: **macrophages** de l'os
- **cellules de Langerhans** (E): dans l'épiderme - elles phagocytent des particules entrées à travers la peau.
- **cellules dendritiques et interdigitées pour les T- et B-**

Pathopic:

monocyte du sang en deux formes dans le tissu:

- *histiocyte*
- *macrophage*

différents types de macrophages:

- *microglia*
- *monocytes*
- *cellules de Kupffer*
- *macrophages alvéolaires*
- *macrophages péritonéaux*
- *ostéoclastes*
- *cellules de Langerhans*
- *cellules dendritiques et interdigitées*
- *cellules du type A des membranes synoviales*

lymphocytes dans les organes lymphatiques - présentant les antigènes - phagocytant des petits débris cellulaires

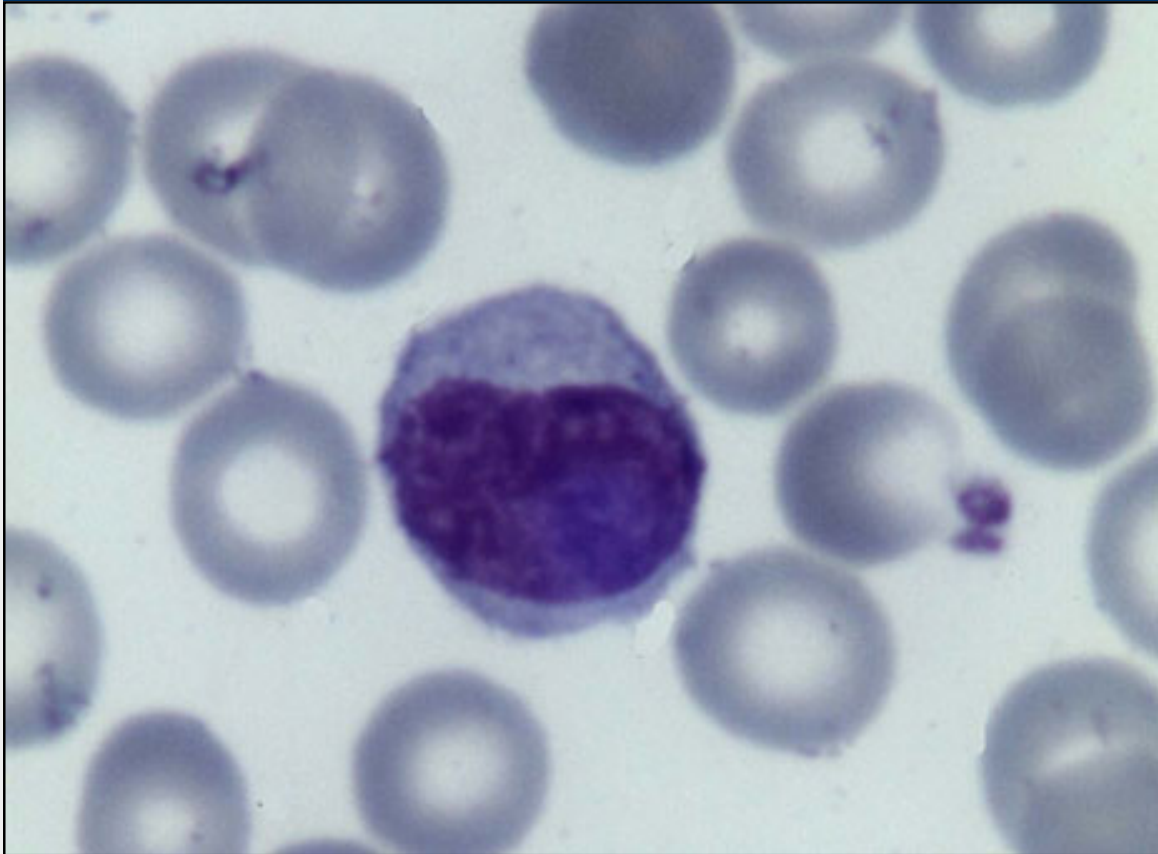- **cellules du type A des membranes synoviales.**

cellules géantes : si le corps étranger est trop grand pour une cellule, les macrophages fusionnent et forment des cellules géantes.

Pathologie:

- **macrophages épithélioïdes** (E): Lorsque par exemple une épine entre dans la peau, les macrophage l'entourent et prennent l'aspect de cellules épithéliales.
- **histiocyte** (Pp)
- **histiocytosarcome**

Fig. 1 - Monocyte



Légende

Fig. 1

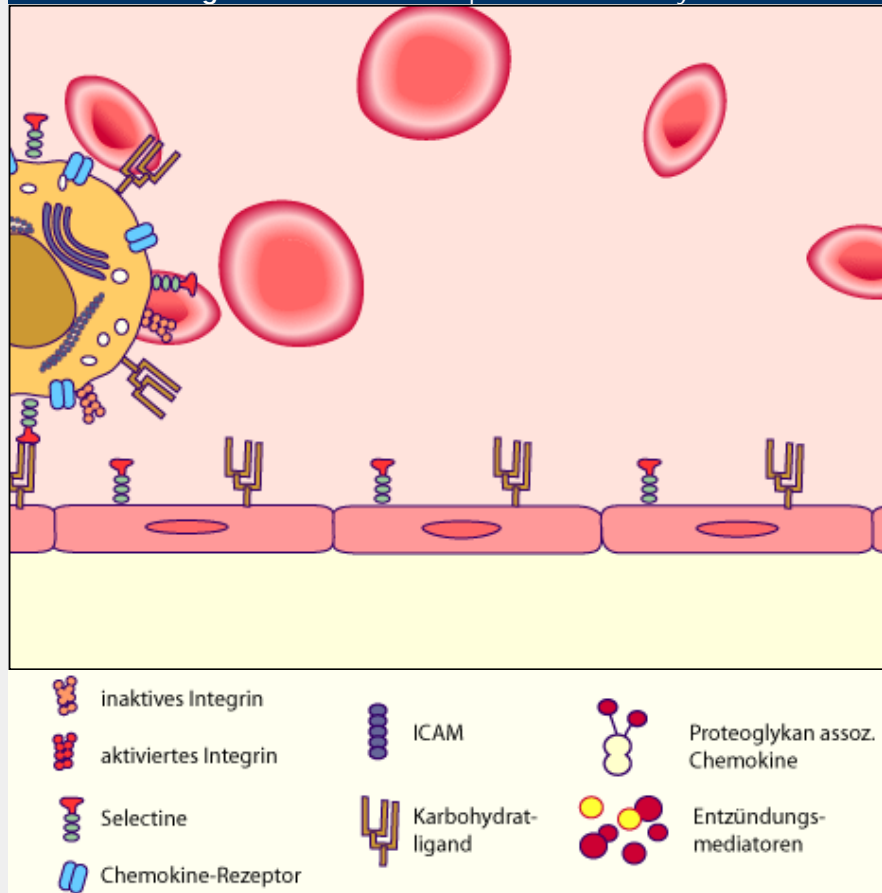
Monocyte dans un frottis de sang. Le noyau est réniforme.
(coloration: May-Grünwald-Giemsa)

diapédèse des leucocytes

▶ en cliquant sur la flèche rouge vous pouvez activer le schéma interactif

attention: les récepteurs sont dessinés trop grands!

Fig. 1 - schéma de la diapédèse des leucocytes



Legende

Fig. 1

La diapédèse des leucocytes se fait **en 5 pas**:

- margination
- rolling
- activation
- attachment
- diapédèse

▶ **margination:** les cellules sont pressées vers le bord des veinules.

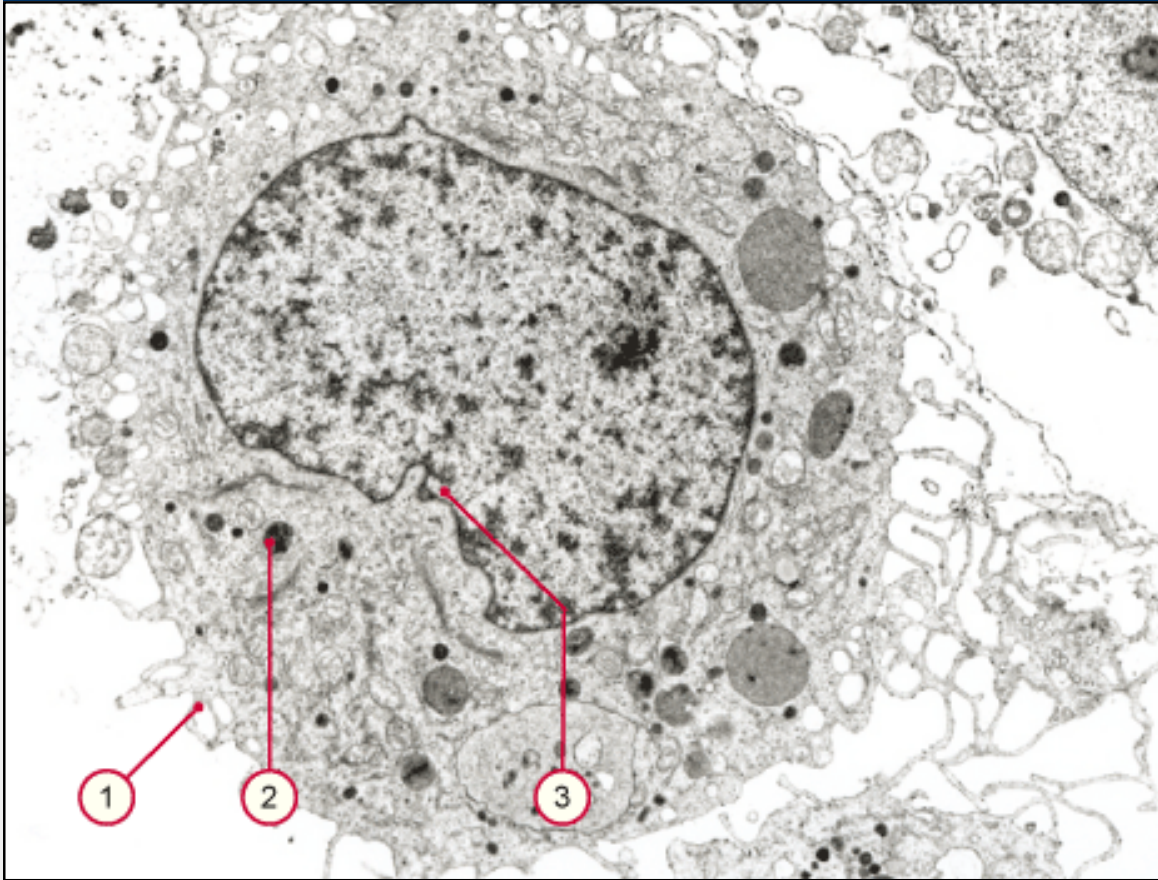
▶ **rolling:** les leucocytes roulent à la surface des cellules endothéliales avant tout dans les veinules où le flux du sang est lent.

▶ **activation:** les cellules endothéliales sont activées par des médiateurs d'inflammation. Elles produisent des **chémokines** associées aux protéoglycanes, qui sont localisées à la surface des cellules endothéliales. Ces protéoglycanes stimulent les récepteurs sur la surface du leucocyte.

▶ **attachment:** ce récepteur d'intégrine active les intégrines inactives sur sa membrane cellulaire avec des signaux nucléaires. Ces intégrines activées s'attachent aux **ICAM** (intercellular adhesion molecule) de la cellule endothéliale.

▶ **diapédèse:** la migration se fait entre deux cellules endothéliales dans la région d'inflammation, en suivant un gradient de concentration des médiateurs d'inflammation.

Fig. 1 - Macrophage



1. surface irrégulière du macrophage
2. lysosomes primaires et secondaires
3. noyau bosselé

Légende

Fig. 1

Ce macrophage a une surface très irrégulière, des lysosomes primaires et secondaires. Le noyau est bosselé, et il a de l'euchromatine (cellule active).

Cellules mobiles



Plasmocytes

Les **plasmocytes** (E) sont en général rares au sein du tissu conjonctif excepté dans la lamina propria de la muqueuse de l'appareil digestif; ils sont nombreux par contre lors d'inflammation chronique et dans les processus d'immunisation.

Ils manquent dans le fœtus et chez le nouveau-né. Ils dérivent des **lymphocytes B** à travers une forme activée d'immunoblaste, ne se multiplient pas une fois différenciés et ont une durée de vie d'environ 10 à 30 jours: ce sont les principaux producteurs d' anticorps, synthétisés en réponse à un antigène.

- **grandeur:** 10-20 μm
- **localisation:** moëlle osseuse, système lymphatique, lamina propria de la muqueuse de l'intestin, muqueuse de l'uterus pendant la menstruation (pour combattre de nombreuses bactéries [= antigène]).
- **fonction:** production des anticorps
- **remarques:**
 - noyau à la périphérie en forme de roue
 - le cytoplasme est basophile (riche en rER)
 - La zone de Golgi apparaît plus claire au microscopie optique
 - **durée de vie:** 10 à 30 jours

Pathologie:

- **Plasmocytome** (D): maladie systémique avec une multiplication néoplastique des plasmocytes.

Pathopic:

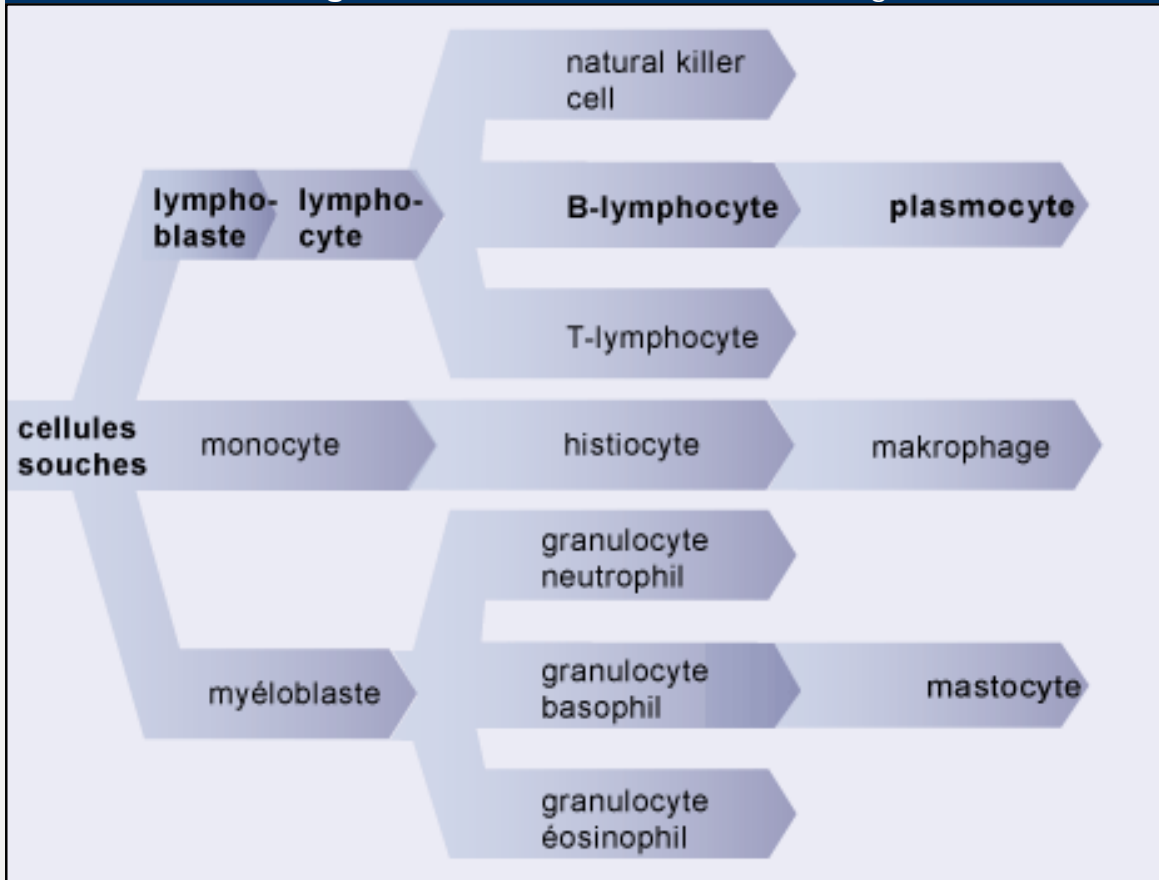
Plasmocyte:
normalement rare dans le tissu conjonctif, excepté en cas d'inflammation et d'allergie.

- *production des anticorps*
- *dérivent des lymphocytes B*



Schéma de la dérivation des cellules sanguines

Fig. 1 - dérivation des cellules du sang



Legende

Fig. 1

Les plasmocytes dérivent des lymphoblastes resp. lymphocytes B.

Fixe Zellen



Mastocytes

Les mastocytes (mästen = engraisser, nourrir) sont des cellules conjonctives ubiquitaires, localisées surtout près des vaisseaux et particulièrement abondantes dans le t.c. lâche des laminae propriae des muqueuses, dans le mésentère, dans le derme, dans la paroi des artères de gros calibre. Elles dérivent **d'une cellule souche** originaire de la moelle osseuse et arrivent dans le tissu conjonctif par voie sanguine. Ici elles se différencient en mastocytes, dont la durée de vie est assez longue (plus que 10 mois chez le rat) et ils maintiennent un faible taux de mitoses. Les mastocytes interviennent dans les phénomènes **d'allergie, d'inflammation** et **dans la réponse immunitaire sensu latu**, dans le métabolisme de la SFA et des lipides. Ce sont des cellules ovalaires, de 20-30 μm de diamètre avec un noyau central, leur cytoplasme est rempli de nombreux granules basophiles et métachromatiques (histamine, héparine).

- **grandeur:** 20-30 μm
- **localisation:** muqueuses, mésentère, derme, dans la paroi des artères de gros calibre
- **fonction:** interviennent dans les phénomènes **d'allergie** et **d'inflammation**
- **remarques:**
 - durée de vie: 10 mois chez les rats
 - métachromasie: propriété d'une structure biologique de se colorer dans une nuance différente de celle de la solution du colorant employé pour la coloration.
 - granules d'histamine: l'histamine provoque une dilatation des vaisseaux
 - granules d'héparine: l'héparine empêche la coagulation sanguine

Pathopic:

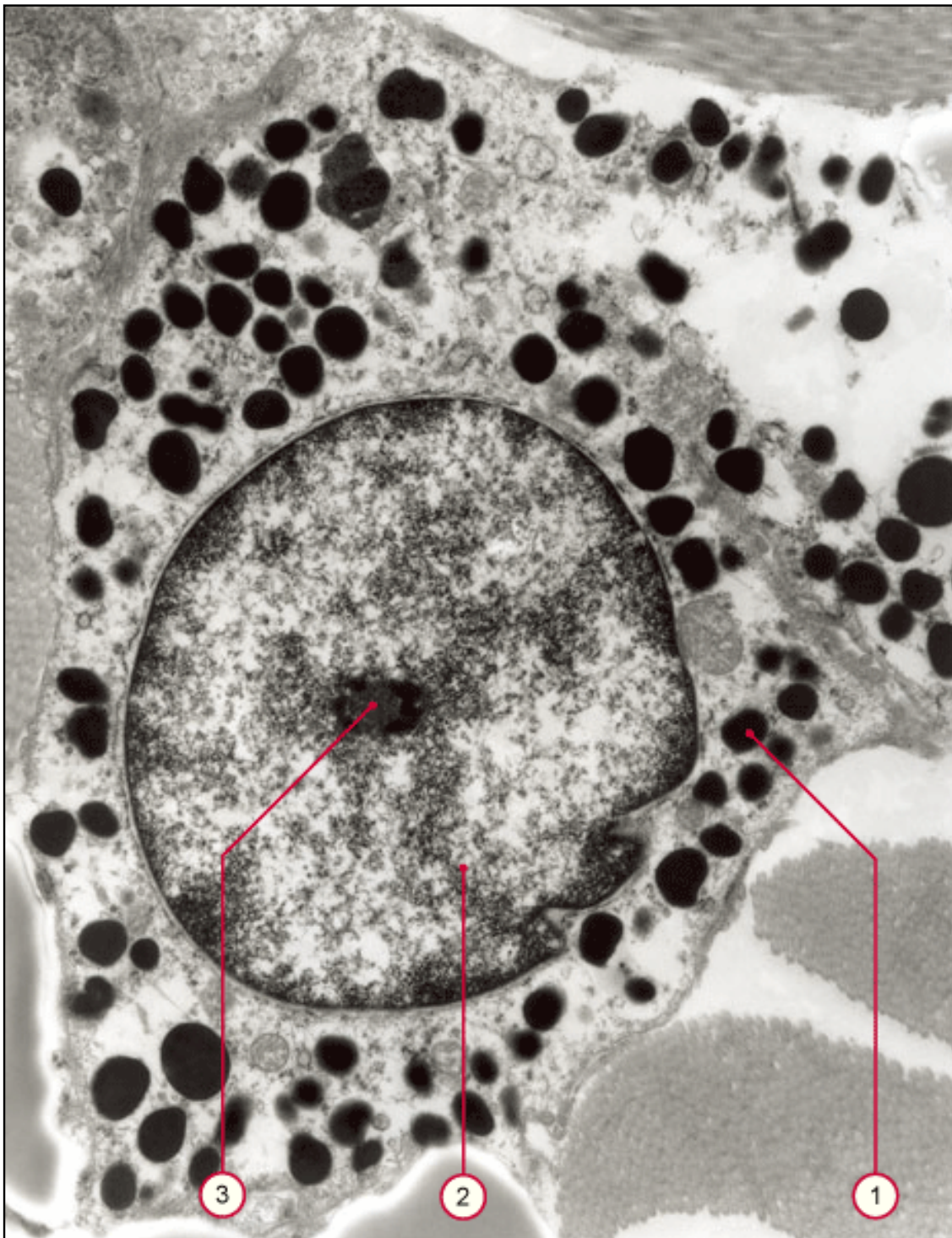
Mastocyte:
toujours près des vaisseaux:

- *allergie*
- *inflammation*

Fig. 6 - Mastocyte au ME

Légende

Fig. 6
mastocyte au ME; les granules foncés contiennent de l'histamine et l'héparine. le mastocyte est en train de se dégranuler à droite en haut de l'image.



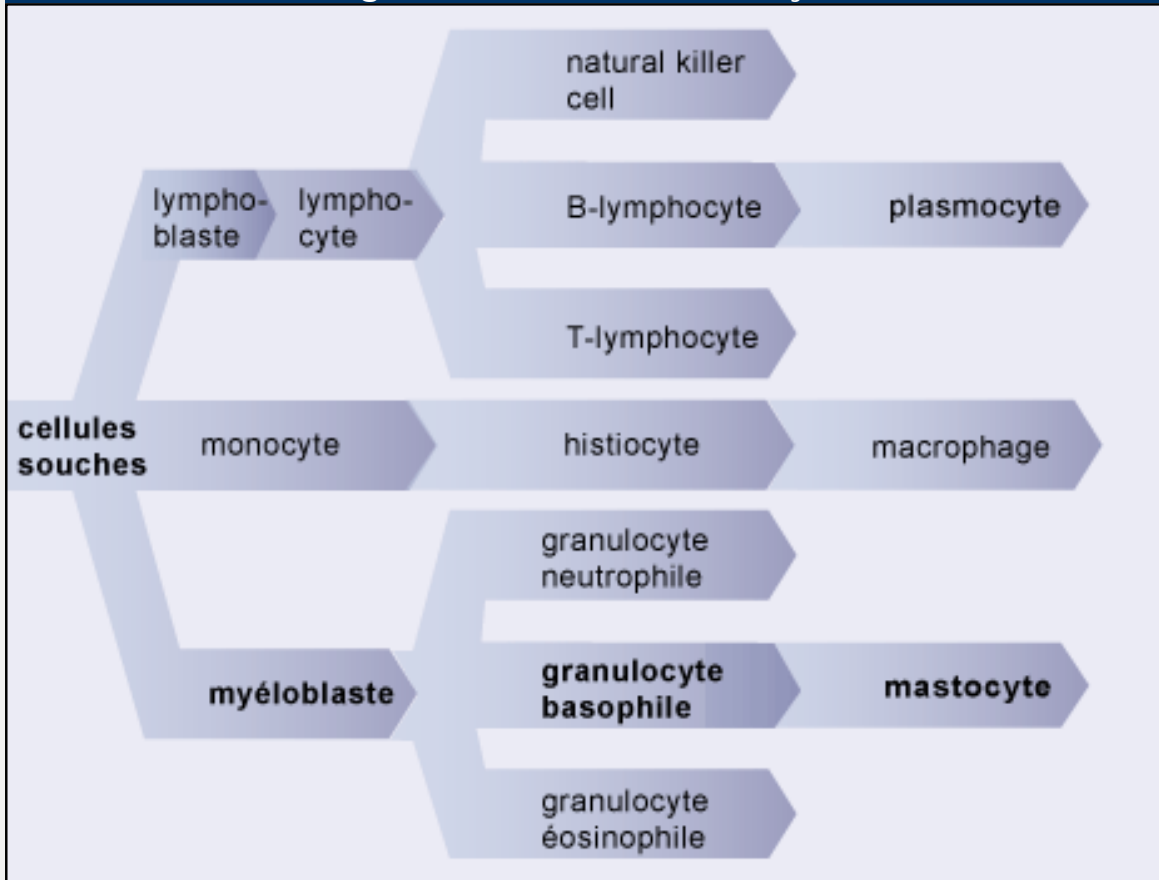
1. granules bien foncés au ME
2. noyau
3. nucléole

Pathologie:

- **allergie** (F)
- **inflammation** (D)



Fig. 1 - dérivation des mastocytes



Légende

Fig. 1


Les mastocytes dérivent des myéloblastes dans la moelle osseuse.

Division of Histology



[Home](#) > [Cellules](#) > [Résumé](#)

Cellules



Pathopic:

Résumé

type cellulaire	activité ou production principale	fonction
fibroblastes chondroblastes ostéoblastes odontoblastes	production des fibres et de la substance fondamentale amorphe (SFA)	structure
adipocytes	réserve de gras neutres, production de chaleur	réserve d'énergie production de chaleur protection mécanique
macrophages granulocytes neutrophiles	phagocytose des substances étrangères phagocytose des bactéries	défense
granulocytes éosinophiles	phagocytose des complexe antigène-anticorps	immunologique
lymphocytes	production de cellules immunocompétentes	immunologique
plasmocytes	production des anticorps	immunologique
granulocytes basophile mastocytes	libération des substances pharmacologiquement actives (héparine, histamine)	défense/ allergie



[Page précédente](#) • [Page suivante](#)

Matrice extracellulaire



La **matrice extracellulaire** (MEC) est un terme collectif pour tous les **composants matriciels** dans l'espace extracellulaire de **tous** les 4 types de tissus. Dans ce module nous parlons de la MEC du t. c. Il s'agit des macromolécules, qui sont produites par des cellules et sécrétées dans l'espace extracellulaire, où elles sont immobilisées par des interactions avec d'autres molécules. Le volume relatif de la MEC dans le t.c. est grand comparé avec celui des autres types de tissus. Donc sa fonction est assez importante. La matrice extracellulaire du t. c. contient les fibres et la substance fondamentale amorphe:

fibres:

- fibrilles collagènes (pour les fibres collagènes et de réticuline)
- fibres élastiques

substance fondamentale amorphe:

- glycosaminglycanes (GAG)
- protéoglycanes (PG)
- protéines adhésives
- liquide extracellulaire

attention:

1. On ne voit que les fibres de la MEC dans une coupe histologique.
2. Si jamais on parle de trois types de fibres à la suite, il n'y en a que **deux types fondamentaux**:
 - les fibres collagènes et de réticuline consistent des **fibrilles collagènes**
 - les fibres élastiques consistent **d'élastine** et des **microfibrilles**

Pathopic:

matrice extracellulaire:

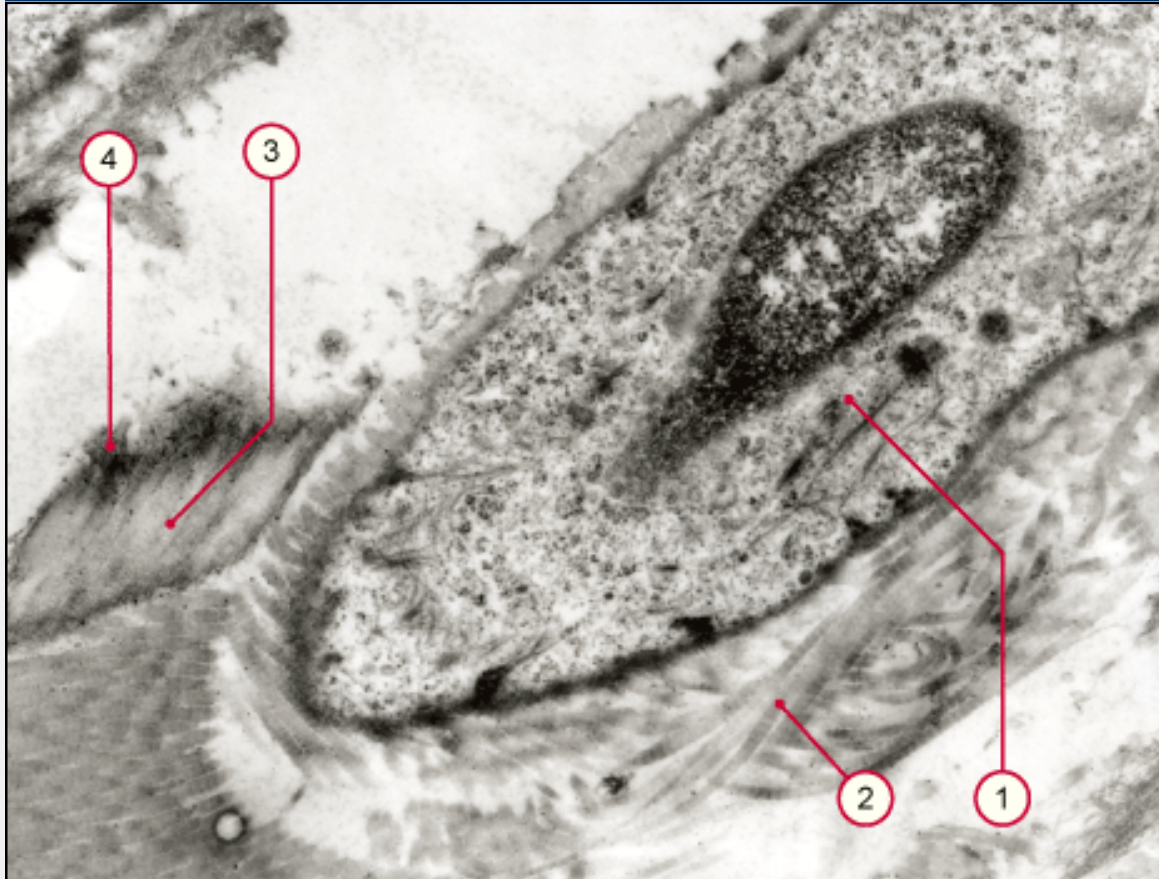
- *dans tous les tissus*
- *macro-molécules*
- *volume relatif variable*

MEC consiste:

- *des fibres*
- *substance fondamentale amorphe*



Fig. 1 - Fibrozyt



1. hétérochromatine du noyau d'un fibrocyte
2. peu d'organelles dans le cytoplasme
3. fibres élastiques (**sans** périodicité)
4. microfibrilles collagènes (**avec** périodicité)

Legende

Fig. 1

Ce fibrocyte est au repos avec de l'hétérochromatine dans le noyau (foncé dans le ME-image). Dans la matrice extracellulaire il y a des microfibrilles collagènes et des fibres élastiques.

Fibres



Pathopic:

vue d'ensemble de la coloration des éléments de la MEC

- le type le plus abondant
- les fibres consistent de fibrilles qui sont anisotropes dans le microscope en lumière polarisée.

Fibres collagènes

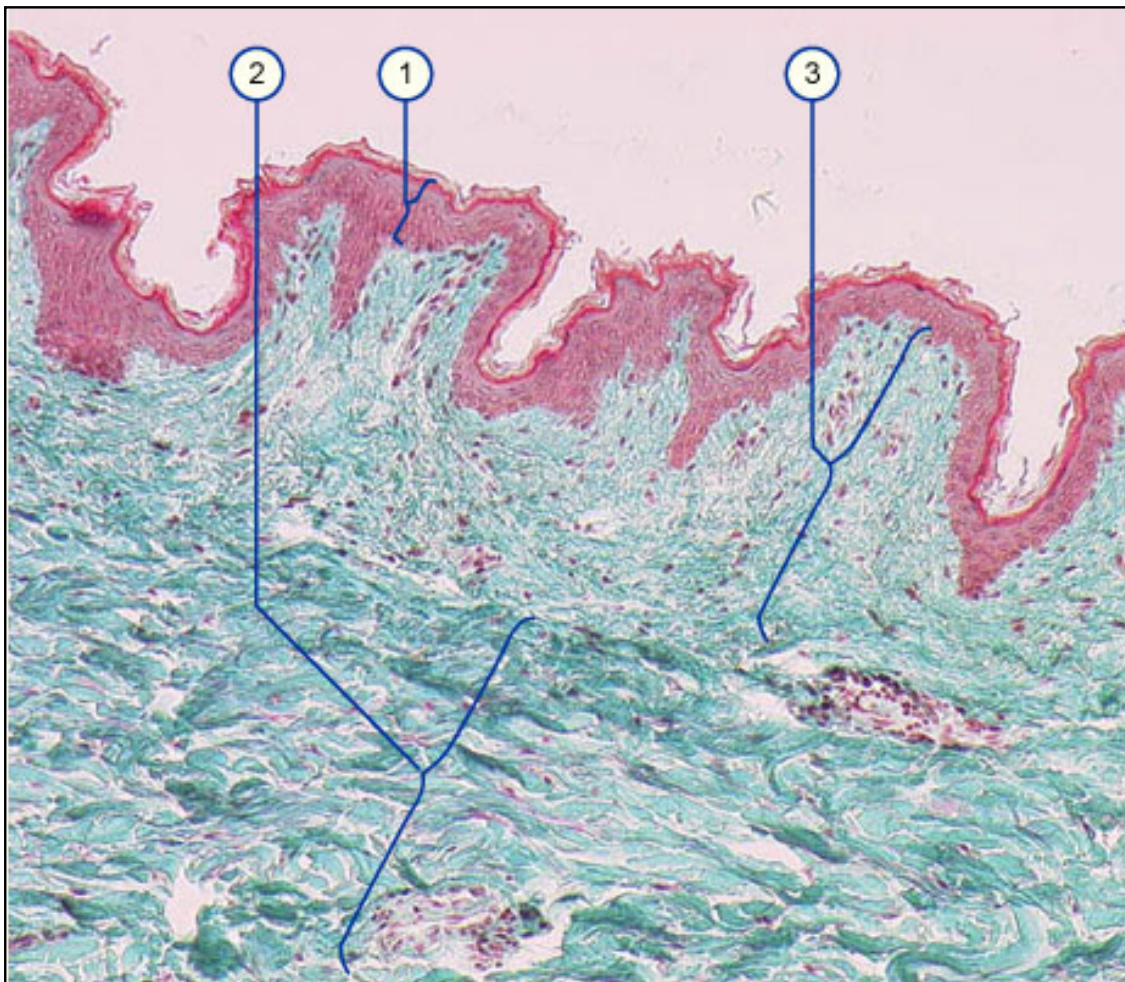
Les fibres les plus abondantes sont les fibres collagènes. Elles sont blanches à la dissection et sont produites par les **fibroblastes**. Mais aussi les chondroblastes, les cellules endothéliales et musculaires lisses peuvent les produire.

Au microscope optique elles se présentent organisées en **faisceaux ondulés de fibres** parallèles entr' elles ne se ramifiant pas, elles ont le même indice de réfraction que la substance fondamentale amorphe, elles ne sont donc pas réfringentes.

Il existe de différents types de collagène, qu'on peut différencier par la structure de leurs chaînes de molécules (voir **base moléculaire de la formation des fibres**), qui donnent le tropocollagène en s'associant. La table suivante montre quelques types de collagène avec leur représentation dans le tissu et leurs formes polymérisées.

	type	forme polymérisée	représentation
formant des fibrilles	I	fibrilles	os, peau, tendon, ligament, cornée, organes internes (ca. 90%)
	II	fibrilles	os, disque intervertébral
	III	fibrilles	peau, vaisseaux, cheveux
	V	fibrilles (avec type I)	voir type I
	XI	fibrilles (avec type II)	voir type II
associé aux fibrilles	IX	connection latérale aux fibrilles de type II	cartilage
	XII	connection latérale aux fibrilles de type II	quelques autres tissus
formant un réseau	IV	réseau	lamina basale
	VII	fibrilles d'ancrage	sous l'épiderme

Les fibres collagènes sont très résistantes à la **traction**, p. ex. dans le tendon elles supportent une traction de 500-1000 Kg/cm², elles sont légèrement extensibles mais pas élastiques, leur disposition ondulée et croisée dans le t.c. permet toutefois une certaine **élasticité** et **mobilité**.



1. Epiderme
2. Derme réticulaire
3. derme papillaire

Fig. 7
Cette image montre le t.c. du derme. On distingue le derme papillaire avec des fibres collagènes lâches et le derme réticulaire avec le t. c. fibreux.

coloration : Goldner

- **localisation** : capsule d'organe, os, cartilage, tendon, faisceaux
- **fonction**: résistantes à la traction
- **formation**: fibres - fibrilles- microfibrilles- tropocollagène- 3 chaînes α -polypeptides.

Les fibres collagènes résistent à la traction

Pathologie (voir: **base moléculaire de la formation des fibres**)

maladie	défaut	symptômes
Ehlers - Danlos type 4	défaut dans la transcription ou la translation du type III	rupture de l'aorte et/ou de la paroi intestinale
Ehlers - Danlos type 6	défaut dans l'hydroxylation de la lysine	élasticité augmentée de la peau, rupture du globe oculaire
Ehlers - Danlos type 7	diminution de l'activité de la procollagène peptidase	mobilité articulaire augmentée , luxation de la hanche
scorbut (D)	manque de la vitamine C (Co-facteur de la proline-hydroxylase)	ulcérations des gencives, hémorragies

Ehlers- Danlos- Vereinigung Deutschland (D)

bon résumé(E)

ostéogenesis imperfecta (E)	changement d'un nucléotide dans le gène du collagène de type I	fractures spontanées, insuffisance cardiaque
arthrite	entre autres taux trop élevé de collagénase (enzyme hydrolytique) à cause d'une inflammation / macrophages	
Mucopolysaccharidoses (D)	dégradation des GAG est altérée par un défaut enzymatique.	dépendant du défaut enzymatique

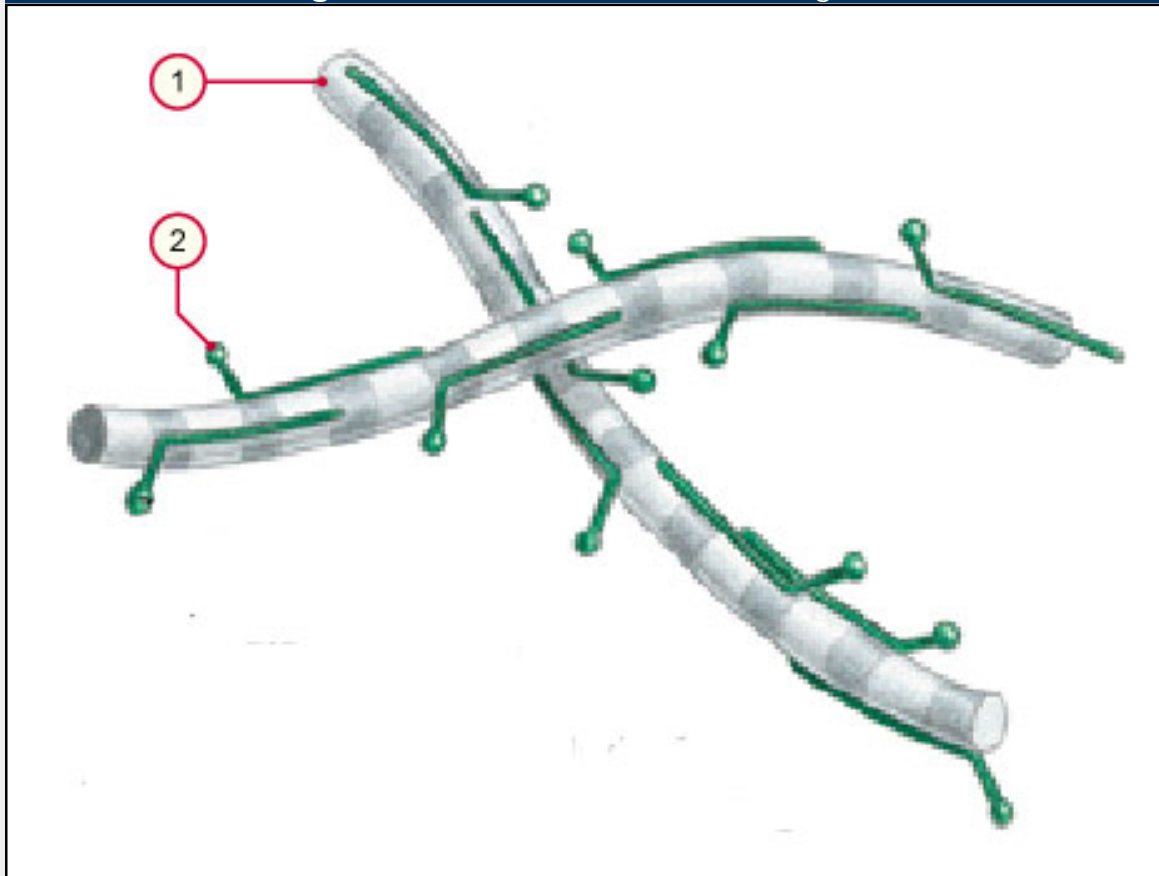


coloration des éléments de la matrice extracellulaire

	collagènes	élastiques	réticulées
éosine	rose	rouge-orange	
Goldner	vert		
Van Gieson	rouge	rien (ev. rose)	
PAS	+	++	+++
imprégnation d'argent			noir
orcéine		brun-violet	
résorcine-fuchsine		brun-violet	



Fig. 1 - fibrilles associées aux collagènes



1. fibrille collagène du type II
2. molécule de collagène de type IX

Legende

Fig. 1

Les molécules du collagène type IX se joignent avec les fibrilles du type II.



Fibres



Fibres élastiques

Les fibres élastiques apparaissent jaunes à la dissection. Au microscope optique elles forment soit des **réseaux** de fibres rectilignes, anastomosées (avec des expansions membranaires aux endroits des anastomoses), soit elles fusionnent en des lames fenêtrées (**aorte** (D)). Elles se ramifient et sont réfringentes, non anisotropes au microscope polarisant dans **l'état normal**, mais elles deviennent biréfringentes lorsqu'elles sont étirées.

Avec l'âge cette élasticité diminue par des procès dégénératifs. Cette dégénérescence a lieu par exemple dans la peau (sous l'influence des rayons UV), dans les vaisseaux et les poumons. Le résultat est une relaxation de la peau, des aneurysmes dans les vaisseaux et les poumons se gonflent (emphysème).

Pathopic:

vue d'ensemble de la coloration des composants extracellulaires

*le type **élastique** est responsable de l'élasticité*

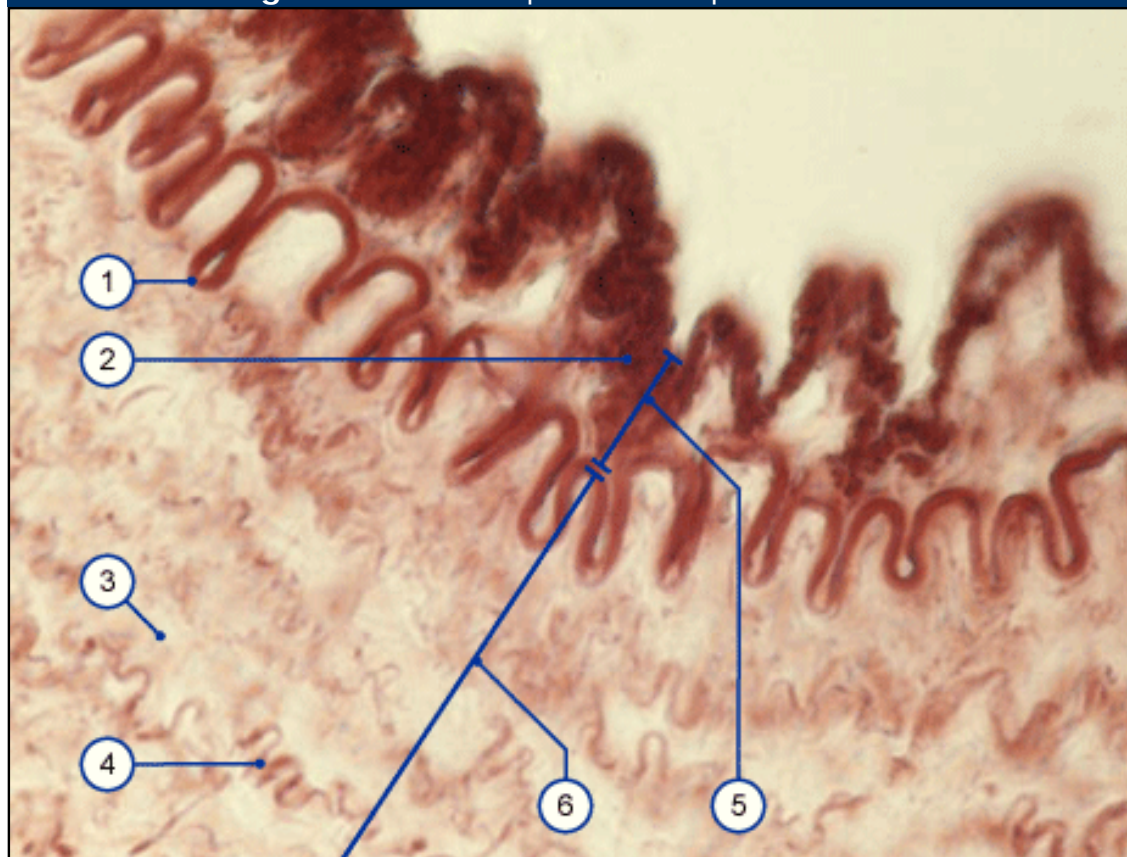
attention:

Les fibres élastiques ne sont pas constituées par des fibrilles comme les fibres collagènes et les fibres réticulées.

Légende

Fig. 8 la paroi d'une artère de type musculaire. On voit la lamina élastica interna et des rares fibres élastiques dans la média. Les ondulations de la surface sur cette image ne représentent pas l'état vivant. (artefact post mortem à cause d'une contraction des cellules musculaires dans la média).

Fig 8 - fibres élastiques dans la paroi artérielle



- | | |
|------------------------------------|-------------------------------|
| 1. Membrane élastique interne | 4. quelques fibres élastiques |
| 2. Endothèle | 6. l'intima |
| 3. Musculature lisse (non-colorée) | 7. Média |

localisation :

- organes qui se dilatent souvent: poumons, vésicule biliaire, aorte, artères élastiques
- ligaments élastiques: ligg. flava, lig. nuchae, lig. suspensorium penis, corde vocale

fonction: élasticité, par ex.: en inspirant les poumons se dilatent et retournent à l'état normal à cause de la rétraction des fibres élastiques

formation: plusieurs monomères de tropoélastine + micro fibrilles (de fibrilline 1+2) + MAGP

Les fibres élastiques se dilatent et retournent à l'état normal.

Pathologie:		
maladie	défaut	symptômes
Marfan-syndrome (E)	autosomale, dominant; mutation dans le gène pour la fibrilline 1	aneurisme de l'aorte, arachnodactylie et des déformations squelettiques
Cutis laxa-syndrome (E)	dérangement de la production de l'élastine	la peau est très lâche
Williams-Beuren-syndrome (D)	déletion de plusieurs gènes du bras long du chromosome 7 (e.a. élastine-gène)	face typique, sténose supra-avalvulaire de l'aorte, retard intellectuel.



Tissu conjonctif élastique

Les **fibres élastiques** se trouvent dans des organes qui sont souvent dilatés (p.ex. dans la vésicule biliaire, l'aorte, les grands vaisseaux, les poumons et le derme).

Mais le vrai **tissu conjonctif élastique** se trouve seulement dans les ligaments jaunes, le ligament de la nuque et vocalis et le ligament suspensor penis. Ne confondez pas le vrai tissu conjonctif avec les endroits où le matériel élastique (fibres et membranes ou lames) est très abondant!

Fig. 1 -Fibres élastiques, derme

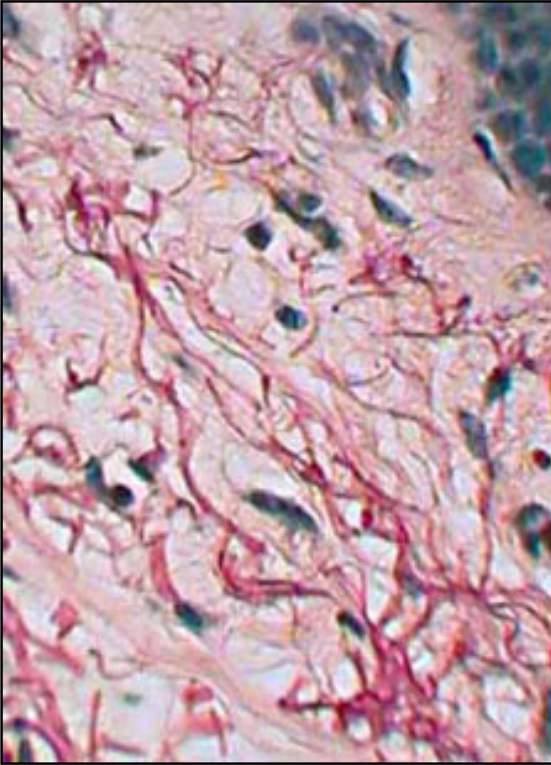
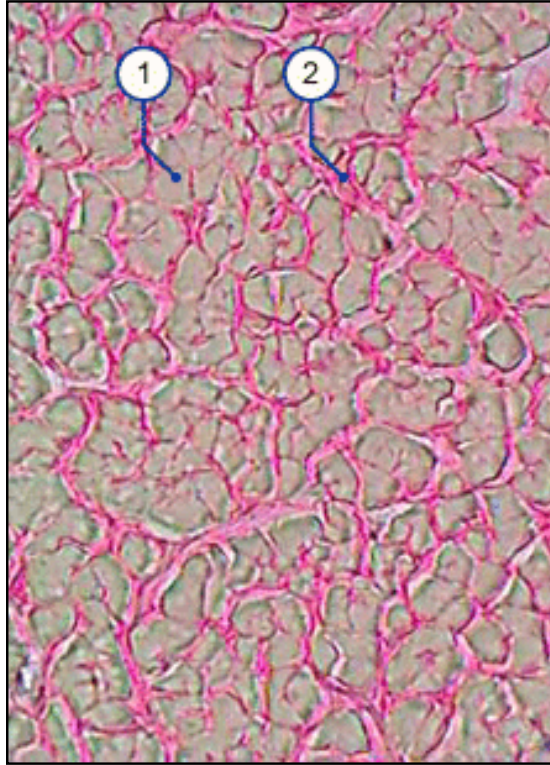


Fig. 2 - tissu conjonctif élastique dans le ligament de la nuque



1. fibres élastiques
2. fibres collagènes

Légende

Fig. 1

Les fibres élastiques sont colorées en rouge foncé.

Fig. 2

le ligament de la nuque a beaucoup de fibres élastiques (gris) arrangées d'une manière parallèle à côté des fibres collagènes (rouge)

coloration: van Gieson où on ne peut pas distinguer les fibres élastiques

Fasern



fibrilles réticulées

Les fibrilles réticulées sont produites avant tout par des **cellules du t.c. réticulé**, qui dérivent des fibroblastes. Dans des différents organes il existe aussi des fibres réticulées indépendantes des cellules du t.c. réticulé.

Les fibrilles de "réticuline" ne s'associent pas en faisceaux, elles forment un **grillage délicat** de fibrilles très fines (0.2-1.0 μm de diamètre) entrecroisées. En microscopie optique avec les colorations habituelles elles sont difficilement identifiables, elles ne sont pas réfringentes et à cause de leur finesse elles se confondent avec les fibrilles collagènes. Les fibrilles réticulées se colorent comme les collagènes par les colorants acides bien que plus faiblement, mais étant plus minces elles sont **moins visibles**, elles se colorent en noir avec les **imprégnations argentiques** et sont **fortement PAS positives** à cause des glycoprotéines associées.

Au **microscope électronique** on voit qu'elles sont formées par des micro fibrilles (20nm) montrant la périodicité caractéristique de 64nm du tropocollagène, des unités plus fines encore sont les protofibrilles (5nm). Les microfibrilles sont en effet constituées par des molécules de tropocollagène formées par des chaînes polypeptidiques semblables à celles du **collagène III**, associées à une protéine appelée "réticuline".

Fig. 9 - fibres réticulées de la rate

Pathopic:

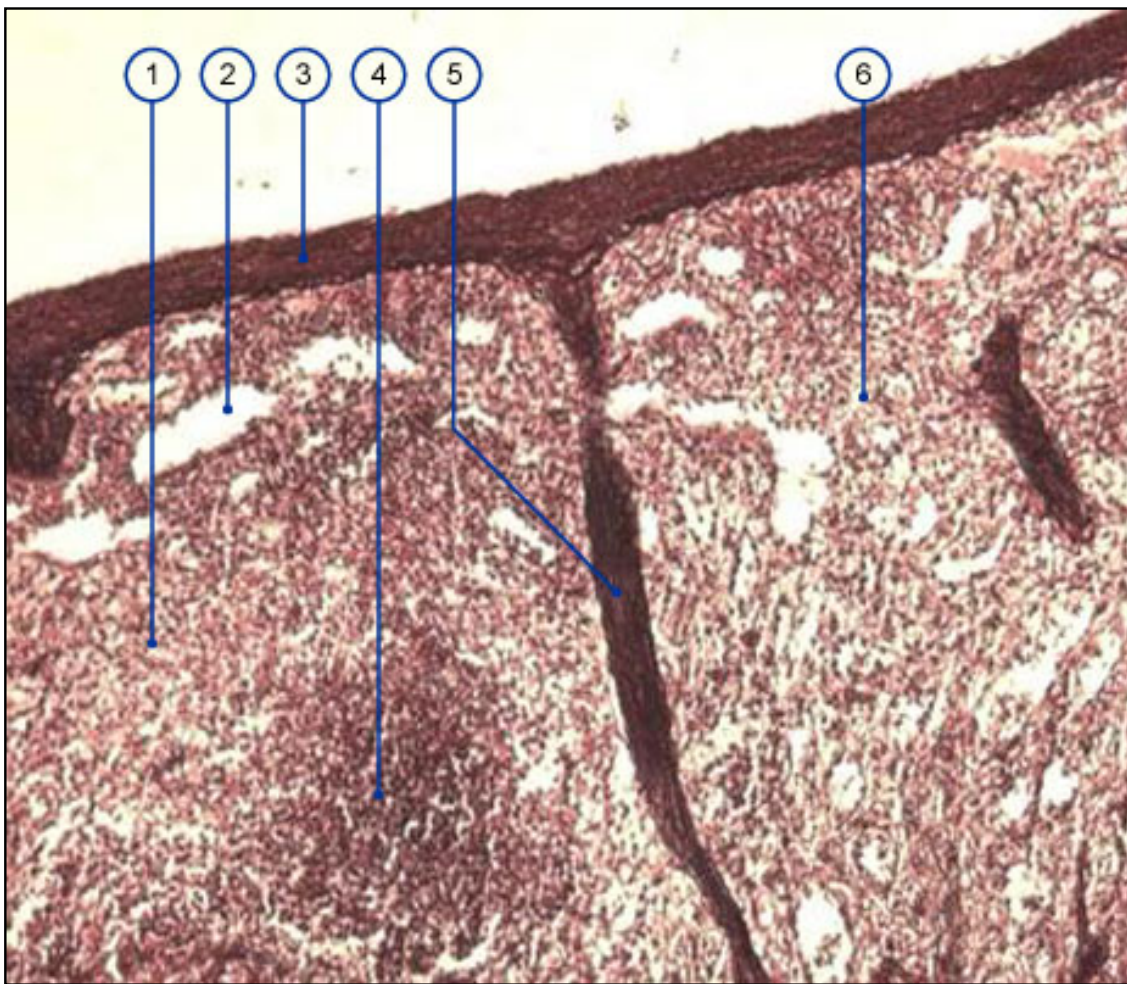
vue d'ensemble de la coloration des composants extracellulaires

- *le fibrilles du type réticulé ressemblent au collagène, mais sont plus fines.*
- *Elles forment un grillage délicat.*
- *Elles consistent du collagène type III avec plus la protéine de réticuline*

Legende

Fig. 9

La pulpe rouge est formée par un réseau très délicat des tubes qui s'appellent des sinus. Ils ont des différentes longueurs, communicants entre eux, formés par les cellules endothéliales. Autour de ces sinus il y a un grillage très fin de fibrilles réticulées. Le sang entre dans les sinus à travers ce grillage ou directement des capillaires. (voir l'animation dans le Popup: **t.c. réticulé de la rate**).



- | | |
|----------------------|---------------------|
| 1. pulpe rouge | 4. pulpe blanche |
| 2. veine de la pulpe | 5. trabécule |
| 3. capsule | 6. sinus de la rate |

localisation :

- Dans le t.c. réticulé de la rate, les ganglions lymphatiques, la moëlle osseuse. Il y a aussi des fibres réticulées indépendantes des cellules du tissu réticulé dans le foie, les reins, le muscle, dans les glandes endocrines et la lamina basale.

fonction:

- donne du soutien,
- nettoyage du sang dans la rate par filtration

formation: fibres minces - fibrilles- microfibrilles- tropocollagène - 3- α - chaînes de polypeptides et des acides aminés matriciels.

Les fibrilles réticulées sont peu résistantes à la traction, elles sont plus extensibles que les collagènes grâce à la construction en grillage et assurent le soutien fin des organes, pouvant pénétrer dans la profondeur du parenchyme et entourer les cellules.

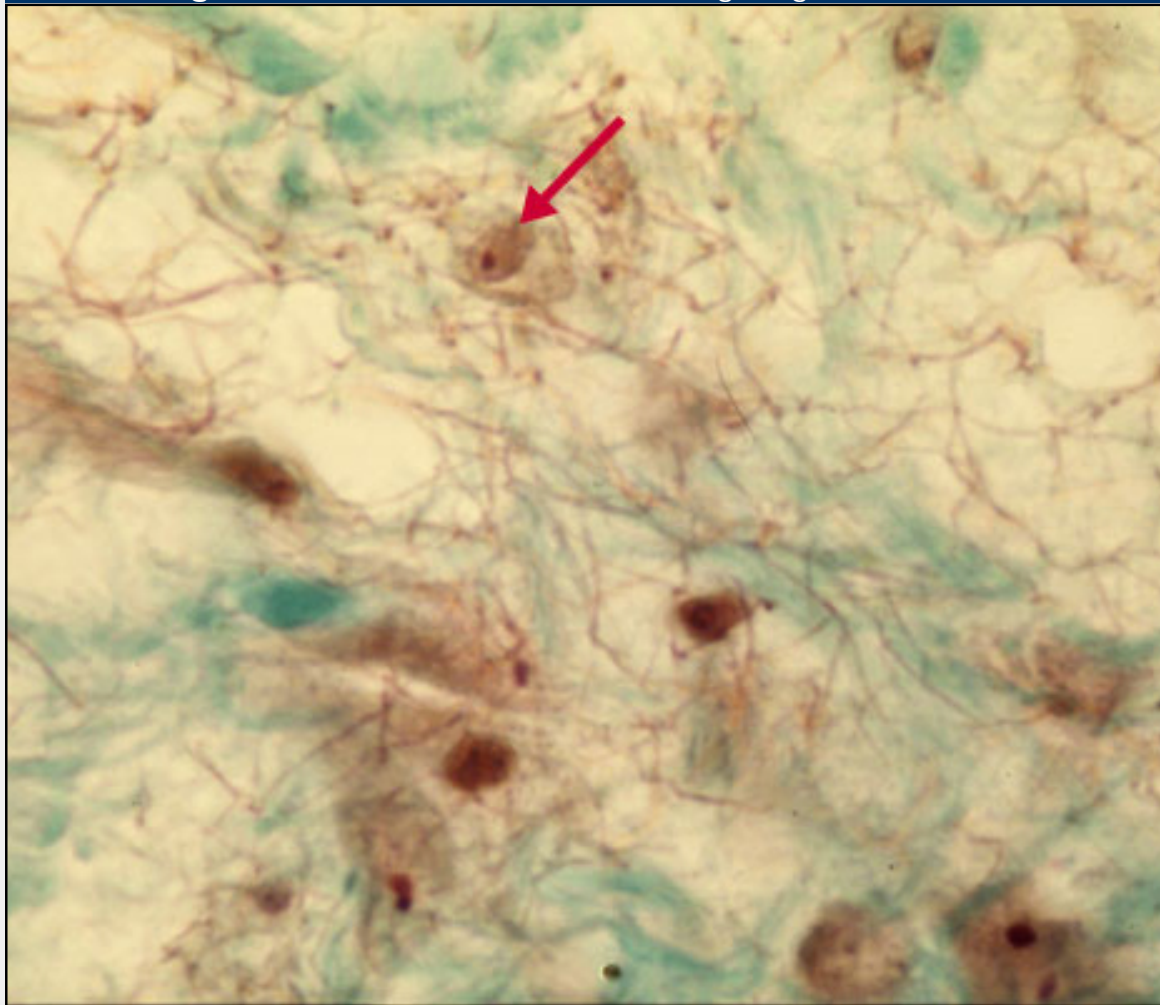
Les fibres réticulées sont plus extensibles que les fibres collagènes mais moins résistantes à la traction.

visibles par:

- imprégnation argentique
- PAS- positive

Pathologie:		
maladie	défaut	symptômes
coeliakie (E)	auto-anticorps vers l'endomysium (= fibres réticulées), la gliadine, transglutaminase de tissu	malabsorption à cause de la dégénérescence de la muqueuse intestinale, malnutrition
Dermatite herpétiforme (E)	auto-anticorps vers le endomysium (= fibres réticulées), la gliadine	inflammation bulleuse de la peau, affection des articulations
morbus Crohn (D)	auto-anticorps vers les fibres réticulées de l'intestin; multifactoriel	mal au ventre diarrhée sanguineuse, perte de poids e.a.

Fig. 1 - cellules du t.c. réticulé et le grillage de réticuline



Légende

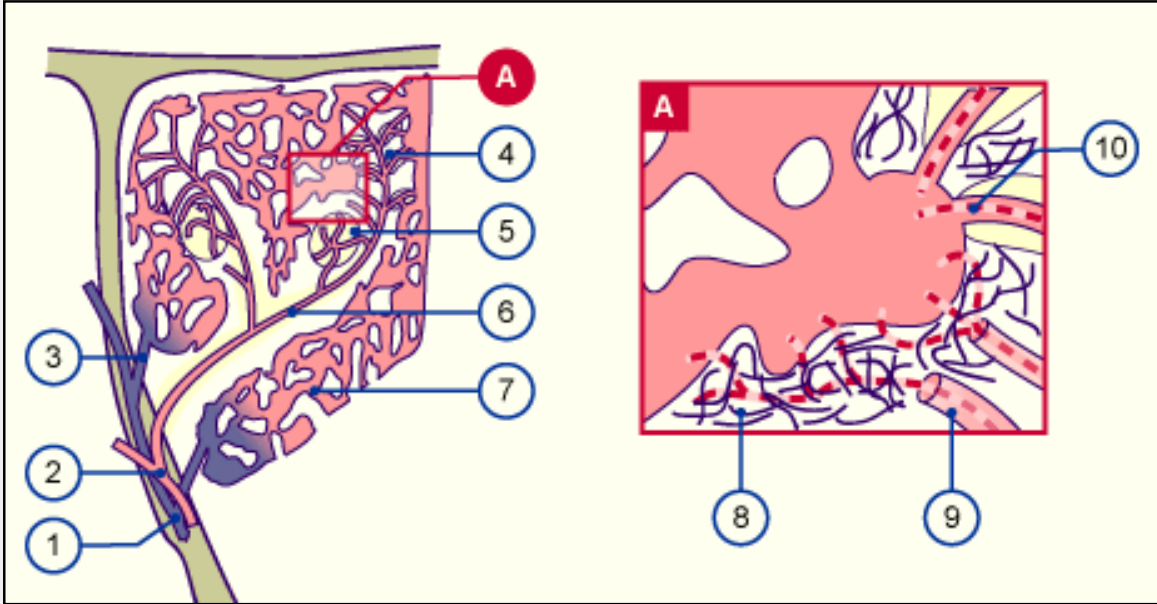
Fig. 1
Sur l'image vous voyez des cellules du t.c. réticulé (flèche) et le grillage de réticuline.



le grillage de fibrilles de réticuline dans la rate:

Dans la rate il y a une circulation ouverte et une circulation fermée. Chez la circulation ouverte le sang quitte les capillaires en entrant dans le grillage des fibrilles de réticuline il se nettoie. La circulation fermée conduit le sang des capillaires directement dans les sinus.

Fig. 1 -circulation du sang dans la rate



© A Web-Based Training in Medical Embryology

- | | |
|--|---|
| 1. veines trabéculaires | 6. artère avec une enveloppe lympho-réticulaire |
| 2. artères trabéculaires | 7. sinus de la rate |
| 3. veines de la pulpe | 8. grillage de réticuline |
| 4. artéριοles pénicilliformes | 9. capillaires ouverts |
| 5. follicules avec des capillaires folliculaires | 10. capillaires fermés |

Légende

Fig. 1

Sur la gauche on voit une partie de la rate avec les branches des vaisseaux sanguins.

A droite on voit le sinus avec la
▶ circulation ouverte et
▶ fermée.

Fibres



base moléculaire

Comme mentionné au début de ce chapitre, il n'y a que deux types principaux de fibres:

- les fibrilles collagènes (les fibres réticulées sont incluses)
- les fibrilles élastiques

1. Les fibres collagènes

Dans un fibre collagène il y a de nombreuses fibrilles qui sont constituées par des micro fibrilles. En microscopie électronique elles montrent une **striation caractéristique** (= périodicité), qui est la conséquence de l'arrangement spécial des molécules de tropocollagène (voir l'image).

Pathopic:

vue d'ensemble de la coloration des éléments de la MEC

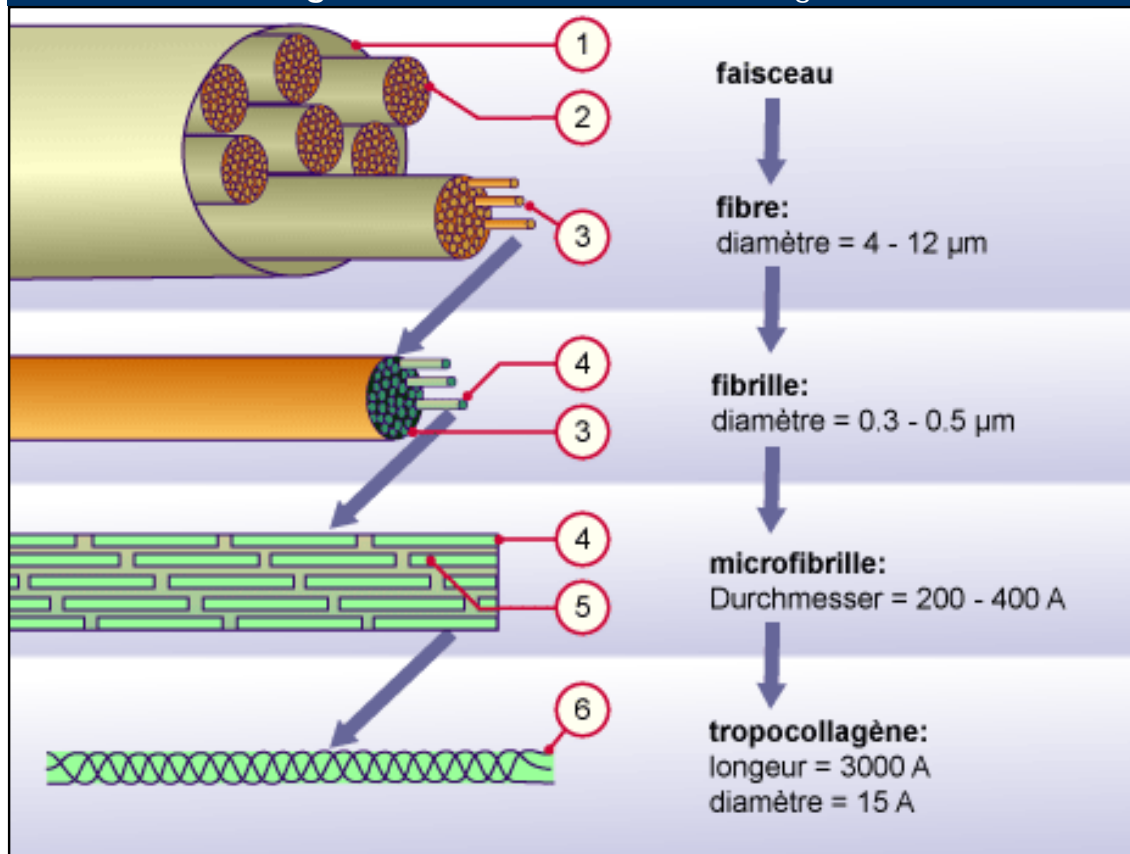
classification des fibres collagènes selon les microfibrilles

Légende

Fig. 10

Les faisceaux collagènes sont formés par des fibres. Ces dernières sont composées par des fibrilles et les fibrilles par des micro fibrilles. Ces dernières sont formées par des molécules de tropocollagène avec 3 α -hélices.

Fig. 10 - formation des fibres collagènes



1. Faisceau
2. Fibre
3. Fibrille

4. micro fibrille
5. tropocollagène
6. α -hélice

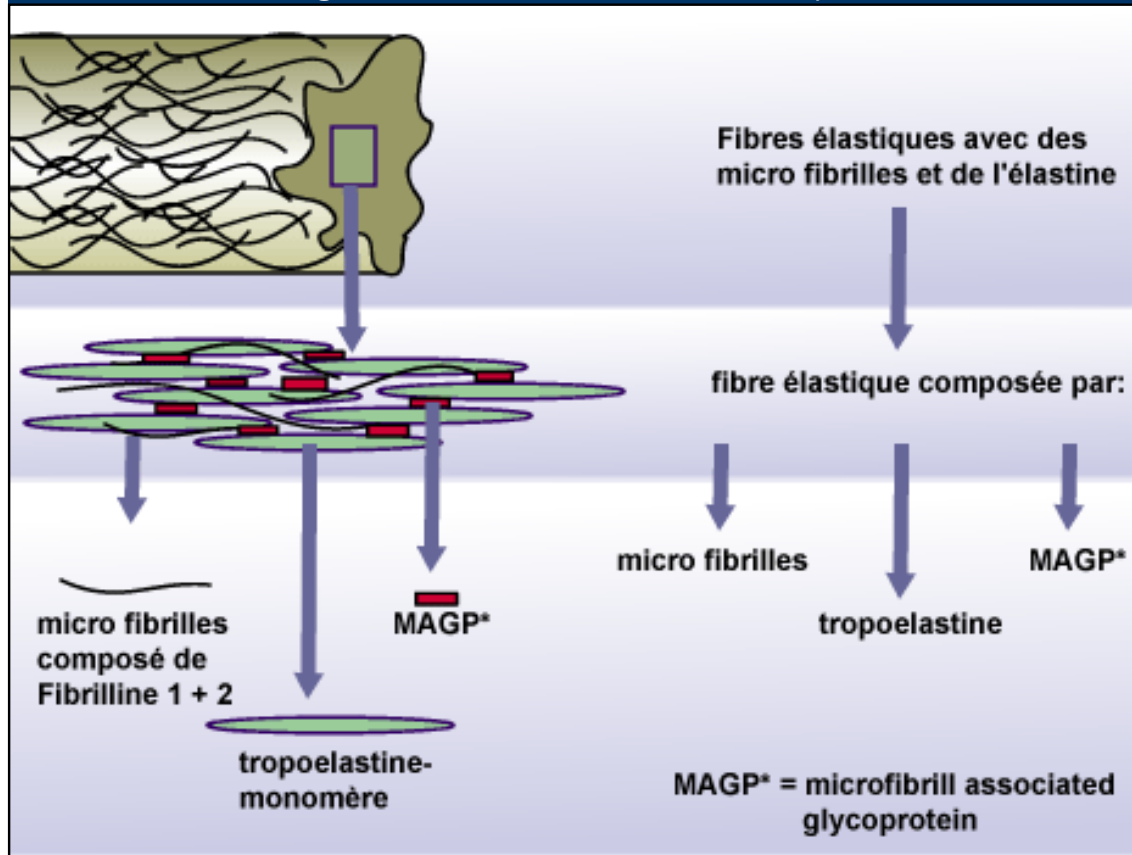
2. Les fibres élastiques

Par microscopie électronique on reconnaît une **partie centrale amorphe** (la protéine élastine), qui est entourée par des **micro fibrilles** (consistant de fibrilline) stabilisées par des **ponts de MAGP** (microfibril-associated glycoprotein).

Elastine

L'élastine est constituée par des monomères de tropoélastine, entre lesquels il y a des ponts stabilisants de **desmosine** et **isodesmosine**. A cause de ces ponts l'élastine n'est pas hydrosoluble. Les fibres élastiques se laissent étirer jusqu'à 120 à 150% de leur longueur initiale par des forces relativement faibles (20-30 Kg/cm²) et reprennent passivement leur longueur initiale dès que la traction s'arrête.

Fig 11 - formation des fibres élastiques



les fibres élastiques se composent de:

- une partie centrale (élastine),
- des micro fibrilles (fibrilline 1+2) et
- du MAGP.

Légende

Fig. 11

Les réseaux élastiques se composent des fibres élastiques, qui contiennent la tropoélastine, les microfibrilles et du MAGP.

3. Composition

Les **fibres collagènes** (*schéma interactif*) ainsi que les **fibres élastiques** (*schéma interactif*) s'associent dans l'**espace extracellulaire**. Mais les composants sont produits par le rER des fibroblastes et d'autres cellules (voir à côté) avant qu'ils soient exportés dans l'espace extracellulaire par l'appareil de Golgi.

les fibres élastiques et collagènes sont produits entre autres par les cellules suivantes:

1. fibroblastes
2. cellules musculaires lisses
3. cellules endothéliales
4. péricytes
5. chondroblastes

vue d'ensemble des fibres collagènes les plus abondantes

Tabelle. 1 - t.c. collagène

Type	chaîne	construction du triple-hélice	triple-hélix, longueur, détails de la structure	localisation, remarques
collagène, qui forme des fibrilles longues avec une périodicité de 67 nm				
I	$\alpha 1(I); \alpha 2(I)$	$[\alpha 1(I)]_2[\alpha 2(I)]$	300 nm; diamètre de la fibrille: 50 à max. 1200 nm chaîne 1.050 acide aminé long;	hypoderme, tendon (D) os, dentine, dans presque tous les t. c., cartilage fibreux
I _f	$\alpha 1(I); \alpha 2(I)$	$[\alpha 1(I)]_3$	300 nm	forme fœtale
II	$\alpha 1(II)$	$[\alpha 1(II)]_3$	300 nm; diamètre seulement env. 30 nm; couvert par une matrice de protéoglycanes	cartilage élastique et hyalin, corps vitré de l'oeil, chorda dorsalis
III	$\alpha 1(III)$	$[\alpha 1(III)]_3$	300 nm; Durchmesser ca. 40 nm; meist mit Typ I	t. c. de la hypoderme, muscle (D), vaisseaux (D), t.c. lâche, forme des réseaux réticulaires (D)
V	$\alpha 1(V); \alpha 2(V); \alpha 3(V)$	$[\alpha 1(V)]_3, [\alpha 1(V)]_2[\alpha 2(V)]$ und $[\alpha 1(V)][\alpha 2(V)][\alpha 3(V)]$	390 nm; N-terminale globulaire Domäne; meist zusammen mit Typ I	tissu fœtal + membranes; tissu interstitiel, autour des cellules musculaires lisses (D), derme, os, placenta
XI	$\alpha 1(XI); \alpha 2(XI); \alpha 3(XI)$	$[\alpha 1(XI)][\alpha 2(XI)][\alpha 3(XI)]$	300 nm; souvent avec type II, fibres minces	cartilage
collagène associé à des fibrilles avec un triple-hélix				
IX	$\alpha 1(IX); \alpha 2(IX); \alpha 3(IX)$	$[\alpha 1(IX)][\alpha 2(IX)][\alpha 3(IX)]$	200 nm; N-terminale domaine globulaire; avec type II	cartilage, corps vitré, attache des glycosaminoglycanes
XII	$\alpha 1(XII)$	$[\alpha 1(XII)]_3$	N-terminale domaine globulaire grand; des molécules croisées; interagit avec collagène du type I	tendons embryonnaires, t.c. de l'hypoderme
XIV	$\alpha 1(XIV)$	$[\alpha 1(XIV)]_3$	N-terminale domaine globulaire grand; des molécules croisées	t.c. de l'hypoderme fœtale, tendons
collagène associé à des fibrilles avec des filaments en forme de collier de perles				

VI	$\alpha 1(VI); \alpha 2(VI); \alpha 3(VI)$	$[\alpha 1(VI)][\alpha 2(VI)][\alpha 3(VI)]$	150 nm; N- et C-terminale domaine globulaire; des bandes avec une Périodicité de 150 nm; type I associé	dans la plupart des tissus interstitiaux
----	--	--	---	--

collagène en forme de feuille

IV	$\alpha 1 \text{ bis } 5(IV)$	$[\alpha 1(IV)]_2[\alpha 2(V)]$ und andere Formen	triple-hélix d'une longueur de 60 nm et avec un domaine globulaire de 40 nm; formation des tetramères	tous les membranes basales (D), formation d'un réseau en deux dimensions
VIII	$\alpha 1(VIII); \alpha 2(VIII)$?	grille régulière triangulaire	tissus subendothéliale , Descemet-membrane
X	$\alpha 1(X)$	$[\alpha 1(X)]_3$	150 nm; C-terminale domaine globulaire	jointure d'épiphyse en train de la minéralisation des os

collagène, qui forme des fibrilles d'acrage

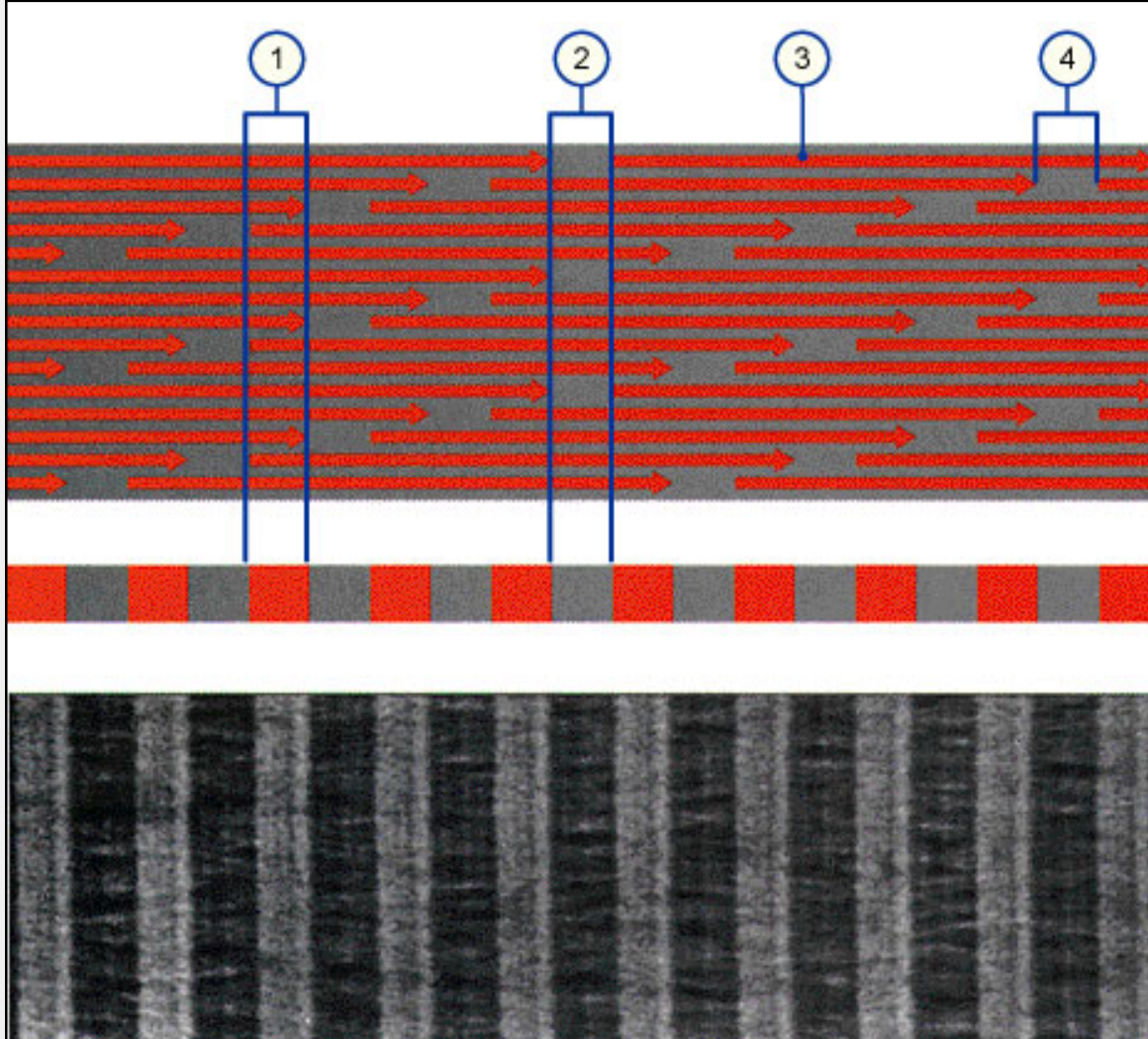
VII	$\alpha 1(VII)$	$[\alpha 1(VII)]_3$	450 nm; dimère; aux deux butts avec un domaine globulaire	ancrage de la lamina basalis (D) de l'épithèle avec le t. c. en dessous
-----	-----------------	---------------------	---	--

collagène, pour qui on n'a que trouvé la c-DNA

XIII	$\alpha 1(XIII)$?	?	seulement la C-DNA découvert dans le cellules endothéliales
------	------------------	---	---	---



Fig. 1 -Periodizität der kollagenen Fibrillen




1. région avec peu de dépôt de métal
2. région avec beaucoup de dépôt de métal
3. molécule de tropocollagène
4. espace entre les molécules, lieu du dépôt des métaux

Legende

Fig. 1

Les fibrilles collagènes apparaissent striées au microscope électronique à cause des dépôts de métaux lourds entre les molécules de tropocollagène après traitement avec le sel d'osmium.

Fig. 1 -Synthèse des fibres collagènes




Legende

Fig. 1

- ▶ synthèse de procollagène dans le rER, **hydroxylation** de proline et lysine, **glycolysation** dans l'appareil de Golgi
- ▶ export par des granules de sécrétion dans l'espace extracellulaire.
- ▶ séparation des domaines non-hélicoïdaux par procollagène-peptidase
- ▶ composition des molécules de tropocollagène, Crosslinks par l'lysoxydase
- ▶ plusieurs microfibrilles forment des fibrilles.
- ▶ les fibres de collagènes s'associent. Ce processus est facilité par le collagène FACIT et des protéoglycanes.

- | | |
|----------------------|---|
| 1. rER | 5. domaine non-hélicoïdal |
| 2. Appareil de Golgi | 6. Cross-link entre molécules de tropocollagène avec l'lysoxydase |
| 3. Hydroxyllysine | 7. protéoglycane |
| 4. Hydroxylproline | 8. FACIT-collagène |

Fig. 1 -Synthèse des fibres élastiques



1. rER
2. appareil de Golgi

Légende

Fig. 1

- ▶ Synthèse des composants pour les fibres élastiques, transport dans l'espace extracell. (par le appareil Golgi)
- ▶ Les 3 composants des fibres élastiques dans l'espace extracellulaire.
- ▶ Les molécules hydrosolubles de tropoélastine se mettent ensemble et forment l'élastine insoluble à cause de ponts covalents.
- ▶ Autour des microfibrilles se mettent les molécules d'élastine. Le MAGP est important pour toute l'organisation des fibres élastiques.
- ▶ La fibre élastique a des microfibrilles non seulement à l'intérieur (responsable pour la croissance) mais aussi à la périphérie.

Division of Histology



Home > Matrice extracellulaire > Résumé

Fibres



Pathopic:

vue d'ensemble

fibres	collagènes	élastiques	réticuline
couleur à frais	blanches (30% des protéines du corps)	- - - -	jaunes
microscope optique	faisceaux de fibres (1-12•m) ondulées formées par fibrilles (0.3-0.5 •m) pas ramifiées, non réfringentes	réseau de fibres (0.3-0.5 •m), rectilignes anastomosées, ramifiées, lames et membranes fenestrées réfringentes	réseau de fibrilles (0.2-1 •m) en grillage très fin, non réfringentes
microscope polarisant	anisotropes, biréfringentes	non anisotropes, biréfringentes si étirées	- - - -
microscope électronique	microfibrilles (20nm) et tropocollagène (5nm) avec périodicité (64nm)	homogènes avec une partie centrale amorphe (élastine) entourée par fibrilline	microfibrilles (5-20nm) et tropocollagène (5nm), avec périodicité (64nm)
composition chimique	collagène (tropocollagène), 3 chaînes polypeptidiques (30% glycine, hydroxyproline) + GAG, plus de 20 types de chaînes	élastine (protéine), fibrilline et MAGP-pont, desmosine et isodesmosine, avec age 14% dépôts de Ca.	réticuline=collagène type III, GAG
propriétés physico-chimiques	très résistante à la traction (500-1000kg/cm ²), extensibles mais pas élastiques, insolubles eau froide, gonflant en solution acide faible, solubles en eau bouillante--> gélatine	très élastiques = 120-150%, reprennent la la longueur initiale sous faible force, insolubles en eau froide et chaude, insolubles en acides et alcali dilués (à cause de interaction entre peptides non polaires hydrophobes, pont S-S).	peu résistantes à la traction, plus extensibles que collagènes, soutien fin en réseau, pas de gélatine en eau bouillante
digestion enzymatique	digérées par protéases et collagénases bactériennes	élastase, très résistantes à la dégradation (momie)	comme collagène
production, renouvellement	fibroblastes, chondroblastes, ostéoblastes	fibroblastes, chondroblastes, cellules musculaires lisses des vaisseaux, presque pas renouvelables (perte d'élasticité chez le vieillard)	fibroblastes, cellules réticulées du t.c. réticulé

<p>localisation principale</p>	<p>presque dans tous t.c., surtout à fonction de soutien, capsules, tendons, cartilage, os</p>	<p>t.c. lâche et dense, derme, mésentère, omentum, poumon, paroi des artères élastiques (lames) cartilage élastique, ligaments jaunes</p>	<p>stroma fin des organes (poumons, foie, glandes, t. adipeux, musc. et nerveux), org. lymphatiques (t.c. réticulé) associées aux membranes basales</p>
<p>colorations histologiques et histochimiques</p>	<p>acidophiles bleu: aniline, méthyle rose: éosine van Gieson: fuchsine Goldner: vert lumière PAS: faible</p>	<p>légèrement acidophiles rouge-orange: éosine coloration spéciale: bleu-noir: résorcine/ fuchsine brun-violet: orcéine</p>	<p>comme collagènes, mais plus faibles et moins visibles (plus minces) noir: imprégnation Ag PAS: fortement positives</p>



Matrice extracellulaire



substance fondamentale amorphe (SFA)

La **SFA** est une solution colloïdale, incolore, transparente, homogène, visqueuse, avec **un grand pouvoir d'imbibition** (ac. hyaluronique) (agrégats très hydratés, responsables de la turgescence) légèrement PAS positive et métachromatique. Elle est difficilement visible avec les techniques histologiques habituelles puisque la plupart de ses composants sont dissous lors du procédé; par la cryodessiccation on peut la conserver et la colorer.

Les composants de la SFA proviennent soit des **fibroblastes** du t.c. soit du **plasma sanguin**. Les blastes synthétisent et libèrent par exocytose les **glycosaminoglycanes** (GAG) (ac. hyaluronique, chondroïtin et dermatan sulfate, keratane et autres) et les **core-protéines** qui s'associent pour former des agrégats de **protéoglycanes**, qui sont responsables du maintien de l'état d'hydratation de la SFA. En outre, les blastes synthétisent aussi les **protéines de structure** (glycoprotéines) telles que **laminine** et **fibronectine**.

Les protéines à bas poids moléculaire, l'eau, les ions, les vitamines, les hormones, le glucose proviennent du plasma. Ces substances constituent, avec les produits des cellules, le liquide tissulaire, qui permet l'échange des substances, au sein de la SFA, entre capillaires sanguins et cellules.

Dérivation des **fibroblastes**:

1. **glycosaminoglycanes** (GAG):
chondroïtin-, **dermatan-**, **kératan-** et **héparansulfate**. Ils se mettent ensemble avec des core-protéines. Les deux ensembles forment les **protéoglycanes** (PG). **Héparine** et **acide hyaluronique** ne se mettent pas ensemble avec les core-protéines. L'acide hyaluronique forme de longs agrégats.
2. **core-protéines**
3. Les **glycoprotéines** :
 - **Laminine**
 - **Fibronectine**
 - Chondronectine
 - **Thrombospondine**
 - **Ostéonectine**
 - Fibrilline (vgl. formation des **fibres élastiques**)
 - etc

Pathopic:

La SFA :

- *colloïdale*
- *incolore*
- *visqueuse*
- *légèrement PAS positive*

Tablelle:

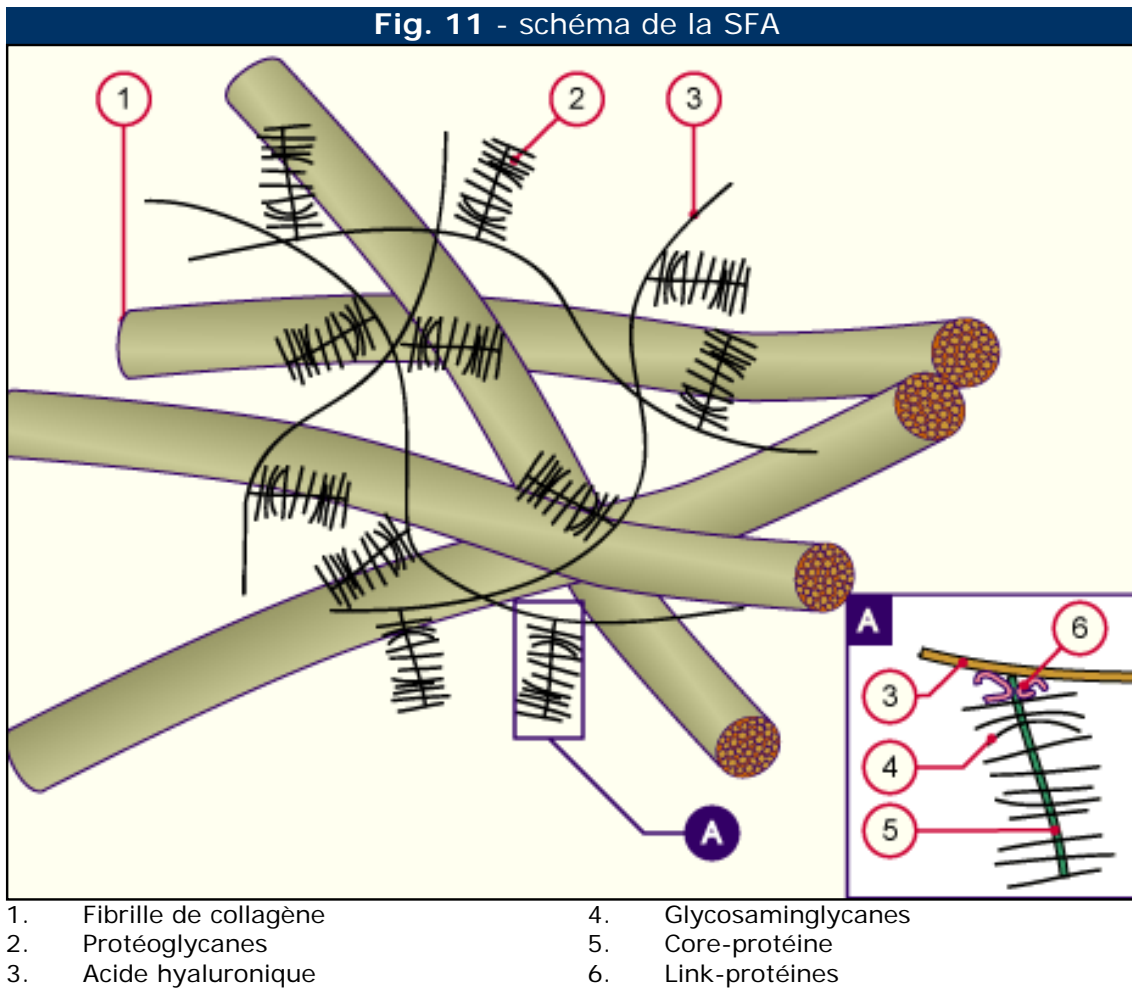
propriétés de la SFA .

Tablelle:

composants de la sfa.

Dérivation du plasma sanguin:

1. eau (99%, libre et liée),
2. protéines avec un poids moléculaire très bas,
3. les aminoacides,
4. les ions,
5. vitamines,
6. gaz (O₂,CO₂ etc.)
7. hormones,
8. glucose,
9. produits du métabolisme.



Légende

Fig. 11
L'acide hyaluronique (HA) forme des agrégats linéaires avec beaucoup de protéoglycanes liés. Ceux-ci prennent contact avec les fibres collagènes et forment un grillage. Dans la section A on voit, comme les GAG se lient à l'acide hyaluronique par des link-protéines.

Pathologie:		
maladie	défaut	symptôme
Mucopolysaccharidoses (D)	dégradation des GAG est altérée par un défaut enzymatique.	dépendant du défaut enzymatique
Epidermolysis bullosa junctionalis	mutation génétique pour les trois chaînes de la laminine	formation des bulles dans la peau

attention:
*Interruption de la cohésion à chaque niveau dans la peau peut résulter en la **formation de bulles***

Les propriétés de la SFA:

Table. 1 -vue d'ensemble des composants de la SFA

	glycoprotéines (GP)	protéoglycane (PG) = protéine-polysaccharide = muco-polysaccharides
base	chaîne polypeptidique (75-90%)	chaîne polypeptidique (5%) = core-protéine
chaînes latérale	oligosaccharides (10-25%)	glycosaminoglycanes (95%) = longues chaînes d'ac. uronique et d'aminosucres (hexasamines) exemples de glycosaminoglycanes dans les PG: <ul style="list-style-type: none"> • chondroitinsulfate: composants important des PG • kératansulfates • mucines exemples de protéine non-liés aux glycosaminoglycanes: <ul style="list-style-type: none"> • ac. hyaluronique¹: sans groupe sulfate • héparine
propriétés		<ul style="list-style-type: none"> • polyanions avec des chaînes latérales de reste sulfuriques acides- et des restes de carboxide, ils peuvent lier des cations (avant tous. Ca²⁺) et de l'eau.
biosynthèse	<p>dans le ER et appareil de Golgi:</p> <ol style="list-style-type: none"> 1. Synthèse des chaînes polypeptidiques selon le principe de la biosynthèse des protéines dans les ribosomes 2. accrocher des groupes de carbohydrates dans les cyternes du rER 3. formation des chaînes latérales d'oligosaccharides dans les cyternes de l'appareil de Golgi. 	<p>dans le rER et appareil de Golgi:</p> <ol style="list-style-type: none"> 1. Synthèse des chaînes polypeptidiques selon le principe de la biosynthèse des protéines dans les ribosomes 2. accrocher des trisaccharides dans les cyternes du ER. 3. Accrocher des ac. uroniques et des aminosucres dans les cyternes de l'appareil de Golgi

localisation/ effet	<ul style="list-style-type: none"> • dans le tissu conjonctif • substance dans les muqueuses: mucine • dans les liquides du corps: toutes les protéines plasmatiques du sang (sauf l'albumine), les immunoglobulines, beaucoup de composants du système complémentaire², beaucoup d'hormones hypophysaires (le carbohydrate pour la liaison au récepteur) • dans les membranes comme protéines intégrales, dont les chaînes latérales sont dirigées vers l'extérieur, spécifité (avec les glycolipides), important pour l'adhésion entre les cellules (cadhérines et CAM = Cell adhesion molecules, rôle important dans la morphogenèse) et chez les érythrocytes la spécifité des groupes sanguins. 	<ul style="list-style-type: none"> • PG avec chodroitinsulfates: dans l'os, le cartilage, les artères de grand calibre et les tendons • PG avec k�ratansulfates: dans la corn�e, les os et (le cartilage) • mucine: lient de l'eau, muqueux, de diff�erentes fonctions dans la peau, le syst�me respiratoire, intestinal et g�nital • ac. hyaluronique: les art�res de grand calibre, les os, liquide des articulations, peau et le vitr� de l'oeil • h�parine: agit comme anticoagulant et neutralise les amines biog�nes des mastocytes (p.ex.histamine)
remarques		souvent dans le cartilage: gel�e de polysaccharides hydrat�s= des agr�gats (base en ac. hyaluronique, le PG sont li�s par des prot�ines de liaison), qui ont la possibilit� de lier beaucoup d'eau (fct.: diffusion de la nourriture et des m�tabolites resp. absorption des chocs)



composants de la SFA:

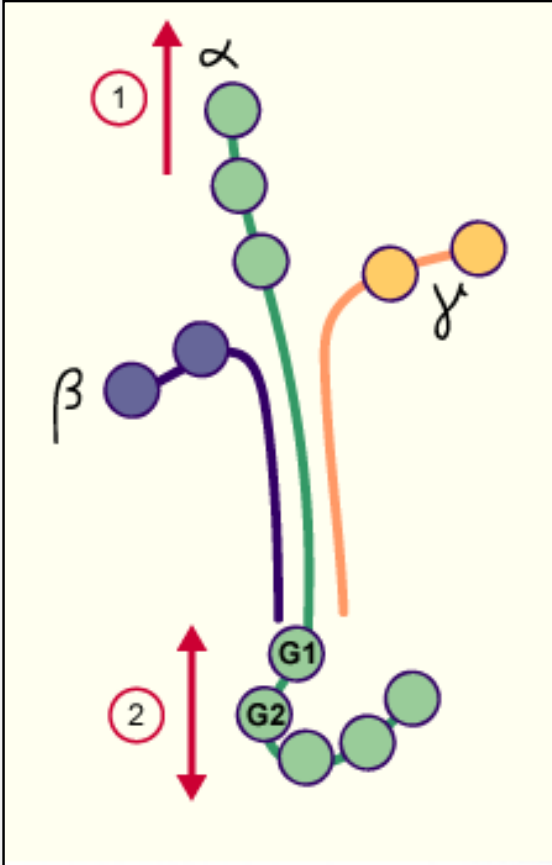
Table. 1 -vue d'ensemble des composants de la SFA

glycosamin-glycane	disaccharide répétitif		distribution	interaction électrostatique avec le collagène
	ac. uronique	hexosamine		
ac. hyaluronique	ac. glucuronique	glucosamine	cordon ombilical, liquide synovial cartilage	-----
chondroïtine-4-sulfate	ac. glucuronique	galactosamine	cartilage, os, corneé, peau, aorta, notochorde	forte interaction avec collagène type II
Chondroïtin-6-sulfate	ac. glucuronique	galactosamine	cartilage, cordon ombilical, peau, aorta	forte interaction avec collagène type II
dermatan-sulfate	ac. glucuronique ou ac. iduronique	galactosamine	peau, tendon, aorta (adventitia)	forte interaction avec collagène type I
héparan-sulfate	ac. glucuronique ou ac. iduronique	galactosamine	aorta, poumon, foie, membrane basale	interaction moyenne avec collagène type III et type IV
kératan-sulfate (cornéa)	galactose	galactosamine	cornée	----
kératan-sulfate (squelette)	galactose	glucosamine	cartilage, nucleus pulposus, anulus fibrosus	----



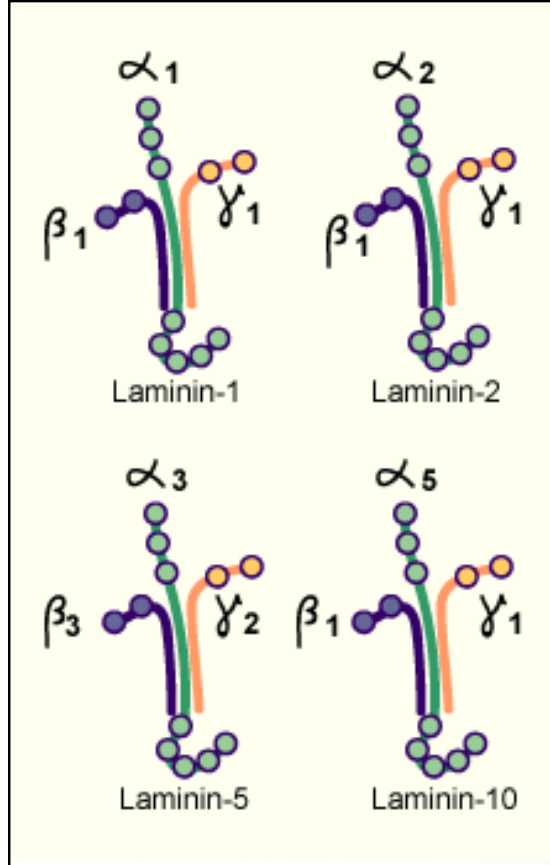
structure de la laminine

Fig. 1 - structure de la laminine



1. N-terminal du domaine globulaire (branche **courte** de la chaîne α)
2. domaine globulaire (branche **longue** de la chaîne α)

Fig. 2 - 4 laminines connues



Légende

Fig. 1

Les laminines sont des protéines hétérotrimériques. Elles ont des sites de connection pour les intégrines.

1. à la branche courte de la chaîne α pour les intégrines $\alpha1\beta1$ et $\alpha2\beta1$.
2. à la branche longue de la chaîne α pour les intégrines $\alpha3\beta3$, $\alpha6\beta1$ et $\alpha7\beta1$.

Fig. 2

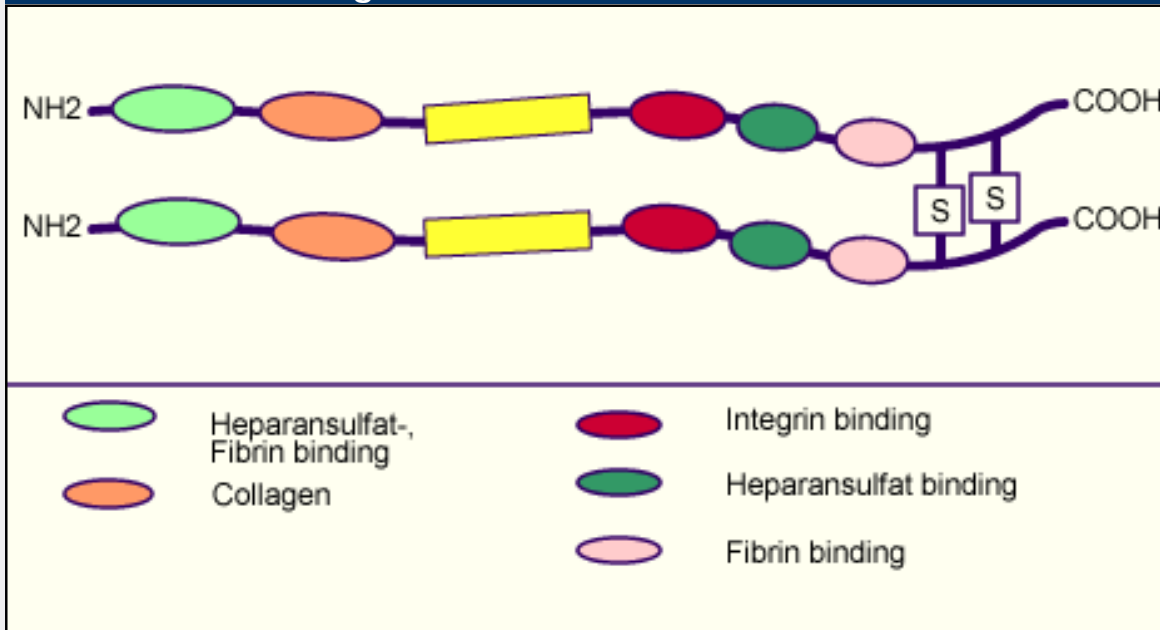
cette image montre 4 laminines connues.

Laminine-5 (= filament d'ancrage) est un composant de la lamina basale.

Fibronectines

Les **fibronectines** sont des protéines solubles multiadhésives dans la matrice extracellulaire, qui se joignent aux intégrines et servent à l'attachement des cellules aux fibrilles collagènes (type I, II, III et V), ainsi qu' à la **fibrine** (composant des thrombi sanguins).

Fig. 1 - structure de la fibronectine



Legende

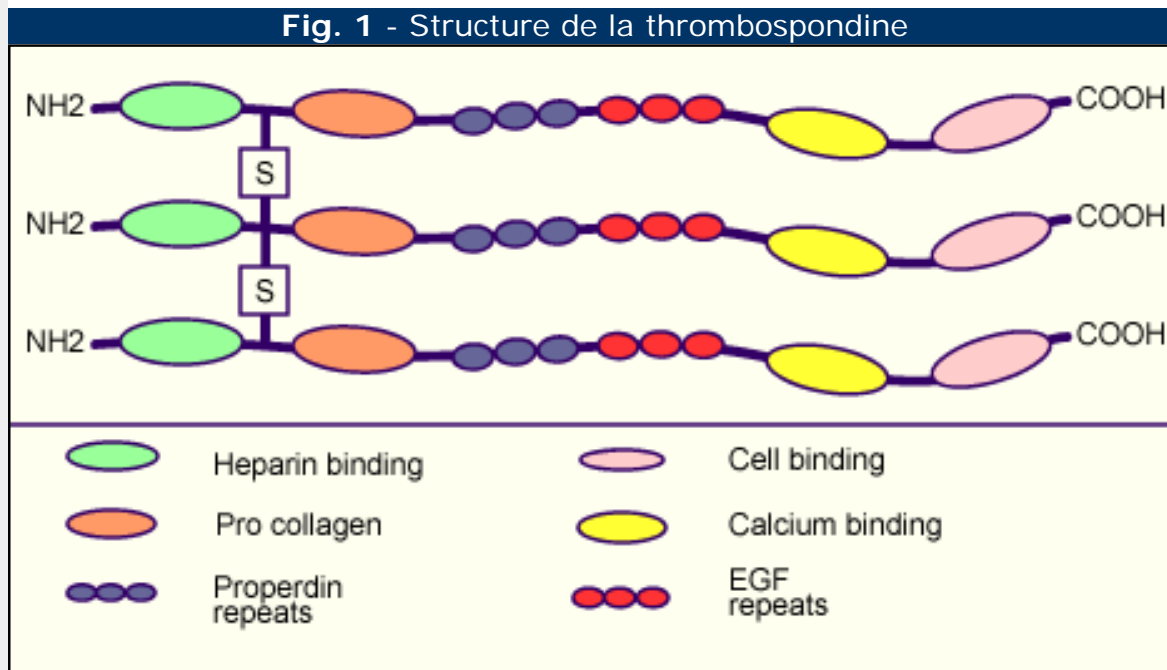
Fig. 1

Les **fibronectines** sont des dimères; chaque chaîne consiste en 2500 acides aminés. Il y a beaucoup de variantes. Les fibronectines ont aussi une fonction importante dans la migration et la différenciation cellulaire.

Thrombospondines

Les **thrombospondines** forment une famille de glycoprotéines extracellulaires, qui sont responsables pour le contact intercellulaire et la communication entre cellules et matrice extracellulaire. Elles règlent le phénotype des cellules pendant la formation et réparation. Comme la plupart des protéines extracellulaires elles ont aussi plusieurs domaines, qui sont responsables pour les différentes fonctions biologiques:

- molécule d'adhésion cellulaire
- régulation du mouvement cellulaire
- régulation de la prolifération cellulaire
- régulation de la croissance des nerfs
- régulation de l'angiogenèse (agit comme suppresseur de tumeur, parce qu'elle supprime la néovascularisation du tissu tumoral).



Legende

Fig. 1

La thrombospondine consiste de trois monomères de glycoprotéines, chacun avec un poids de 150,000 kDa. Les trois chaînes se joignent par des ponts sulfuriques. La thrombospondine a beaucoup de fonctions biologiques. Les différents domaines sont responsables pour ces fonctions.

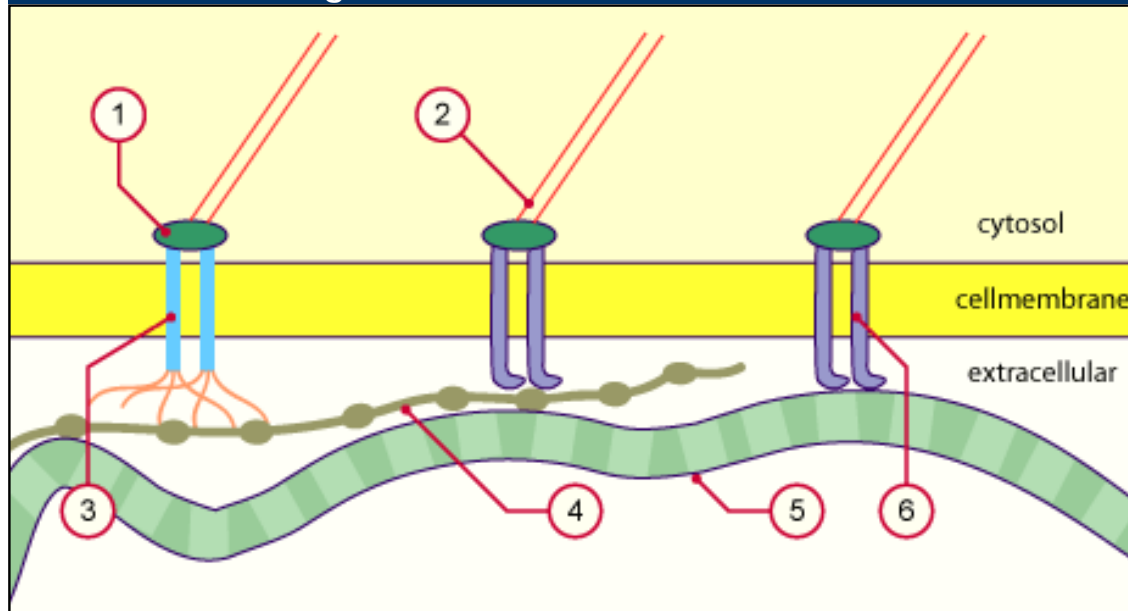
Fonctions



Toutes les cellules (sauf les érythrocytes) communiquent activement avec la **matrice extracellulaire** (MEC). Elles possèdent des récepteurs spéciaux à leur surface pour cette communication. La connection avec les composants de la MEC a lieu soit directement par des récepteurs soit par des **protéines d'adhésion** (p.ex. fibronectine, laminine et beaucoup plus). La connection entre matrice et cellule sert à **l'ancrage mécanique** des cellules, elle influence en plus les fonctions cellulaires comme la nutrition, défense et réparation. Ces relations sont très importantes dans la biologie cellulaire, mais aussi dans la formation des tumeurs.

Pathopic:

Fig. 13 - Relation entre cellule et MEC



- | | |
|------------------------|--|
| 1. Protéine d'adaption | 4. Fibronectine |
| 2. Filaments d'actine | 5. Fibrilles de collagène |
| 3. Syndecane | 6. Intégrines avec des chaînes α et β |

Légende

Fig. 13
La relation entre cytosol et l'espace extracellulaire dans une cellule du t.c. Les récepteurs prennent contact directement ou au moyen de la fibronectine avec les fibrilles



Fonctions

Soutien

Les fibres sont principalement responsables pour le soutien (les fibres collagènes et élastiques), mais aussi la substance fondamentale amorphe. La SFA contient des glycoprotéines de structure spéciales par exemple dans le cartilage, ou bien elle est minéralisée dans les os. Le cartilage et l'os sont ainsi bien résistants et ils servent au soutien. La membrane basale (MB) est aussi une structure extracellulaire avec une fonction de soutien. En plus elle sert comme **barrière de filtre** et à la **nutrition** et **réparation**. La MB est un tapis de différents composants matriciels, qui soutient le tissu épithélial, les endothèles et les cellules gliales périphériques. En même temps elle est responsable pour l'ancrage de ces tissus. Les **adipocytes** et **les cellules musculaires** en possèdent aussi une. Plusieurs **adipocytes** forment des lobules, qui sont entourés par des fibres de réticuline.

Dans le microscope optique la MB apparaît homogène et se colore par la réaction au PAS (polysaccharide) ou par une coloration des fibres de réticuline. Mais dans le microscope électronique on distingue entre:

1. **lamina basale** (lamina basalis)
 - o lamina rara (lucida): 10 - 50 nm
 - o lamina densa: 20 - 300 nm (le plus souvent 50 nm)
2. **lamina fibroreticularis**: 200 -500 nm

Le signe de malignité des cellules épithéliales est le fait qu'elles invahissent le t.c. sans respecter la MB. Elles forment des nouveaux récepteurs à leur surface et des protéases. Elles peuvent ainsi entrer dans le t.c. (= croissance invasive.)

Fig. 14 - Schéma de la membrane basale sous l'épithélium

Pathopic:

Les composants du t.c. avec fonction de soutien:

- os
- cartilage
- fibres
- membrane basale

fonction de la MB:

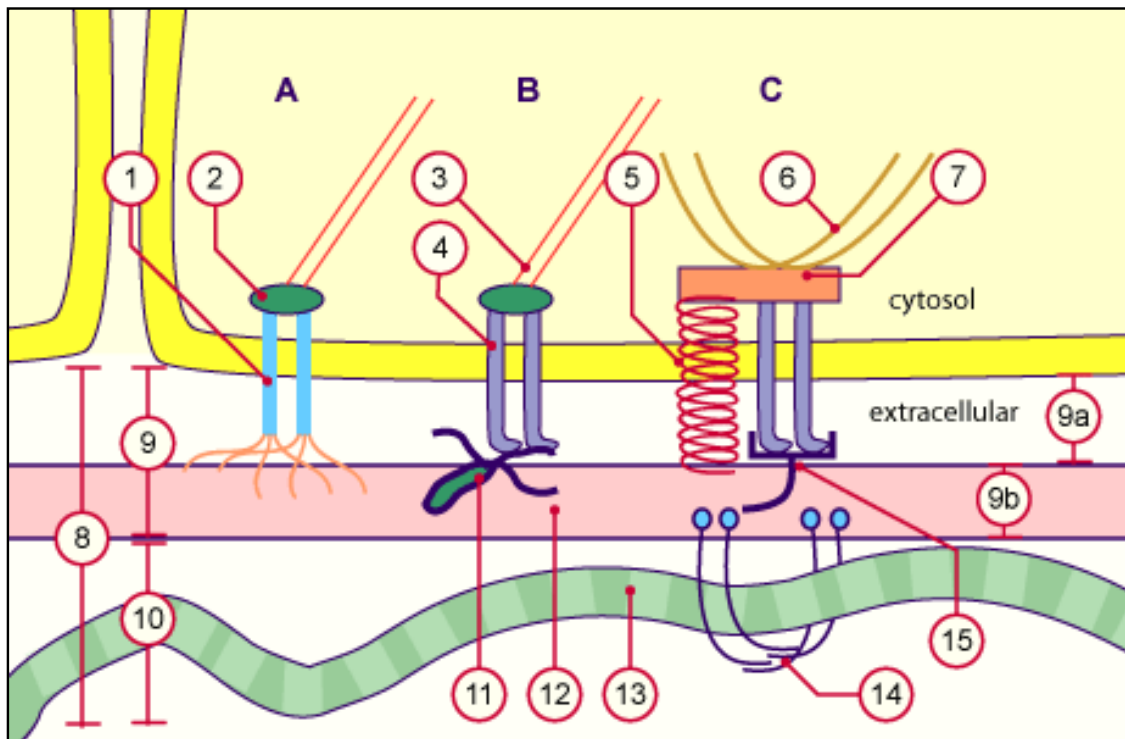
- soutien
- filtration
- nutrition
- réparation

attention:
Ne confondez pas la membrane basale avec la lamina basale

Légende

Fig. 14

La membrane basale consiste d'une lamina basale et d'une lamina fibroreticularis. Elle sert à l'ancrage des cellules et il y en a partout, où les épithèles viennent en contact avec le tissu conjonctif.



- | | |
|--|---|
| 1. syndecane | 10. Lamina fibroreticularis |
| 2. protéine d'adaptation | 11. perlecan |
| 3. filaments d'actine | 12. collagène IV et d'autres glycoprotéines comme laminine, fibronectine etc. |
| 4. Intégrine | 13. collagène III |
| 5. protéine BP180=collagène XVII | 14. fibrilles d'ancrage: collagène VII |
| 6. filaments de kératine | 15. laminine comparez. Nr.12 |
| 7. Plaque de protéine d'adaptation des hémidesmosomes: BP230 | |
| 8. membrane basale | A ancrage par syndecane |
| 9. lamina basale | B ancrage par intégrine |
| 9a. lamina lucida | C ancrage par hémidesmosomes |
| 9b. lamina densa | |

La membrane basale est formée par les cellules suivantes:

- **Lamina basale:** Principalement par des cellules qui se trouvent au dessus. Elle consiste des fibres collagènes du **type IV** et de différentes glycoprotéines de structure comme **laminine**, perlecan, **fibronectine** etc.
- **Lamina fibroreticularis:** Elle est formée par des fibroblastes et consiste des **fibres collagènes du type III** (fibres réticulées) et de la **SFA**.

La **lamina fibroreticularis** peut être absente, s'il n'y a pas de t.c. au dessous:

- MB des glomérules rénaux (podocytes sont voisins à l'endothélium = barrière hémato-urinaire)
- dans la capsule des lentilles
- MB des alvéoles pulmonaires (les alvéoles sont voisins à l'endothélium = barrière hémato-pulmonaire)

Attention:

1. Dans le cas où les laminae densae des deux structures se joignent (le plus souvent: épithélium et endothélium). On parle de:
 - Lamina lucida **externa** (sous l'épithélium)
 - Lamina densa (liaison des deux laminae densae)
 - Lamina lucida **interna** (sous l'endothélium)

2. Les cellules épithéliales malignes (cancéreuses) se multiplient aussi sans membrane basale. Les cellules malignes forment des récepteurs nouveaux à leur surface. Comme ça elles peuvent envahir le t.c. (= croissance invasive)

Pathologie:		
maladie	défaut	symptômes
Pemphigoid bulleux (E)	maladie autoimmune avec des anticorps contre des composants de la membrane basale (le plus souvent contre les hémidesmosomes)	Formation de bulles sousépidermiques chez les vieillards
Epidermolysis bullosa junctionalis	mutation génétique pour les trois chaînes de la laminine	formation de bulles dans la peau
Erythrodermie bulleuse ichthyosiforme congénitale	altération congénitale des protéines de structure dans les kératocytes par une mutation du gène pour le code de la kératine-1 ou -10.	chez l'enfant: formation de l'érythrodermie avec des bulles

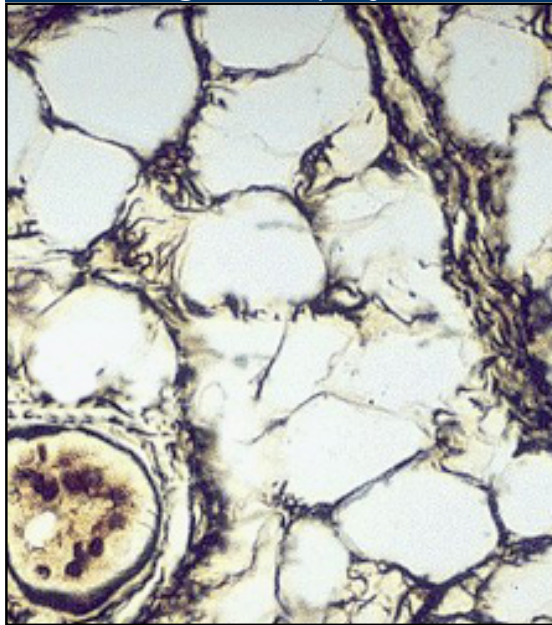
attention:
 Interruption de la cohésion à chaque niveau de la peau peut résulter en la **formation des bulles**



fonction de coussin des adipocytes

Les adipocytes forment une propre membrane basale. Plusieurs cellules forment des lobules, qui sont entourés par des **fibres de réticuline**. Ainsi le tissu adipeux a une fonction de coussin.

Fig. 1 - adipocytes



Légende

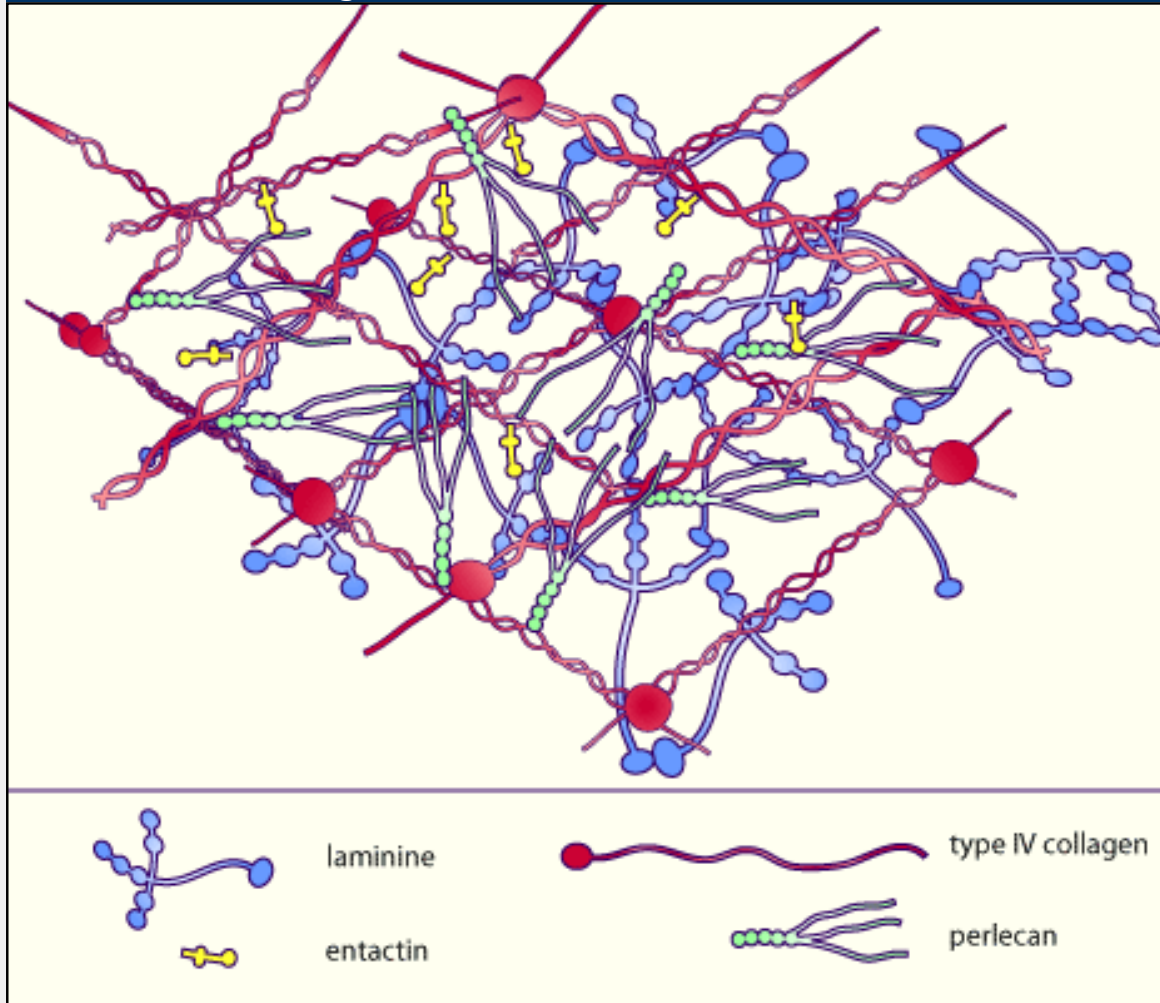
Fig. 1
Les adipocytes sont entourés par une membrane basale. Les vaisseaux se trouvent dans les septes (à droite). À gauche on voit une glande. Il s'agit du tissu adipeux des plantes du pied.



Lamina basalis

La **lamina basalis** est un tapis de différentes fibrilles, de glycoprotéines et protéoglycanes bien enchevêtré, qui donnent un soutien pour le tissu au dessus. Les glycoprotéines des membranes peuvent s'y attacher.

Fig. 1 - structure de la lamina basalis



Légende

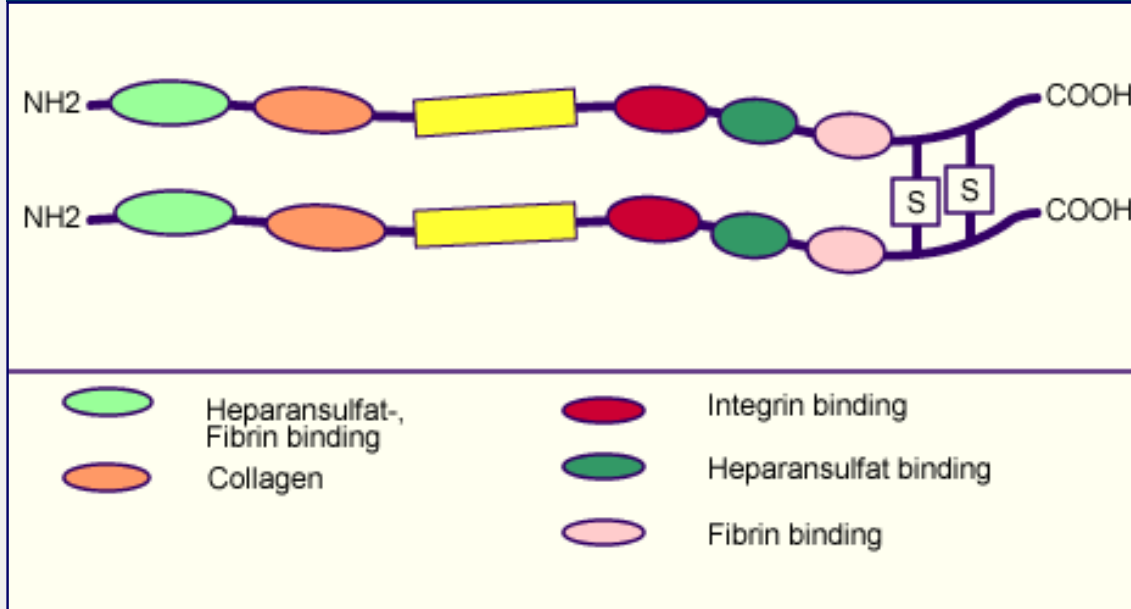
Fig. 1

Sur cette image on ne trouve que 4 composants parmi les 50 et plus glycoprotéines et protéoglycanes, qu'on distingue dans la MB.

Fibronectines

Les **fibronectines** sont des protéines solubles multiadhésives dans la matrice extracellulaire, qui se joignent aux intégrines et servent à l'attachement des cellules aux fibrilles collagènes (type I, II, III et V), ainsi qu' à la **fibrine** (composants des thrombi sanguins).

Fig. 1 - structure de la fibronectine



Légende

Fig. 1
Les **fibronectines** sont des dimères; chaque chaîne consiste en 2500 acides aminés. Il y a beaucoup de variantes. Les fibronectines ont aussi une fonction importante dans la migration et la différenciation cellulaire.

Fonctions



Pathopic:

Défense/ réorganisation

La fonction de défense est exclusivement l'apanage des cellules. On distingue:

- une **défense cellulaire** au cours de laquelle certaines cellules proposées à la défense interviennent soit par phagocytose (histiocytes-macrophages, granulocytes), soit par des contacts directs (récepteurs) des membranes cellulaires (lymphocytes Tc);
- une **défense humorale** avec productions d'anticorps de la part des plasmocytes (dérivent des lymphocytes B), au cours de la réponse immunitaire. Les mastocytes aussi participent à la défense humorale en détectant les substances étrangères et initiant la réponse inflammatoire locale du tissu; leur activation provoque une libération rapide des médiateurs contenus dans leurs granules (histamine, héparine).

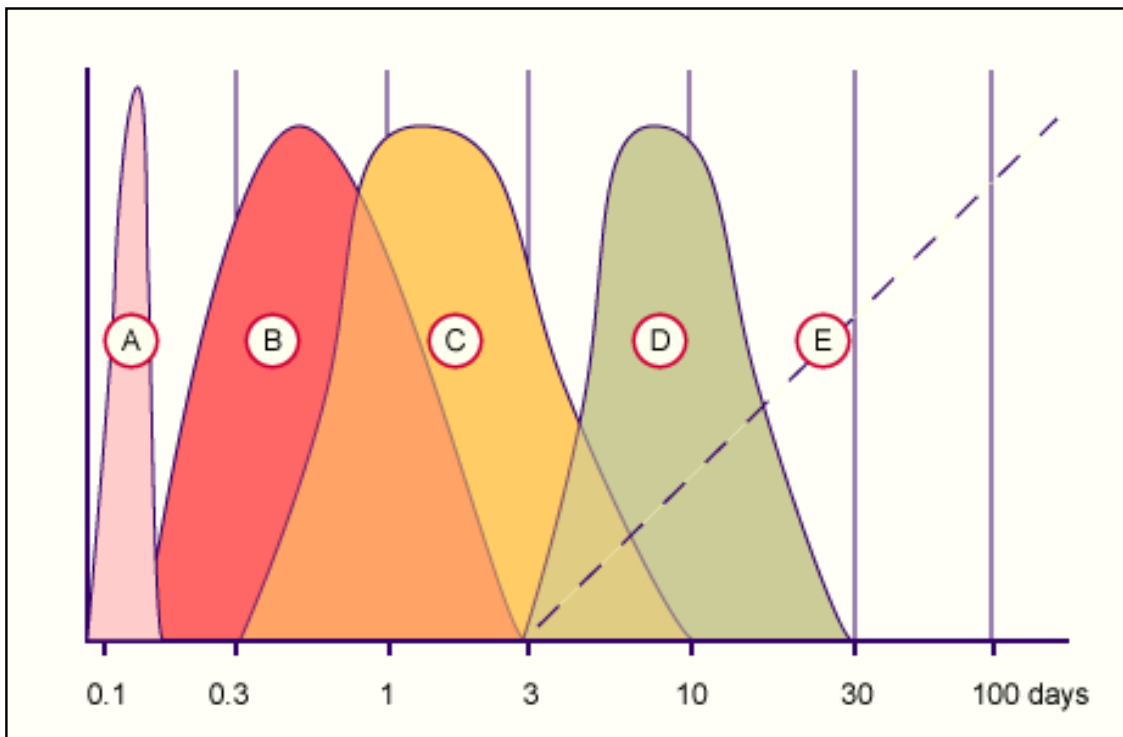
Lorsque, après une lésion les bactéries pénètrent à l'intérieur de l'organisme, elles se multiplient, élaborent des substances toxiques ou nocives, c'est l'infection qui provoque une réponse de l'organisme = **inflammation**. Les capillaires se dilatent et deviennent congestionnés, leur perméabilité augmente, il y a sortie de protéines et de plasma ce qui provoque un œdème ; certaines cellules de la défense (granulocytes, neutrophiles, monocytes) sortent des veinules post capillaires par mouvement amiboïde (**diapédèse**), et commencent à phagocyter. Les produits des bactéries, agissant comme antigènes, incitent la formation d'anticorps (lympho- et plasmocytes). Une chaîne d'événements est mise en route lors d'infection ou de lésion. C'est le **tissu conjonctif** de la partie lésée de l'organisme qui est l'arène principale où se livre la **bataille** entre infection et défense de l'organisme, jusqu'à la guérison et à la formation éventuelle d'une cicatrice .

Fig. 15 - schéma de la guérison de l'épithèle et du t.c. sous-jacent

Légende

Fig. 1
chacune des 4 phases de la guérison est importante et nécessaire, pour que la guérison soit couronnée de succès. En principe de différentes cellules sont activées dans chaque phase de la guérison, des cellules qui sortent des stimuli

spécifiques pour entrer dans la phase suivante.



- A. escarre
- B. inflammation
- C. granulation
- D. cicatrisation
- E. accumulation de collagène et remodelage

Phases de la guérison	cellules les plus importante pour chaque phase
A) formation d'une escarre	érythrocytes, facteurs plasmatiques
B) inflammation aiguë	leucocytes: <ul style="list-style-type: none"> • phase de lutte par les neutrophiles • phase de défense par les monocytes • phase de guérison par les éosinophiles et lymphocytes
C) régénération et réparation proliférative: réépithélialisation et formation du tissu de granulation	keratinocytes et fibroblastes
D) contraction de la plaie et cicatrisation	myofibroblastes et fibroblastes

Pathologie:		
Krankheit	Fehler	Symptome
Ulcus cruris (D)	mauvaise circulation du sang chez les vieillards ou bien à cause d'une altération des vaisseaux (fumeurs, maladie)	peu ou aucun épithèle ou de tissu de granulation, angiogénèse empêchée, inflammation chonique

Cushing Disease	hyperadrénocorticism (= trop de cortisol)	cortisol agit contre l'inflammation --> pas de prolifération des lymphocytes et des granulocyte, infection avec des bactéries, mauvaise cicatrisation
Diabetes mellitus (D)	peu d'énergie (glucose) dans les cellules --> manque d'énergie	défaut du chémotactisme, adhésion et phagocytose des bactéries



Fonctions



Pathopic:

Nutrition/ Réorganisation

La fonction de nutrition se réalise à travers la SFA où s'effectue le passage des substances nutritives et des catabolites entre capillaires et tissus, certaines cellules conjonctives toutefois sont plus étroitement liées que d'autres à cette fonction de nutrition. Les **adipocytes** en tant que réserve d'énergie, les **c. endothéliales** en tant que site de transport actif transcellulaire de nombreuses substances. Elles possèdent plusieurs fonctions orientées selon besoin:

- libération des substances vasoactives p.ex. pour la dilatations: **EDRF** [Endothelial Derived Relaxing Factor = monoxyde d'azote (NO)] ou constriction: **endothéline**
- facteurs pour l'activation ou l'inhibition de la coagulation du sang
- facteurs pour la régulation de la perméabilité des vaisseaux
- expression des récepteurs de la surface, p.ex. pour l'attachement des leucocytes (entre autres E-sélectine; GlyCAM; ICAM)
- synthèse des composants du t.c. subendothélial en particulier le collagène type IV et V, des protéine de cohésion (laminine, fibronectine, thrombospondine), élastine etc.
- synthèse de facteurs de croissance p.ex. pour la musculature lisse
- dégradation des lipides sanguins
- facteurs pour la néovascularisation (angiogénèse) mais aussi de l'inhibition (angiostatines).

Les **mastocytes** libérateurs de substances vasoactives réglant la perméabilité capillaire, d'enzymes dégradant les GAG, maintiennent ainsi une certaine fluidité de la SFA.

Tous les composants matriciels se transforment continuellement. La transformation se fait par les cellules du tissu propre soit du **tissu conjonctif** ou du **tissu de soutien**. Les protéoglycanes ont le turnover le plus rapide par les fibres collagènes, les fibres élastiques ont le turnover le plus lent. La dégradation se fait d'une part à l'extérieur des cellules et d'une part à l'intérieur dans les lysosomes. Les parties à dégrader sont prises par endocytose et dégradées avec l'aide des lysosomes. Les causes de la transformation:

- **remplacement** des composants usés
- **guérison**
- **involution physiologique après le changement de la fonction** (utérus, mamma lactans)
- **adaptation** à une fonction changée
- **frayer** le chemin aux cellules migrantes de la défense et pour l'angiogénèse.
- Aussi les tumeurs invahissent à l'aide des métalloprotéases.

Division of Histology



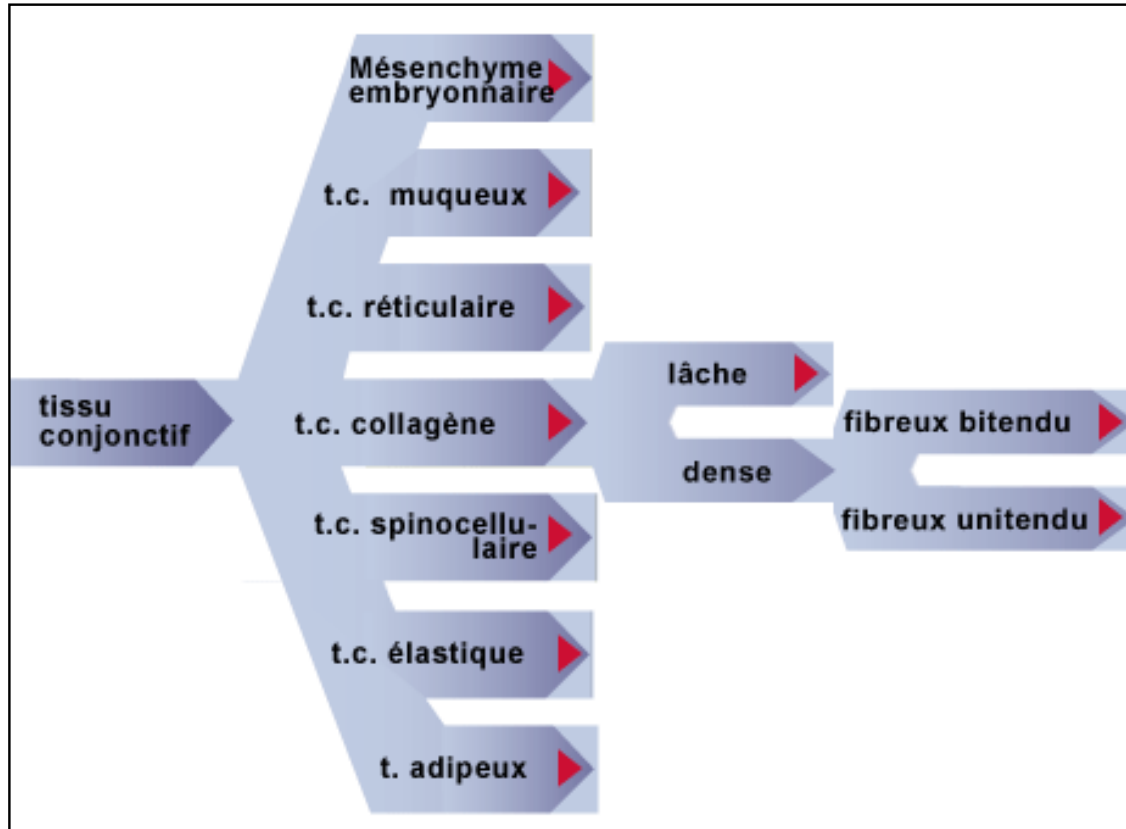
[Home](#) > [Variété du t.c.](#)

Différentes variétés de t.c.



Pathopic:

▶ Passez avec la souris sur les définitions



Différentes variétés de t.c.

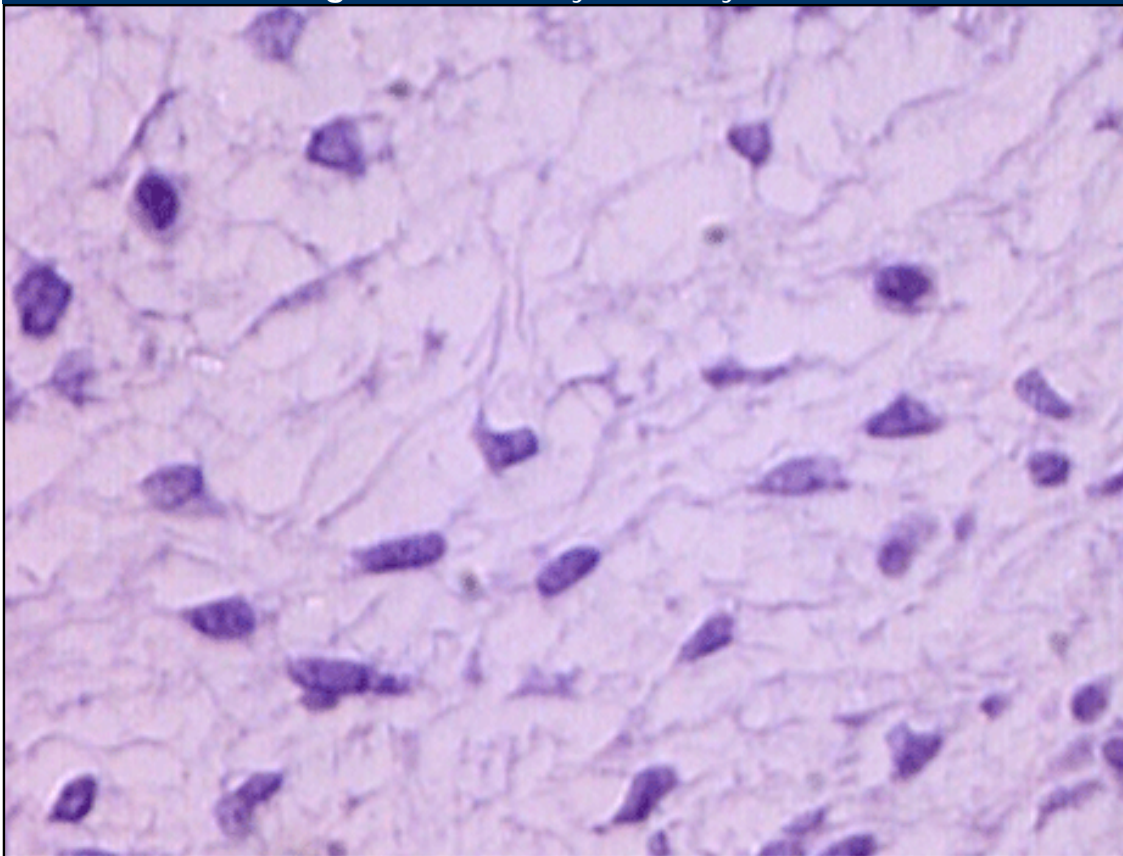


Mésenchyme embryonnaire

Chez le jeune embryon le premier tissu qui apparaît entre les trois feuillettes est le **mésenchyme embryonnaire**. Les cellules mésenchymatiques étoilées, mobiles, basophiles, se divisant activement, viennent en contact entre elles par des fins prolongements cytoplasmiques et forment ainsi un réseau tridimensionnel, dans les mailles duquel se trouve une substance intercellulaire plus ou moins liquide et très peu différenciée.

- localisation et tâches:
 - remplit les espaces entre les structures
- remarques:
 - ces cellules sont pluripotentes
 - presque pas de fibres

Fig. 16 - mésenchyme embryonnaire



1. cellules mésenchymatiques

2. substance intercellulaire

Pathopic:

- *beaucoup de mitoses*
- *étoilées*
- *basophiles*
- *mobiles*
- *pluripotentes*

Legende

Fig. 16
Le mésenchyme embryonnaire remplit l'intérieur de l'embryon. Il est l'origine de structures importantes, qui se forment partiellement induites par l'ectoderme ou l'endoderme.

Coloration:
bleu de toluidine

- ▶ avec légendes
- ▶ sans légendes



Différentes variétés de t.c.



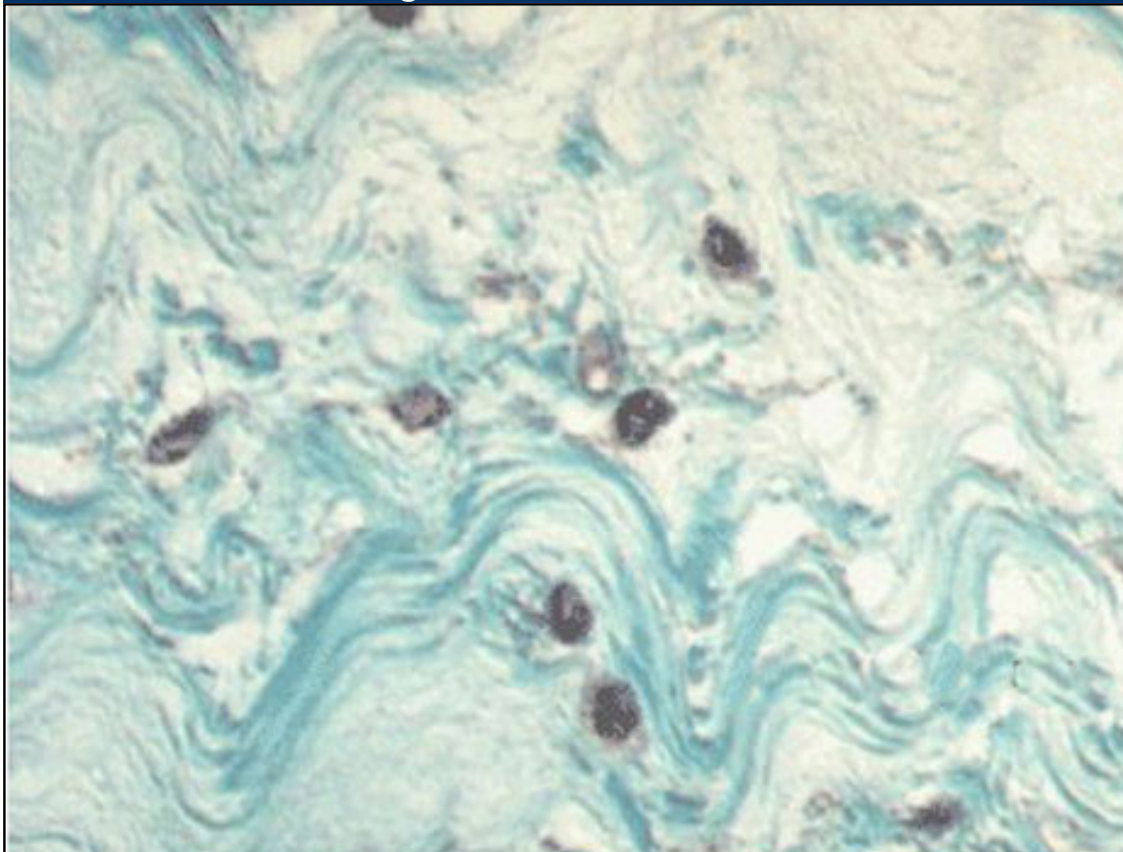
Pathopic:

T.c. muqueux (gelée de Warthon)

Toujours chez l'embryon on rencontre une forme de tissu conjonctif proche du mésenchyme, mais plus différencié, c'est la **gelée de Wharton** ou **t.c. muqueux** qui constitue le tissu de soutien et de remplissage du cordon ombilical, les cellules, déjà **fibroblastes-fibrocytes** ne se divisant presque pas, forment un réseau tridimensionnel renfermant une substance fondamentale très riche en **ac. hyaluronique** (la relative rigidité (résistant à un coude extrême et à la pression) du cordon est due a son fort pouvoir d'imbibition) et des **fibres collagènes** pas encore organisées en gros faisceaux.

- localisation et tâches:
 - cordon ombilical
 - avec un rigidité relative
- remarques:
 - une forme de tissu conjonctif chez l'adulte, ressemblant a la gelée de Wharton est la pulpe dentaire, qui est toutefois richement vascularisée et innervée.

Fig. 17 - Gelée de Warthon



1. fibroblastes/fibrocytes
2. fibres collagènes

3. substance intercellulaire

Légende

Fig. 17

La gelée de Warthon a une tâche très importante pendant la grossesse. A cause de l'ac. hyaluronique le cordon ombilical est relativement rigide, pour que les vaisseaux ombilicaux ne soient pas comprimés.

▶ avec légende
▶ sans légende

Différentes variétés de t.c.

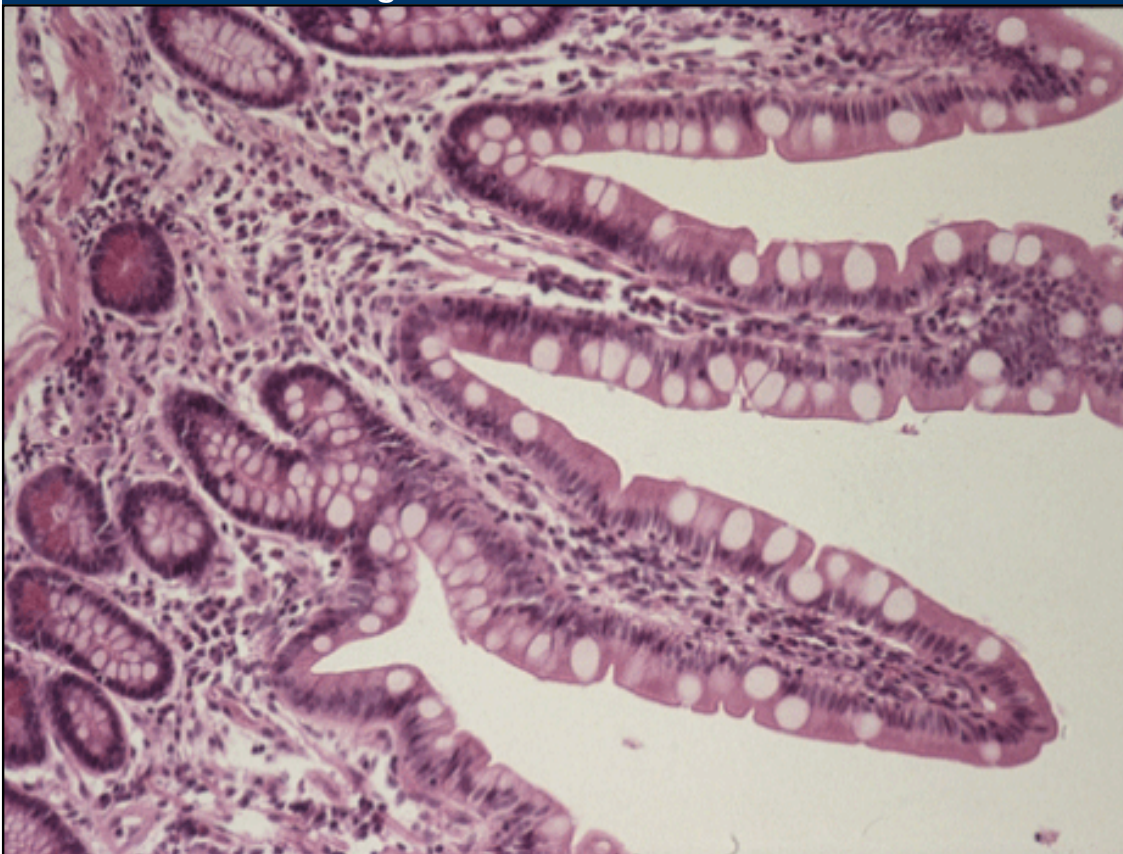


t.c. collagène

1) t.c. lâche

On parle de **t.c. lâche** lorsque les différents composants du t.c., fibres-cellules-SFA, en proportions plus ou moins équivalentes, sont organisés dans les trois dimensions de manière assez lâche laissant une place importante à la **SFA**. Différents types de cellules y sont représentés (fibroblastes-cytes, histiocytes-macrophages, mastocytes, adipocytes, éventuellement leucocytes et plasmocytes) comme aussi les fibres **collagènes** (type I et III = réticulé) et **élastiques**. Dans le t.c. lâche la SFA contient de l'**ac. hyaluronique** et **décorine**. C'est le véritable tissu de remplissage qui soutient les épithéliums et qui réalise la transition entre les différents organes et tissus.

Fig. 18 - t.c. lâche de l'intestin



- | | |
|--|--|
| 1. Lamina muscularis mucosae | 4. épithélium prismatic unistratifié avec des différentes cellules |
| 2. cryptes de Lieberkühn | 5. cellules caliciformes |
| 3. stroma des villosités avec du t.c. lâche et beaucoup de cellules libres | 6. villosité |

Pathopic:

Légende

Fig. 18

C'est une partie de l'intestin grêle. La muqueuse est formée par des villosités resp. cryptes et le stroma (lamina propria mucosae) et lamina muscularis mucosae.

- ▶ avec légende
- ▶ sans légende

- Lamina propria de tous les épithéliums des muqueuses
 - stratum papillare du derme
 - dans les organes
- tâches:
 - soutien
 - remplit les espaces intermédiaires

2) T.c. collagène dense

Lorsque la fonction de soutien doit être plus marquée on aura le t.c. dense, dans lequel les fibres, surtout les **collagènes**, deviennent plus nombreuses formant des faisceaux volumineux, et la SFA moins abondante, les différents composants restent toutefois disposés irrégulièrement.

Lorsque les fibres collagènes deviennent particulièrement abondantes et de surcroît orientées pour augmenter la résistance mécanique, on parle de t.c. fibreux. Les fibres peuvent être orientées selon une seule direction (**unitendu**), ou selon deux directions se croisant plus ou moins à angle droit (**bitendu**).

2a) t.c. fibreux bitendu

On parle de **t.c. fibreux bitendu**, lorsque les faisceaux de fibres collagènes, parallèles entre elles, se disposent en plans superposés à direction plus ou moins orthogonale.

Fig. 19 - derme

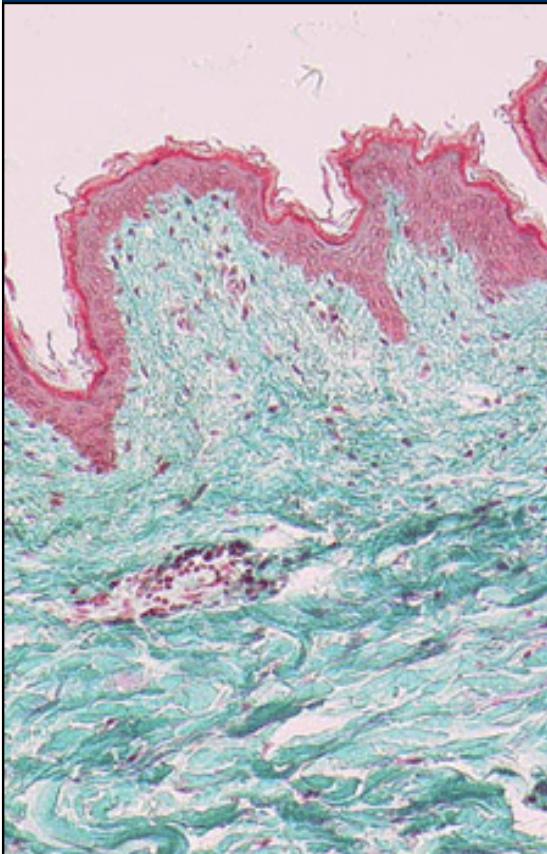
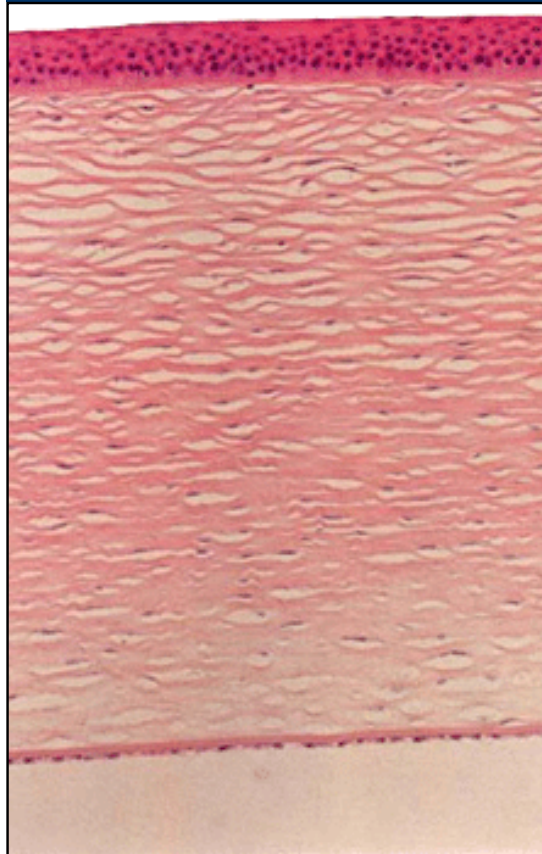


Fig. 20 - stroma de la cornée avec du t.c. fibreux bitendu



Légende

Fig. 19

Le t.c. dense se trouve d'abord dans la couche profonde du derme de la peau (stratum reticulaire).

coloration: Goldner

▶ avec légende

▶ sans légende

Fig. 20

La cornée contient du t.c. fibreux bitendu dans son stroma. Les fibres sont mieux organisées que dans le derme colorations: HE

▶ avec légende

▶ sans légende

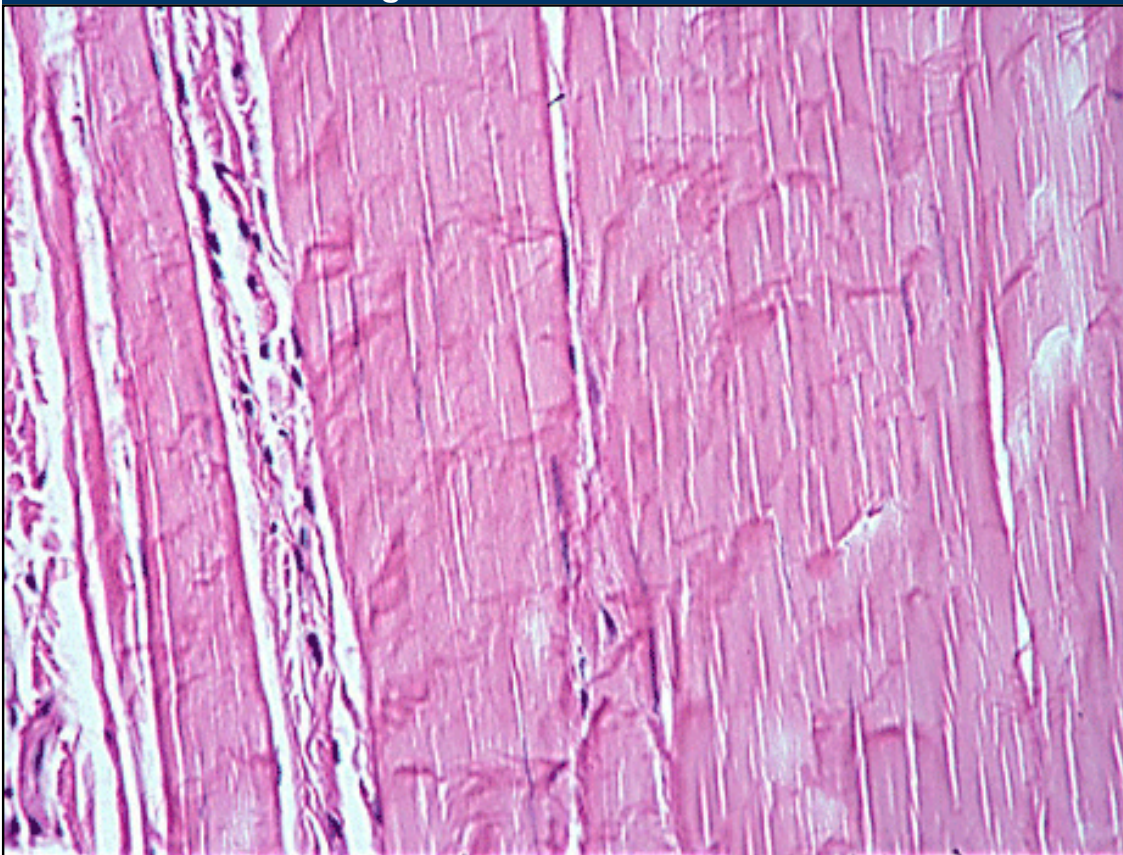
- | | |
|---|---------------------------------|
| 1. épidermis (épithélium pavimenteux stratifié) | 1. Endothèle |
| 2. Derme | 2. Membran de Descemet |
| 3. stratum papillare (t.c. lâche) | 3. chambre antérieure de l'oeil |
| 4. stratum reticulare (t.c. fibreux bitendu) | 4. t.c. fibreux bitendu |
| | 5. Membrane de Bowman |
| | 6. Epithèle |

- localisation:
 - derme reticularis
 - capsule des organes
 - périchondrium, périoste (les couches qui entourent le cartilage et l'os)
 - méninges
 - capsules articulaires
 - aponévroses
 - fascias
- tâches: soutien, résistant à la traction

2b) t.c. fibreux unitendu

On parle du t.c. fibreux unitendu si les faisceaux de fibres collagènes, parallèles entre elles, sont serrés les uns aux autres. Quelques relativement rares fibrocytes (tendinocytes) prennent un aspect étoilé (cellules à ailerons). Si on regarde une coupe transversale d'un tendon, on reconnaît le t.c. qui entoure les faisceaux, **le péritendineum externum**. Vers l'intérieur il y a des septes de t.c. lâche = **peritendineum internum**. Il entoure les petits faisceaux du tendon.

Fig. 21 - T.c. fibreux unitendu



- | | |
|---------------------------|-----------------|
| 1. peritendineum internum | 3. tendinocytes |
| 2. t.c. fibreux unitendu | |

Légende

Fig. 4
Coupe longitudinale d'un tendon. Au milieu du tendon il y a des entroits avec du t. c. lâche = peritendineum internum.

Coloration:
HE

- ▶ avec légende
- ▶ sans légende

- localisation:
 - tendons
- tâches:
 - résistant à la traction -->concernant les tendons: Ils se joignent grâce aux fibres de Sharpey avec le périoste des os = pont entre tendon et os.
- remarques:
 - pratiquement inextensible -->la musculature se déchire d'abord
 - bonne capacité de régénération (possibilité de les transplanter à cause de la pauvre circulation sanguine)



Différentes variétés de t.c.



Pathopic:

T.c. élastique

Si les fibres élastiques constituent le 80 à 90% des composants on parle de t. c. élastique dont les fibres élastiques anastomosées sont séparées par du t.c. lâche.

En général les **fibres élastiques** se trouvent dans des organes qui sont souvent dilaté (p.ex. dans la vesicule biliaire, (**l'aorte**, les grands vaisseaux, les poumons et le derme. Mais le vrai **tissu conjonctif élastique** se trouve seulement dans les ligaments jaunes, le ligament de la nuque et vocalis et le ligament suspensor penis.

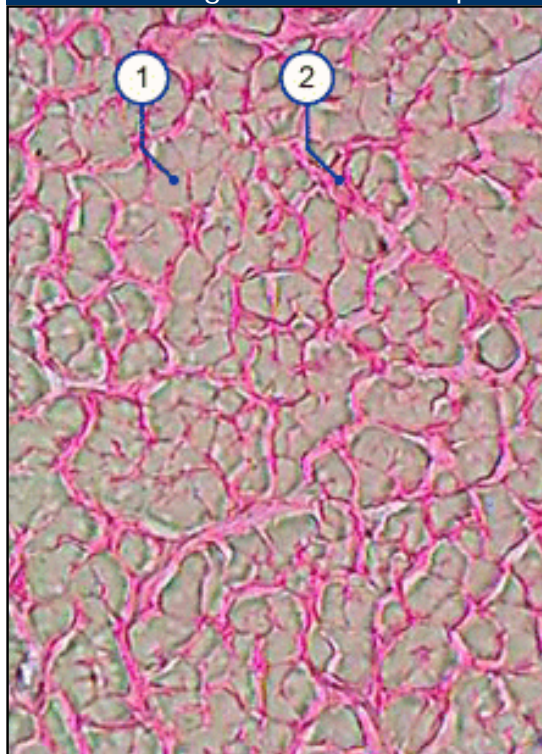
Attention:

Ne confondez pas le vrai tissu conjonctif avec les endroits où le matériel élastique (fibres et membranes ou lames) est très abondant.

- localisation et tâches:
 - ligaments jaunes (colonne vertébrale)
 - ligament de la nuque
 - ligament vocal
- tâches:
 - Le t.c. élastique soutient le tissu musculaire

Pour les faire visible il faut des **colorations spéciales**. (élastica = résorcine-fuchsine)

Fig. 22 - tissu conjonctif élastique dans le ligament de la nuque



1. fibres élastiques
2. fibres collagènes

Légende

Fig. 22

le ligament de la nuque a beaucoup de fibres élastiques (gris) arrangées d'une manière parallèle à côté des fibres collagènes (rouge)

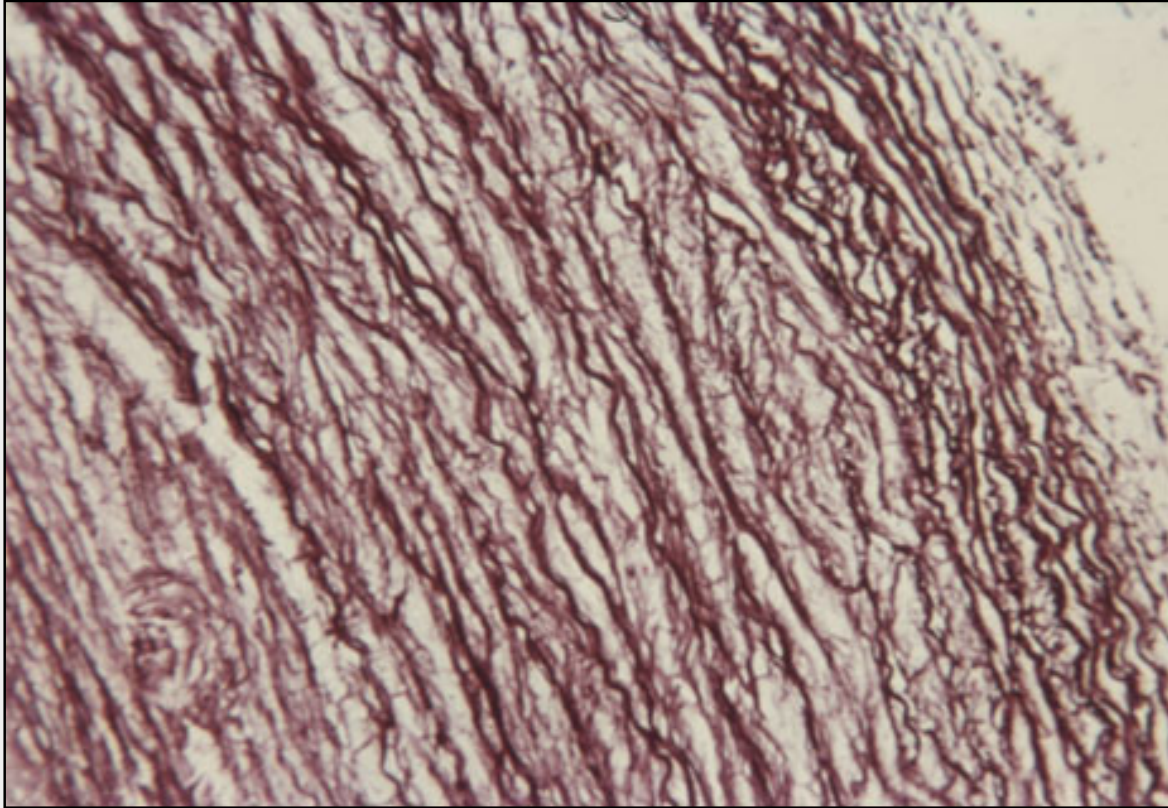
coloration: van Gieson où on ne peut pas distinguer les fibres élastiques



Les fibres élastiques de l'aorte

Dans l'aorte les fibres élastiques comportent environ 30%. Par conséquent ce n'est pas de t. c. élastique dans le sens propre mais il y a né au moins beaucoup de fibres élastiques dans la paroi.

Fig. 1 - Média d'une artérie élastique (aorte)



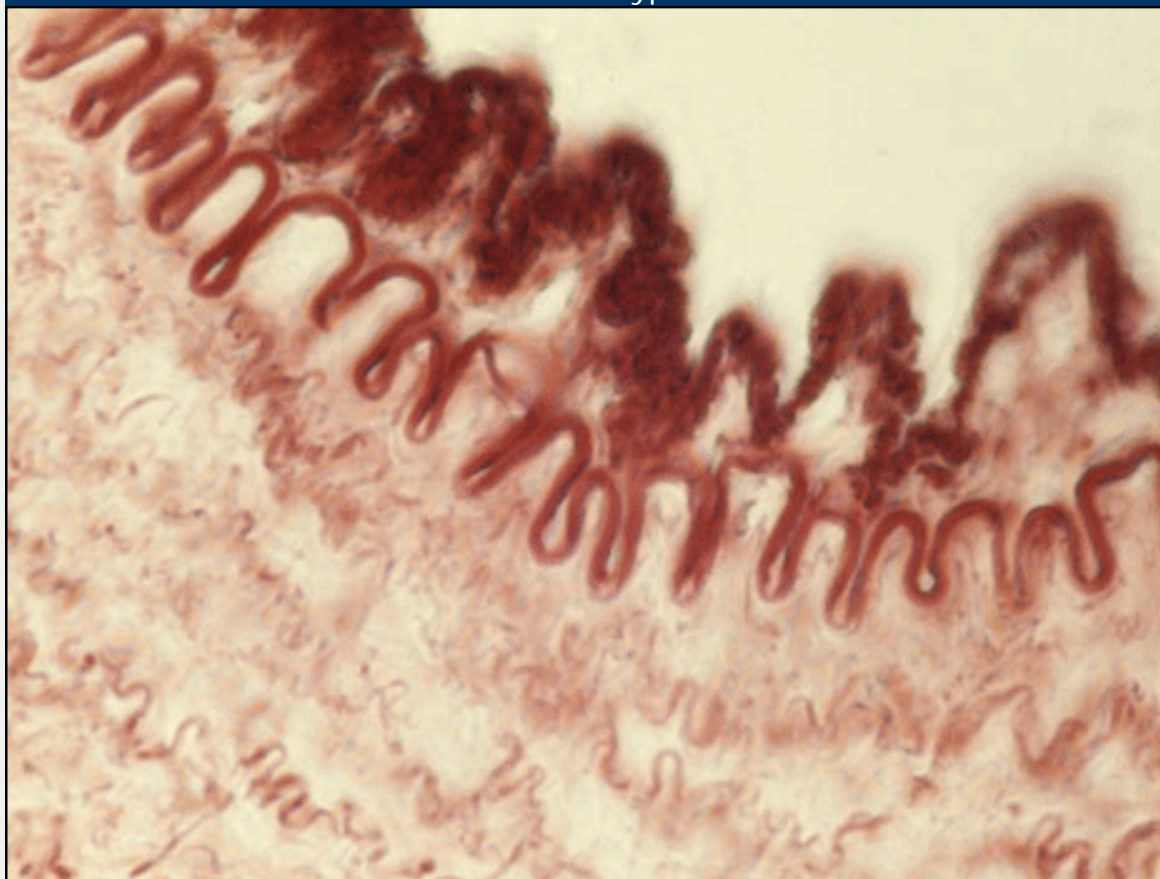
Légende

Fig. 1

Dans les artères élastiques il y a avant tout dans la média beaucoup de fibres élastiques, qui sont responsable pour l'élasticité de ces vaisseaux. C'est très important à cause de la demande mécanique de ces vaisseaux proche au coeur en supportant l'énorme différence de la pression du sang.
Elastica-Färbung



Abb. 1 - Artère du type musculaire



1. Membrana elastica interna
2. Endothèle
3. peu de fibres élastiques dans la média
4. Média
5. Intima



Legende

Fig. 1

Il y a des fibres élastiques dans la paroi des artère. Les artères du type musculaire ont une membrana elastica interna et externa autour de la média.

coloration:
Resorcin-Fuchsin.

- ▶ avec légende
- ▶ sans légende

Différentes variétés de t.c.

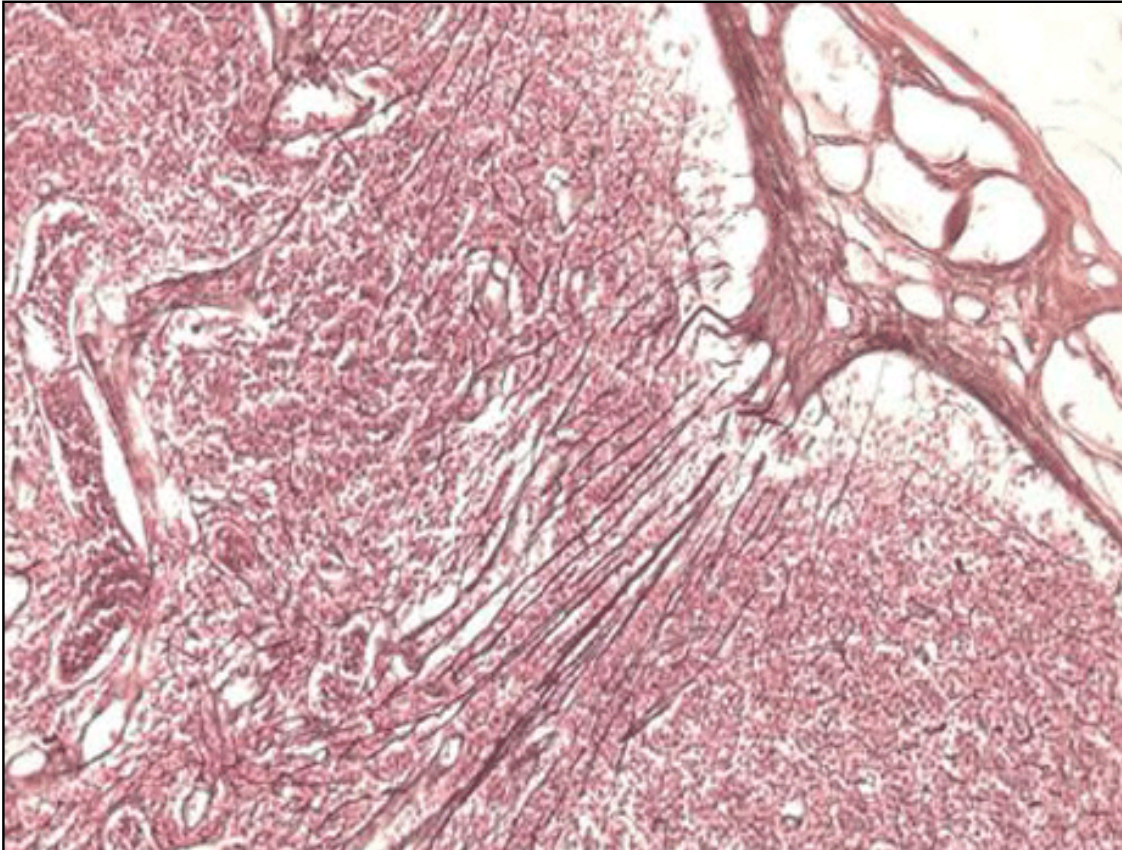


T.c. réticulé

Dans le t.c. réticulé se réalise une association particulière de fibres et de cellules disposées en un **réseau tridimensionnel**. Les fibres sont presque exclusivement de **fibrilles réticulées**; les cellules appartiennent aux cellules de la défense: des histiocytes adhérant aux fibres avec des fins prolongements, pouvant se mobiliser et devenir des macrophages phagocytaires, des **cellules dendritiques** et **interdigitées**, des **cellules réticulées** capables de produire les fibres réticulées.

- localisation et tâches:
 - en général dans les organes hémopoïétiques
 - rate
 - organes lymphatiques
 - moëlle osseuse
- tâches:
 - défense

Fig. 23 - T.c réticulé dans un ganglion lymphatique



Légende

Fig. 23

La capsule du ganglion lymphatique est formée par du t.c. dense de collagène. Partiellement il y a aussi des trabécules qui vont dans la profondeur de l'organe. La lymphe entre dans les sinus marginal, suit les sinus intermédiaires et arrive dans le sinus médullaire. La paroi des sinus est formée par des cellules réticulaires et des fibres de réticuline. Il y en a aussi dans les sinus. Ainsi la surface est plus grande pour le filtrage de la lymphe.
coloration:

1. cortex
2. sinus au bord du ganglion

3. réseau de fibres réticulées
4. capsule de t.c. collagène avec des vaisseaux lymphatiques

imprégnation
argentique selon
Gomori

▶ avec légende

▶ sans légende



[Page précédente](#) • [Page suivante](#)

Différentes variétés de t.c.

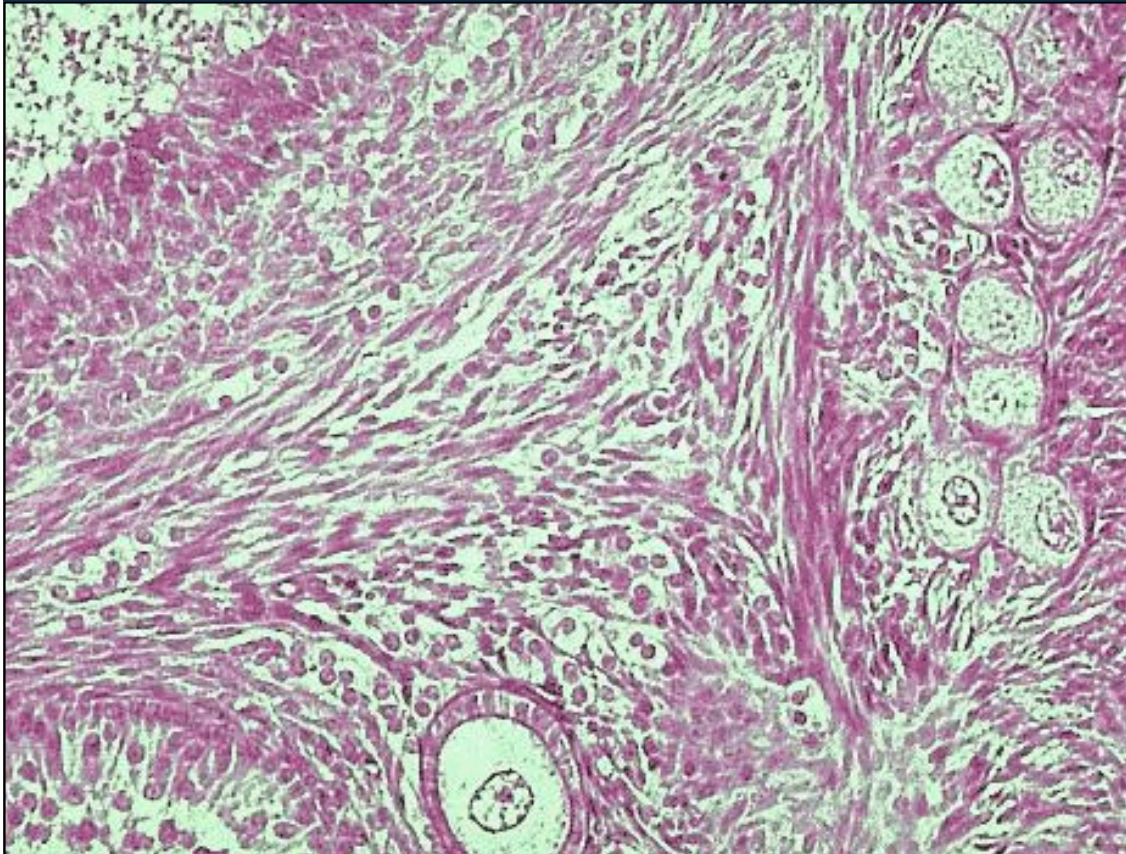


t.c. spinocellulaire

Les cellules de ce type de t.c. sont épithéloïdes, denses et fusiformes. Elles ressemblent aux cellules mésenchymatiques embryonnaires. Ce t.c. se trouve seulement dans l'ovaire et dans l'utérus. Dans l'ovaire ces cellules forment le matériel de base pour la **theca folliculi interna**. Dans l'endomètre on trouve ce type de t.c. Dans la phase de prolifération ces cellules se multiplient et avec la menstruation elles sont éliminées. La SFA est rare. Il n'y a que de fibres collagènes de type III (réticulées).

Pathopic:

Fig. 24 - T.c. spinocellulaire de l'ovaire



1. t.c. spinocellulaire
2. follicule primordiale

3. follicule primaire

Légende

Fig. 24
Dans l'ovaire le stroma de la région corticale est formé par du t.c. spinocellulaire. Il est relativement riche en cellules et pauvre en fibres. coloration: HE

- ▶ avec légende
- ▶ sans légende



Différentes variétés de t.c.



Pathopic:

T.c. adipeux

Une variété de tissu conjonctif où prédominent les cellules, notamment les adipocytes, est le tissu adipeux.

On distingue deux types: le **t. adipeux blanc** ou jaune, de formation secondaire (de réserve et de structure) et le **t. adipeux brun** ou de formation primaire.

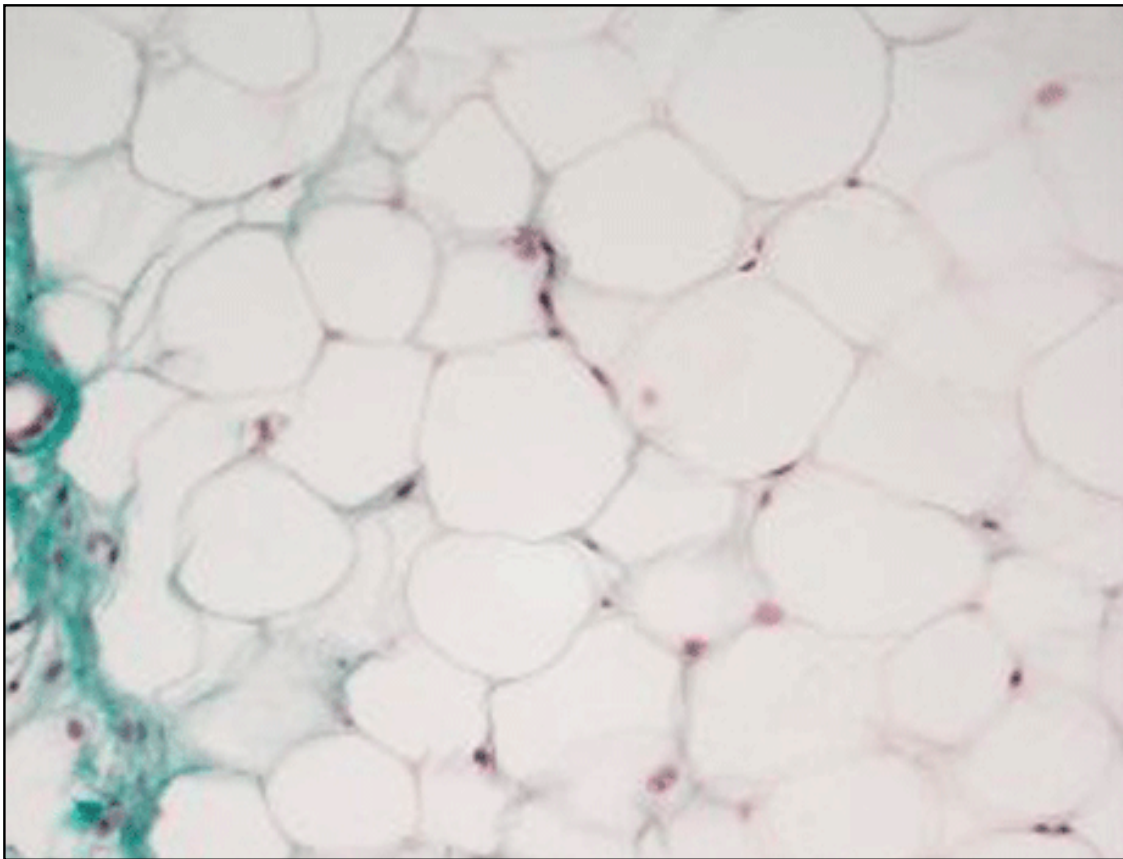
1. Le tissu adipeux blanc

Le tissu adipeux blanc est organisé en lobules délimités par des septa de t.c. lâche, richement vascularisé et innervé, dans chaque lobule les adipocytes sont serrés les uns aux autres et ils ont ainsi une forme polygonale; un fin **réseau de fibrilles réticulées** est associé à la membrane basale qui entoure chaque adipocyte; des nombreux capillaires pénètrent aussi à l'intérieur des lobules; les adipocytes présentent une seule grande goutte lipidique et de ce fait le t. adipeux blanc est aussi appelé uniloculaire. Il apparaît vers la fin de la grossesse et continue à se développer jusqu'à l'âge d'environ 14 ans, après quoi les adipocytes cessent pratiquement de se diviser. C'est à cause de ce fait, qu'il est très difficile de perdre le tissu adipeux plus tard. Pendant un régime amaigrissant la grandeur des cellules diminue mais le nombre reste.

- localisation du t. adipeux de réserve:
 - chez la femme: fesses et cuisses
 - chez l'homme : le ventre
- localisation du t. adipeux de structure:
 - paume des mains et pieds
 - graisse orbitaire
- remarques:
 - Si une personne souffre d'une adipositas, elle rencontre tous les problèmes cardiovasculaires, parce que le coeur est trop chargé.

Le t. adipeux n'a pas qu'une fonction de réserve mais il est aussi un organe endocrine. C'est l'hormone **léptine** qui (du grec λεπτος = minceur) qui est une hormone polypeptidique (poids moléculaire = 17 kDa), synthétisée dans l'adipocyte. Sécrétée dans la circulation, elle franchit la barrière hémato-méningée, passe dans le liquide céphalo-rachidien et affecte le comportement alimentaire et la thermogénèse.

On a identifié deux formes principales du récepteur de la leptine (OB-R) : une forme courte, OB-Ra, et une forme longue OB-Rb. Ce sont les récepteurs de forme longue, très représentés dans l'hypothalamus, qui semblent en relation avec la transmission du signal permettant de réguler la prise alimentaire.



- | | |
|---------------------|-------------------|
| 1. goutte lipidique | 3. artérioles |
| 2. noyau | 4. t.c. collagène |

Fig. 25

Le t. adipeux uniloculaire sert aux fonctions de réserve et de structure. Le t. adipeux de réserve est mobilisé plus vite que le t. adipeux de structure. Les gouttes lipidiques se trouvent dans le cytoplasme sans membrane.

coloration:
Ladewig

- ▶ avec légende
- ▶ sans légende

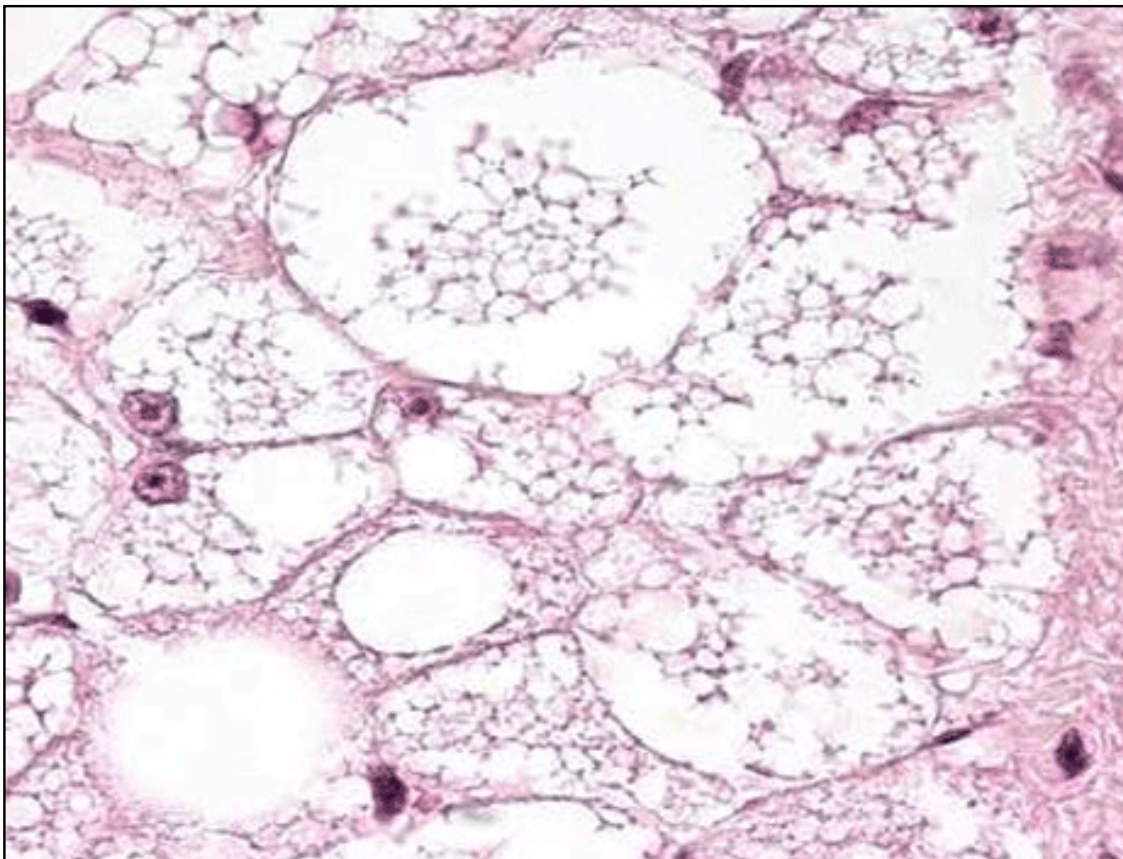
2. Le t. adipeux brun

Le tissu adipeux brun est aussi organisé en lobules, il est plus richement vascularisé et surtout innervé que le blanc, ses cellules, plus petites, présentent plusieurs gouttes lipidiques et de ce fait il est aussi appelé multiloculaire. Les mitochondries sont très nombreuses et contiennent un pigment respiratoire de couleur brune. Il se forme seulement pendant la vie foetale, chez l'adulte il ressemble au t. adipeux uniloculaire.

- localisation:
 - région du cou
 - autour de l'arteria subclavia
 - autour des reins
 - dans le creux de l'aisselle
- tâches:
 - production de chaleur grâce à la protéine UCP (uncoupling protein) = Thermogénine, qui empêche la formation d'ATP. C'est comme un moteur d'une voiture qui tourne sans que la vitesse soit engagée.

Fig. 26 - t.c.adipeux pluriloculaire

Légende



1. noyau

2. goutte lipidique

3. richesse en mitochondries dans le cytoplasme

Fig. 26

Le t. adipeux brun sert à la régulation de chaleur, les cellules sont plus petites que celles du t. adipeux blanc. Dans le cytoplasme il y a beaucoup de mitochondries.

coloration:
HE

▶ avec légende
▶ sans légende



Vos connaissances



1. Dans le **jeu d'images** vous verrez des coupes histologiques que vous devez attribuer aux notions correspondantes. Si vous donnez une fausse réponse, l'image s'ouvre avec une note explicative.
2. A l'examen il a y des **questions à choix multiple**. L'expérience a démontré qu'il est très difficile de formuler des bonnes questions à choix multiple. Il faut bien connaître la matière. C'est exactement ce but qu'on veut atteindre en laissant vous, les étudiant(e)s, **formuler des questions** et vous familiariser ainsi avec la matière.
3. Avec ce **formulaire** chaque étudiant(e) doit envoyer une question à choix multiple. Elle sera contrôlée et mise à disposition de tous/ toutes les étudiant(e)s dans la **group-ware "MOODLE"**. L'avantage est que chaque étudiant(e) peut **profiter des idées des autres**.

Pathopic:

Jeu à choix multiple (Moodle)



Vos connaissances



Jeu d'images

S'il y a une image, vous pouvez l'agrandir en cliquant sur l'image.

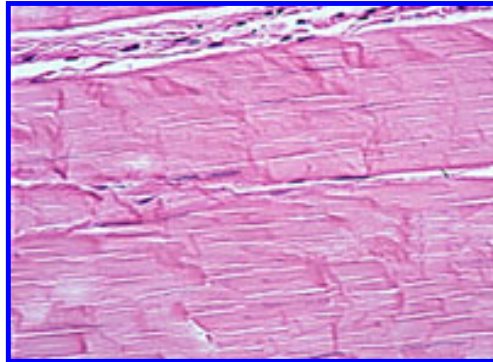
Pathopic:

MC-Quiz (Moodle)

question 1: Choisissez la meilleure réponse

Classifiez le tissu sur l'image à droite.

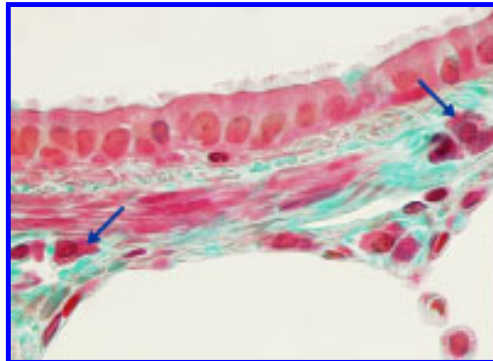
- t.c. fibreux bitendu
- tissu musculaire lisse
- t.c. lâche
- t.c. fibreux unitendu
- tissu adipeux



question 2: Choisissez la meilleure réponse

Désignez la cellule à la pointe de la flèche.

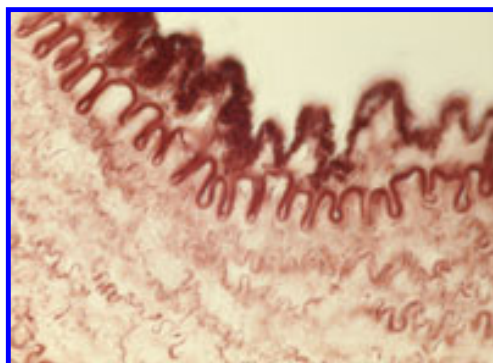
- mastocyte
- lymphocyte
- cellule de tissu réticulé
- granulocyte éosinophile
- plasmocyte



question 3: Choisissez la meilleure réponse

Désignez le type de fibres.

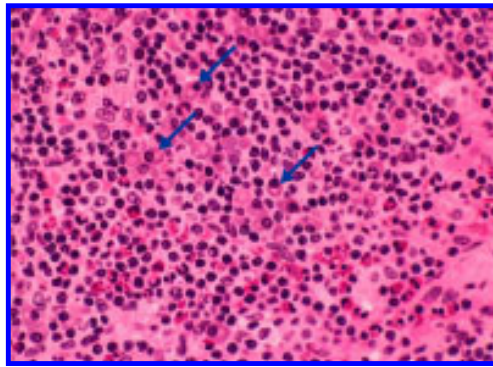
- fibres réticulées
- fibres de Purkinje
- fibres élastiques
- fibres collagènes
- fibres nerveuses



question 4: Choisissez la meilleure réponse

Désignez les cellules à la pointe de la flèche.

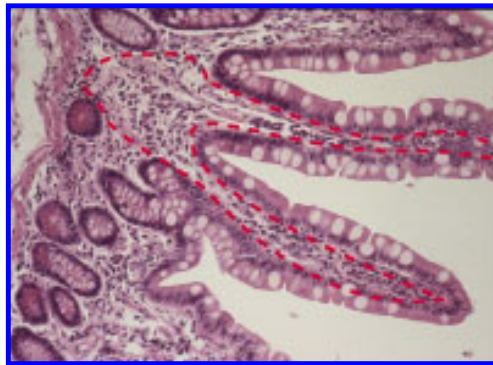
- fibroblaste
- plamocyte
- granulocyte neutrophile
- macrophage
- mastocyte



question 5: Choisissez la meilleure réponse

Quelle sorte de tissu se trouve dans la région entourée sous l'épithèle.

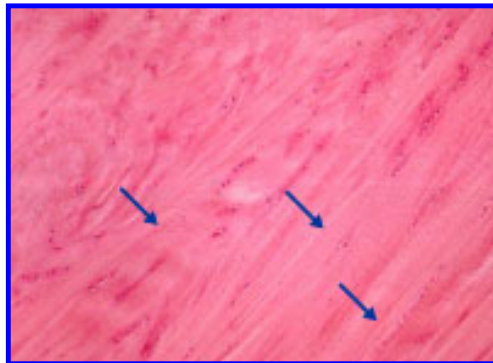
- tissu adipeux
- t.c. fibreux unitendu
- t.c. fibreux bitendu
- t.c. lâche
- musculature lisse



question 6: Choisissez la meilleure réponse

Identifiez le type de fibre à la pointe de la flèche.

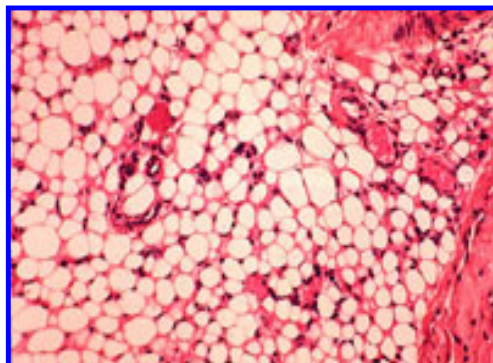
- fibres de Purkinje
- fibres collagènes
- fibres musculaires du coeur.
- fibres élastiques
- fibres réticulées



question 7: Choisissez la meilleure réponse

Identifiez le tissu.

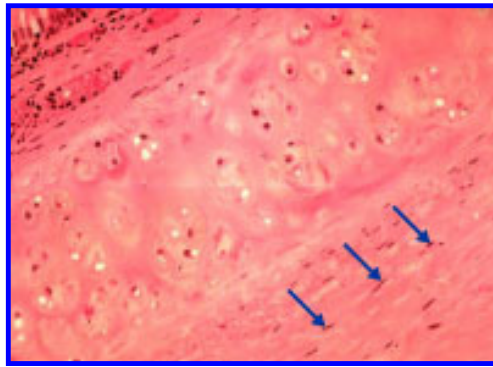
- t.c. lâche
- tissu nerveux
- tissu adipeux
- tissu lymphatic
- t.c. fibreux bitendu



question 8: Choisissez la meilleure réponse

Désignez les cellules à la pointe de la flèche.

- fibroblaste
- mastocyte
- adipocyte
- cellule musculaire lisse
- lymphocyte



question 9: Choisissez la meilleure réponse

Le syndrome de Marfan est une maladie héréditaire autosomale dominante du tissu conjonctif. ça concerne avant tout la squelette et le système cardiovasculaire. Les patients montrent des articulations trop extensibles, des déformations du dos, une dislocation des lentilles, des vaisseaux anormaux et un prolapsus de la valve mitrale. La cause est un gène défectueux qui produit la fausse fibrilline. La fibrilline est un composant des fibres élastiques. Quelle cellule produit ces fibres?

- cellules épithéliales
- cellules nerveuses
- fibroblastes
- cellules des glandes endocrines
- cellules du tissu réticulé

question 10: Choisissez la meilleure réponse

Dans quel compartiment se composent ensemble les fibrilles collagènes?

- dans le noyau
- hors de la cellule
- dans la membrane de la cellule
- dans le mitochondrium
- dans le cytoplasme

question 11: Choisissez la meilleure réponse

Quelles organelles sont présentes avant tout dans les cellules, produisant de la collagène ou d'une autre protéine?

- des gouttes lipidiques
- des vacuoles
- rER (rouge endoplasmic reticulum)
- nucleolus
- sER (smooth endoplasmic reticulum)

question 12: Choisissez la meilleure réponse

Dans quelle coloration la collagène est verte?

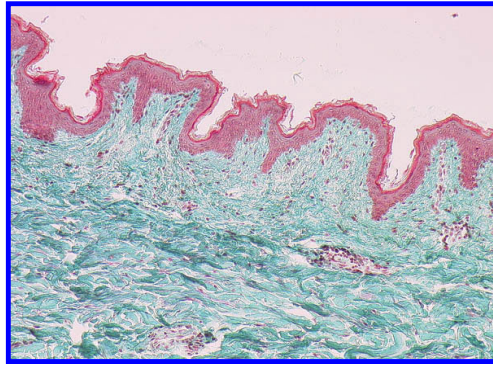
Goldner (Trichrom)

Hématoxiline & Eosine (HE)

imprégnation d'argent (Gomori)

PAS (Periodic Acid Schiff)

Azan



Vos connaissances



Pathopic:

Jeu à choix multiple - faire soi-même

nom:

prénom:

type de
question :

E-Mail:

MC-Quiz (Moodle)

Question:

	Réponse pour A et Kprim:	Clé: Typ A / E	Clé: Kprim
A)		juste faux	juste faux
B)		juste faux	juste faux
C)		juste faux	juste faux
D)		juste faux	juste faux
E)		juste faux	



Travaux pratiques



Pathopic:

Vous y trouvez une partie des coupes des travaux pratiques. Les images en microscopie optique sont disponibles en différente magnification. Il y en a aussi des liens vers la théorie.

Sur les image en microscopie électronique les choses les plus importantes sont indiquées. Avec un liens vers la théorie vous pouvez répéter le contenu correspondant.

Avec la vue d'ensemble des différentes colorations vous trouvez une aide pour les distinguer.



Kurspräparate



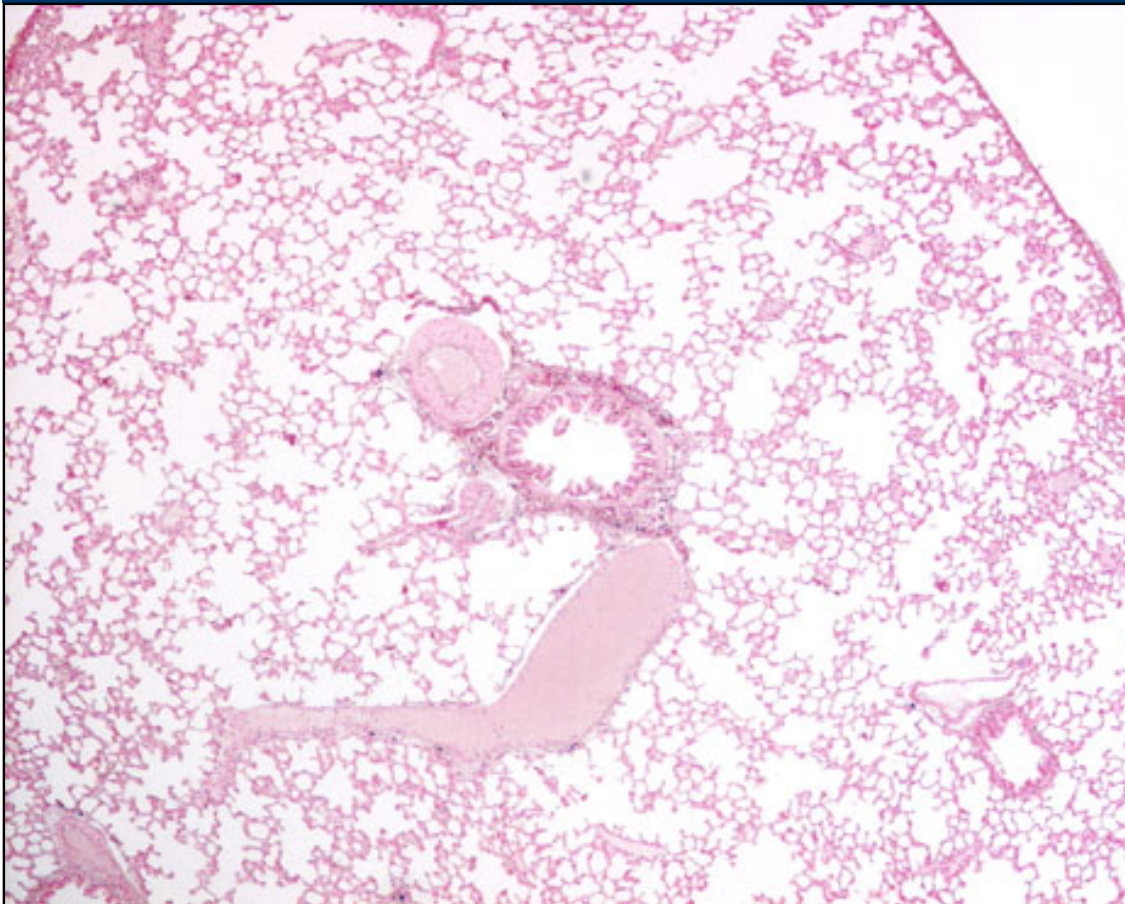
Histiocytes - macrophages

Notez les structures suivantes:

- Identifiez les macrophages
- réfléchissez, d'où ils dérivent.
- Il y a plusieurs formes dans différents tissus , énumérez-les.

► Choisissez l'agrandissement

Fig 27 - Macrophage dans les poumons



Pathopic:

répétition de la théorie

Légende

Fig. 27

- 4-fois petit
- 4-fois grand
- 10-fois petit
- 10-fois grand
- 40-fois petit
- 40-fois grand

Coloration:
bleu trypane et
rouge pour les
noyaux



Kurspräparate



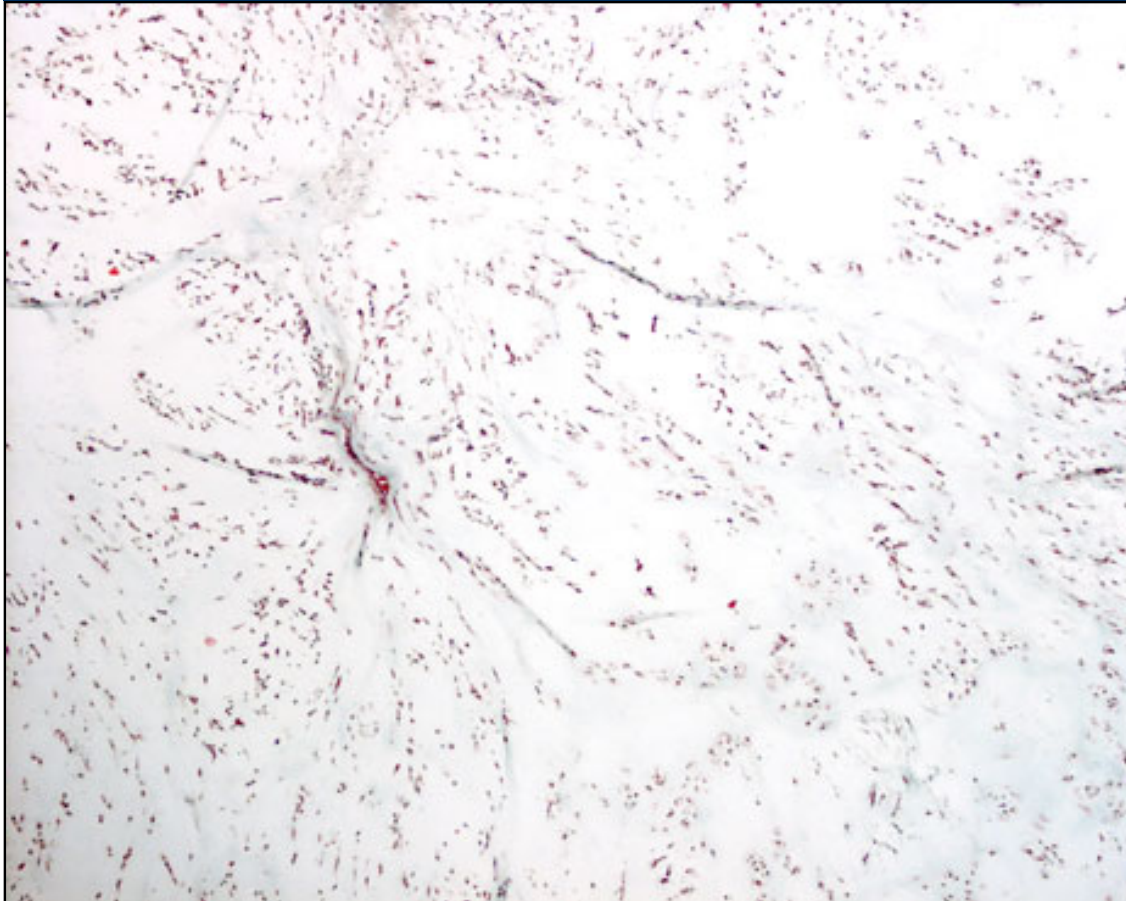
Embryonales Mesenchym

Notez les structures suivantes:

- notez le nombre de cellule
- l'organisation des cellule
- où se trouve ce type de t.c.

► Choisissez l'agrandissement

Fig 28 - Mésoenchyme embryonnaire



Pathopic:

répétition de la théorie

Legende

Fig. 28

- 4-fois petit
- 4-fois grand
- 10-fois petit
- 10-fois grand
- 20-fois petit
- 20-fois grand
- 40-fois petit
- 40-fois grand

Coloration:
Goldner



Kurspräparate



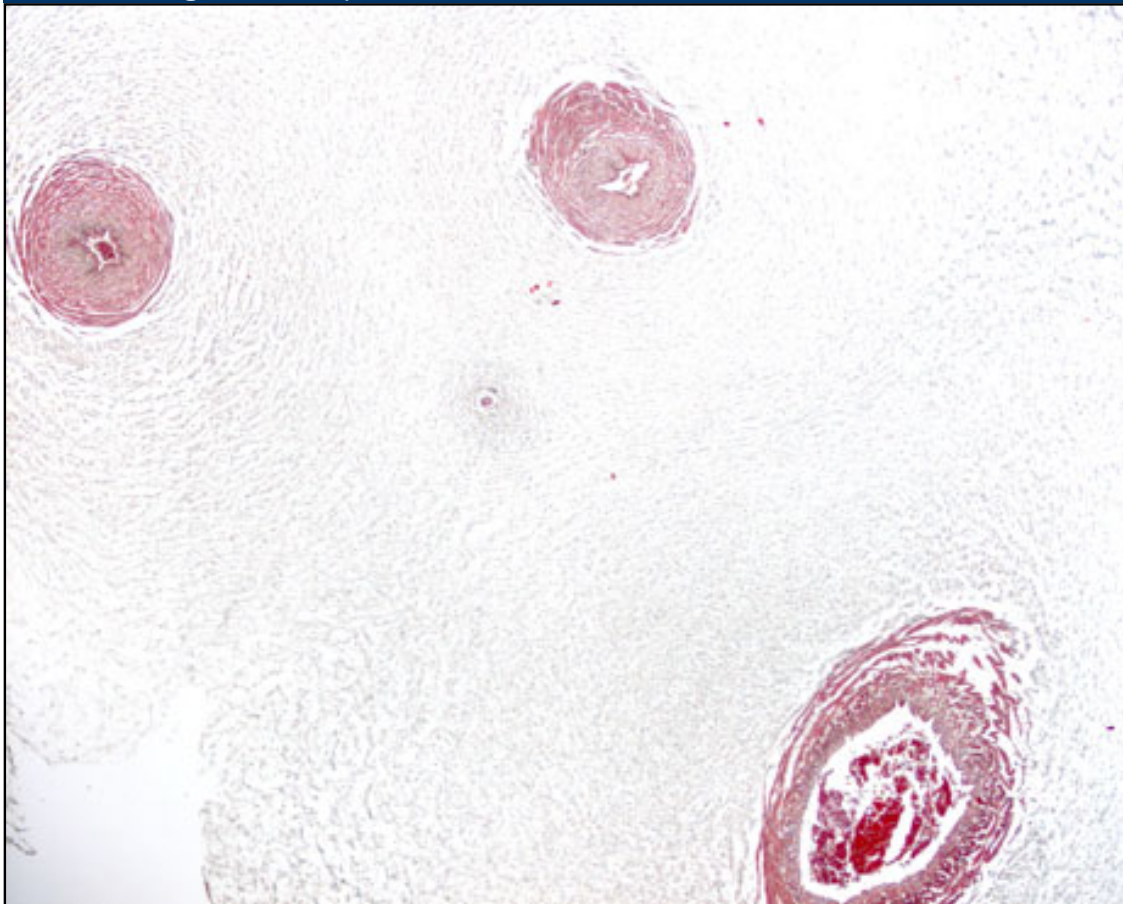
Gelée de Warthon

Notez les structures suivantes:

- la veine ombilicale
- l'artère ombilicale
- nombres de vaisseaux
- type de t.c.

▶ Choisissez l'agrandissement

Fig 29 - Coupe transversale à travers le cordon ombilical



Pathopic:

répétition de la théorie

Légende

Fig. 29
vue d'ensemble

- ▶ 4-fois petit
- ▶ 4-fois grand

artère 1

- ▶ 10-fois petit
- ▶ 10-fois grand

artère 2

- ▶ 10-fois petit
- ▶ 10-fois grand

veine

- ▶ 10-fois petit
- ▶ 10-fois grand

t.c. muqueux
avec le rudiment
de l'allantoïde

- ▶ 40-fois petit
- ▶ 40-fois grand

Coloration:
Goldner



Travaux pratiques



Fibroblaste/-cyte

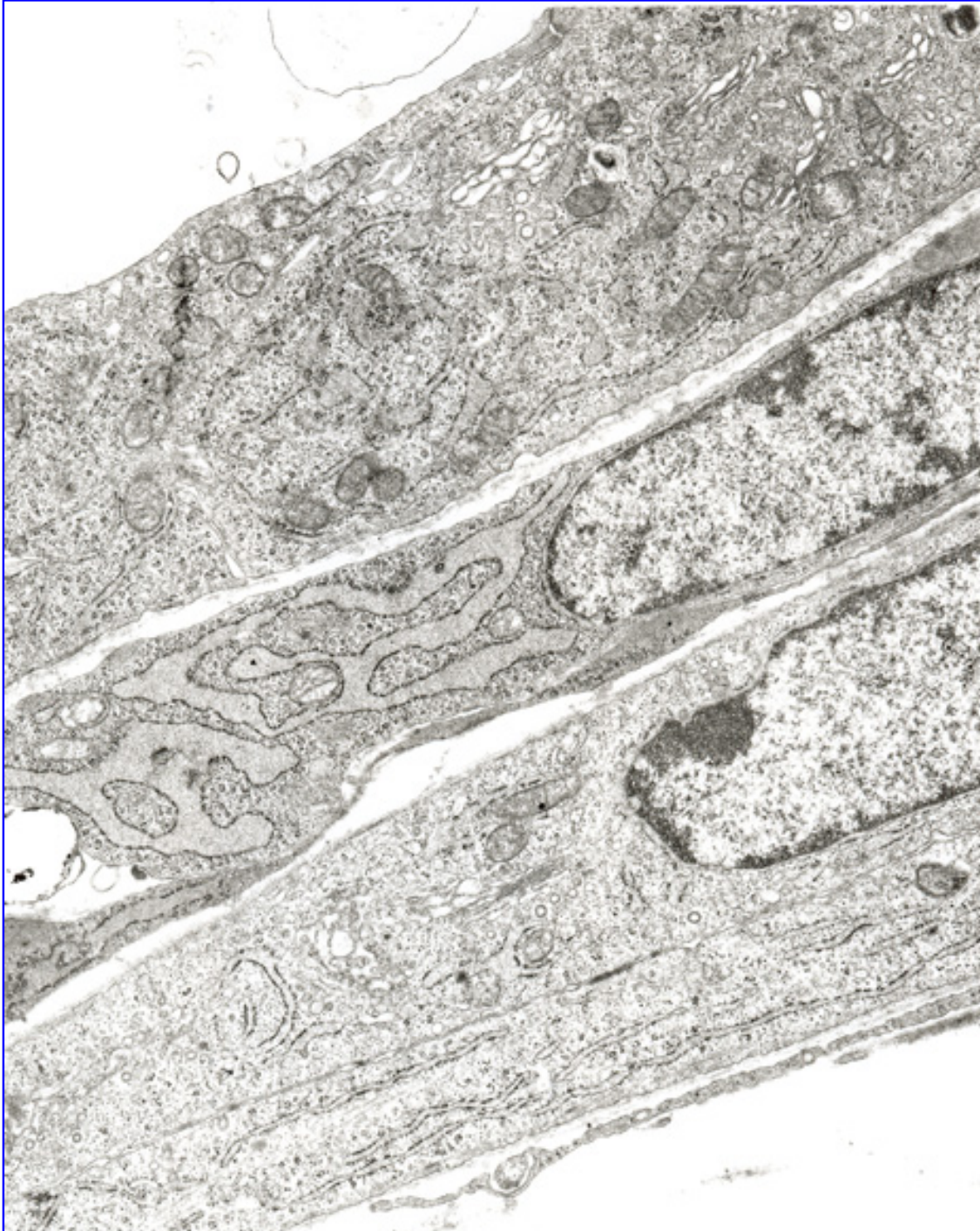
Notez les structures suivantes:


- citernes dilatées du rER
- ribosomes libres
- appareil de Golgi
- mitochondries
- l'aspect de la chormatine nucléaire

Pathopic:

répétition de la théorie

Fig 30 - fibroblaste en culture





[Page précédente](#) • [Page suivante](#)

Travaux pratiques



Macrophage

Notez les structures suivantes:

- grand nombre de petits lysosomes primaires
- protrusions de la surface cellulaire
- l'indentation du noyau

questions de réflexion:

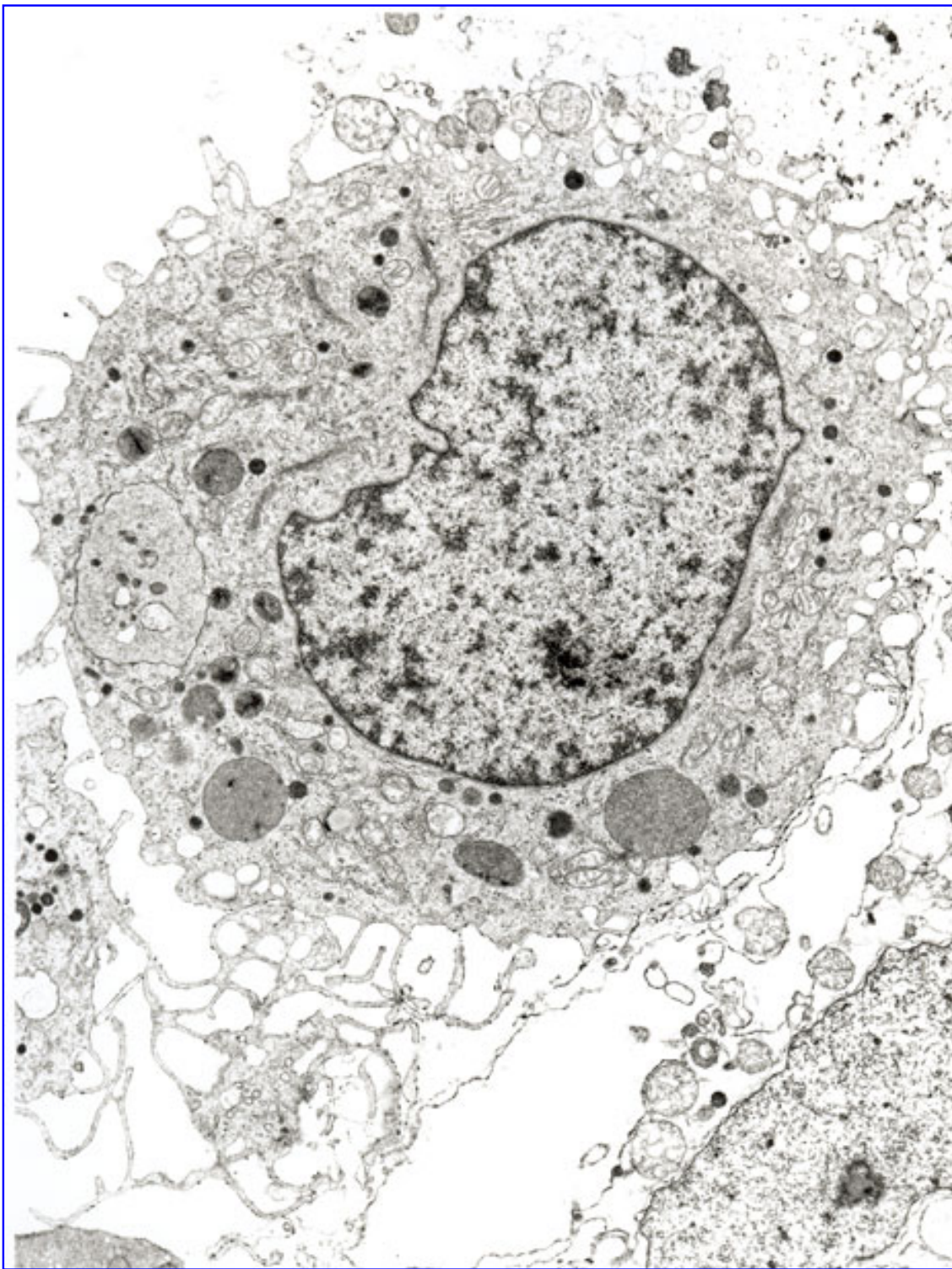
- les tâches de ces cellules
- localisation
- deux formes fondamentales:
 - dans le sang
 - dans le t.c.
- formes différentes dans le t.c. des différents organes.

macrophages dérivent des monocytes du sang. Ils se trouvent dans le t. c. lâche. Ils quittent les veinules par **diapédèse** pour migrer dans le t.c.

Pathopic:

*répétition de la théorie:
cellules de la défense*

Fig 31 - Macrophage dans le derme



Travaux pratiques



Pathopic:

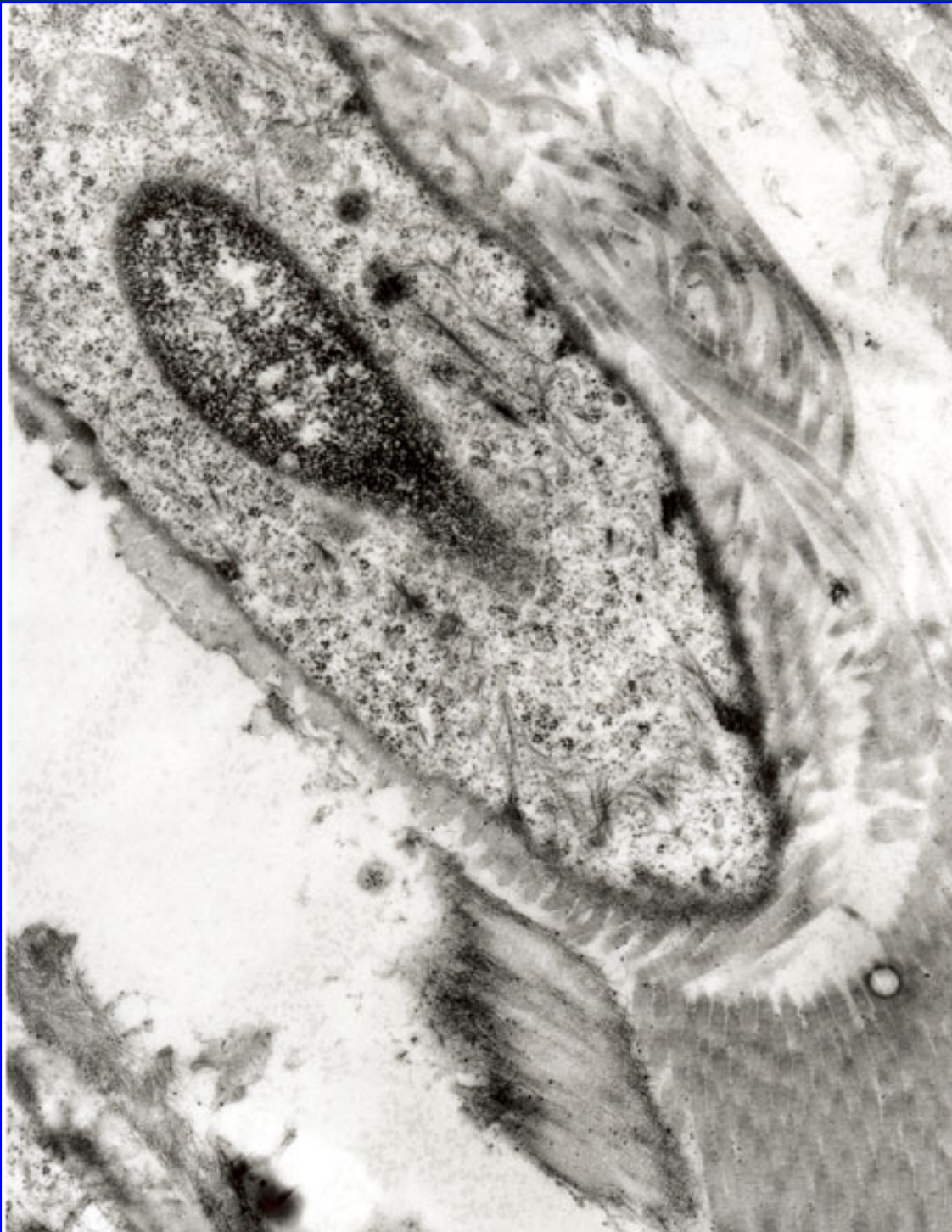
Macrophage 2


Notez les structures suivantes:

- l'aspect très irrégulier de la surface cellulaire
- les lysosomes primaires et secondaires de différentes tailles
- l'indentation de noyau
- l'aspect du la chromatine du noyau

*répétition de la
théorie*

Fig 32 - Macrophage dans le derme





[Page précédente](#) • [Page suivante](#)

Travaux pratiques



Pathopic:

Plasmocytes

Notez les structures suivantes:

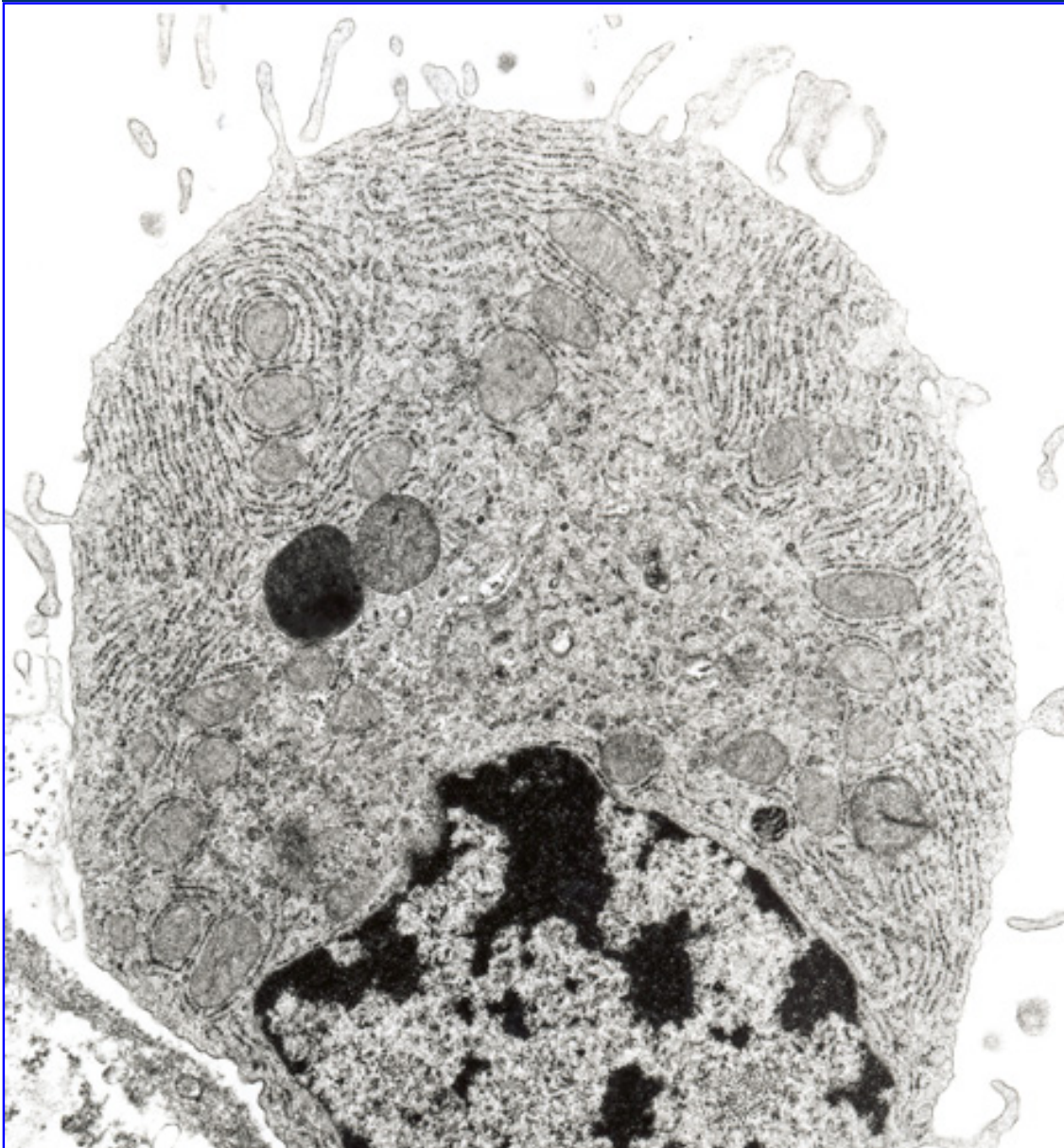
- grande abondance de rER
- la position du noyau
- distribution caractéristique de l'hétérochromatine nucléaire
- Surface cellulaire présente quelques rares microvillosités


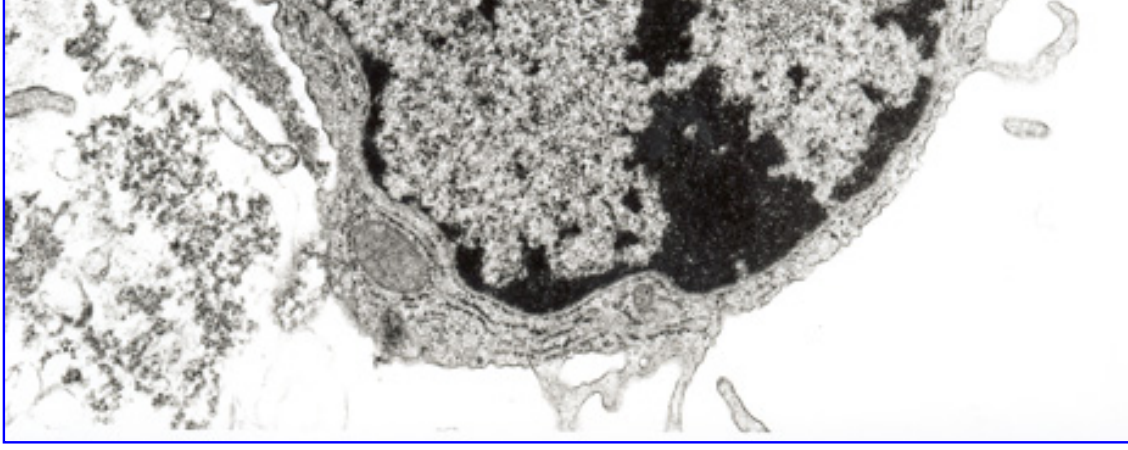
questions de reflection:

- pourquoi les plasmocytes ont-ils un cytoplasme basophile?
- Où on trouve les plasmocytes?
- De quel précurseur dérivent-ils?

répétition de la théorie

Fig . 33 - Plasmocyte (culture "in vitro")





[Page précédente](#) • [Page suivante](#)

Travaux pratiques



Mastocyte

Notez les structures suivantes:

- nombreux granules d'aspect homogène
- noyau avec nucléole
- cellule en train de se dégranuler

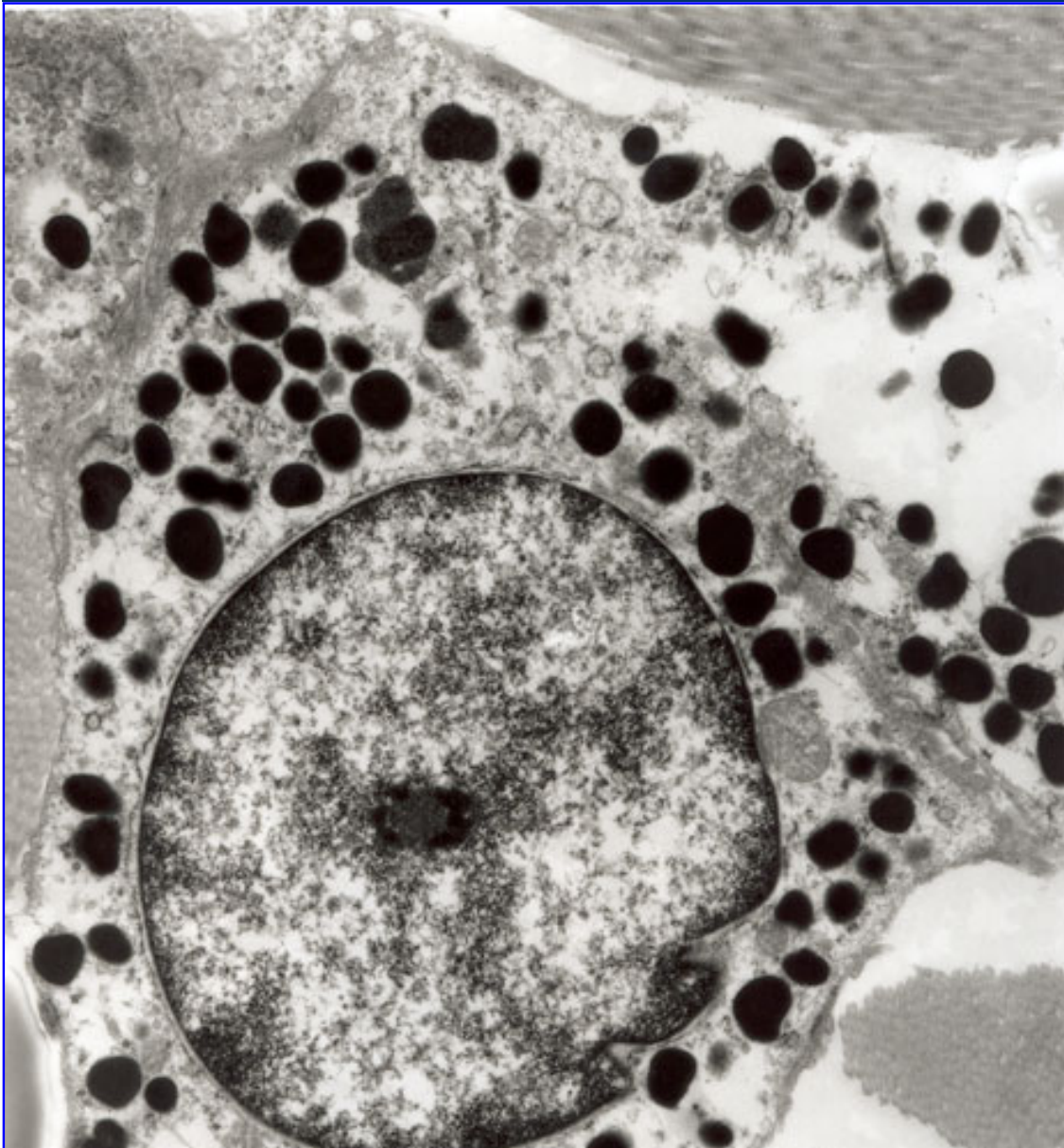
Questions de réflexion:


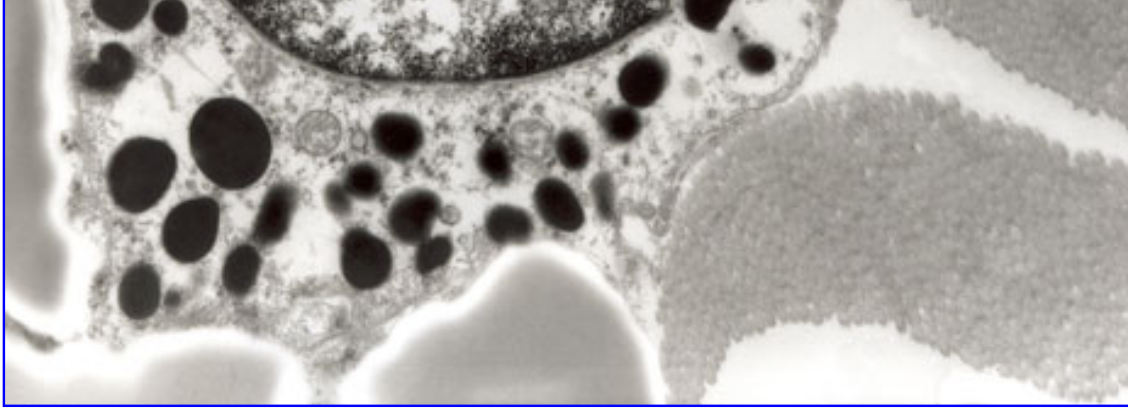
- Où on trouve ces cellules?
- Qu'est-ce qu'il y a dans les granules?
- quelle fonction ont-elles?
- l'origine de ces cellules ?

Pathopic:

*répétition de la
théorie*

Fig 34 - Mastocyte dans le derme





[Page précédente](#) • [Page suivante](#)

Travaux pratiques



Pathopic:

granulocyte éosinophile

Notez les structures suivantes:

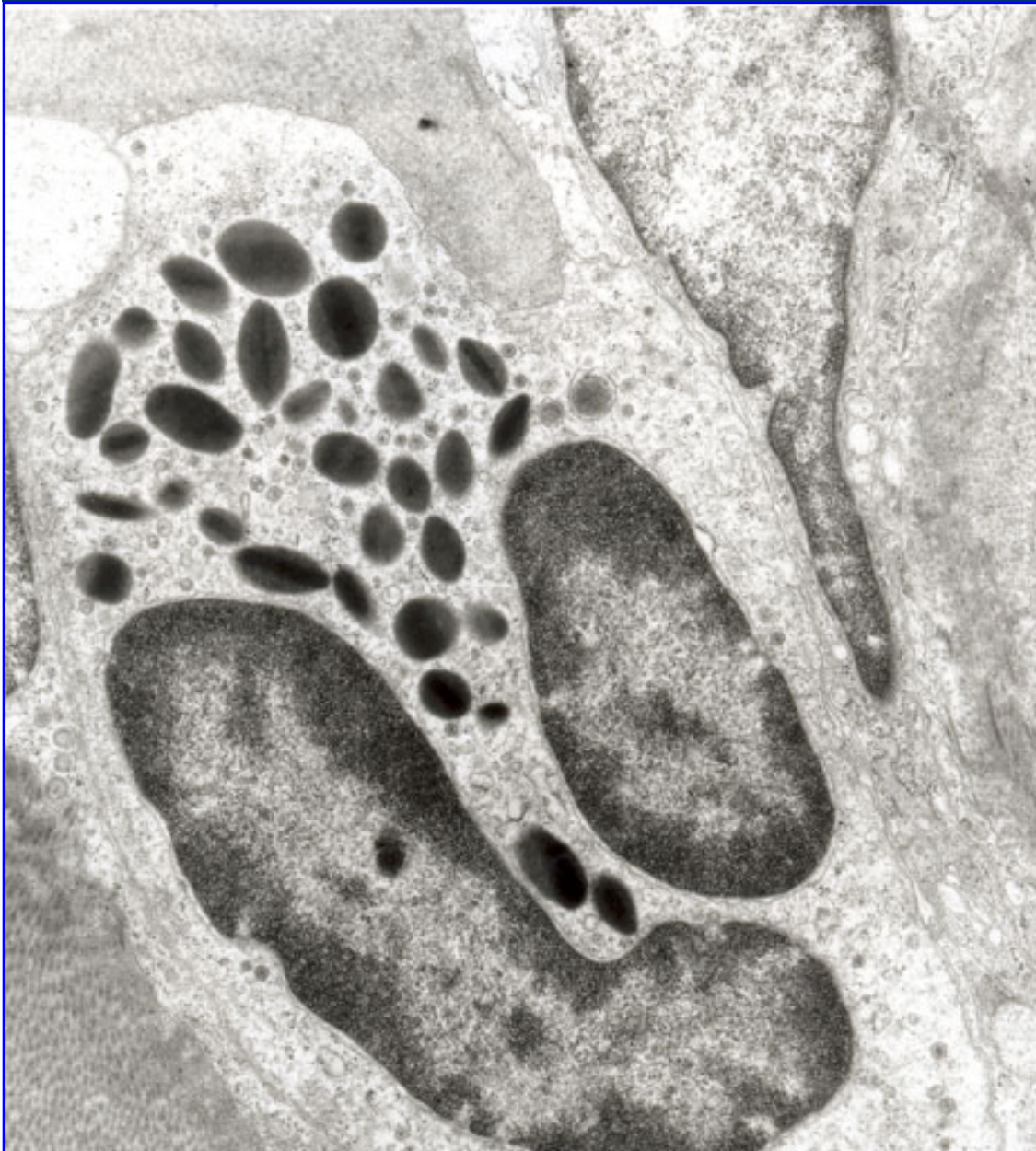
- certaines granules avec le cristalloïde
- les deux lobes du noyau
- lysosomes


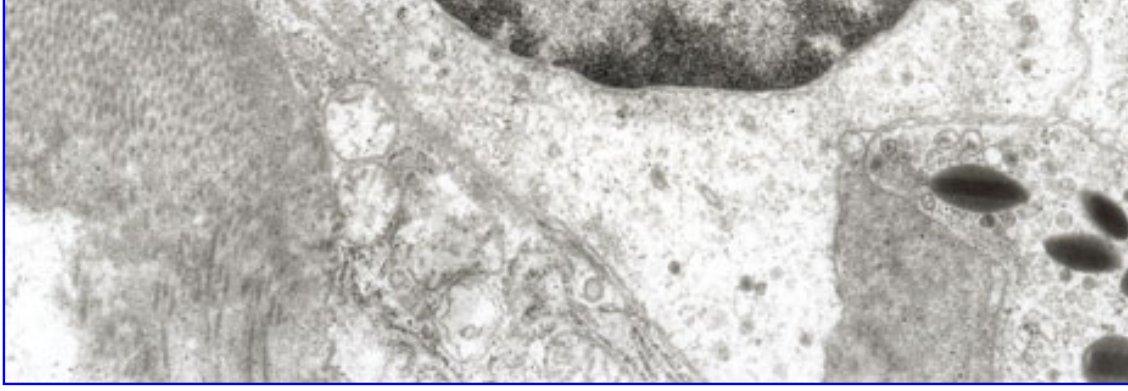
Questions de réflexion:

- Où on trouve ce type de cellule?
- Sont-ils rares dans le sang?
- quelles cellules sont les précurseurs?

*répétition de la
théorie:
cellules de la
défense*

Fig 35 - Granulocyte éosinophile (culture "in vitro")





[Page précédente](#) • [Page suivante](#)

Travaux pratiques



Fibres 1

Notez les structures suivantes:

- fibrilles élastiques et microfibrilles collagènes entourant un fibrocyte
- fibrilles élastiques avec un centre amorphe, entouré par des microfilaments
- périodicité typique des microfibrilles collagènes

Questions de réflexion:

- Repensez les pas de la synthèse.
- Où est-ce que la composition a lieu?
- Les fibres élastiques sont-ils anastomosées?
- Quelle est la longévité des fibres élastiques?

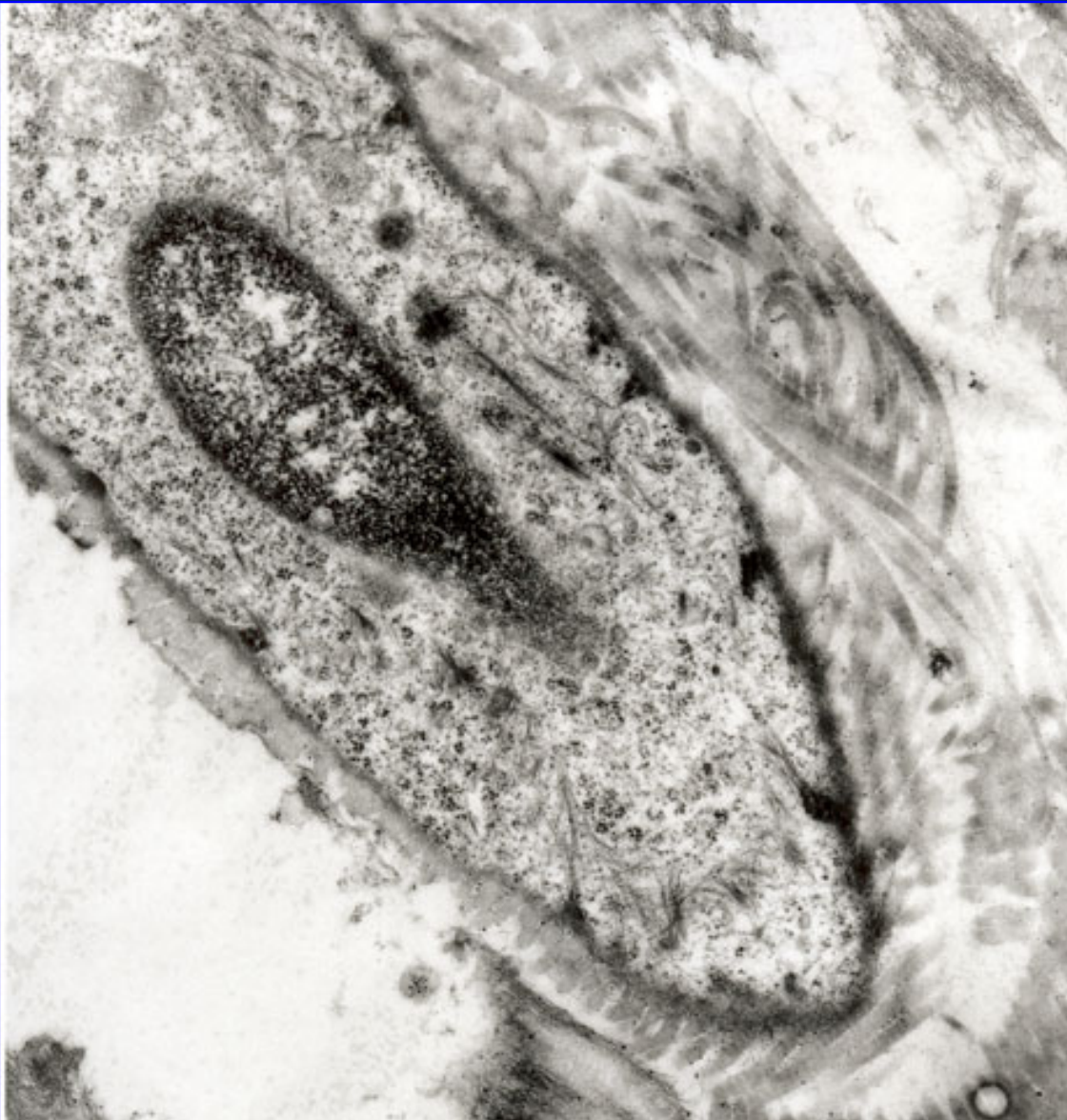
Pathopic:


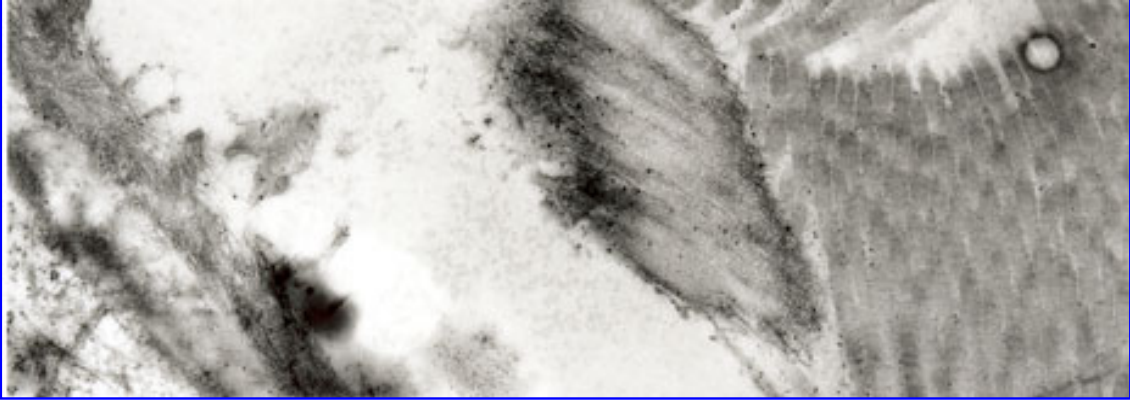
*répétition de la
théorie:
fibres collagènes*

*répétition de la
théorie:
fibres élastiques*

*répétition de la
théorie:
base moléculaire*

Fig. 36 - fibrocyte avec des microfibrilles élastiques et fibrilles collagènes





[Page précédente](#) • [Page suivante](#)

Travaux pratiques



Fibres 2

Notez les structures suivantes:

- microfibrilles collagènes
- périodicité des microfibrilles

Questions de réflexion:

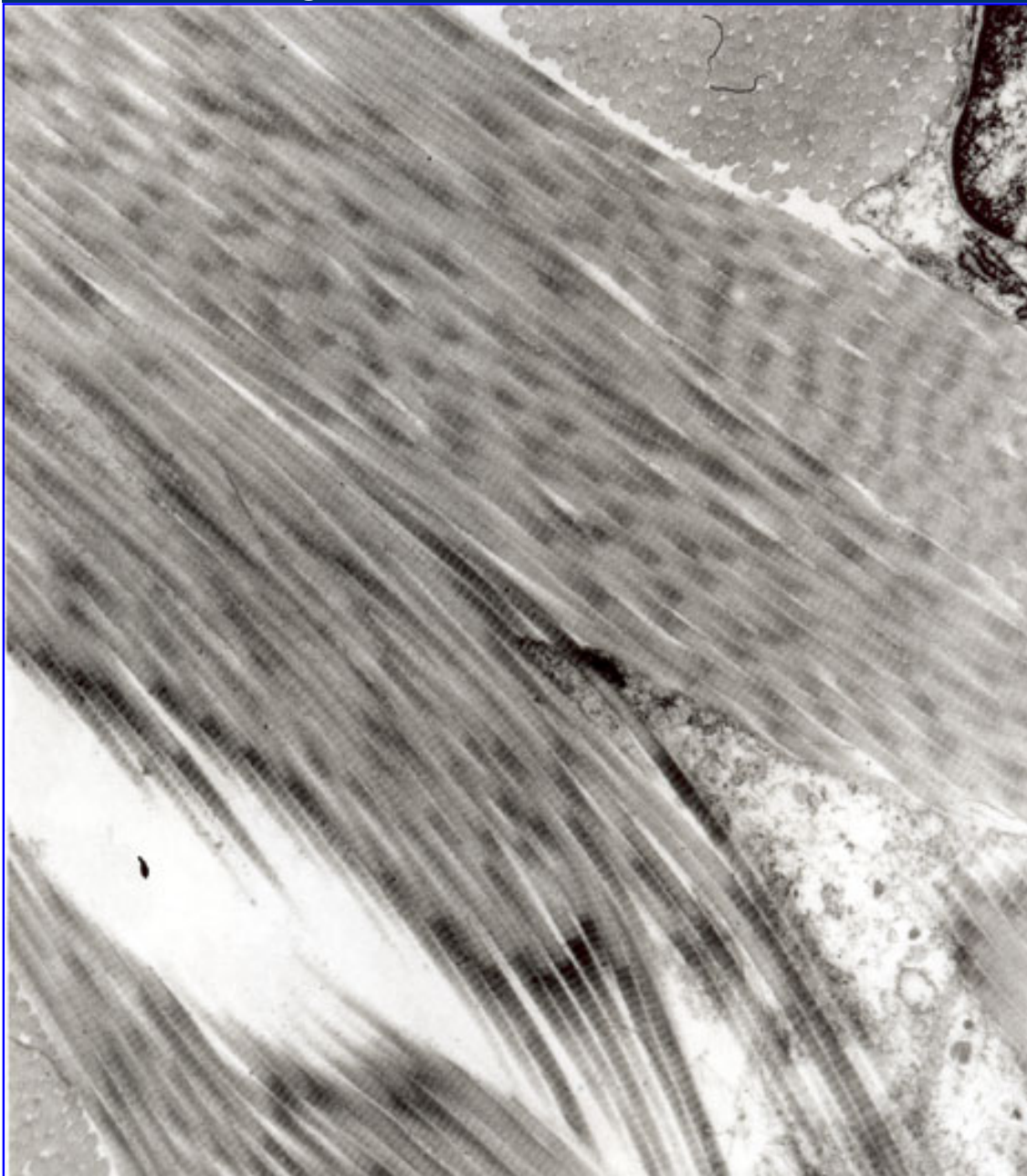
- Pourquoi y-a-t'il une périodicité dans les fibres collagènes?
- Repensez aux différentes colorations pour la mise en évidence des fibres?


Pathopic:

*répétition de la
théorie:
fibres collagènes*

*répétition de la
théorie:
base moléculaire*

Fig. 37 - Microfibrilles dans le derme





[Page précédente](#) • [Page suivante](#)

Division of Histology



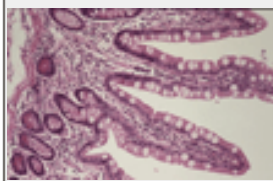

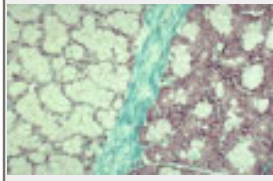
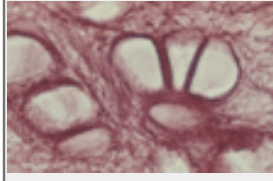
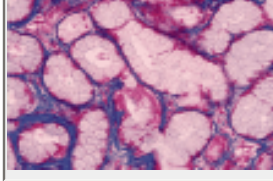
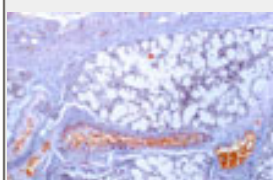
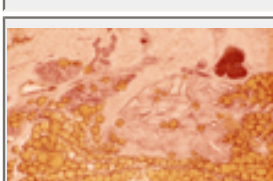
Home > Travaux pratiques > Colorations

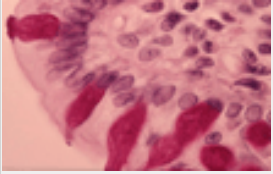
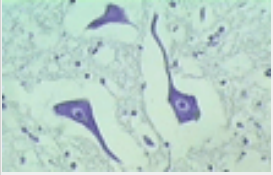
Travaux pratiques



Pathopic:

colorations

coloration	couleur	cytoplasme	collagène	élastine	noyau (DNA)	autres	pH	
Hémalaune/Eosine (HE)	hémalaune éosine	rouge/ rose	rouge/ rose	rouge	bleu/ noir		>7 <7	
van Gieson	hématoxiline, fuchisine acide et picrique	jaune	rouge	rien (ev. rosa)	noir		>7 <7 <7	
Goldner	hématoxiline, acide de fuchisine, Lichtgrün	rouge	vert	rien	noir			
Elastica	résorcine- fuchisine			brun- violet				
Azan	azocarmine bleu aniline	rouge	bleu	rien (ev. rosa)	rouge			
Ladewig	Orange G méthylbleu fuchisine acide hématoxiline	(Erythro- cyte orange) rouge	bleu		noir			
Sudan III	colorant soluble dans les lipides					lipides en orange		

PAS	héma- toxiline acide pérjodique, réactif de Schiff				bleu	polysa- ccharides: violet- rouge		
Nissl	thionine (ou toluidine ou violet de crésyle-)	bleu (rER)			bleu			



Downloads



Pathopic:

attention:

- Il y a la possibilité de faire graver un CD possédant les fonctionnalités du site avec l'interactivité et les liens internes etc. par l'université (NTE).
- Contient aussi les 2 versions (version complète et imprimable en PDF)
- Prix: 2.00 Fr. le CD
- commande: lundi (03. 12. 04) après le premier cours.
- livraison: en fin de semaine

Acrobat® Reader
télécharger

*version complète	**version imprimable
tissu conjonctif (6.263 MB)	tissu conjonctif (5.989 MB)

* version complète:

C'est une version offline en format pdf, qui vous permet d'apprendre le contenu d'une manière offline. Seulement pour les liens en jaune vous avez besoin d'un access internet.

** version imprimable:

La version imprimable est une version, où tout ce qui est nécessaire pour la navigation est supprimé. Elle est bien valable comme version complète sur papier.



Division of Histology



Home > Evaluation

Evaluation



Pathopic:

Age:

Genre:

e-mail*:

***champs facultatifs.** S.v.p. remplissez ces champs seulement, si vous vous mettez à disposition pour un sondage oral.

1	exigence dans le cours (<i>niveau du contenu, etc.</i>)	trop bas		trop haut
2	compréhension du cours (<i>exemples, explications, etc.</i>)	très mauvais		très bon
3	script du cours (<i>e-script, etc.</i>)	très mauvais		très bon
4	management du temps de l'enseignante (<i>répartition entre théorie et exercices, etc.</i>)	très mauvais		très bon
5	langage de l'enseignante (<i>clarté, volume, vitesse, etc.</i>)	très mauvais		très bon
6	structure et buts du cours bien déclarés (<i>annonce, fil rouge, atteignement des objectifs, etc.</i>)	très mauvais		très bon
7	climat du cours (<i>atmosphère entre les étudiant(e)s, aise, etc.</i>)	très mauvais		très bon
8	encouragement de s'exposer avec le contenu par l'enseignante (<i>encourager à s'engager, accentuer le contexte, etc.</i>)	très faible		très fort
9	motivation des étudiant(e)s dans le cours (<i>stimulation, donner à penser, etc.</i>)	très faible		très fort
10	rélevance du contenu de ce cours (<i>valeur, importance pour moi, etc.</i>)	très bas		très haut
11	possibilité pour les étudiant(e)s de s'engager pendant le cours (<i>encouragement à poser des questions, engagement actif, etc.</i>)	très bas		très haut
12	création d'une base de données par les étudiant(e)s (bénéfice personnel)	inutile		utile
13	online-Quiz	inutile		utile
14	distribution entre théorie et pratique dans le cours	ne plaît pas		plaît
15	jugement global du cours	très mauvais		très bon

Qu'est-ce qui m'a **plu le mieux** dans le cours:

Qu'est-ce qui m'a **déplu le plus** dans le cours:

Temps nécessaire pour remplir ce formulaire:

Est-ce que vous avez rempli tous les champs?



[Page précédente](#) • [Page suivante](#)

Service



Pathopic:

Stratégie du cours:

Ce cours est construit comme suit:

1. **Théorie:** Le **e-script** sert comme base de théorie pour le cours "le tissu conjonctif".
2. **pdf-files:** Vous pouvez sauvegarder tout le e-script ou des parties comme pdf-file. On vous offre une version imprimable et une version normale. Vous trouvez les indications plus en détail sur ces pages.
3. **Le cours présentiel** : Les cours présentiels sont divisés en deux parties:
 - o **théorie**
 - o **application** de la théorie dans les exercices. C'est vous qui travaillez là-dedans.
4. **travaux pratiques:**
 - o Dans le chapitre "**testez vos connaissances**" vous pouvez répondre aux **jeux d'images** (online). Vous apprenez, avant tout, si vous répondez faux. Vous recevez la réponse correspondante à votre réponse fautive et vous pouvez faire un nouvel essai. Le but de ce jeu est que vous avez la possibilité de joindre une **expression connue** avec l'image **correcte**.
 - o Concernant l'examen vous pouvez faire le **jeu à choix multiple**, que vous avez fait vous-même.
 - o Le chapitre des **travaux pratiques** vous permet de répéter ce que vous avez déjà appris. Vous pouvez aussi retourner aux pages de théorie pour vous rassurer.

conseils pour le cours du tissu conjonctif:

Vous n'avez pas l'habitude de travailler pour un cours en allant consulter un site web en participant à une discussion sur un forum? Mais cela ne doit pas vous inquiéter car :

1. Vous n'êtes **jamais** seul(e)!
2. Le déroulement du cours et de votre travail est simple.
3. Le **e-script** est construit pour vous permettre d'aborder successivement les différents chapitres en cliquant sur le lien "prochaine page".
4. Dans les **cours présentiels** vous recevrez des consignes claires sur le travail à effectuer et les outils à utiliser (au besoin, regardez aussi **l'aide online**).
5. Vous aurez toujours la possibilité de contacter votre enseignante par e-mail (franziska.schoeni@unifr.ch). Autrement dit, vous ne serez **jamais** seul(e).



[Page précédente](#) • [Page suivante](#)

Service



Pathopic:

Aide

Vous trouverez ci-après des réponses aux principales questions concernant le fonctionnement de ce site. Si vous ne trouvez pas de réponse à votre question, vous pouvez nous envoyer un courrier à l'adresse suivante : franziska.schoeni@unifr.ch.

- [Où suis-je ?](#)
- [D'où est-ce que je viens ?](#)
- [Où puis-je me rendre ?](#)
- [Qu'est-ce que signifient les différentes couleurs du site?](#)
- [Comment puis-je trouver un document particulier ?](#)
- [Qu'est-ce qu'un document PDF et que signifie l'icône !\[\]\(e492b5d52ab457a7a3c2826c4091dfee_img.jpg\) ?](#)
- [Comment puis-je imprimer une page? !\[\]\(1d9440fab1f214291ce1c26a75f9c2cd_img.jpg\)](#)
- [Comment puis-je recommander une page à un\(e\) ami\(e\)? !\[\]\(6be2e1cb461308cfbb51376f893366b1_img.jpg\)](#)

Où suis-je ?

Vous êtes sur le site de la division d'histologie de l'université de Fribourg. Sous le titre de chaque page, une série de liens indique le cheminement à l'intérieur du site depuis la page d'accueil jusqu'à la rubrique ou sous-rubrique où vous vous trouvez :

[Home](#) | [Service](#) | [Aide](#)

Cette localisation indique - sous forme de lien - dans quelle rubrique et sous-rubrique vous vous trouvez. Les noms de rubrique sont des liens; en les cliquant, vous pouvez directement atteindre l'index de la rubrique.

D'où est-ce que je viens ?

Nous ignorons d'où vous arrivez. Néanmoins, votre navigateur peut afficher une liste des dernières pages que vous avez visitées.

- Internet Explorer : cliquez sur le petit triangle noir à la droite du bouton [Retour] qui se trouve en haut à gauche
- Netscape Navigator : sélectionnez le menu "Go"

Où puis-je me rendre ?

Sur la gauche de l'écran vous voyez la colonne de navigation grise avec les rubriques principales du cours du tissu conjonctif:

	
Home	
En général	
Cellules	
Matrice extracellulaire	
Fonctions	
Variété	
Vos connaissances?	
Travaux pratiques	
Downloads	
Evaluation	
Service	
Aide	
Plan de situation	
FAQ's	
Recherche	



Si vous passez avec la souris sur une rubrique, un menu déroulant affichera les sous-rubriques. Vous pouvez ainsi accéder directement à la page de présentation de la rubrique ou sous-rubrique souhaitée.

Qu'est-ce que signifient les différentes couleurs du site?

- Le **lien bleu** indique que vous ouvrez un pop-up.
- Le **lien jaune** indique un lien externe sur le web.
- Le **lien rose** indique un lien vers une autre page sur le site.

Comment puis-je trouver un document particulier ?

Il existe plusieurs possibilités :

- **Recherche** - cliquez sur l'icône  qui se trouve en haut à droite sur chaque page et introduisez le(s) mot(s) recherché(s). Seront affichées toutes les pages qui contiennent ce ou ces mots dans le corps du texte.
- **Plan du site** - cliquez sur l'icône  qui se trouve en haut à droite sur chaque page et une vue d'ensemble de ce site du tissu conjonctif apparaîtra, classée par rubriques, avec les liens correspondants.
- **Navigation** - passez avec la souris sur une rubrique dans la colonne de navigation et le contenu de la rubrique et des sous-rubriques apparaîtra dans des menus déroulants, qui peuvent avoir deux niveaux en cascade (comme sur le plan du site).


Qu'est-ce qu'un document PDF et que signifie l'icône ?

Le "Portable Document Format", de la société Adobe, est un format de documents indépendant du support informatique. Il existe pour tout support un "Reader" qui permet de lire et d'imprimer un document PDF.

[Acrobat® Reader télécharger](#)


(Acrobat is a trademark of [Adobe Systems Incorporated](#))

Comment puis-je imprimer une page ?

Cliquez sur l' icône imprimante  en haut à droite sur chaque page. Vous pouvez imprimer cette page sans navigations.

Comment puis-je recommander une page à un(e) ami(e)?

Peut-être vous voulez recommander la page actuelle à un(e) ami(e).

Cliquez sur le bouton recommander  sur chaque page en haut à droite. Comme ça vous ouvrez une fenêtre, où vous pouvez remplir l'expéditeur, le destinataire et un message, et puis tout est envoyé par e-mail.



Service



Pathopic:

Sitemap

En général

[définitions](#)
[vue systématique](#)
[objectifs](#)

fonction

[soutien](#)
[défense/réparation](#)
[nutrition/](#)
[réorganisation](#)

travaux pratiques

MO

- [histiocytes](#)
- [mésenchyme](#)
- [gelée de Warthon](#)

ME

- [fibroblaste/-cyte](#)
- [macrophage](#)
- [macrophage 2](#)
- [plasmocyte](#)
- [mastocyte](#)
- [granulocyte éosinophile](#)

cellules

cellules fixes

- [fibroblastes/-cytes](#)
- [adipocytes](#)
- [cellules endothéliales](#)

cellules mobiles

- [histiocytes](#)
- [plasmocytes](#)
- [mastocytes](#)

[résumé](#)

variété du t.c.

[mésenchyme embryonnaire](#)
[t.c.muqueux](#)
[t.c. collagène](#)
[t.c.élastiques](#)
[t.c. réticulé](#)
[t.c. spinocellulaire](#)
[t. adipeux](#)

downloads

enquête

Matrice extracellulaire

fibres

- [fibres collagènes](#)
- [fibres élastiques](#)
- [fibres réticulés](#)
- [base moléculaire](#)
- [résumé](#)

[substance fondamentale amorphe](#)


Testez vos connaissances

[quiz des images](#)
[quiz à choix multiple](#)
[formulaire pour les quiz](#)

service

[aide](#)
[plan de site](#)
[faq](#)
[recherche](#)

- fibres avec fibrocyte
- fibres colorations



Division of Histology



[Home](#) > [Service](#) > [FAQ's](#)

Service



Pathopic:

FAQ



[Page précédente](#) • [Page suivante](#)

Division of Histology



[Home](#) > [Service](#) > [Recherche](#)

Service



Pathopic:

Recherche



[Page précédente](#) • [Page suivante](#)