

# Seltene extrauterine Schwangerschaften – eine Literaturübersicht 2007–2019 zu Lokalisationen außerhalb von Uterus und Tuben

## Rare Ectopic Pregnancies – A Literature Review for the Period 2007–2019 on Locations Outside the Uterus and Fallopian Tubes



### Autoren

Sophie M. Eisner<sup>1</sup>, Andreas D. Ebert<sup>2</sup>, Matthias David<sup>1</sup>

### Institute

- 1 Charité – Universitätsmedizin Berlin, Klinik für Gynäkologie, Campus Virchow Klinikum, Berlin
- 2 Praxis für Frauengesundheit, Gynäkologie und Geburtshilfe, Berlin

### Schlüsselwörter

Extrauterin gravidität, seltene Lokalisationen, Bauchhöhlenschwangerschaft

### Key words

ectopic pregnancy, rare locations, abdominal pregnancy

eingereicht 12. 8. 2019

revidiert 7. 4. 2020

akzeptiert 19. 5. 2020

### Bibliografie

DOI <https://doi.org/10.1055/a-1181-8641>

Geburtsh Frauenheilk 2020; 80: 686–700 © Georg Thieme Verlag KG Stuttgart · New York | ISSN 0016-5751

### Korrespondenzadresse

Prof. Dr. Matthias David

Charité – Universitätsmedizin Berlin, Klinik für Gynäkologie, Campus Virchow Klinikum

Augustenburger Platz 1, 13353 Berlin

matthias.david@charite.de

### ZUSAMMENFASSUNG

Das Gros extrauteriner Schwangerschaften (EUG) sind Tubar graviditäten, doch auch andere Implantationsstellen außerhalb des Uterus und der Adnexe kommen vor. Diese seltenen Lokalisationen einer EUG stellen eine besondere diagnostische und therapeutische Herausforderung dar. Anhand einer systematischen Analyse von Fallberichten wird eine Übersicht zu möglichen sehr seltenen Lokalisationen ektopter Schwangerschaften, deren Symptomatik, Diagnostik und Therapie

gegeben. Dazu wurde eine Literaturrecherche in den Datenbanken PubMed, Livivo und Google Scholar für den Zeitraum 2007 bis 2019 durchgeführt. Insgesamt wurden 113 Publikationen eingeschlossen. Diese Studien beschrieben EUG-Implantationen im Douglas-Raum, an der Uterusserosa und dem uterinen Bandapparat, im Bereich nahezu aller intraperitonealer Organe, der Bauchwand sowie retroperitoneale Lokalisationen. Das häufigste Symptom war der variabel lokalisierte abdominale Schmerz. Die diagnostischen Maßnahmen umfassten unterschiedliche Bildgebungsverfahren und/oder explorative Operationen in verschieden weit fortgeschrittenem Schwangerschaftsalter. Als häufigste Therapieoption wurde die operative Befundsanierung per laparotomiam gewählt. Die Plazenta konnte in der Mehrheit der Fälle erfolgreich reseziert werden. Eine EUG seltener Lokalisation sollte als mögliche Differenzialdiagnose bei Patientinnen im reproduktionsfähigen Alter mit abdominellen Beschwerden bedacht werden.

### ABSTRACT

The majority of ectopic pregnancies (EP) are tubal pregnancies, but other implantation sites outside the uterus and tubes are also found. These rare EP locations present a particular diagnostic and therapeutic challenge. We present an overview of potential very rare locations of ectopic pregnancies, their symptoms, diagnosis and treatment, based on a systematic analysis of case reports. A literature review of the databases PubMed, Livivo and Google Scholar for the period 2007 to 2019 was carried out. A total of 113 publications were included in our review. These studies describe EP implantations in the posterior cul-de-sac, on the uterine serosa and uterine ligaments, in the vicinity of almost all intraperitoneal organs, on the abdominal wall as well as in retroperitoneal sites. The most common presenting symptom was abdominal pain occurring in different locations. The diagnostic procedures included various imaging procedures and/or explorative surgery at different advanced stages of pregnancy. The most common and preferred option was laparotomy for surgical

treatment. The placenta was successfully resected in the majority of cases. A rare EP location should be considered when

making a differential diagnosis in patients of child-bearing age with abdominal pain.

## Einleitung

Die Häufigkeit von Extrauterin graviditäten (EUG) wird auf 11 ektope pro 1000 (eutope) Schwangerschaften geschätzt [1]. Trotz der verbesserten diagnostischen und therapeutischen Möglichkeiten birgt die EUG mit etwa 6–13% aller schwangerschaftsassozierten Todesfälle im 1. Trimester noch immer ein hohes Mortalitätsrisiko [2]. Mit 95% ist die Tubargravidität die häufigste EUG, daneben kommen Implantationen in der Zervix, im Ovar oder im Abdominalraum vor [3]. Für nicht tubare EUG wurde im Vergleich zur Eileiterschwangerschaft ein 7- bis 8-fach höheres maternales Mortalitätsrisiko angegeben [4, 5].

Zu den bekannten Risikofaktoren für nicht tubare ektope Schwangerschaften zählen eine EUG in der Anamnese, Infektionen im kleinen Becken, Schwangerschaft durch assistierte Reproduktionsverfahren und Rauchen [3]. Typische klinische Leitsymptome einer rupturierten EUG sind progrediente Schmerzen im Unterbauch, oftmals ein ausgeprägter Peritonismus, bei Vorliegen eines Hämatoperitoneums auch Schmerzen im Schulterbereich und azyklische vaginale Blutungen sowie Schwindel, Schwächegefühl und Übelkeit [6]. Die unter Umständen starke intraabdominale Blutung macht die extrauterine Schwangerschaft wegen des schnell eintretenden hämorrhagischen Schocks zu einem wirklichen gynäkologischen Notfall. Für eine rasche Diagnosestellung wird bei positivem Schwangerschaftstest in der Regel eine Vaginalsonografie durchgeführt, bei der im Falle einer EUG ein hoch aufgebautes Endometrium, aber kein intrauteriner oder nur ein sog. Pseudo-Gestationssack ohne Dottersack nachweisbar sind [1]. Unter Umständen lassen sich der Implantationsort im Adnexe-bereich und freie Flüssigkeit im Douglas-Raum darstellen. Die Feststellung der Lokalisation sowie die Ausprägung der Symptomatik sind entscheidend für die Wahl und die Dringlichkeit der Therapie. Dabei stellt sich gerade bei fortgeschrittenen abdominalen EUG die Frage, ob die ektope Plazenta blutungsarm reseziert oder in situ belassen werden kann. Bisher existiert keine DGGG- bzw. AWMF-Leitlinie zum Vorgehen bei einer EUG-Therapie. Diese ist geplant und eine Fertigstellung ist für 2020 angekündigt [7].

Um ektope Schwangerschaften mit seltener Lokalisation schnell und korrekt zu diagnostizieren, müssen mögliche Implantationsorte bekannt sein. Dabei sind besonders die Lokalisationen außerhalb von Uterus und den Adnexen von besonderem Interesse, da sie aufgrund ihrer Variabilität eine große diagnostische Herausforderung im gynäkologisch-notfallmedizinischen Setting darstellen [8]. 2007 publizierten Molinaro und Barnhart eine Arbeit zu „Ectopic pregnancies in unusual locations“ [6], 2014 veranlasste die Cochrane Foundation ein Protokoll für einen noch nicht veröffentlichten Systematic Review [8] und 2016 fassten Parker und Srinivas das Management von „Non-tubal ectopic pregnancies“ [3] zusammen. Basis dieser Publikationen waren nahezu ausschließlich Fallberichte. Es konnte keine Übersichtsarbeit gefunden werden, die die bisher bekannten Fälle von nicht tuba-

ren und nicht ovariellen EUG zusammenfasst. Solche Fallberichte über seltene Lokalisationen wurden nun auch für die vorliegende Übersicht gesammelt. Als chronologischer Ausgangspunkt wurde wegen der bereits vorhandenen Literaturübersicht [6] das Jahr 2007 gewählt. Ziel der Literaturrecherche war somit eine zusammenfassende Darstellung der seit 2007 veröffentlichten Publikationen zu seltenen Lokalisationen extrauteriner Schwangerschaften, deren Symptomatik, Diagnostik und Therapie.

## Methoden

### Ein- und Ausschlusskriterien

Es wurde eine systematische Suche in den 3 Online-Datenbanken PubMed, Livivo und Google Scholar durchgeführt. Eingeschlossen wurden englisch- oder deutschsprachige Fallberichte, die seit Januar 2007 eine ektope Schwangerschaft mit ungewöhnlicher Lokalisation beschreiben. Berichte über uterine Implantationsorte (zervikale und intramurale Graviditäten sowie Narbenschwangerschaften) wurden ebenso ausgeschlossen wie ampulläre, isthmische, interstitielle Tubenschwangerschaften oder Ovarialgraviditäten. Schwangerschaften nach Hysterektomie und heterotope Graviditäten wurden nicht eingeschlossen.

### Suchstrategie

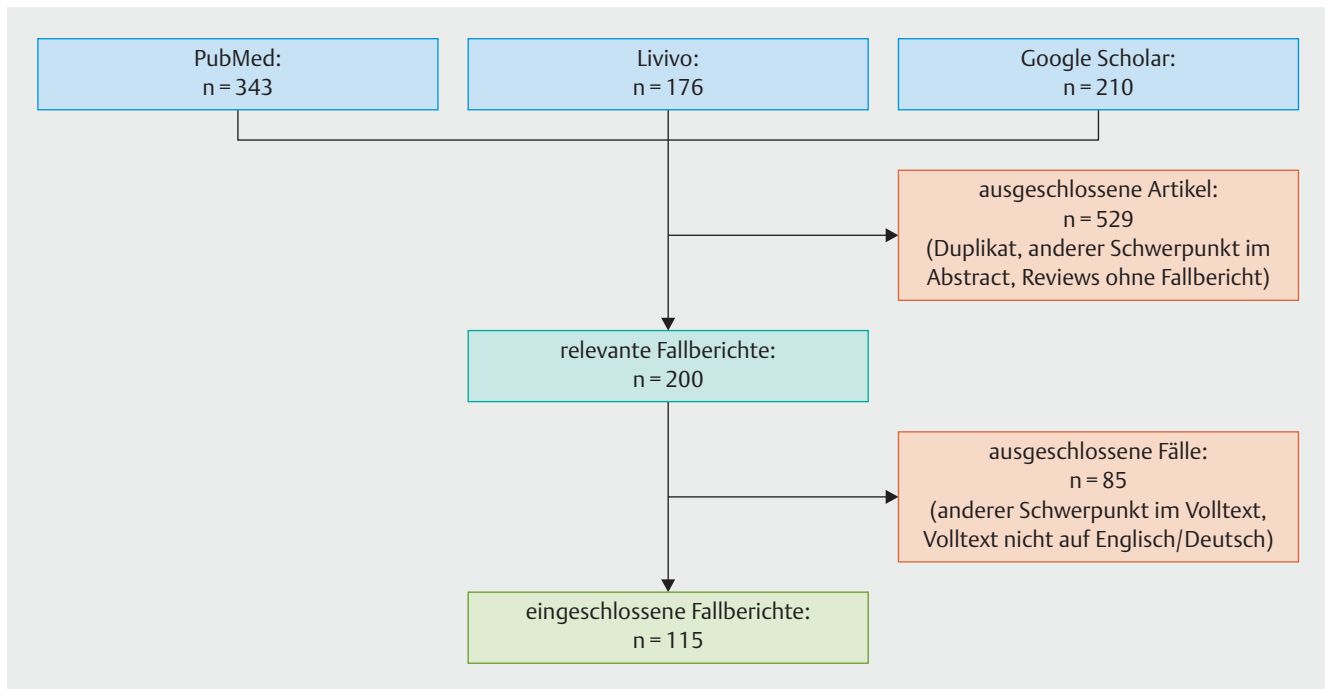
Im Juni 2019 wurde die Suchanfrage mit dem MeSH-Term „ectopic pregnancy“, „case report“ und einem Filter für deutsche und englische Ergebnisse und den Zeitraum 2007–2019 durchgeführt. Die Unterkategorien „tubal pregnancy“, „cornual pregnancy“, „angular pregnancy“, „ovarian pregnancy“ und „scar pregnancy“ wurden mithilfe des Operators „NOT“ aus den Suchergebnissen ausgeschlossen.

Die Satzung der Charité zur Sicherung guter wissenschaftlicher Praxis wurde beachtet.

## Ergebnisse

Nach der systematischen Literatursuche konnten insgesamt 115 geeignete Fallberichte aus 113 Publikationen in die Studie eingeschlossen und im Volltext analysiert werden (► **Abb. 1**). Dabei wurde eine anatomisch-pathophysiologisch orientierte Einteilung in intraperitoneale und extraperitoneale EUG-Lokalisationen vorgenommen. Intraperitoneale Implantationsorte umfassen sämtliche serosale Flächen des Uterus, den uterinen Bandapparat, Leber, Milz, Darm inklusive der Mesenterien und das Peritoneum an der Rumpfwand, am Diaphragma und im Inguinalkanal. Extraperitoneale gelegene Implantationen von EUG wurden entlang der großen Gefäße, im Bereich des Pankreas und der Niere, im Rektovaginal- und Paravesikalraum und am Foramen obturatorium beschrieben.

Pathogenetisch wird bei intraperitonealen EUG zwischen primär und sekundär entstandenen abdominalen Schwangerschaften



► **Abb. 1** Flussdiagramm zum Ablauf und zu den Ergebnissen der Literaturrecherche in den 3 Datenbanken.

ten unterschieden. Bei sog. *primären* Abdominalgraviditäten wird die Befruchtung und Einnistung der Eizelle im Peritonealraum angenommen, was durch die anatomischen Verhältnisse der distal offenen Tuba uterina erklärt werden kann. Bei *sekundären* abdominalen Schwangerschaften geht man davon aus, dass es nach der Ruptur einer primär intratubar lokalisierten Gravidität zu einer sekundären Implantation im Peritonealraum kommt [3]. Die Pathogenese von retroperitonealen EUG hingegen ist nicht abschließend geklärt. Hierzu wurden mögliche peritoneale Fistelgänge nach Operationen [9] oder lymphatische Ausbreitungswege [10] postuliert.

Nachfolgend wird zusammengefasst auf Symptomatik, Diagnostik und Therapie der nach Lokalisation gruppierten Fälle eingegangen.

### A) Implantation an der Uterusserosa und im Douglas-Raum (► Tab. 1)

#### Symptomatik

- abdominale Schmerzen (14/32 Fälle), besonders im Unterbauch, abdominale und Atembeschwerden (1/32), abdominale Schmerzen und Erbrechen (2/32), abdominale Schmerzen und Rückenschmerzen (1/32)
- asymptomatisch (10/32)
- vaginale Blutung (2/32)
- Atembeschwerden (1/32)
- keine Angabe (1/32)

#### Diagnostik

- früheste Diagnose in 5. Schwangerschaftswoche (SSW) post menstruationem, späteste Diagnose in 41. SSW
- diagnostiziert mit Ultraschall (11/32), explorativer Laparoskopie (6/32), explorativer Laparotomie (8/32), MRT (6/32) oder Autopsie (1/21)

#### Intervention

- operative Befundsanierung per laparotomiam (25/32), davon in einem Fall zusätzlich MTX
- operative Befundsanierung per laparoscopiam (6/32), davon in 2 Fällen zusätzlich MTX
- keine Angabe (2/32)

#### Plazentamanagement

- Plazentaresektion (23/32), davon 7 mit Organentfernung
- Belassen der Plazenta in situ (7/32), davon in 2 Fällen Relaparotomie mit Resektion
- keine Angabe (1/32), (Autopsie)

Auffällig waren das oftmals fortgeschrittene Schwangerschaftsstadium bei Diagnosestellung sowie der hohe Anteil an asymptomatischen Patientinnen. In 14/32 Fällen konnte ein lebendiges Kind per laparotomiam geboren werden. Die Uterushinterwand war der häufigste Ort der Implantation.

► **Tab. 1** Implantation an der Uterusserosa und im Douglas-Raum.

Nr.	Quelle	Alter	GP-Score	SSW	β-HCG	Symptom	Diagnostik	Intervention	Plazenta- management	Anamnese
1	Abdelrahman, 2017, Südsudan [15]	25	G2P0	35	–	BS	exLtm	Ltm, Lebend- geburt	part. Resektion	–
2	Bhoil, 2016, Indien [16]	29	G2P2	34	–	BS	MRT	Ltm, Lebend- geburt	Resektion	–
3	Bohiltea, 2015, Rumänien [17]	23	G0P0	23	–	BS	exLtm	Ltm	Resektion, Uterine-Wedge- Resektion	IVF
4	Cho, 2015, Taiwan [18]	31	G0P0	–	40 100	VB	Sono	Lsk, MTX	in situ	–
5	Dabiri, 2014, USA [19]	27	G2P01	33	–	BS	exLtm	Ltm, Lebend- geburt	Resektion, Hysterektomie	–
6	Dassah, 2009, Ghana [20]	21	G0P0	22	–	UBS	Sono	Ltm	Resektion	–
7	Gayer 2012, USA [21]	30	G2P1	19	–	X	MRT	Ltm	–	–
8	Gidiri, 2015, Zimbabwe [22]	40	G4P3	21	–	UBS, RS	Sono	Ltm	Resektion	–
9	Gidiri, 2015, Zimbabwe [22]	37	G2P0 + 1	35	–	BS	Sono	Ltm, Lebend- geburt	in situ	Myom- ektomie
10	Hailu, 2017, Äthiopien [4]	26	G4P2	37	–	BS, Vom.	exLtm	Ltm, Lebend- geburt	Resektion	–
11	Hishikawa, 2016, Japan [23]	32	G3P1	–	120,60	BS	exLsk	Lsk	Resektion	–
12	Isah, 2008, Nigerien [24]	30	G0P0	39	–	VB	Sono	Ltm, Lebend- geburt	Resektion	–
13	Kim, 2013, Korea [25]	28	G1P0	18	–	X	Sono	Ltm (34. SSW) Lebendgeburt	Resektion	EUG in Vor- geschichte
14	Marcelin, 2018, Frankreich [26]	25	G2P0	27	–	–	MRT	Ltm	in situ, Embolisat- ion, Lsk wegen Abszedierung	–
15	Miyauchi, 2015, Japan [5]	36	G1P1	5	2 050	UBS	exLsk	Ltm	Resektion	–
16	Mengistu, 2015, Äthiopien [27]	32	G3P2	36	–	Resp.	MRT	Ltm, Lebend- geburt	Resektion, Hysterektomie	–
17	Muehlparzer, 2011, Österreich [28]	26	–	34	–	UBS	exLtm	Ltm mit Lebendgeburt	Resektion, Hysterektomie, Salpingektomie	–
18	Nassali, 2016, Botswana [29]	26	G0P0	41	–	BS	exLtm	Ltm mit Lebendgeburt	Resektion	–
19	Nkusu, 2008, Kamerun [30]	30	G5P5	am Ter- min	–	BS	Sono	Ltm	Resektion	–
20	Panagiotakis, 2009, USA [31]	24	G0P0	7	–	BS	exLsk	Lsk, MTX	In situ	–
21	Parekh, 2008, Indien [32]	31	–	15	–	UBS	Sono	Ltm	Resektion, Blutstillung-	–
22	Patel, 2016, USA [33]	26	G0P0	16	–	UBS	MRT	Ltm, MTX	in situ, Re-Ltm mit Resektion	–
23	Pieh-Holder, 2012, USA [34]	39	G1P0	25	–	X	MRT	Ltm, Lebend- geburt	in situ, Embolisat- ion	Myom- ektomie

Fortsetzung nächste Seite

► **Tab. 1** Implantation an der Uterusserosa und im Douglas-Raum. (Fortsetzung)

Nr.	Quelle	Alter	GP-Score	SSW	β-HCG	Symptom	Diagnostik	Intervention	Plazenta-management	Anamnese
24	Pradhan, 2013, Indien [35]	35	G0P0	26	–	BS, Resp.	Autopsie	–	–	–
25	Promsonthi, 2007, Thailand [36]	41	G2P2	40	–	X	exLtm	Ltm, Lebendgeburt	in situ, Abszedierung, Ltm, Hysterektomie, Adnexektomie	–
26	Rohilla, 2018, Indien [37]	27	Multipara	40	–	X	Sono	Ltm, Lebendgeburt	Resektion, Adnexektomie	–
27	Sib, 2018, Burkina Faso [38]	22	G4P2	am Termin	–	X	Sono	Ltm	Resektion, Salpingektomie	–
28	Shih, 2007, Taiwan [39]	33	G0P0	20 d post ET	901	X	Sono	Lsk	Resektion via Ltm	IVF-ET
29	Tucker, 2017, USA [40]	28	G2P1	22	–	X	exLsk	Ltm	Resektion	–
30	Yanaiharu, 2017, Japan [41]	37	P0	6	–	X	exLsk	Lsk	Resektion	ICSI
31	Yoder, 2016, USA [42]	30	G2P1	33 d post ET	12 400 pg/mL	X	exLsk	Lsk	Resektion	IVF-ET
32	Zhang, 2008, China [43]	30	G3P1	38	–	BS, Vom.	exLtm	Ltm, Lebendgeburt	Resektion, Hysterektomie	–

Abkürzungen: GP-Score = Gravida und Para [14], SSW = Schwangerschaftswoche bei Diagnosestellung, β-HCG in mIU/mL, wenn nicht anders angegeben, Diagnostik = finale Maßnahme zur Diagnosestellung, (U)BS = (Unter-)Bauchschmerz, VB = vaginale Blutung, X = asymptomatisch, RS = Rückenschmerzen, Vom. = Erbrechen, Resp. = Atembeschwerden, exLsk/Ltm = explorative Laparoskopie/Laparotomie, Sono = abdominaler/transvaginaler Ultraschall, MRT = Magnetresonanztomografie, Lsk/Ltm = operative Befundsanierung per laparoscopium/laparotomiam, MTX = Methotrexat, IVF(-ET) = In-vitro-Fertilisation (mit Embryotransfer), ICSI = intrazytoplasmatische Spermieninjektion

## B) Implantation im und am Ligamentum latum (► Tab. 2)

### Symptomatik

- abdominale Schmerzen (6/18), besonders im Unterbauch lokalisiert
- abdominale Schmerzen und vaginale Blutung (4/18)
- asymptomatisch (8/18)

### Diagnostik

- früheste Diagnose in 5. SSW, späteste Diagnose in 39. SSW mit Geburt eines gesunden Neugeborenen
- diagnostiziert mit Ultraschall (11/18), explorativer Laparotomie (5/18), MRT (1/18) oder explorativer Laparoskopie (1/18)

### Intervention

- operative Befundsanierung per laparotomiam (13/18), davon in 2 Fällen zusätzlich MTX-Gabe
- operative Befundsanierung per laparoscopium (5/18), davon in 1 Fall zusätzlich MTX-Gabe

### Plazentamanagement

- Plazentaresektion (15/18) – davon 9 mit Organentfernung
- Belassen der Plazenta in situ (3/18)

Um die Plazenta erfolgreich zu reseziieren und/oder eine Hämostase zu erreichen, erfolgte in einigen Fällen eine Salpingektomie. Auffällig war ebenfalls die Beschreibung von ausgetragenen EUG mit Lebendgeburt (6/18).

## C) Implantation an und in der Leber (► Tab. 3)

### Symptomatik

- abdominale Schmerzen (4/14), besonders im rechten oberen Quadranten lokalisiert
- abdominale Schmerzen mit Ausstrahlung in die rechte Schulter (3/14)
- abdominale Schmerzen und vaginale Blutung (2/14)
- vaginale Blutung (1/14)
- asymptomatisch (3/14)
- abdominale Schwellung (1/14)

### Diagnostik

- früheste Diagnose in der 5. SSW, späteste Diagnose in der 37. SSW mit Geburt eines gesunden Kindes
- diagnostiziert mit MRT (5/14), Sonografie (4/14), explorativer Laparotomie (2/14), explorativer Laparoskopie (1/14), CT (1/14) oder PET-CT (1/14)

► **Tab. 2** Implantation im und am Lig. latum.

Nr.	Quelle	Alter	GP-Score	SSW	β-HCG	Symptom	Diagnostik	Intervention	Plazenta- management	Anamnese
1	Abdul, 2008, Nigerien [44]	29	G7P6	22	–	X	Sono	Ltm	Resektion, Adnexektomie	–
2	Abdul, 2008, Nigerien [44]	33	G7P6	20	–	X	Sono	Ltm	Resektion, Adnexektomie	–
3	Akhtar, 2011, Pakistan [45]	35	G3P2	37	–	BS	Sono	Ltm, Lebend- geburt, MTX	in situ	–
4	Atis, 2014, Türkei [46]	34	Multipara	8	10 290	UBS, VB	Sono	Ltm	Resektion	–
5	Cosentino, 2017, Italien [47]	35	G3P1	12	–	X	Sono	Lsk	Resektion, Adnexektomie	–
6	Dahab, 2011, Saudi Arabien [48]	23	G0P0	40	75 542	UBS, Dys.	Sono	Ltm, Lebend- geburt	Resektion	–
7	Gudu, 2015, Äthiopien [49]	35	P2	37	–	BS, VB	Sono	Ltm, Lebend- geburt	Resektion, Salpingektomie	–
8	Kar 2011, Indien [50]	31	G0P0	8	9 470	X	Sono	MTX + Lsk	Resektion	IUI, Endometriose
9	Kim, 2016, Tansania [51]	27	G3P2	13	–	BS	MRT	Ltm	Resektion, Adnexektomie, partielle Omentektomie	HIV positiv
10	Nayar, 2016, Portugal [52]	25	G0P0	6	24 719	BS, VB	Sono	Lsk	Resektion, Salpingektomie	–
11	Parulekar, 2011, Indien [53]	22	G2P1	5	1 250	UBS	exLsk	Lsk	Resektion	Lost IUD
12	Phupong, 2016, Thailand [54]	27	G2P1	37	–	X	exLtm	Ltm, Lebend- geburt	Resektion, Hysterektomie, Adnexektomie	–
13	Rama, 2015, Indien [55]	23	G2P1	12	–	BS, VB, Vom.	exLtm	Ltm	Resektion, Adnexektomie	–
14	Sassi, 2017, Tunesien [56]	32	G2P1	5	26 784	UBS	Sono	Lsk	Resektion	–
15	Seckin, 2011, Türkei [57]	28	G0P0	39	–	BS	exLtm	Ltm, Lebend- geburt	in situ, Re-Ltm wegen Abszedierung	–
16	Shamaash, 2017, Ägypten [58]	25	G2P0+1	17	–	X	exLtm	Ltm	Resektion, Salpingektomie	–
17	Sheethal, 2017, Indien [59]	28	G0P0	37	–	X	exLtm	Ltm, Lebend- geburt	Resektion	–
18	Yasutake, 2013, Japan [60]	34	G2P1	8	13 195	X	Sono	Lsk → Ltm, MTX	in situ	–

Abkürzungen: GP-Score = Gravida und Para, SSW = Schwangerschaftswoche bei Diagnosestellung, β-HCG in mIU/mL, Diagnostik = finale Maßnahme zur Diagnosestellung, (U)BS = (Unter-)Bauchschmerz, VB = vaginale Blutung, X = asymptomatisch, Dys. = Dysurie, Vom. = Erbrechen, exLsk/Ltm = explorative Laparoskopie/Laparotomie, Sono = abdominaler/transvaginaler Ultraschall, MRT = Magnetresonanztomografie, Lsk/Ltm = operative Befundsanierung per laparoscopia/laparotomia, MTX = Methotrexat, IUI = intrauterine Insemination, IUD = Intrauterinpressar

### Intervention

- operative Befundsanierung per laparotomia (10/14), davon in einem Fall zusätzlich MTX-Gabe
- operative Befundsanierung per laparoscopia (2/14), in beiden Fällen zusätzlich MTX-Gabe
- Fetozid mit Kaliumchlorid (1/14) und MTX-Gabe
- nur MTX-Gabe (1/14)

### Plazentamanagement

- Plazentaresektion (7/14), davon 1 Fall mit Organteilresektion
- Belassen der Plazenta in situ (5/14)
- keine Angabe (2/14)

Bei Implantationen in der Leber erwiesen sich das MRT und die abdominale Sonografie als diagnostisch richtungsweisend. In

► **Tab. 3** Implantation in und an der Leber.

Nr.	Quelle	Alter	GP-Score	SSW	β-HCG	Symptom	Diagnostik	Intervention	Plazenta- management	Anamnese
1	Brouard, 2015, USA [61]	20	G4P4	37	–	X	exLtm	Ltm, Lebend- geburt	in situ	–
2	Chin, 2010, Singapur [62]	30	G2P1	5	1 292	EBS, Syn- kope, RSS	exLsk	Lsk, MTX	Resektion	–
3	Guo, 2016, China [63]	31	–	–	81 418	abd. Schwellung	MRT	Ltm	Resektion	–
4	Hao, 2016, China [64]	31	G2P1	6	–	BS, abd. Schwellung	PET-CT	Ltm	–	–
5	Hu, 2014, China [65]	32	G3P2	8	–	EBS	MRT	Ltm	–	–
6	Kuai, 2013, China [66]	33	G4P2	6	186	ROBS, RSS	MRT	Ltm	Resektion	–
7	Ma, 2013, China [67]	31	G6P2	8	23 824	ROBS	exLtm	Ltm, MTX	in situ, Embolisation	–
8	Moore, 2010*, UK [68]	23	G1P0	12	–	ROBS, RSS	Sono	KCl, MTX	in situ	–
9	Qiao, 2013, China [69]	31	G3P2	10	95 700	X	MRT	Ltm	Resektion, Le- berteilresektion	Tubenligatur
10	Ramphal, 2010, Südafrika [70]	18	–	19	–	X	Sono	Ltm 34. SSW, Lebendgeburt	in situ	–
11	Sibetcheu, 2017, Kamerun [71]	24	G4P1	8	3 000	ROBS, VB	Sono	MTX	in situ	–
12	Wang, 2012, Japan [72]	33	G0P0	7	8 988	BS, VB	CT	Ltm	Resektion	–
13	Yadav, 2012, Indien [73]	25	G2P1	18	–	ROBS, Vom.	Sono	Ltm	Resektion, Em- bolisation, Blut- stillung nicht erfolgreich	–
14	Zhao, 2017, China [74]	21	G0	14	135 755	VB	MRT	MTX, Lsk	Resektion	–

Abkürzungen: GP-Score = Gravida und Para, SSW = Schwangerschaftswoche bei Diagnosestellung, β-HCG in mIU/mL, Diagnostik = finale Maßnahme zur Diagnosestellung, \* = subhepatisch mit Anschluss an Gallenblase, (U)BS = (Unter-)Bauchschmerz, EBS = epigastrischer Bauchschmerz, ROBS = rechter Oberbauchschmerz, RSS = rechter Schulterschmerz, VB = vaginale Blutung, Vom. = Erbrechen, exLsk/Ltm = explorative Laparoskopie/Laparotomie, Sono = abdominaler/transvaginaler Ultraschall, CT = Computertomografie, MRT = Magnetresonanztomografie, Lsk/Ltm = operative Befundsanierung per laparoscopiam/laparotomiam

2 Fällen konnte bei der Laparotomie ein lebendiges Kind geborgen werden.

#### D) Implantation am Omentum majus (► Tab. 4)

##### Symptomatik

- Bauchschmerzen (10/12), häufig im Unterbauch lokalisiert, davon in einem Fall mit Synkope
- Bauchschmerzen und vaginale Blutung mit Synkope (1/12)
- keine Angabe (1/12)

##### Diagnostik

- früheste Diagnose in 4. SSW, späteste Diagnose in 14. SSW
- diagnostiziert mit explorativer Laparoskopie (5/12), Ultraschall (4/12), MRT (1/12), explorativer Laparotomie (1/12), CT (1/12)

##### Intervention

- operative Befundsanierung per laparoscopiam (7/12)
- explorative Befundsanierung per laparotomiam (5/12)

##### Plazentamanagement

- Plazentaresektion 12/12, davon in 7 Fällen mit partieller Omentektomie

#### E) Implantation am Darm und Mesenterien (► Tab. 5)

##### Symptomatik

- Bauchschmerzen (4/9)
- Bauchschmerzen und vaginale Blutung (3/9)
- Hämatochezie (1/9)
- abdominale Schwellung (1/9)

► **Tab. 4** Implantation am Omentum majus.

Nr.	Quelle	Alter	GP-Score	SSW	β-HCG	Symptom	Diagnostik	Intervention	Plazenta- management	Anamnese
1	Allen, 2007, UK [75]	31	G2P0+1	14	–	EBS, Vom., Diarrhö	Sono	Ltm	Resektion	Chlamydien
2	Bajis, 2018, Australien [76]	37	G2P2	4	1 480	UBS, VB, Synkope	Sono	Lsk × 2	Resektion	–
3	Behjati, 2009, UK [77]	27	G2P1	–	12 709	UBS, Synkope	exLsk	Ltm	Resektion, partielle Omentektomie	–
4	Chen, 2015, China [78]	18	G0P0	6	460	UBS	CT	Lsk	Resektion, partielle Omentektomie	–
5	Chopra, 2009, Indien [79]	29	G4P3	6	–	BS	Sono	Ltm	Resektion	–
6	da Silva, 2008, Brasilien [80]	36	G3P3	13	–	UBS	exLtm	Ltm	Resektion, partielle Omentektomie	–
7	Maiorana, 2014, Italien [81]	24	G1P0	8	8 047	UBS	exLsk	Lsk	Resektion	–
8	Seol, 2010, Korea [82]	26	G2P0	–	–	UBS	exLsk	Lsk	Resektion, partielle Omentektomie	–
9	Srinivasan, 2014, USA [83]	20	G2P1	8	1 057	UBS	exLsk	Lsk	Resektion, partielle Omentektomie	–
10	Takeda, 2016, Japan [84]	34	G2P0	8	–	–	MRT	Lsk	Resektion, partielle Omentektomie	–
11	Tanase, 2013, Japan [85]	32	G1P0	5	–	UBS	exLsk	Lsk	Resektion, partielle Omentektomie	OP pelv
12	Yip, 2016, Singapur [86]	31	–	6	11 803	EBS	Sono	Lsk → Ltm	Resektion	–

Abkürzungen: GP-Score = Gravida und Para, SSW = Schwangerschaftswoche bei Diagnosestellung, β-HCG in mIU/mL, Diagnostik = finale Maßnahme zur Diagnosestellung, (U)BS = (Unter-)Bauchschmerz, EBS = epigastrischer Bauchschmerz, VB = vaginale Blutung, Vom. = Erbrechen, exLsk/Ltm = explorative Laparoskopie/Laparotomie, Sono = abdominaler/transvaginaler Ultraschall, CT = Computertomografie, MRT = Magnetresonanztomografie, Lsk/Ltm = operative Befundsanierung per laparoscopium/laparotomiam, OP pelv = Operation im Beckenbereich in der Vorgeschichte

### Diagnostik

- früheste Diagnose in der 6. SSW, späteste Diagnose 38. SSW mit Geburt eines Kindes
- diagnostiziert mit explorativer Laparotomie (5/9), Ultraschall (2/9), explorativer Laparoskopie (1/9) oder MRT (1/9)

### Intervention

- operative Befundsanierung per laparotomiam (8/9), in 2 Fällen zusätzlich MTX-Gabe
- operative Befundsanierung per laparoscopium und MTX-Gabe (1/9)

### Plazentamanagement

- Belassen der Plazenta in situ (5/9)
- Plazentaresektion (4/9), davon 3 mit Organteilentfernung

In den 3 Fällen mit Lebendgeburt hatte die Plazenta zusätzlich zur Implantation an Darm und seinen Mesenterien auch Anschluss an serosale Flächen des Uterus [11–13].

## F) Implantation an und in der Milz (► Tab. 6)

### Symptomatik

- abdominaler Schmerz (5/9), besonders im linken Oberbauch lokalisiert
- abdominaler Schmerz und vaginale Blutung (3/9)
- asymptomatisch (1/9)

### Diagnostik

- früheste Diagnose in der 4. SSW, späteste Diagnose in der 8. SSW
- diagnostiziert mit Sonografie (3/9), CT (3/9), explorativer Laparoskopie (2/9), explorativer Laparotomie (1/9)



► **Tab. 5** Implantation am Darm und Mesenterien.

Nr.	Quelle	Alter	GP-Score	SSW	β-HCG	Symptom	Diagnostik	Intervention	Plazenta- management	Anamnese
1	Anozie, 2016, Nigerien [11]	35	G6P5	am Termin	–	BS, Resp.	Sono	Ltm, Lebendgeburt, MTX	in situ	–
2	Baffoe, 2011, Ghana [12]	31	G3P1	38	–	BS, VB	exLtm	Ltm, Lebendgeburt	in situ	–
3	Demendi, 2011, Ungarn [87]	28	G3P2	17		UBS	Sono	Ltm, MTX	in situ, Embolisation	
4	Pichaichanlert, 2017, Thailand [88]	32	G1P1	15	–	blutiger Stuhl	exLtm	Ltm	Resektion, Darmteilresektion, Reanastomosierung	OP pelv, PID
5	Salathiel, 2016, Tschad [89]	30	G8L5	19	–	BS, VB	exLtm	Ltm	Resektion, Hysterektomie	–
6	Thompson, 2011, UK [90]	27	–	8	–	UBS	exLtm	Ltm	Resektion, Appendektomie	–
7	Tolefac, 2017, Kamerun [13]	22	G3P0	25	–	abd. Schwellung	exLtm	Ltm, Lebendgeburt	in situ	
8	Trail, 2018, UK [91]	26	G4P2	6	1647	UBS, SS	exLsk	Lsk, MTX	in situ	
9	Yildizhan, 2009, Türkei [92]	34	G2P1	13	–	BS, RS, VB	MRT	Ltm	Resektion	–

Abkürzungen: GP-Score = Gravida und Para, SSW = Schwangerschaftswoche bei Diagnosestellung, β-HCG in mIU/mL, Diagnostik = finale Maßnahme zur Diagnosestellung, (U)BS = (Unter-)Bauchschmerz, RS = Rückenschmerz, SS = Schulterschmerz, VB = vaginale Blutung, Resp. = Atembeschwerden, exLsk/Ltm = explorative Laparoskopie/Laparotomie, Sono = abdominaler/transvaginaler Ultraschall, MRT = Magnetresonanztomografie, Lsk/Ltm = operative Befundsanierung per laparoscopia/laparotomia, OP pelv = Operationen im Beckenbereich in der Vorgeschichte, PID = Pelvic inflammatory Disease

► **Tab. 6** Implantation an und in der Milz.

Nr.	Quelle	Alter	GP-Score	SSW	β-HCG	Symptom	Diagnostik	Intervention	Plazenta- management	Anamnese
1	Biolchini, 2010, Italien [93]	41	G3P-	4	8980	LOBS	CT	Lsk	Resektion, Splenektomie	–
2	Gao, 2017, China [94]	27	G0P0	8	119027	BS, VB, Schwindel	Sono	Ltm	Resektion, Splenektomie	–
3	Greenbaum, 2016, USA [95]	27	G2P2	4	1865	LOBS, Vom.	exLsk	Ltm	Resektion, Splenektomie	–
4	Klang, 2016, Israel [96]	35	G3P1	–	71000	X	CT	KCl, MTX	in situ	GA, PCOS
5	Perez 2008*, USA [97]	36	G1P0	–	–	UBS	exLsk	Lsk	Resektion	Hemiuterus, Nierenagenesie
6	Python, 2016, USA [98]	21	G1	5	8476	BS, VB	CT	MTX	in situ	–
7	Rathore, 2017, Türkei [99]	23	G1P1	4	6565	LOBS, Vom.	exLtm	Ltm	Resektion, Splenektomie	–
8	Wu, 2017, Japan [100]	27	G1P0	8	119027	BS	Sono	Ltm	Resektion, Splenektomie	–
9	Wu, 2018, China [101]	29	G3P2	8	16669	VB, BS	Sono	Ltm	Resektion, Splenektomie	–

Abkürzungen: GP-Score = Gravida und Para, SSW = Schwangerschaftswoche bei Diagnosestellung, β-HCG in mIU/mL, Diagnostik = finale Maßnahme zur Diagnosestellung, \* = subsplenisch, (U)BS = (Unter-)Bauchschmerz, LOBS = linker Oberbauchschmerz, VB = vaginale Blutung, Vom. = Erbrechen, X = asymptomatisch, exLsk/Ltm = explorative Laparoskopie/Laparotomie, Sono = abdominaler/transvaginaler Ultraschall, CT = Computertomografie, Lsk/Ltm = operative Befundsanierung per laparoscopia/laparotomia, MTX = Methotrexat, GA = Gonadotropinanaloga, PCOS = polyzystisches Ovarsyndrom

► **Tab. 7** Andere seltene intraperitoneale Implantationsstellen.

Nr.	Quelle	Alter	GP-Score	SSW	β-HCG	Symptom	Diagnostik	Intervention	Plazenta- management	Anamnese
<b>Rumpfwand</b>										
1	Anderson, 2009, USA [102]	26	G4P1	3	8 979	BS, VB	CT	MTX	in situ	–
2	Borton, 2015, UK [103]	38	G2P0	7	2 208	BS, VB	exLsk	MTX	in situ	PID, Endometriose
3	Gorry, 2012, UK [104]	32		8	–	BS, VB	exLsk	Lsk	in situ	–
4	Irani, 2016, USA [105]	36	G0P0	4	998	BS	exLsk	Lsk	Resektion	IVF
5	Lee, 2015, Kamerun [106]	21	G2P2	36	–	UBS	Sono	Ltm, MTX	in situ, Re-Ltm bei Abszedierung	–
<b>Diaphragma</b>										
1	Chen, 2019, China [107]	33	G–P1	12	3 129	ROBS, RSS	CT	Lsk	Resektion	–
<b>Inguinalkanal</b>										
1	Noguchi, 2014, Japan [108]	45	G5P4	8	3 090	Schwellung und Schmerz in rechter Leiste	Sono	Ltm	Resektion	Endometriose

Abkürzungen: GP-Score = Gravida und Para, SSW = Schwangerschaftswoche bei Diagnosestellung, β-HCG in mIU/mL, Diagnostik = finale Maßnahme zur Diagnosestellung, (U)BS = (Unter-)Bauchschmerz, ROBS = rechter Oberbauchschmerz, RSS = rechter Schulderschmerz, VB = vaginale Blutung, exLsk/Ltm = explorative Laparoskopie/Laparotomie, Sono = abdominaler/transvaginaler Ultraschall, CT = Computertomografie, Lsk/Ltm = operative Befundsanierung per laparoscopiam/laparotomiam, MTX = Methotrexat

### Intervention

- operative Befundsanierung per laparotomiam (5/9)
- operative Befundsanierung per laparoscopiam (2/9)
- Fetozyd mit Kaliumchlorid und MTX-Gabe(1/9)
- nur MTX-Gabe (1/9)

### Plazentamanagement

- Plazentaresektion (7/9), davon in 6 Fällen mit Splenektomie
- Belassen der Plazenta in situ (2/9)

### G) Implantation am Peritoneum der abdominalen/pelvinen Bauchwand (► Tab. 7)

#### Symptomatik

- abdominaler Schmerz (2/5)
- abdominaler Schmerz und vaginale Blutung (3/5)

#### Diagnostik

- früheste Diagnose in der 3. SSW, späteste Diagnose in der 36. SSW mit Geburt eines toten Kindes
- diagnostiziert mit explorativer Laparoskopie (3/5), Sonografie (1/5) oder CT (1/5)

#### Therapie

- operative Befundsanierung per laparoscopiam (2/5)
- operative Befundsanierung per laparotomiam und MTX-Gabe (1/5)
- in 2 Fällen nur MTX-Gabe

### Plazentamanagement

- Belassen der Plazenta in situ (4/5), davon in einem Fall Relaparotomie bei Abszedierung
- Plazentaresektion (1/5)

### H) Implantation im paraaortalen/parakavalen Retroperitonealraum (► Tab. 8)

#### Symptomatik

- abdominaler Schmerz (4/7)
- abdominaler Schmerz und vaginale Blutung (1/7)
- asymptomatisch (2/7)

#### Diagnostik

- früheste Diagnose in der 5. SSW, späteste Diagnose in der 10. SSW
- diagnostiziert mit Sonografie (2/7), CT (2/7), MRT (2/7), oder explorativer Laparotomie (1/7)

#### Therapie

- operative Befundsanierung per laparotomiam (6/7), davon 3 mit zusätzlicher MTX-Gabe
- operative Befundsanierung per laparoscopiam (1/7)

### Plazentamanagement

- Plazentaresektion (7/7)

► **Tab. 8** Extraperitoneale Implantationsstellen.

Nr.	Quelle	Alter	GP-Score	SSW	β-HCG	Symptom	Diagnostik	Intervention	Plazenta-management	Anamnese
<b>paraaortal und parakaval</b>										
1	Iwama, 2008, Japan [109]	31	G1P0	10	45369	BS	MRT	MTX, Ltm	Resektion	EUG, IVF, Salpingektomie
2	Jiang, 2014, China [110]	33	G3P2	7	–	BS	MRT	MTX, Ltm	Resektion	
3	Ouassour, 2017, Marokko [111]	35	G4P2	7	29386	X	Sono	Ltm	Resektion	EUG, Salpingektomie
4	Pak, 2018, USA [112]	30	G4P3	8	40532	BS	exLtm	Ltm	Resektion	–
5	Wang, 2017, China [9]	32	G4P1	5	10652	X	CT	Lsk	Resektion	Salpingektomie
6	Yang, 2018, China [113]	34	G2P0	7	6803	BS, VB	CT	Ltm	Resektion	–
7	Zhang, 2018, China [114]	29		9	16453	UBS	Sono	Emb., MTX, Ltm	Resektion	–
<b>Rektovaginalraum</b>										
1	Martinez, 2011, Spanien [115]	37	G2P1	29 Tage nach IUI	7787	UBS	Sono	Lsk, MTX	Resektion	IUI
2	Yang, 2017, China [116]	32	G5P1	6	1880	UBS	exLsk	Lsk	Resektion	–
<b>Foramen obturatorium</b>										
1	Lin, 2008, China [117]	19	G1P0	7	267	UBS, VB	exLsk	Ltm	Resektion	
2	Persson, 2010, Schweden [10]	33	G3P1	27 Tage nach ET	18032	VB	Sono	Lsk × 2	Resektion	EUG, ET
<b>Nierenfaszie</b>										
1	Chishima, 2013, Japan [118]	33	G3P2	7	3100	BS	CT	Ltm	Resektion	–
<b>Pankreas</b>										
1	Guan, 2015, China [119]	30	G1P0	5	2500	EBS	MRT	MTX, Lsk	Resektion Pankreatektomie, Splenektomie	–
<b>Paravesikalraum</b>										
1	Meire, 2007, Niederlande [120]	30	G3P1	20	–	UBS	exLtm	MTX, Ltm	Resektion	–

Abkürzungen: GP-Score = Gravida und Para, SSW = Schwangerschaftswoche bei Diagnosestellung, β-HCG in mIU/mL, Diagnostik = finale Maßnahme zur Diagnosestellung, (U)BS = (Unter-)Bauchschmerz, VB = vaginale Blutung, X = asymptomatisch, EBS = epigastrischer Bauchschmerz, exLsk/Ltm = explorative Laparoskopie/Laparotomie, Sono = abdominaler/transvaginaler Ultraschall, CT = Computertomografie, Lsk/Ltm = operative Befundsanierung per laparoscopiam/laparotomiam, MTX = Methotrexat, IVF = In-vitro-Fertilisation, ET = Embryotransfer, IUI = intrauterine Insemination

Auffällig oft findet die Implantation von retroperitonealen EUG entlang großer Gefäße und an Gefäßabgängen statt und erfordert in der Regel die operative Resektion per Laparotomie.

## Diskussion

Für die vorliegende Literaturübersicht wurden insgesamt 115 Fallberichte aus 113 Publikationen analysiert. Die häufigsten beschriebenen EUG-Implantationsstellen waren die Uterusserosa

(32/115 bzw. 27,8%), das Lig. latum uteri (18/115 bzw. 15,7%), die Leber (14/115 oder 12,2%) und das Omentum majus (12/115 oder 10,4%). Weitere mögliche Lokalisationen einer peritonealen EUG waren die Serosa des Darms, der Milz oder die Bauchwand. Über Einzelfälle von Implantationen am Zwerchfell [107] und im Inguinalkanal wurde berichtet [108]. Mögliche retroperitoneale Lokalisationen einer EUG wurden vor allem entlang der großen Gefäße gefunden, aber auch im Rektovaginalraum, am Foramen

obturatorium, im Paravesikalraum oder im Bereich des Pankreas oder einer Niere.

Die vorliegenden Daten entsprechen im Hinblick auf mögliche seltene EUG-Implantationsstellen, deren Symptomatik und die jeweils eingesetzten diagnostischen Möglichkeiten den Angaben von Molinaro und Barnhart [6]. Allerdings waren die Daten zur EUG-Implantation in der Leber und im Retroperitonealraum bei Molinaro und Barnhart [6] noch nicht enthalten und konnten hier ergänzt werden. In dem bereits erwähnten Review von Parker und Srinivas [3] wurden mögliche abdominale Implantationsstellen bereits kurz angesprochen. Auch zu dieser thematisch enger gefassten Problematik wurden mit der vorliegenden Recherche besondere zusätzliche Einzelfälle von Implantationen am Diaphragma, im Inguinalkanal, am Foramen obturatorium, an der Nierenkapsel oder am Pankreas zur Übersicht zusammengestellt.

Für den klinischen Alltag ist die Symptomatik der betroffenen Patientin ausschlaggebend. Das am häufigsten beschriebene Symptom war der abdominale Schmerz, von vaginalen Blutungen wurde hingegen seltener berichtet. Allerdings wurden bei einer Reihe von abdominalen EUG-Lokalisationen auch asymptomatische Patientinnen beschrieben, insgesamt 24/115 (20,9%). Abdominale Beschwerden und ein  $\beta$ -HCG-Wert im Serum von über 1500 mU/mL ohne darstellbare intrauterine Schwangerschaft weisen auf eine EUG hin und sollten umgehend durch weitere Diagnostik oder eine explorative Laparoskopie abgeklärt werden [93]. Dabei ist auf die Wichtigkeit der laparoskopischen Inspektion sowohl der Unter- als auch Oberbauchregionen hinzuweisen (sog. Rundumblick) [98]. In den Fallberichten, die wir bei unserer Recherche finden konnten, war die häufigste Art der Intervention die operative Befundsanierung per Laparotomie, was besonders bei fortgeschrittenem Schwangerschaftsalter, bei Operationen im Retroperitoneum und in Ländern mit ressourcenärmeren medizinischen Möglichkeiten erfolgte. Doch auch ein erfolgreiches laparoskopisches Management von seltenen EUG ist möglich [52, 62, 85, 93].

Das Plazentamanagement ist in der Literatur umstritten und sollte individuell in Abhängigkeit von der Implantationsstelle, dem Blutungsrisiko, dem klinischen Zustand der Patientin, den chirurgischen Fertigkeiten und medizinischen Ressourcen festgelegt werden [28, 62]. Implantationen im Omentum, der Milz oder der Leber können zu einem größeren Blutungsrisiko führen, während dieses Risiko bei placentarer Lokalisation an der Uteruserosa geringer scheint [37]. Das Ausmaß der placentaren Adhäsion kann nach Angaben einiger Autoren präoperativ durch MRT festgestellt werden [121]. Unter der Voraussetzung, dass die placentare Blutversorgung erfolgreich unterbunden werden kann, wurde eine Resektion der Plazenta empfohlen [37, 40, 57]. Andernfalls kann die Plazenta in situ belassen werden, nachdem die Nabelschnur und die Eihäute reseziert wurden [4]. Für den postoperativen Verlauf wurden Antibiotikatherapie zur Infektionsprävention und abdominale Drainagen zur Blutungsdetektion empfohlen [87]. Dabei kann die Resorption der Plazenta mit Bildung und Verlauf des  $\beta$ -HCG-Wertes überwacht werden [22, 23, 30]. In manchen Fällen wurde Methotrexat in verschiedenen Dosierungen zur Beschleunigung der trophoblastären Degeneration eingesetzt [18, 31, 67, 87].

Abdominale EUG, die zur Geburt eines lebensfähigen Kindes führen, sind in der Literatur selten. Ihre Prävalenz wird auf weniger als 0,01% aller Krankenhausgeburten geschätzt [30]. Ab der 20. SSW sprechen manche Autoren von einer *fortgeschrittenen* Abdominalgravidität, bei der man unter Umständen ein konservatives Management unter Abwägung des maternalen Blutungsrisikos in Betracht ziehen könne [37]. In unserer Fallreihe wies der Großteil der Lebendgeburten eine placentare Implantation an einer Außenseite des Uterus auf. Dies wurde auch von Rohilla et al. in ihrem Review zu *Advanced abdominal Pregnancies* [37] so beobachtet. Einzelfälle von geplantem konservativem Management einer abdominalen EUG mit elektiver Laparotomie und Geburt eines gesunden Kindes in der 34. SSW wurden beschrieben [25, 70].

## Schlussfolgerung

Die vorliegende Literaturübersicht macht deutlich, dass bei positivem Schwangerschaftstest, „leerem“ Uterus sowie abdominalen Schmerzen mit und ohne vaginaler Blutung bei Frauen im reproduktionsfähigen Alter nicht nur die unter den EUG häufigste Tubargravidität, sondern auch seltenere ektope Schwangerschaften in Betracht gezogen werden sollten. Gleichzeitig weist der relativ hohe Anteil asymptomatischer Patientinnen und die oft sehr späte Diagnosestellung auf die Wichtigkeit einer genauen, vor allem vaginal- und abdomensonografischen Untersuchung hin. Ergänzend können ein CT- oder MRT-Abdomen hilfreich sein. Dies stellt, anders als in hoch entwickelten Industrieländern, in ressourcenärmeren Gesundheitswesen sicher eine besondere Schwierigkeit dar [13]. Eine MRT ist für die Diagnosestellung und Therapieplanung von EUG im Intra- und Extraperitonealraum am besten geeignet [3, 6, 65, 110]. Das angemessene Plazentamanagement und die Möglichkeit einer Lebendgeburt müssen immer individuell mit Einschätzung des mütterlichen Morbiditätsrisikos abgewogen werden.

Zukünftige Untersuchungen zum Problemkreis der seltenen EUG-Lokalisationen sollten sich mithilfe retrospektiver Fallkontrollstudien auf die bisher unbekanntesten Risikofaktoren für diese EUG-Gruppe konzentrieren. Auch die Pathogenese der retroperitonealen Implantation einer ektope Schwangerschaft ist bisher ungeklärt und bietet Raum für weitere Untersuchungen.

## Interessenkonflikt

Die Autorinnen/Autoren geben an, dass kein Interessenkonflikt besteht.

## Literatur

- [1] National Institute for Health and Care Excellence. Ectopic pregnancy and miscarriage: diagnosis and initial management 2019. Online: <https://www.nice.org.uk/guidance/ng126>; Stand: 30.05.2019
- [2] Cecchino GN, Araujo Junior E, Elito Junior J. Methotrexate for ectopic pregnancy: when and how. *Arch Gynecol Obstet* 2014; 290: 417–423. doi:10.1007/s00404-014-3266-9
- [3] Parker VL, Srinivas M. Non-tubal ectopic pregnancy. *Arch Gynecol Obstet* 2016; 294: 19–27. doi:10.1007/s00404-016-4069-y

- Supplementary Material – deutschsprachige Zusatzinformation! Zitierbar ist ausschließlich der englischsprachige Artikel.
- [4] Hailu FG, Yihunie GT, Essa AA et al. Advanced abdominal pregnancy, with live fetus and severe preeclampsia, case report. *BMC Pregnancy Childbirth* 2017; 17: 243. doi:10.1186/s12884-017-1437-y
  - [5] Miyauchi A, Yamada M, Furuya M et al. Peritoneal pregnancy with massive hemoperitoneum in early gestation: two case reports. *Clin Case Rep* 2015; 3: 431–437. doi:10.1002/ccr3.266
  - [6] Molinaro TA, Barnhart KT. Ectopic pregnancies in unusual locations. *Semin Reprod Med* 2007; 25: 123–130. doi:10.1055/s-2007-970051
  - [7] Arbeitsgemeinschaft der wissenschaftlichen Medizinischen Fachgesellschaften (AWMF). Angemeldetes Leitlinienvorhaben: Extrauterinringravidität (17.01.2019). Online: <https://www.awmf.org/leitlinien/detail/anmeldung/1/ll/015-076.html>; Stand: 30.05.2019
  - [8] Shen L, Fu J, Huang W et al.; Gynaecology and Fertility Group. Interventions for non-tubal ectopic pregnancy. Online Protocol. *Cochrane Database Syst Rev* 2014. doi:10.1002/14651858.CD011174
  - [9] Wang L, Tong X, Li H et al. Case Report An early extra peritoneal ectopic pregnancy successfully treated with laparoscopy: a case report. *Int J Clin Exp Med* 2017; 10: 3855–3859
  - [10] Persson J, Reynisson P, Masback A et al. Histopathology indicates lymphatic spread of a pelvic retroperitoneal ectopic pregnancy removed by robot-assisted laparoscopy with temporary occlusion of the blood supply. *Acta Obstet Gynecol Scand* 2010; 89: 835–839. doi:10.3109/00016341003623779
  - [11] Anozie OB, Esike CU, Eze JN et al. Advanced abdominal ectopic pregnancy: a case report. *Open J Obstet Gynecol* 2016; 6: 360
  - [12] Baffoe P, Fofie C, Gandau BN. Term abdominal pregnancy with healthy newborn: a case report. *Ghana Med J* 2011; 45: 81–83
  - [13] Tolefac PN, Abanda MH, Minkande JZ et al. The challenge in the diagnosis and management of an advanced abdominal pregnancy in a resource-low setting: a case report. *J Med Case Rep* 2017; 11: 199. doi:10.1186/s13256-017-1369-1
  - [14] Creinin MD, Simhan HN. Can we communicate gravidity and parity better? *Obstet Gynecol* 2009; 113: 709–711. doi:10.1097/AOG.0b013e3181988f8f
  - [15] Abdelrahman S, Deeter M, Muthusami A et al. A live term intra-abdominal pregnancy in a Field Hospital: a case report. *J Surg Case Rep* 2017; 2017: rjx062. doi:10.1093/jscr/rjx062
  - [16] Bhoil R, Aggarwal N, Jhobta A et al. Advanced abdominal pregnancy with successful outcome. *Intern Emerg Med* 2016; 11: 877–878. doi:10.1007/s11739-015-1339-9
  - [17] Bohiltea R, Radoi V, Tufan C et al. Abdominal pregnancy – Case presentation. *J Med Life* 2015; 8: 49–54
  - [18] Cho FN, Chen SN, Chang YH et al. Alternative management of a sizable cul-de-sac ectopic pregnancy. *Taiwan J Obstet Gynecol* 2015; 54: 206–207. doi:10.1016/j.tjog.2014.10.006
  - [19] Dabiri T, Marroquin GA, Bendek B et al. Advanced extrauterine pregnancy at 33 weeks with a healthy newborn. *Biomed Res Int* 2014; 2014: 102479. doi:10.1155/2014/102479
  - [20] Dassah ET, Odoi AT, Opoku BK. Advanced twin abdominal pregnancy: diagnostic and therapeutic challenges. *Acta Obstet Gynecol Scand* 2009; 88: 1291–1293. doi:10.3109/00016340903281006
  - [21] Gayer G. Images in clinical medicine. Abdominal ectopic pregnancy. *N Engl J Med* 2012; 367: 2334. doi:10.1056/NEJMicm1111814
  - [22] Gidiri MF, Kanyenze M. Advanced abdominal ectopic pregnancy: lessons from three cases from Zimbabwe and a literature appraisal of diagnostic and management challenges. *Womens Health (Lond)* 2015; 11: 275–279. doi:10.2217/whe.15.3
  - [23] Hishikawa K, Fukuda T, Inoue H et al. Laparoscopic Management of Abdominal Pregnancy with Local Injection of Vasopressin Solution: A Case Report. *Am J Case Rep* 2016; 17: 637–640. doi:10.12659/ajcr.898554
  - [24] Isah AY, Ahmed Y, Nwobodo EI et al. Abdominal pregnancy with a full term live fetus: case report. *Ann Afr Med* 2008; 7: 198–199
  - [25] Kim MJ, Bae JY, Seong WJ et al. Sonographic diagnosis of a viable abdominal pregnancy with planned delivery after fetal lung maturation. *J Clin Ultrasound* 2013; 41: 563–565. doi:10.1002/jcu.22010
  - [26] Marcelin C, Kouchner P, Bintner M et al. Placenta embolization of advanced abdominal pregnancy. *Diagn Interv Imaging* 2018; 99: 265–266. doi:10.1016/j.diii.2017.12.001
  - [27] Mengistu Z, Getachew A, Adefris M. Term abdominal pregnancy: a case report. *J Med Case Rep* 2015; 9: 168. doi:10.1186/s13256-015-0635-3
  - [28] Muehlparzer L, Arzt W, Ebner T et al. Secondary abdominal pregnancy with live birth. *Acta Obstet Gynecol Scand* 2011; 90: 288. doi:10.1111/j.1600-0412.2010.01041.x
  - [29] Nassali MN, Benti TM, Bandani-Ntsabele M et al. A case report of an asymptomatic late term abdominal pregnancy with a live birth at 41 weeks of gestation. *BMC Res Notes* 2016; 9: 31. doi:10.1186/s13104-016-1844-6
  - [30] Nkusu Nunyalulendho D, Einterz EM. Advanced abdominal pregnancy: case report and review of 163 cases reported since 1946. *Rural Remote Health* 2008; 8: 1087
  - [31] Panagiotakis A, Brown M, Asulin Y et al. A Case Report of Successful Treatment of an Abdominal Ectopic Pregnancy with Methotrexate. *J Minim Invasive Gynecol* 2009; 16: S126
  - [32] Parekh VK, Bhatt S, Dogra VS. Abdominal pregnancy: an unusual presentation. *J Ultrasound Med* 2008; 27: 679–681
  - [33] Patel C, Feldman J, Ogedegbe C. Complicated abdominal pregnancy with placenta feeding off sacral plexus and subsequent multiple ectopic pregnancies during a 4-year follow-up: a case report. *J Med Case Rep* 2016; 10: 37. doi:10.1186/s13256-016-0808-8
  - [34] Pieh-Holder KL, Scardo JA, Costello DH. Lactogenesis failure following successful delivery of advanced abdominal pregnancy. *Breastfeed Med* 2012; 7: 543–546. doi:10.1089/bfm.2011.0131
  - [35] Pradhan M, Sreenivas M, Singh B et al. Sudden death in advanced abdominal pregnancy: a case report and discussion of the related medico-legal issues. *Med Sci Law* 2013; 53: 90–92. doi:10.1258/msl.2012.012014
  - [36] Promsonthi P, Herabutya Y. Uterocutaneous fistula in term abdominal pregnancy. *Eur J Obstet Gynecol Reprod Biol* 2007; 132: 239–241. doi:10.1016/j.ejogrb.2006.04.041
  - [37] Rohilla M, Joshi B, Jain V et al. Advanced abdominal pregnancy: a search for consensus. Review of literature along with case report. *Arch Gynecol Obstet* 2018; 298: 1–8. doi:10.1007/s00404-018-4743-3
  - [38] Sib SR, Ouedraogo I, Sanogo M et al. A full term abdominal pregnancy with an isthmic tubal implantation of the placenta. *BMC Pregnancy Childbirth* 2018; 18: 448. doi:10.1186/s12884-018-2071-z
  - [39] Shih CC, Lee RK, Hwu YM. Cul-de-sac pregnancy following in vitro fertilization and embryo transfer. *Taiwan J Obstet Gynecol* 2007; 46: 171–173. doi:10.1016/s1028-4559(07)60013-8
  - [40] Tucker K, Bhardwaj NR, Clark E et al. Delayed diagnosis and management of second trimester abdominal pregnancy. *BMJ Case Rep* 2017; 2017: bcr2017221433. doi:10.1136/bcr-2017-221433
  - [41] Yanaihara A, Ohgi S, Motomura K et al. An abdominal ectopic pregnancy following a frozen-thawed ART cycle: a case report and review of the literature. *BMC Pregnancy Childbirth* 2017; 17: 108. doi:10.1186/s12884-017-1294-8
  - [42] Yoder N, Tal R, Martin JR. Abdominal ectopic pregnancy after in vitro fertilization and single embryo transfer: a case report and systematic review. *Reprod Biol Endocrinol* 2016; 14: 69. doi:10.1186/s12958-016-0201-x
  - [43] Zhang J, Li F, Sheng Q. Full-term abdominal pregnancy: a case report and review of the literature. *Gynecol Obstet Invest* 2008; 65: 139–141. doi:10.1159/000110015
  - [44] Abdul MA, Tabari AM, Kabiru D et al. Broad ligament pregnancy: a report of two cases. *Ann Afr Med* 2008; 7: 86–87

- [45] Akhtar N. Ectopic pregnancy and full term live birth: a case report. *J Postgrad Med Inst* 2011; 25: 181–182
- [46] Atis A, Gunduz O, Tolga Karacan KA. A Rare Form of Ectopic Pregnancy on Mesoovarium, Case Report. *J Clin Case Rep* 2014; 4: 359
- [47] Cosentino F, Rossitto C, Turco LC et al. Laparoscopic Management of Abdominal Pregnancy. *J Minim Invasive Gynecol* 2017; 24: 724–725. doi:10.1016/j.jmig.2017.01.023
- [48] Dahab AA, Aburass R, Shawkat W et al. Full-term extrauterine abdominal pregnancy: a case report. *J Med Case Rep* 2011; 5: 531. doi:10.1186/1752-1947-5-531
- [49] Gudu W, Bekele D. A pre-operatively diagnosed advanced abdominal pregnancy with a surviving neonate: a case report. *J Med Case Rep* 2015; 9: 228. doi:10.1186/s13256-015-0712-7
- [50] Kar S. Primary abdominal pregnancy following intra-uterine insemination. *J Hum Reprod Sci* 2011; 4: 95–99. doi:10.4103/0974-1208.86091
- [51] Kim MC, Manyanga H, Lwakatare F. Secondary abdominal pregnancy in human immunodeficiency virus-positive woman. *Obstet Gynecol Sci* 2016; 59: 535–538. doi:10.5468/ogs.2016.59.6.535
- [52] Nayar J, Nair SS. Broad Ligament Pregnancy – Success Story of a Laparoscopically Managed Case. *J Clin Diagn Res* 2016; 10: Qd04–Qd05. doi:10.7860/jcdr/2016/19293.8136
- [53] Parulekar SV. Face to face: misplaced intrauterine device and abdominal ectopic pregnancy. *J Postgrad Med* 2011; 57: 223–224. doi:10.4103/0022-3859.85217
- [54] Phupong V, Uthaisan J, Tantbirojn P. Undiagnosed term intraligamentous pregnancy: A case report and literature review. *J Obstet Gynaecol* 2016; 36: 432–434. doi:10.3109/01443615.2015.1101432
- [55] Rama C, Lepakshi G, Raju SN. Broad Ligament ectopic pregnancy. *Journal of Clinical and Scientific Research* 2015; 4: 45–48. doi:10.15380/2277-5706.JCSR.14.013
- [56] Sassi A, Dimassi K, Ben Slama S et al. A broad ligament pregnancy successfully managed by laparoscopy. *J Obstet Gynaecol* 2018; 38: 423–424. doi:10.1080/01443615.2017.1342231
- [57] Seckin B, Turkcapar FA, Tarhan I et al. Advanced intraligamentary pregnancy resulting in a live birth. *J Obstet Gynaecol* 2011; 31: 260–261. doi:10.3109/01443615.2011.553691
- [58] Shamaash AH, Abbas AM. Undiagnosed asymptomatic second trimester broad ligament ectopic pregnancy: a case report and mini-review. *Proc Obstet Gynecol* 2017; 7: 1–8
- [59] Sheethal CH, Powar A. Full term viable secondary broad ligament pregnancy – A rare case. *Case Rep Womens Health* 2017; 13: 4–5. doi:10.1016/j.crwh.2016.10.003
- [60] Yasutake N, Tsunematsu R, Oishi H et al. Successfully treated abdominal pregnancy causing hemoperitoneum using combined surgical and systemic methotrexate therapy: a case report and review of cases treated at Kyushu University Hospital. *Gynecol Obstet Invest* 2013; 76: 188–192. doi:10.1159/000353980
- [61] Brouard KJ, Howard BR, Dyer RA. Hepatic Pregnancy Suspected at Term and Successful Delivery of a Live Neonate With Placental Attachment to the Right Lobe of the Liver. *Obstet Gynecol* 2015; 126: 207–210. doi:10.1097/aog.0000000000000703
- [62] Chin PS, Wee HY, Chern BS. Laparoscopic management of primary hepatic pregnancy. *Aust N Z J Obstet Gynaecol* 2010; 50: 95–98. doi:10.1111/j.1479-828X.2009.01113.x
- [63] Guo B, Li D. Hepatobiliary and Pancreatic: Ectopic pregnancy in the liver: another rare cause of space occupying lesion. *J Gastroenterol Hepatol* 2016; 31: 1514. doi:10.1111/jgh.13396
- [64] Hao J, Cheng Z, Hu N et al. Imaging of Hepatic Ectopic Pregnancy by 18F-FDG PET/CT. *Clin Nucl Med* 2016; 41: 697–698. doi:10.1097/rlu.0000000000001307
- [65] Hu S, Song Q, Chen K et al. Contrast-enhanced multiphase CT and MRI of primary hepatic pregnancy: a case report and literature review. *Abdom Imaging* 2014; 39: 731–735. doi:10.1007/s00261-014-0101-5
- [66] Kuai XP, Wang SY, Qiu JM. Ectopic pregnancy implanted in the liver under the diaphragm. *Taiwan J Obstet Gynecol* 2013; 52: 586–587. doi:10.1016/j.tjog.2013.10.024
- [67] Ma J, Zhou C, Duan Z et al. Successful management of primary hepatic pregnancy with selective hepatic artery embolization and intra-arterial methotrexate infusion. *Int J Gynaecol Obstet* 2013; 122: 78–79. doi:10.1016/j.ijgo.2013.02.019
- [68] Moores KL, Keriakos RH, Anumba DO et al. Management challenges of a live 12-week sub-hepatic intra-abdominal pregnancy. *BJOG* 2010; 117: 365–368. doi:10.1111/j.1471-0528.2009.02450.x
- [69] Qiao JC, Chang ZG, Wei JM et al. Hepatic ectopic pregnancy treated successfully by hepatectomy. *Chin Med J* 2013; 126: 4806–4807
- [70] Ramphal SR, Moodley J, Rajaruthnam D. Hepatic pregnancy managed conservatively. *Trop Doct* 2010; 40: 121–122. doi:10.1258/td.2009.090218
- [71] Sibetcheu Tchatou A, Tchounzou R, Mbuagbaw L et al. Successful medical treatment of a hepatic pregnancy: a case report. *J Med Case Rep* 2017; 11: 70. doi:10.1186/s13256-017-1227-1
- [72] Wang C, Cheng L, Zhang Z et al. Imaging diagnosis of hepatic ectopic pregnancy: A report of one case. *Intractable Rare Dis Res* 2012; 1: 40–44. doi:10.5582/jirdr.2012.v1.1.40
- [73] Yadav R, Raghunandan C, Agarwal S et al. Primary hepatic pregnancy. *J Emerg Trauma Shock* 2012; 5: 367–369. doi:10.4103/0974-2700.102417
- [74] Zhao RF, Huang SR, Xu LL et al. Successful Management of a Live 14-week Primary Hepatic Ectopic Pregnancy Combined with a Residual Horn of the Uterus Using Laparoscopy. *Chin Med J* 2017; 130: 3013–3014. doi:10.4103/0366-6999.220298
- [75] Allen WL, Subba B, Yoong W et al. Chronic abdominal pregnancy following rupture from a bicornuate uterus. *Arch Gynecol Obstet* 2007; 275: 393–395. doi:10.1007/s00404-006-0249-5
- [76] Bajis R, Paterson D, McElhinney B. Primary omental ectopic pregnancy: a case report. *J Obstet Gynaecol* 2019; 39: 560–561
- [77] Behjati S, Bamfo JE, Bates AW et al. A near miss: lessons from a case of omental pregnancy. *J Obstet Gynaecol* 2009; 29: 559–560. doi:10.1080/01443610902984946
- [78] Chen L, Qiu L, Diao X et al. CT findings of omental pregnancy: a case report. *Jpn J Radiol* 2015; 33: 499–502. doi:10.1007/s11604-015-0449-7
- [79] Chopra S, Keepanasseril A, Suri V et al. Primary omental pregnancy: case report and review of literature. *Arch Gynecol Obstet* 2009; 279: 441–442. doi:10.1007/s00404-008-0730-4
- [80] da Silva BB, de Araujo EP, Cronemberger JN et al. Primary twin omental pregnancy: report of a rare case and literature review. *Fertil Steril* 2008; 90: 2006.e13-2006.e15. doi:10.1016/j.fertnstert.2008.03.038
- [81] Maiorana A, Incandela D, Giambanco L et al. Omental pregnancy: case report and review of literature. *Pan Afr Med J* 2014; 19: 244. doi:10.11604/pamj.2014.19.244.3661
- [82] Seol HJ, Kim T, Lee SK. Successful laparoscopic management of primary omental pregnancy. *Arch Gynecol Obstet* 2010; 281: 163–165. doi:10.1007/s00404-009-1100-6
- [83] Srinivasan A, Millican S. Laparoscopic management of an abdominal pregnancy. *Case Rep Obstet Gynecol* 2014; 2014: 562731. doi:10.1155/2014/562731
- [84] Takeda A, Nakamura H, Hayashi S et al. Primary Omental Pregnancy: Successful Laparoendoscopic Single-site Partial Omentectomy After Diagnosis by Diffusion-weighted Magnetic Resonance Imaging. *J Minim Invasive Gynecol* 2016; 23: 6–7. doi:10.1016/j.jmig.2015.04.009

- [85] Tanase Y, Yoshida S, Furukawa N et al. Successful laparoscopic management of a primary omental pregnancy: case report and review of literature. *Asian J Endosc Surg* 2013; 6: 327–329. doi:10.1111/ases.12056
- [86] Yip SL, Tan WK, Tan LK. Primary omental pregnancy. *BMJ Case Rep* 2016; 2016: bcr2016217327. doi:10.1136/bcr-2016-217327
- [87] Demendi C, Langmar Z, Banhydly F et al. Successful operative management of an intact second trimester abdominal pregnancy with additional preoperative selective catheter embolization and postoperative methotrexate therapy. *Med Sci Monit* 2011; 17: Cs53–Cs55. doi:10.12659/msm.881752
- [88] Pichaichanlert A, Luvira V, Tupsunthonsak N. Abdominal Pregnancy in the Small Intestine Presenting as Acute Massive Lower Gastrointestinal Hemorrhage. *Case Rep Surg* 2017; 2017: 8017937. doi:10.1155/2017/8017937
- [89] Salathiel DT, Anicet Z, Madoue GB et al. Abdominal pregnancy discovered during laparotomy for complications after attempted abortion. *South Sudan Medical Journal* 2016; 16: 14
- [90] Thompson RJ, Hawe MJ. A rare pathological trinity: an appendiceal ectopic pregnancy, acute appendicitis and a carcinoid tumour. *Ir J Med Sci* 2011; 180: 579–580. doi:10.1007/s11845-009-0283-y
- [91] Trail CE, Watson A, Schofield AM. Case of hepatic flexure ectopic pregnancy medically managed with methotrexate. *BMJ Case Rep* 2018; 2018: bcr2017220480. doi:10.1136/bcr-2017-220480
- [92] Yildizhan R, Kolusari A, Adali F et al. Primary abdominal ectopic pregnancy: a case report. *Cases J* 2009; 2: 8485. doi:10.4076/1757-1626-2-8485
- [93] Biolchini F, Giunta A, Bigi L et al. Emergency laparoscopic splenectomy for haemoperitoneum because of ruptured primary splenic pregnancy: a case report and review of literature. *ANZ J Surg* 2010; 80: 55–57. doi:10.1111/j.1445-2197.2009.05176.x
- [94] Gao H, Yuan T, Ding Y et al. Primary splenic pregnancy with hemorrhagic shock. *J Obstet Gynaecol Res* 2017; 43: 1342–1345. doi:10.1111/jog.13348
- [95] Greenbaum A, Miskimins R, Coffman B et al. Management of splenic ectopic pregnancy presenting with massive haemoperitoneum. *BMJ Case Rep* 2016; 2016: bcr2016218291. doi:10.1136/bcr-2016-218291
- [96] Klang E, Keddell N, Inbar Y et al. Splenic Pregnancy: A New Minimally Invasive Approach to Treatment. *Cardiovasc Intervent Radiol* 2016; 39: 1339–1342. doi:10.1007/s00270-016-1403-5
- [97] Perez A, Caban-Martinez AJ, Alvarez W et al. Subsplenic ectopic pregnancy adjacent to a rudimentary uterine horn. *Int J Gynaecol Obstet* 2008; 102: 78–79. doi:10.1016/j.ijgo.2008.02.014
- [98] Python JL, Wakefield BW, Kondo KL et al. Ultrasound-Guided Percutaneous Management of Splenic Ectopic Pregnancy. *J Minim Invasive Gynecol* 2016; 23: 997–1002. doi:10.1016/j.jmig.2016.05.004
- [99] Rathore R, Shilpi S, Chopra R et al. Primary Splenic Pregnancy- A Rare but Imperative Cause of Hemoperitoneum – Case Report and Review of Literature. *Turk Patoloji Derg* 2019; 35: 242–246. doi:10.5146/tjpath.2017.01403
- [100] Wu BQ, Zhu F, Jiang Y et al. Case of spontaneous splenic rupture caused by ectopic pregnancy in the spleen. *J Obstet Gynaecol Res* 2017; 43: 1778–1780. doi:10.1111/jog.13440
- [101] Wu L, Jiang X, Ni J. Successful diagnosis and treatment of early splenic ectopic pregnancy: A case report. *Medicine* 2018; 97: e0466. doi:10.1097/md.000000000010466
- [102] Anderson PM, Opfer EK, Busch JM et al. An Early Abdominal Wall Ectopic Pregnancy Successfully Treated with Ultrasound Guided Intraliesional Methotrexate: A Case Report. *Obstet Gynecol Int* 2009; 2009: 3. doi:10.1155/2009/247452
- [103] Borton Z, Landon AG, Singh S. A painless pelvic wall ectopic pregnancy. *BMJ Case Rep* 2015; 2015: bcr2015211529. doi:10.1136/bcr-2015-211529
- [104] Gorry A, Morelli ML, Olowu O et al. Laparoscopic management of abdominal ectopic pregnancy using FLOSEAL Hemostatic Matrix. *Int J Gynaecol Obstet* 2012; 117: 83–84. doi:10.1016/j.ijgo.2011.11.003
- [105] Irani M, Elias RT, Pereira N et al. Abdominal ectopic pregnancy with undetectable serum beta-human chorionic gonadotropin 9 days following blastocyst transfer. *J Obstet Gynaecol Res* 2016; 42: 1886–1888. doi:10.1111/jog.13127
- [106] Lee C. Abdominal pregnancy in a low-resource setting. *Obstet Gynecol* 2015; 125: 1039–1041. doi:10.1097/aog.0000000000000706
- [107] Chen L, Liu J, Shu J et al. Successful laparoscopic management of diaphragmatic pregnancy: a rare case report and brief review of literature. *BMC Pregnancy Childbirth* 2019; 19: 99. doi:10.1186/s12884-019-2248-0
- [108] Noguchi D, Matsumoto N, Kamata S et al. Ectopic pregnancy developing in a cyst of the canal of Nuck. *Obstet Gynecol* 2014; 123: 472–476. doi:10.1097/aog.0000000000000099
- [109] Iwama H, Tsutsumi S, Igarashi H et al. A case of retroperitoneal ectopic pregnancy following IVF-ET in a patient with previous bilateral salpingectomy. *Am J Perinatol* 2008; 25: 33–36. doi:10.1055/s-2007-1004829
- [110] Jiang W, Lv S, Sun L et al. Diagnosis and treatment of retroperitoneal ectopic pregnancy: review of the literature. *Gynecol Obstet Invest* 2014; 77: 205–210. doi:10.1159/000353691
- [111] Ouassour S, Filali AA, Raiss M et al. Retroperitoneal Ectopic Pregnancy: Diagnosis and Therapeutic Challenges. *Case Rep Surg* 2017; 2017: 9871865. doi:10.1155/2017/9871865
- [112] Pak JO, Durfee JK, Pedro L et al. Retroperitoneal Ectopic Pregnancy. *Obstet Gynecol* 2018; 132: 1491–1493. doi:10.1097/aog.0000000000002965
- [113] Yang Y, Liu Z, Song L et al. Diagnosis and surgical therapy of the retroperitoneal ectopic pregnancy: A case report. *Int J Surg Case Rep* 2018; 49: 21–24. doi:10.1016/j.ijscr.2018.05.027
- [114] Zhang M, Qin LL. A case of retroperitoneal para-aortic ectopic pregnancy detected by sonography. *J Clin Ultrasound* 2018; 46: 412–414. doi:10.1002/jcu.22554
- [115] Martínez-Varea A, Hidalgo-Mora JJ, Payá V et al. Retroperitoneal ectopic pregnancy after intrauterine insemination. *Fertil Steril* 2011; 95: 2433.e1–2433.e3. doi:10.1016/j.fertnstert.2011.02.026
- [116] Yang M, Cidan L, Zhang D. Retroperitoneal ectopic pregnancy: a case report and review of the literature. *BMC Pregnancy Childbirth* 2017; 17: 358. doi:10.1186/s12884-017-1542-y
- [117] Lin JX, Liu Q, Ju Y et al. Primary obturator foramen pregnancy: a case report and review of literature. *Chin Med J* 2008; 121: 1328–1330
- [118] Chishima F, Kato-Suzuki E, Ichikawa G et al. Rare case of primary peritoneal pregnancy infiltrated into the Gerota's fascia of the right kidney. *J Obstet Gynaecol Res* 2013; 39: 1073–1076. doi:10.1111/j.1447-0756.2012.02057.x
- [119] Guan Z, Li HF, Guo LL et al. Management of pancreatic ectopic pregnancy. *Taiwan J Obstet Gynecol* 2015; 54: 629–631. doi:10.1016/j.tjog.2015.08.022
- [120] Meire I, van Heusden A, Roukema MS et al. A retroperitoneal pregnancy of an anencephalic fetus. *J Obstet Gynaecol* 2007; 27: 518–519. doi:10.1080/01443610701465071
- [121] Lockhat F, Corr P, Ramphal S et al. The value of magnetic resonance imaging in the diagnosis and management of extra-uterine abdominal pregnancy. *Clin Radiol* 2006; 61: 264–269. doi:10.1016/j.crad.2005.10.013