

Gangliones volares de muñeca – señal externa de patología intraarticular

Anterior Wrist Ganglions – External Signal of Intraarticular Patology

Marcos Cruz-Sánchez¹ Cristóbal Martínez-Andrade¹ Oscar Escudero-González¹
 María Concepción Castro-Alvarez¹ Juan Manuel Morell-Luque¹ Félix Castillo-García¹

¹Servicio de Cirugía Ortopédica y Traumatología, Hospital Dos De Maig – Consorci Sanitari Integral, Barcelona, España

Address for correspondence Marcos Cruz Sánchez, PhD, Servicio de Cirugía Ortopédica y Traumatología, Hospital Dos De Maig – Consorci Sanitari Integral, Barcelona 08025, España (e-mail: marcoscruzsanchez85@gmail.com).

Rev Iberam Cir Mano 2019;47:10–15.

Resumen

Introducción La etiología y el manejo de los gangliones sigue en controversia pese a su elevada frecuencia. Concretamente el tratamiento del ganglión volar de muñeca se ha asociado a un mayor índice de recidiva y complicaciones comparado con el ganglión dorsal. En los últimos años, se ha desarrollado el tratamiento artroscópico con el fin de realizar un tratamiento menos invasivo y poder identificar una relación causal. El objetivo del estudio es determinar la presencia de lesiones intraarticulares asociadas al ganglión volar y si el tratamiento de ambas patologías puede ser una opción válida.

Material y Método Estudio longitudinal en el que se intervinieron de forma consecutiva 21 pacientes de ganglión volar de muñeca por vía artroscópica. Se recogieron los datos sociodemográficos, exploración física, pruebas complementarias, región predominante de dolor (EVA) y cuestionario DASH pre y postoperatorio. Se asoció el tratamiento de las lesiones intraarticulares en el mismo acto quirúrgico si existía correlación clínica con la exploración física inicial.

Resultados Todos los casos fueron intervenidos por vía artroscópica sin complicaciones intraoperatorias. Se observaron hallazgos artroscópicos en todos los casos siendo la mayoría lesiones del Fibrocartilago Triangular del Carpo (57,12%). Se obtuvo una mejoría en los parámetros de dolor y DASH postoperatorios siendo este último significativo en los casos de dolor cubital y dorsal asociado al ganglión ($p < 0.02$). Hubo 2 casos de recidiva 9,52% que requirieron reintervención.

Conclusiones Existe un gran número y variabilidad de lesiones intraarticulares asociadas al ganglión volar de muñeca. El tratamiento artroscópico es una herramienta versátil y útil ya que permite un tratamiento combinado. Se ha observado una mejora en los resultados postoperatorios con un escaso índice de complicaciones.

Palabras clave

- ▶ ganglion volar
- ▶ artroscopia de muñeca
- ▶ tratamiento
- ▶ etiología

Abstract

Introduction The etiology and management of wrist ganglions remains controversial despite its high frequency. Specifically, the treatment of volar wrist ganglion has been associated with a higher rate of recurrence and complications compared with the

dorsal ganglion. In the last years, arthroscopic treatment has been developed to perform a less invasive treatment and identify a causal relationship. The objective of the study was to evaluate the type of intraarticular lesions associated with the volar ganglion and if the treatment of both pathologies could improve the published clinical results.

Material and Methods Longitudinal study in which 21 patients were operated consecutively of volar ganglion by wrist arthroscopy. Sociodemographic data, physical examination, complementary tests, pain (VAS) and DASH questionnaire before and after surgery were collected. The treatment of intra-articular lesions was performed in the same surgical procedure if there was a clinical correlation between the initial physical examination and the arthroscopic finding.

Results All the cases were operated without intraoperative complications. Intra-articular lesions were observed in all cases. The triangular fibrocartilage complex was the structure with more lesions found (57.12%). An improvement in postoperative pain scale and postoperative DASH score was observed. A statistically significant improvement of the DASH score was observed in the arthroscopic treatment of the cases with ulnar and dorsal pain associated to the ganglion ($p < 0.02$). There were 2 cases of recurrence that required reoperation (9.52%).

Conclusions There is a large number and variability of intraarticular lesions associated with the volar ganglion. Arthroscopic treatment is a versatile and useful tool because it allows a combined treatment. An improvement in postoperative results has been observed with a low rate of complications.

Keywords

- ▶ volar ganglion
- ▶ wrist arthroscopy
- ▶ treatment
- ▶ etiology

Introducción

El tumor de partes blandas más frecuente de la mano y muñeca es el ganglión. Su carácter benigno así como su historia natural de tendencia a la resolución espontánea invita a una actitud conservadora.¹ Sin embargo, se ha puesto de manifiesto un comportamiento no tan favorable dependiendo de su localización siendo el ganglión volar de muñeca (G.V.M.) una entidad particular² (→Figs. 1 y 2).

La peculiaridad del G.V.M. ha sido refrendada en tres aspectos: el desconocimiento de su etiología, su mayor índice de recidiva y la gravedad de las complicaciones potenciales en los pacientes sometidos a un tratamiento quirúrgico.³

El propósito del siguiente trabajo fue en primer lugar, describir la presencia de lesiones intraarticulares asociadas al G.V.M. En segundo lugar, valorar si el tratamiento quirúrgico combinado de los hallazgos intraarticulares y el G.V.M. puede obtener mejores resultados que según las series publicadas en la bibliografía. La hipótesis es la existencia de una relación causa-efecto entre la presencia de lesiones intraarticulares y el curso evolutivo del G.V.M.

Material y Método

Población de Estudio

Desde Octubre de 2015 hasta Enero de 2018, se incluyeron todos los pacientes remitidos a la Unidad de Cirugía de Mano para valoración de G.V.M. Los criterios de inclusión son pacientes de edad comprendida entre 18 y 65 años que

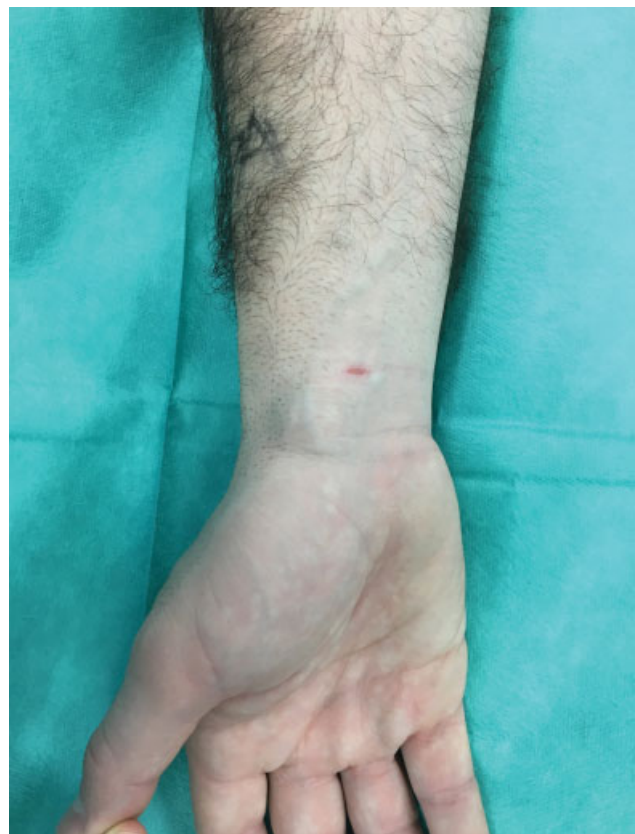

Fig. 1 Aspecto clínico habitual del ganglión volar de muñeca.

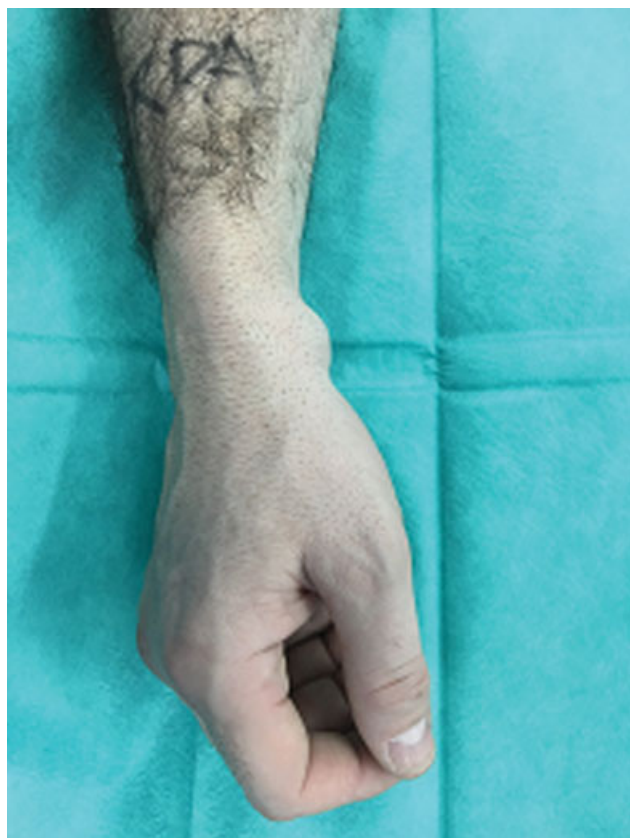

Fig. 2 Aspecto clínico habitual del ganglión volar de muñeca.

presentaban G.V.M. primario o recidiva con presencia de limitación funcional, dolor o problema cosmético y de más de 6 meses de evolución. Los criterios de exclusión fueron pacientes fuera del rango de edad y tiempo de evolución previamente establecido, infección activa, deformidad severa o secuelas de fractura previa o presencia de G.V.M. dependiente de vaina tendinosa. Un grupo de 21 pacientes consecutivos (12 hombres, 9 mujeres) con una media de edad de 42 años (rango 36–51) constituyeron la población a estudio, no hubo pérdidas de seguimiento.

Diseño Clínico

Estudio longitudinal con valoración inicial y seguimiento de los pacientes por parte de dos subespecialistas en cirugía de mano. Se realizó una valoración preoperatoria con recogida de datos de exploración física de muñeca reglada (rango de movilidad, maniobras de estabilidad del carpo y articulación radio-cubital distal, presencia de dolor dorsal y cubital, características y localización de la tumoración), revisión de pruebas complementarias para confirmación diagnóstica de G.V.M. y valoración de lesiones intraarticulares asociadas (radiografía simple, ecografía y/o resonancia magnética). Se recogió el cuestionario DASH⁴ preoperatorio. Se obtuvo el consentimiento de todos los pacientes para proceder al tratamiento quirúrgico artroscópico de G.V.M. y posibles lesiones intraarticulares de acuerdo con la concordancia de la exploración y el resultado individualizado de las pruebas complementarias (► **Tabla 1**).

Tabla 1 Descripción de casos y correlación clínico-patológica

Caso	Sexo	Edad	Hallazgos artroscópicos	Hallazgos RM	Región dolorosa predominante
caso 1	varón	43	FCT, E-L	Rotura FCT	Dolor cubital
caso 2	varón	38	O-C, L-P	No hallazgos patológicos	Dolor cubital
caso 3	mujer	41	FCT, O-C	Rotura FCT	Asintomático
caso 4	mujer	39	FCT		Dolor volar-cubital
caso 5	mujer	47	E-L		Dolor dorsal
caso 6	varón	36	E-L	No hallazgos patológicos	Dolor dorsal
caso 7	mujer	44	FCT, O-C	Rotura FCT	Asintomático
caso 8	varón	50	FCT,	Rotura FCT	Dolor cubital
caso 9	varón	39	E-L	No hallazgos patológicos	Dolor dorsal
caso 10	varón	38	FCT,	No hallazgos patológicos	Dolor cubital
caso 11	mujer	41	E-L		Dolor dorsal
caso 12	varón	43	FCT, O-C	Rotura FCT	Dolor dorsal
caso 13	varón	47	E-L		Dolor dorsal
caso 14	mujer	39	E-L	No hallazgos patológicos	Asintomático
caso 15	varón	42	FCT	Rotura FCT	Dolor cubital
caso 16	varón	36	O-C, L-P	No hallazgos patológicos	Dolor volar- cubital
caso 17	varón	51	FCT, E-L	Rotura FCT	Dolor cubital
caso 18	mujer	40	FCT, O-C	Rotura FCT	Dolor cubital
caso 19	mujer	45	E-L	Disociación escafolunar	Dolor dorsal
caso 20	mujer	49	FCT, O-C	Rotura FCT	Dolor volar- cubital
caso 21	varón	43	FCT, E-L, O-C		Dolor dorsal

Abreviaturas: FCT: fibrocartilago triangular, E-L: escafolunar, O-C: osteocondral, L-P: Lunopiramidal.

Técnica Quirúrgica

Todos los gangliones fueron operados por dos cirujanos de mano. La artroscopia de muñeca se realizó con el paciente en decúbito supino y bajo anestesia axilar. La extremidad afectada se mantuvo estabilizada a la mesa auxiliar con el codo flexionado a 90° y el manguito de isquemia colocado a nivel proximal. La artroscopia fue realizada mediante un sistema de tracción de 5 kg con el antebrazo al zenit y en rotación neutra. Se utilizó una óptica de 2,7mm y 30° de angulación, sinoviotomo y vaporizador (Cuda® 2,9mm Conmed – Linvatec.). Se procedió a la realización del portal 3-4 y 6R para la evaluación sistemática de los ligamentos intrínsecos, superficies articulares y complejo del fibrocartílago triangular. Se localizó el pedículo del ganglión, habitualmente entre el intervalo del ligamento radio-escafo-capitate y radio-lunarlargo procediéndose a su resección completa y vaciado del saco ganglionar por medio del portal 1-2 (►Fig. 3). Posteriormente, se realizó el tratamiento artroscópico de las lesiones encontradas, en concreto, los casos con inestabilidad escafolunar superior o igual un grado II de la clasificación de Geissler⁵ realizando la capsulodesis descrita por Mathoulin⁶; para la inestabilidad lunotriquetal se procedió a la plicatura capsular de los ligamentos Ulnocarpianos.⁷ Las lesiones del complejo del fibrocartílago triangular del carpo (CFCT), se trataron mediante sutura y/o desbridamiento según la clasificación de Atzei.⁸ En caso de lesiones osteocondrales, se trataron mediante cruentación y microperforaciones.

Postoperatorio

Posteriormente a la intervención se mantuvo un vendaje compresivo hasta la 2ª semana seguido de terapia rehabilitadora y ortesis de confort en función del procedimiento realizado. Se realizaron visitas de control protocolarias a las 2 semanas, 6 semanas, 3 meses y 6 meses. Se recogió el cuestionario DASH al final del seguimiento y se entregaron normas de reconsulta.

Análisis Estadístico

Para el análisis de los datos se utilizó el paquete estadístico SPSS (SPSS Inc, Chicago) versión 15.0. Para las variables cuantitativas, se utilizó la media y la desviación estándar (SD). Para las variables cualitativas el número y el porcentaje. Se analizaron los datos de

EVA y DASH preoperatorio con los resultados postoperatorios utilizando la prueba de Chi-Cuadrado considerando un nivel de significación estadística del 95% ($p < 0.05$).

Resultados

Un total de 21 casos (12 hombres, 9 mujeres) fueron intervenidos mediante resección artroscópica. El promedio de edad fue de 42 años (36–51, SD 4.43). En un caso se requirió además un abordaje abierto para exéresis completa de la tumoración. Todos los gangliones fueron localizados en la vertiente radial radiocarpiana. No se observaron complicaciones intraoperatorias o postoperatorias a corto plazo. Hubo 2 casos de recidiva, (9,52%) uno a los 2 meses y otro a los 6 meses.

En cuanto a tipo de lesiones intraarticulares detectadas durante la artroscopia destaca la presencia de lesiones en el complejo del fibrocartílago triangular del carpo en 12 casos (57,14%). Se observaron 9 casos de rotura parcial de ligamento escafolunar (42,85%). Se observaron 8 lesiones osteocondrales en la región cubito carpiana (38,09%) y que asociaban lesión ligamento lunopiramidal en 2 casos. En 17 casos (80,9%) existió una correlación entre la sospecha clínica y el hallazgo artroscópico. En 9 casos (60%), hubo concordancia con la lesión informada en estudio preoperatorio mediante la resonancia magnética (15 casos).

Los dos casos de recidiva fueron reintervenidos. En el primer caso, se asociaba una lesión Geissler III de ligamento escafolunar, y se realizó la exéresis del ganglión y una capsulodesis según la técnica de Mathoulin (el tratamiento inicial fue el desbridamiento y vaporización del ligamento). El segundo caso se trataba de un ganglión volar situado en la región cubital con un síndrome de impactación cubitocarpiano, y el tratamiento inicial fue el desbridamiento de la lesión central del CFCT. El rescate consistió en una osteotomía Wafer artroscópica y resección abierta del ganglión.

En la puntuación en el cuestionario DASH se observó una mejoría en el resultado global de la muestra analizada con un promedio preoperatorio de 13,19 (0–41, SD 10.37) a un 7,95 postoperatorio (0–14 SD 7,95), siendo estadísticamente significativo ($p < 0.020$) para el subgrupo de pacientes intervenidos que además del G.V.M. asociaban dolor dorsal

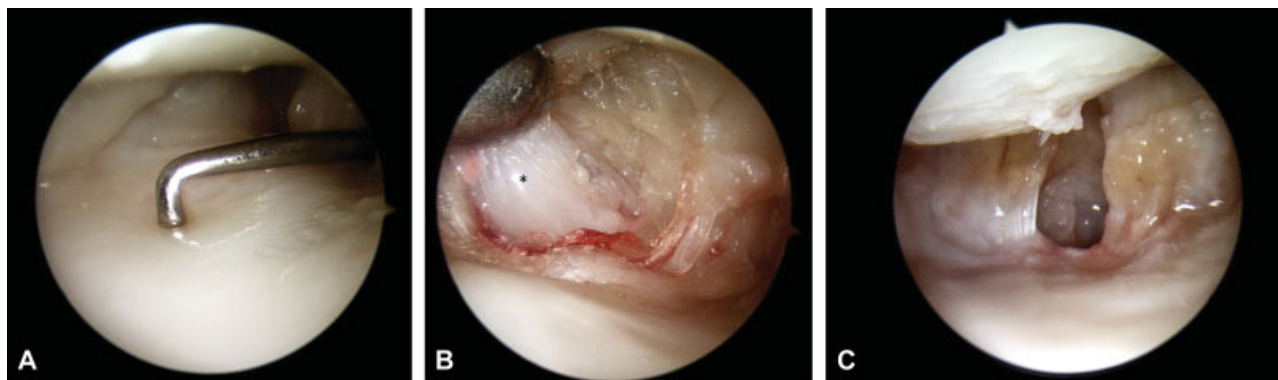


Fig. 3 Imágenes del tratamiento artroscópico del ganglión. (A) Valoración del fibrocartílago triangular mediante gancho palpador. (B) Localización del ganglión (asterisco) entre los ligamentos radio semilunar largo y radio-escafo-capitate. (C) Imagen final del procedimiento de resección.

o cubital. No se obtuvieron diferencias significativas en el rango de movilidad ni en el dolor, objetivando un EVA preoperatorio medio de 2,38 (0-4 SD 1,8) a un EVA postoperatorio de 1,95 (0-5 SD 1,7) ($p < 0,08$) (► **Tabla 2**).

Discusión

En primer lugar, el presente estudio ha puesto de manifiesto la descripción de lesiones intraarticulares en todos los casos de G.V. M. de la población a estudio. En segundo lugar, se ha visto que no existe una uniformidad en el tipo de lesión, por lo que la artroscopia ha sido una herramienta versátil y útil para su diagnóstico y tratamiento. En tercer lugar, el bajo número de complicaciones observadas ha permitido sugerir una relación

entre el tratamiento adecuado de las lesiones intraarticulares y el devenir de la tumoración aunque por el escaso número de casos de la muestra no se puede demostrar la hipótesis planteada.

Los primeros artículos que describieron la peculiaridad del G.V.M. ya caracterizaron su tendencia hacia la recidiva del tratamiento quirúrgico alcanzando una tasa de un 42% de los casos.⁹ La introducción de la técnica artroscópica en su tratamiento¹⁰ y su comparación con la técnica abierta no ha permitido demostrar una reducción significativa de la tasa de recidiva¹¹ por tanto, se podría deducir que el problema no es la técnica sino la identificación de la causa. Existe una gran controversia sobre el origen de la formación de los gangliones.^{1,12} El carácter prospectivo del presente estudio con la hipótesis de la existencia de una lesión asociada a la

Tabla 2 Datos preoperatorios y postoperatorios en función del procedimiento realizado

Casos	Balance articular preop	DASH preop	EVA preop	Procedimiento	EVA postop	DASH postop	Balance articular postop
1	F/E 80/70 P/S 90/80	21	4	Ganglionectomía + Desbridamiento FCT + Vaporización EL	4	14	F/E 80/70 P/S 90/80
2	F/E 90/80 P/S 90/90	19	3	Ganglionectomía + Plicatura lig. Ulnocarpianos	2	14	F/E 70/70 P/S 90/70
3	F/E 90/90 P/S 90/90	0	0	Ganglionectomía + Desbridamiento FCT	0	0	F/E 90/90 P/S 90/90
4	F/E 80/80 P/S 90/90	12	3	Ganglionectomía + Sutura FCT	3	6	F/E 80/80 P/S 90/70
5	F/E 70/70 P/S 90/80	6	0	Ganglionectomía + Capsulodesis dorsal	0	8	F/E 70/70 P/S 90/70
6	F/E 80/80 P/S 80/80	9	0	Ganglionectomía	0	6	F/E 80/80 P/S 80/80
7	F/E 80/80 P/S 80/80	0	0	Ganglionectomía + Desbridamiento FCT	0	0	F/E 80/80 P/S 80/80
8	F/E 80/70 P/S 90/70	18	4	Ganglionectomía + Sutura FCT	4	10	F/E 80/70 P/S 90/80
9	F/E 70/70 P/S 90/70	22	4	Ganglionectomía + Capsulodesis Dorsal	4	14	F/E 70/70 P/S 90/80
10	F/E 90/90 P/S 90/90	4	0	Ganglionectomía	0	0	F/E 90/90 P/S 90/90
11	F/E 70/70 P/S 80/80	20	3	Ganglionectomía + Capsulodesis Dorsal	2	14	F/E 60/70 P/S 80/80
12	F/E 80/70 P/S 90/90	14	4	Ganglionectomía + Wafer + microperforaciones (Recidiv.)	5	14	F/E 70/70 P/S 90/80
13	F/E 70/70 P/S 90/80	18	4	Ganglionectomía + Capsulodesis Dorsal	2	12	F/E 70/70 P/S 90/80
14	F/E 80/70 P/S 90/80	0	0	Ganglionectomía	0	0	F/E 80/80 P/S 90/80
15	F/E 80/80 P/S 90/70	26	4	Ganglionectomía + Sutura FCT	3	11	F/E 80/80 P/S 90/80
16	F/E 80/60 P/S 90/90	16	4	Ganglionectomía + Plicatura lig. Ulnocarpianos	4	12	F/E 70/70 P/S 90/70
17	F/E 70/70 P/S 80/80	15	3	Ganglionectomía + Sutura FCT	2	10	F/E 80/70 P/S 80/80
18	F/E 80/70 P/S 90/90	4	2	Ganglionectomía	0	0	F/E 80/80 P/S 90/90
19	F/E 70/70 P/S 80/70	41	4	Ganglionectomía + Capsulodesis Dorsal (Recidiv.)	3	12	F/E 70/70 P/S 80/70
20	F/E 80/70 P/S 80/80	0	0	Ganglionectomía	0	0	F/E 80/80 P/S 80/80
21	F/E 70/70 P/S 80/80	12	4	Ganglionectomía + Capsulodesis Dorsal + Desbrid. FCT	3	10	F/E 70/70 P/S 80/80

Abreviaturas: EL, Ligamento escafolunar; F/E, flexo-extensión; FCT, fibrocartilago triangular; P/S, prono-supinación.

tumoración, ha permitido ser riguroso durante la revisión articular, aspecto que hasta ahora no se había descrito en los G.V.M. Fruto de ello sea el hallazgo de un número elevado de lesiones. La disparidad del tipo y grado de lesiones encontradas puede explicar el comportamiento errático de los gangliones volares, por lo que probablemente lesiones poco importantes (la mayoría de los casos), se podrían resolver con una ganglionectomía simple o la observación, en cambio, lesiones severas presentan mayor índice de recidiva y requieren un tratamiento integral y para ello es recomendable la artroscopia como herramienta diagnóstico-terapéutica. Siguiendo con ese aspecto, en la literatura sí que se ha demostrado una menor tasa de morbilidad (rigidez articular, dolor, lesión neurovascular, cicatriz dolorosa o queloide), en los estudios comparativos de técnica artroscopia vs abierta.¹¹

Uno de los aspectos clínicos relevantes del estudio ha sido la exploración preoperatoria enfocada a la búsqueda de patología concomitante con una alta correlación (80%). Ese hecho ya ha sido estudiado en los gangliones dorsales y la presencia de lesiones en el CFCT¹² incluso en otras articulaciones como el quiste de Baker en la rodilla¹³ donde se ha observado un resultado similar, convirtiéndose en un argumento para establecer una relación causal. La aparente naturaleza benigna que se le atribuye a los gangliones favorece una exploración solamente centrada en la tumoración obviando el resto de estructuras de la muñeca con lo que pueden pasar inadvertidas ciertas lesiones. El estudio preoperatorio con RM ha mostrado una escasa correlación entre las lesiones informadas y los hallazgos intraoperatorios, no obstante, es frecuente encontrar alteraciones articulares en voluntarios sanos¹⁴ y que junto con procesos asociados a la edad deben de ser valorados con cautela y priorizar razonablemente la exploración física¹⁵

Los resultados obtenidos con la técnica combinada de resección ganglionar y tratamiento de la lesión intraarticular han sido favorables obteniendo una tasa baja de recidiva (9,52%) cercana a los mejores resultados publicados hasta la fecha en patología aislada de G.V.M.^{9,10,16} independientemente de si el tratamiento fue abierto o artroscópico y con un período mínimo de seguimiento similar de al menos 6 meses desde la intervención. En esas series^{10,16} se ha observado una mejoría clínica con la simple resección artroscópica de la tumoración por lo que es difícil discernir a qué aspecto técnico se puede atribuir los resultados favorables. Por otro lado, en la muestra estudiada no se han observado complicaciones relativas a infección, hematoma, lesión neurovascular o rigidez articular, con una mejoría en la puntuación DASH al final del periodo de estudio. La relevancia clínica de esos datos, permite sugerir que el tratamiento combinado de las lesiones puede mejorar el curso evolutivo de los G.V.M.

El carácter prospectivo del estudio fundamentado entre la exploración física inicial y la concordancia con la valoración artroscópica ha permitido otorgar una visión diferente de los G.V.M. El hecho de haber diagnosticado y tratado un gran número de lesiones y haber obtenido resultados favorables con una baja tasa de recidiva, sustenta la hipótesis inicial del trabajo. Como limitaciones del estudio, debemos mencionar

la ausencia de un grupo control y el enmascaramiento, por lo que sería necesario diseñar estudios con un mayor nivel de evidencia, incluso de carácter multicéntrico, para aclarar el manejo óptimo de los G.V.M.

Conclusiones

Existe un gran número y variabilidad de lesiones intraarticulares asociadas al ganglión volar de muñeca. El tratamiento artroscópico es una herramienta versátil y útil ya que permite un tratamiento combinado. Se ha observado una mejora en los resultados clínicos en términos de función y dolor con un escaso índice de complicaciones por lo que se puede tener en cuenta en el algoritmo terapéutico de los gangliones.

Conflicto de Intereses

Ninguno

Bibliografía

- Gude W, Morelli V. Ganglion cysts of the wrist: pathophysiology, clinical picture, and management. *Curr Rev Musculoskelet Med* 2008;1(3-4):205-211
- Jacobs LGH, Govaers KJM. The volar wrist ganglion: just a simple cyst? *J Hand Surg [Br]* 1990;15(03):342-346
- Wright TW, Cooney WP, Ilstrup DM. Anterior wrist ganglion. *J Hand Surg Am* 1994;19(06):954-958
- Rosales RS, Delgado EB, Díez de la Lastra-Bosch I. Evaluation of the Spanish version of the DASH and carpal tunnel syndrome health-related quality-of-life instruments: cross-cultural adaptation process and reliability. *J Hand Surg Am* 2002;27(02):334-343
- Geissler WB. [Arthroscopic management of scapholunate instability]. *Chir Main* 2006;25(Suppl 1):S187-S196
- Mathoulin C, Dauphin N, Sallen V. Arthroscopic dorsal capsuloplasty in chronic scapholunate ligament tears: a new procedure; preliminary report. *Chir Main* 2011;30(03):188-197
- Moskal MJ, Savoie FH III, Field LD. Arthroscopic capsulodesis of the lunotriquetral joint. *Clin Sports Med* 2001;20(01):141-153, ix-x
- Atzei A, Luchetti R. Foveal TFCC tear classification and treatment. *Hand Clin* 2011;27(03):263-272
- Dias J, Buch K. Palmar wrist ganglion: does intervention improve outcome? A prospective study of the natural history and patient-reported treatment outcomes. *J Hand Surg [Br]* 2003;28(02):172-176
- Ho PC, Lo WN, Hung LK. Arthroscopic resection of volar ganglion of the wrist: A new technique. *Arthroscopy* 2003;19(02):218-221
- Rocchi L, Canal A, Fanfani F, Catalano F. Articular ganglia of the volar aspect of the wrist: arthroscopic resection compared with open excision. A prospective randomised study. *Scand J Plast Reconstr Surg Hand Surg* 2008;42(05):253-259
- Langner I, Krueger PC, Merk HR, Ekkernkamp A, Zach A. Ganglions of the wrist and associated triangular fibrocartilage lesions: a prospective study in arthroscopically-treated patients. *J Hand Surg Am* 2012;37(08):1561-1567
- Rupp S, Seil R, Jochum P, Kohn D. Popliteal cysts in adults. Prevalence, associated intraarticular lesions, and results after arthroscopic treatment. *Am J Sports Med* 2002;30(01):112-115
- Sugimoto H, Shinozaki T, Ohsawa T. Triangular fibrocartilage in asymptomatic subjects: investigation of abnormal MR signal intensity. *Radiology* 1994;191(01):193-197
- Mikić ZD. Age changes in the triangular fibrocartilage of the wrist joint. *J Anat* 1978;126(Pt 2):367-384
- Mathoulin C, Hoyos A, Pelaez J. Arthroscopic resection of wrist ganglia. *Hand Surg* 2004;9(02):159-164