





Uso de colgajos vascularizados periósticos en la patología de la extremidad superior

Use of Periosteal Vascularized Flaps in Upper Extremity Pathology

Sergi Barrera-Ochoa¹  Sergi Alabau-Rodríguez¹  Dorka Liburd¹  Maria Victoria González¹
Xavier Mir-Bulló¹ Francisco Soldado^{2,3} 

¹icatMA Hand and Microsurgery Unit, ICATME, Hospital Universitari Quiron-Dexeus, Barcelona, Spain

²Departamento de Ortopedia Infantil, Hospital Universitari Vall d'Hebron, Barcelona, España

³Cirugía Pediátrica, Mano y Microcirugía, Hospital Vithas San Jose, Vitoria, España

Address for correspondence Sergi Alabau Rodríguez, MD, icatMA Hand and Microsurgery Unit, ICATME, Hospital Universitari Quiron-Dexeus, Carrer Sabino de Arana, 5-19, Barcelona 08028, Spain (e-mail: dr.sergialabau@gmail.com).

Rev Iberam Cir Mano 2020;48:42–52.

Resumen

Los defectos óseos masivos representan un gran reto en cirugía ortopédica. El aporte estructural y biológico mediante colgajos óseos vascularizados libres ha mejorado significativamente su tratamiento. Asimismo, se han utilizado colgajos vascularizados libres provenientes del periostio (CVP) de los niños para tratar defectos óseos, permitiendo más flexibilidad, adaptabilidad al lecho receptor, así como mayor potencial osteogénico y osteoinductivo. Sin embargo, se trata de técnicas complejas que pueden generar morbilidad en la zona donante. Para solventarlo, hemos iniciado el estudio anatómico y la aplicación clínica de CVP para defectos masivos recalcitrantes con un diseño pediculado. En este artículo se resumen los aspectos fundamentales de la técnica quirúrgica, la anatomía mediante disecciones cadavéricas, así como la aplicabilidad de los CVP pediculados para tratar patología ósea biológicamente desfavorable de la extremidad superior. Se resumen el CVP humeral, los CVP de antebrazo dorso-ulnar y volar-radial, así como el CVP del primer metacarpiano, todos ya descritos en artículos previos. Como novedad, se describen los CVP del dorso de la muñeca y la mano (CVP 4–5 Radial y CVP del dorso del 2° metacarpiano). Asimismo, se muestran casos clínicos novedosos sobre la utilización de los CVP en las patologías habituales de la extremidad superior.

Palabras clave

- ▶ colgajo perióstico vascularizado
- ▶ colgajo pediculado
- ▶ periostio
- ▶ extremidad superior
- ▶ pseudoartrosis
- ▶ defecto óseo

Abstract

Massive bone defects represent a challenge in orthopedics. The structural and biological contribution through vascularized bone flaps has significantly improved its treatment. Equally, free vascularized periosteal flaps (VPF) of children have been used to treat bone defects, allowing more flexibility, adaptability to the recipient's bed, as well as great osteogenic and osteoinductive capacity. However, these are complex techniques that cause morbidity in the donor area. To solve it, we have started anatomical studies and clinical application of VPF for recalcitrant massive defects that

received
March 7, 2020
accepted
March 16, 2020

DOI <https://doi.org/10.1055/s-0040-1712095>.
ISSN 1698-8396.

Copyright © 2020 Thieme Revinter Publicações Ltda, Rio de Janeiro, Brazil

License terms



Keywords

- ▶ vascularized periosteal flap
- ▶ pediculated flap
- ▶ periosteum
- ▶ upper extremity
- ▶ pseudoarthrosis
- ▶ bone defect

have a pediculated design. This article summarizes the fundamental aspects of the surgical technique, the anatomy through cadaveric dissections, as well as applicability of pedicled VPF to treat biologically unfavorable bone defects of the upper limb. The authors summarize the Vascularized Humeral Periosteal Flap (VHPF), the dorso-ulnar and volar-radial forearm periosteal flaps and the vascularized first metacarpal periosteal flap of the hand, all already described in previous articles. As a novelty, the VPF of the dorsum of the wrist and hand (4–5 Radial periosteal flap and dorsum of the 2nd metacarpal periosteal flap) are presented. In addition, clinical cases with novel applications on the use of VPF in the usual pathologies of the upper limb are shown.

Introducción

Las pseudoartrosis recalcitrantes, las necrosis avasculares y los defectos óseos masivos representan uno de los mayores retos en el campo de la cirugía ortopédica debido al complejo contexto biológico que les rodea. Aunque se consideran situaciones poco frecuentes,¹ sobretodo en edad pediátrica, suelen afectar a pacientes con grandes defectos óseos -postraumáticos, iatrogénicos o incluso congénitos- reconstruidos con injertos óseos no vascularizados que carecen de aporte angiogénico. Asimismo, también pueden tratarse de defectos óseos en contextos desfavorables tras infecciones de larga duración o tumores óseos.²⁻⁷

El tratamiento ideal para estos casos requiere de una planificación precisa e individualizada con el objetivo de aportar tanto un potencial angiogénico como osteogénico.⁸ Diversos meta-análisis han demostrado que en estas situaciones desfavorables, los colgajos óseos vascularizados ofrecen mejores resultados respecto a los no vascularizados, con tasas de consolidación de hasta el 80–100% en los casos de colgajos corticoperiósticos⁹ y osteocondrales de cóndilo femoral medial. Sin embargo, dichos colgajos son complejos de levantar, requieren una gran habilidad quirúrgica para realizar las anastomosis y suelen generar gran morbilidad en la zona donante.

Por dicho motivo, se han empleado colgajos vascularizados provenientes del periostio (CVP) de los niños para tratar escenarios biológicamente desfavorables en defectos de extremidades inferiores^{2,10-13}. Dichos colgajos periósticos son flexibles y permiten una gran adaptabilidad al lecho receptor. Además, no generan morbilidad de la zona donante. Se han descrito CVP de peroné, de tibia o incluso de primer metatarsiano del pie, obteniendo excelentes tasas y velocidades de consolidación y revascularización.^{4,13} Esto es debido a la rica vascularización del periostio, que le permite su propia supervivencia, y también al enorme potencial osteogénico de las células madre de la capa de *cambium* del periostio. Estas células progenitoras, a diferencia de lo sucedido durante la consolidación de las fracturas, se convierten en osteoblastos y son responsables del aumento del diámetro del eje óseo mediante una osificación intramembranosa. El periostio también permite promover y acelerar la osteointegración y la revitalización ósea, tanto del hueso autólogo como heterólogo.¹⁴ En este último, incluso le permite adquirir las características histológicas y biomecánicas similares al hueso

huésped. La técnica de reconstrucción trata de envolver el defecto o segmento a reconstruir con el CVP, logrando una ágil integración del mismo.¹⁵

Sin embargo, todos estos colgajos son libres y tienen la desventaja de requerir de un doble campo quirúrgico así como un doble equipo de cirujanos y, evidentemente, de la gran complejidad técnica que se traduce en baja reproductibilidad y largo tiempo quirúrgico en cirujanos poco entrenados en microcirugía. Por dicho motivo, durante los últimos años iniciamos el estudio y la aplicación clínica de CVP para defectos de la extremidad superior que fueran pediculados, con el objetivo de obtener una técnica quirúrgica que reuniera las premisas de facilidad técnica, adaptabilidad del injerto, capacidad de osteoinducción y rápida velocidad de integración así como baja morbilidad de la zona donante.¹⁶⁻¹⁹ En todos los casos se ha obtenido consolidación y revascularización del defecto óseo sin presentar complicaciones.¹⁷

En este artículo se resumen y se detallan los aspectos fundamentales de la técnica quirúrgica utilizada, así como la anatomía regional mediante disecciones cadavéricas y se discuten las indicaciones de los CVP pediculados para patología susceptible de la extremidad superior.

Colgajo Vascularizado Perióstico Humeral**Anatomía**

La anatomía del CVP humeral lateral está basado en los vasos radiales colaterales posteriores (VRCP), centrándose en las ramas periósticas. Los VRCP recorren sobre la cara posterior del tabique intermuscular lateral, proporcionando ramas periósticas anteriores y posteriores transversales al húmero lateral distal. El rango de ramas periósticas anteriores es de 4–7. El rango de ramas periósticas posteriores es 3–7 (► **Fig. 1**). Distalmente, los VRCP se anastomosan a la arteria recurrente interósea y a la arteria recurrente radial para crear una red vascular sobre el cóndilo lateral.¹⁸

Utilidad Clínica

Constituye una opción quirúrgica viable para situaciones como pseudoartrosis de cóndilo lateral humeral y diáfisis distal humeral. La incidencia informada de pseudoartrosis tras fracturas del extremo distal del húmero promedia del 2% al 10%.^{7,18,20} En edad pediátrica las fracturas del cóndilo lateral humeral (CLH) son la segunda fractura de codo más común en niños, y la falta de unión es una complicación

relativamente común¹⁵, resultando en un alto riesgo de osteonecrosis y rigidez crónica del codo^{15,20}. La reducción abierta y fijación interna con o sin injerto óseo autólogo o heterólogo sigue siendo el método de tratamiento utilizado con mayor frecuencia.^{16,21} La complejidad del tratamiento de estas lesiones suele incrementarse por su asociación con la mala calidad ósea, los fragmentos óseos pequeños difíciles de estabilizar, y las cirugías y los abordajes previos que comprometen los resultados en cuanto a la consolidación y viabilidad ósea habitualmente.

Caso Clínico

Se presenta el caso de un niño de 2 años con pseudoartrosis de CLH izquierdo después de un tratamiento previo infructuoso. El tratamiento inicial consistió en la fijación percutánea mediante tornillo canulado a compresión cuatro meses antes. Las radiografías evolutivas mostraron aflojamiento peri-implante¹⁸.

Se realizó una incisión longitudinal lateral y se identificaron el tabique humeral lateral y los VRCP. Las fibras musculares del braquiorradial / braquial se separaron anteriormente y las fibras musculares del tríceps posteriormente. El nervio radial estaba protegido. Un CVP humeral vascularizado de $3,5 \times 2$ cm fue levantado 2 cm proximal a la Pseudoartrosis. Los vasos de RCP se ligaron proximalmente, mientras que el colgajo se pediculó en flujo retrógrado. La pseudoartrosis se identificó mediante fluoroscopia y se desbridó sólo 2 mm de profundidad al nivel del margen supracondíleo lateral. El tornillo previo no fue retirado. El CVP se volteó distalmente con la capa de cambium orientada a la pseudoartrosis y se estabilizó mediante sutura en cada esquina del CVP. En el postoperatorio, se colocó una férula posterior braquial completa durante tres semanas.¹⁹

Las radiografías a las 3 semanas revelaron un callo óseo osificado inicial, mientras que a las 6 semanas mostraron un callo óseo osificado completo que une el sitio de la pseudoartrosis. Cuatro meses después de la cirugía, la consolidación era casi completa y desapareció la osteólisis peri-implante (► Fig. 2). El rango de movimiento completo del codo activo se obtuvo 3 meses después de la cirugía.¹⁸

Colgajos Vascularizados Perióísticos del Antebrazo

Anatomía

Los CVP más versátiles y útiles en el antebrazo son el CVP Dorso-Ulnar basado en los vasos interóseos posterior (VIP)¹⁹ (► Fig. 3) y el CVP Volar-Radial basado en los vasos interóseos anteriores (VIA)¹⁶ (► Fig. 4).

Los VIP y sus ramas en el periostio del cúbito quedan expuestas entre los músculos del Extensor Carpi Ulnaris (ECU) y el Extensor Digiti Minimi (EDM) (► Fig. 5). Los VIP emergen en el compartimento posterior debajo de los músculos supinadores y a lo largo de su trayecto se identifican las ramas cutáneas y musculares de los VIP. Estos proporcionan ramas perióísticas que surgen tanto de su lado medial (60%) como lateral (40%), y también se

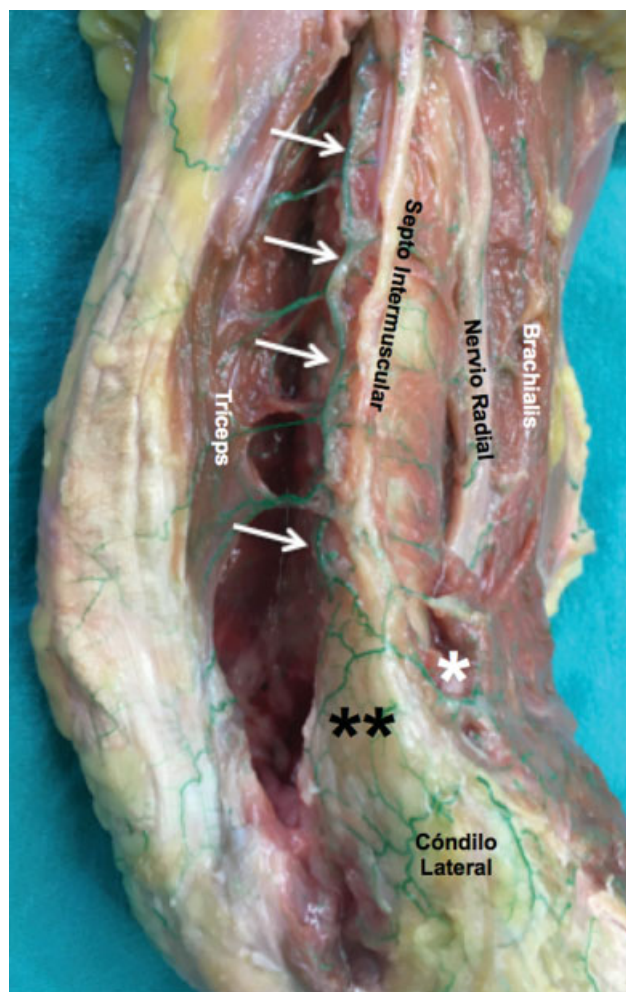


Fig. 1 Q4Vista Lateral del codo, disección anatómica que muestra la arteria colateral radial posterior (flechas blancas), que se encuentra en la cara posterior del septo intermuscular que proporciona ramas perióísticas anteriores y posteriores. Distalmente, se anastomosó en la arteria recurrente radial (anterior, *) y en la arteria recurrente interósea (posterior, **) y creó una red vascular sobre el cóndilo lateral.

extiende transversalmente a través del periostio del cúbito dorsalmente. Las ramas perióísticas se distribuyen principalmente a lo largo de los 15 cm distales cubitales, con una distancia media entre las ramas de 1 cm. El colgajo tiene una media de 12.8 ramas perióísticas. El tamaño medio del CVP Dorso-Ulnar es de 20,4 cm.^{2,19}

El CVP Volar-Radial se basa en los VIA en el compartimento anterior entre el Braquiorradialis y el Flexor Carpi Radialis (FCR), incluyendo la fascia muscular profunda desde cubital a radial hasta el septum intermuscular del FCR donde se identifican las perforantes.¹⁶ Este tiene una media de 16,2 ramas perióísticas, con 7,7 ramas septo-cutáneas y 18,1 ramas musculares. De ellas 7,5 aportan vascularización para el Pronador cuadrado y 11,2 para el Flexor Digitorum Profundus (FDP). El tamaño medio del CVP Volar-Radial es de 41,3 cm.^{2,16}

Utilidad Clínica

Estos colgajos pueden ser utilizados indistintamente para pseudoartrosis de radio y cubito según la zona receptora, en toda su longitud desde la muñeca hasta el codo,

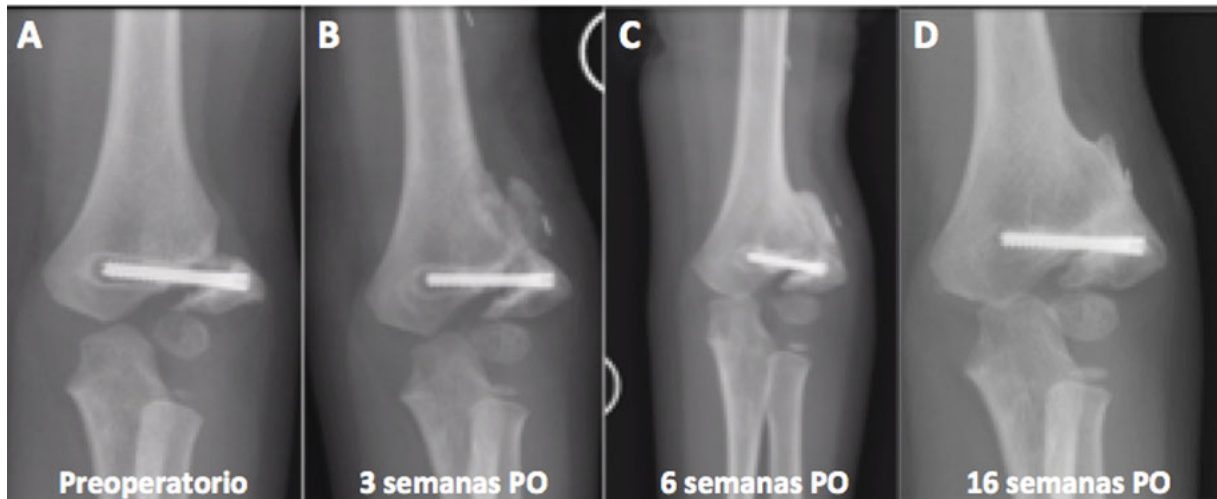

Fig. 2 A, Rx preoperatoria donde se evidencia unión no persistente del CLH con aflojamiento cónico del tornillo. B, Callo perióstico osificado inicial 3 semanas después de la cirugía. C, Callo perióstico avanzado osificado que une el sitio de Pseudoartrosis, 6 semanas postoperatorio. D, 16 semanas después, la Pseudoartrosis se resolvió casi por completo a pesar de la colocación superficial lateral del CPHV. Incluso la región de osteolisis peri-implante estaba llena de hueso.

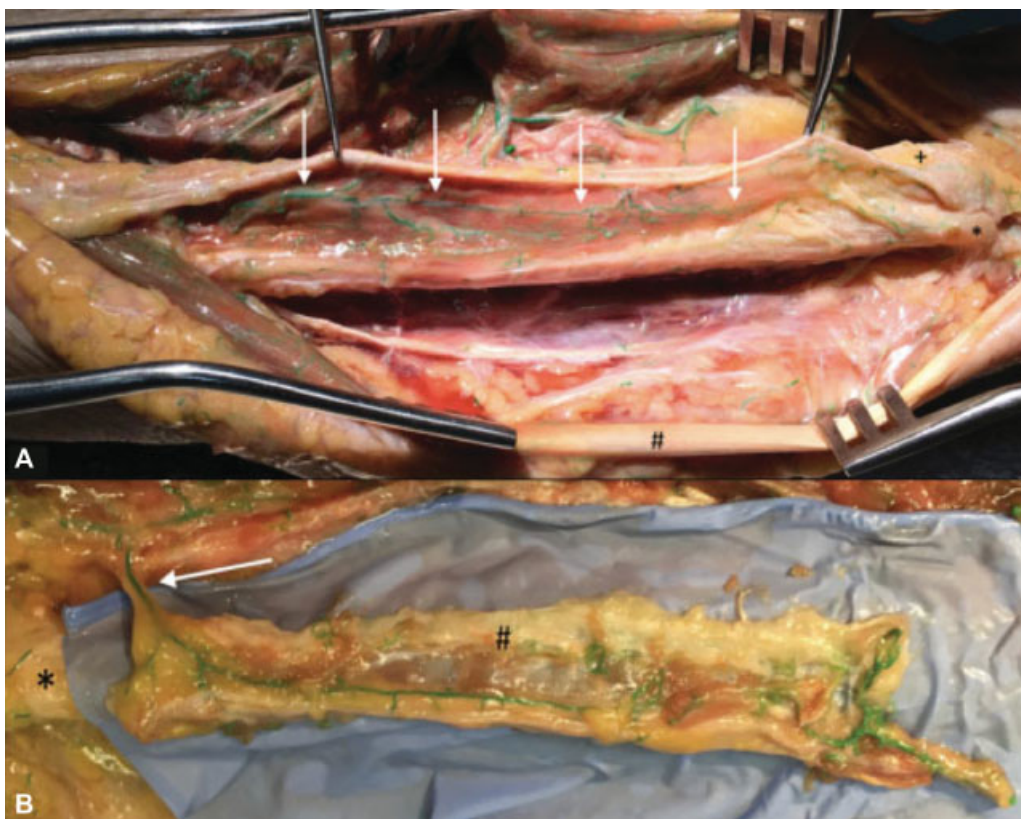


Fig. 3 Colgajo vascularizado perióstico (CVP) Dorso-Ulnar (eje vascular Arteria Interósea Posterior). A: + cúpula ulnar; * estiloides ulnar; # Extensor Carpo Ulnar; flechas blancas-ramas periósticas de la AIP. B: ejemplo de disección de un colgajo vascularizado perióstico Dorso-Ulnar basado en la AIP (flecha blanca). Se puede ver la longitud y amplitud del colgajo.

alteraciones congénitas de antebrazo, defectos óseos o pseudoartrosis en muñeca (carpo) y dedos (metacarpianos y falanges proximales).^{16,19}

Las pseudoartrosis de antebrazo son poco comunes, pero cuando se presentan, el enfoque terapéutico quirúrgico es desafiante ya que son difíciles de tratar (►Fig. 6). Múltiples

factores han sido asociados con el establecimiento de esta condición, como la ubicación y la complejidad de la fractura, las características del paciente y la técnica quirúrgica. En el caso particular de las fracturas diafisarias de antebrazo, su tratamiento difiere de las de otros tipos de pseudoartrosis diafisarias debido a la íntima relación entre el radio y el

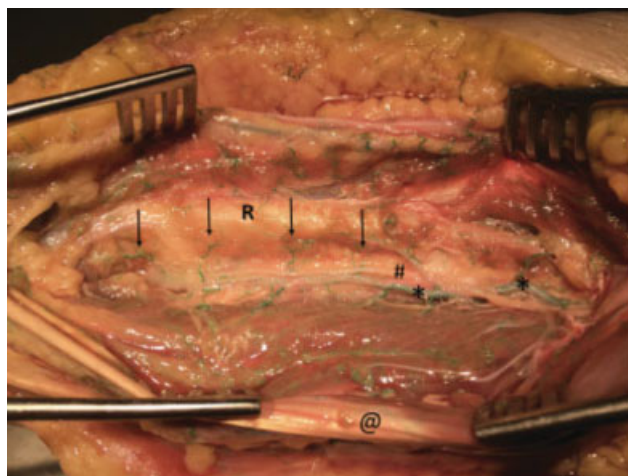


Fig. 4 Compartimento anterior del antebrazo. * Arteria interósea anterior (AIA) con sus ramas periósticas. @ Flexor Digitorum Superficialis. R: radio. # Nervio interóseo anterior en su recorrido radial con respecto a la AIA.

cúbito y su movimiento recíproco. Existe una amplia gama de técnicas quirúrgicas y la elección óptima sigue siendo controvertida. La reducción y fijación de las fracturas de antebrazo con placas de compresión y tornillos ha demostrado ser un procedimiento efectivo en adultos. La tasa de complicaciones y de pseudoartrosis son bajas, estando por debajo del 5% en las grandes series.^{15,16} Las

pseudoartrosis de antebrazo son severamente incapacitantes debido a que la disfunción se extiende desde el codo hasta la muñeca²¹⁻²⁴.

Caso Clínico

Niña de 6 años de edad con antecedente de fractura abierta (Gustilo I) diafisaria de radio, tratada mediante fijación interna con enclavado endomedular elástico. Desarrolló una pseudoartrosis atrófica por lo que se procedió a la realización de un CVP basado en los VIP sin recambio del material de osteosíntesis y sin añadir injerto óseo en el foco de la pseudoartrosis consiguiendo consolidación completa a los 6 meses.

Caso Clínico

Varón de 52 años, afecto de una pseudoartrosis recalcitrante de olecranon. El paciente había sufrido 3 cirugías previas tras la no consolidación de una osteotomía de olecranon como abordaje a una fractura conminuta supraintercondilea. Las cirugías previas para el tratamiento de la pseudoartrosis fueron recambio del material de osteosíntesis e injerto óseo cortico-esponjoso heterólogo en la primera cirugía y autólogo de cresta ilíaca en la segunda cirugía. En este caso se procedió al recambio del material de osteosíntesis y se añadió el factor biológico del CVP Dorso-Ulnar anterógrado. La consolidación de la pseudoartrosis se logró a los 6 meses de evolución (→ Fig. 7).

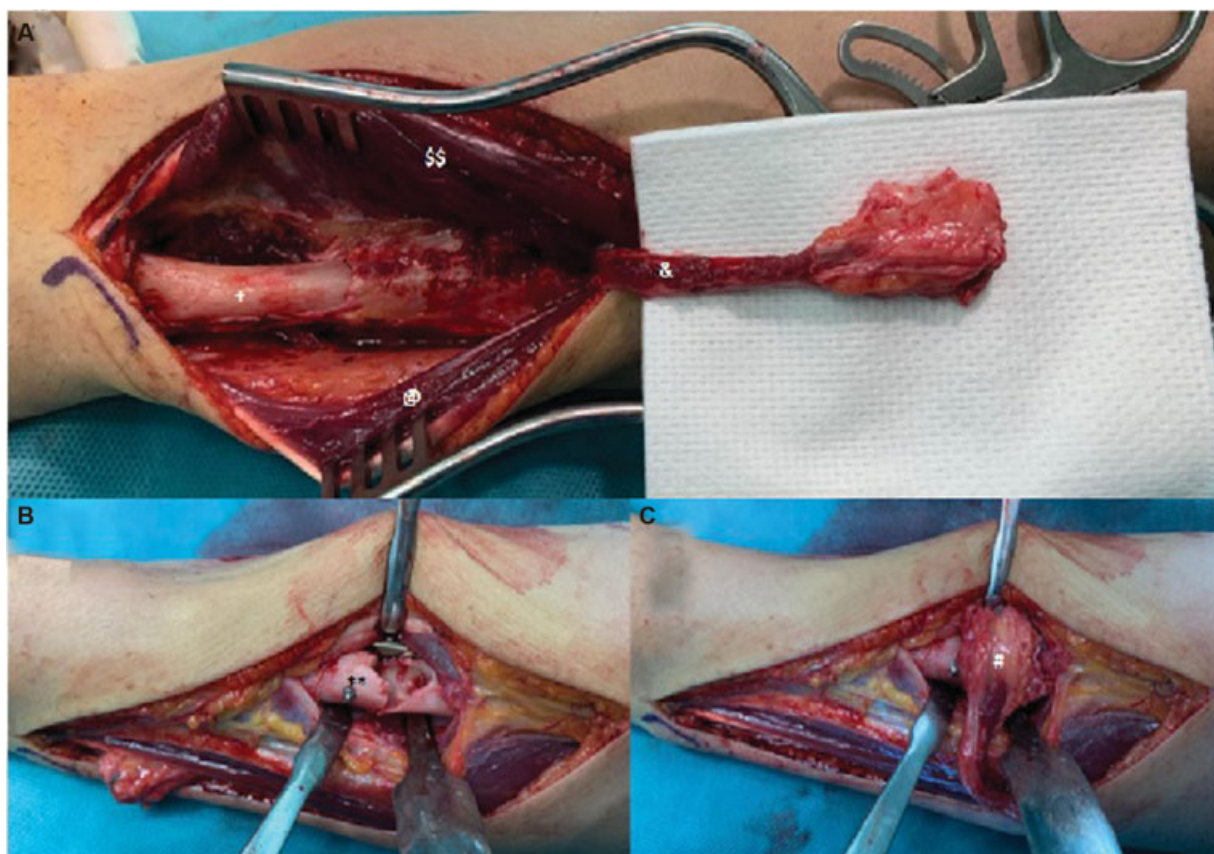


Fig. 5 (A) Levantamiento de CVP Dorso Ulnar en el compartimento posterior del antebrazo. +, Diáfisis cubital; @, Extensor Carpo Ulnar; \$\$, Extensor Digiti Minimi; &, Longitud de pedículo basado en vasos de la Arteria Interósea Posterior. (B) **, Cruentación foco pseudoartrosis a nivel de la diáfisis radial. C: #, Implantación de CVP en lecho receptor en contacto con la Capa Cambium.

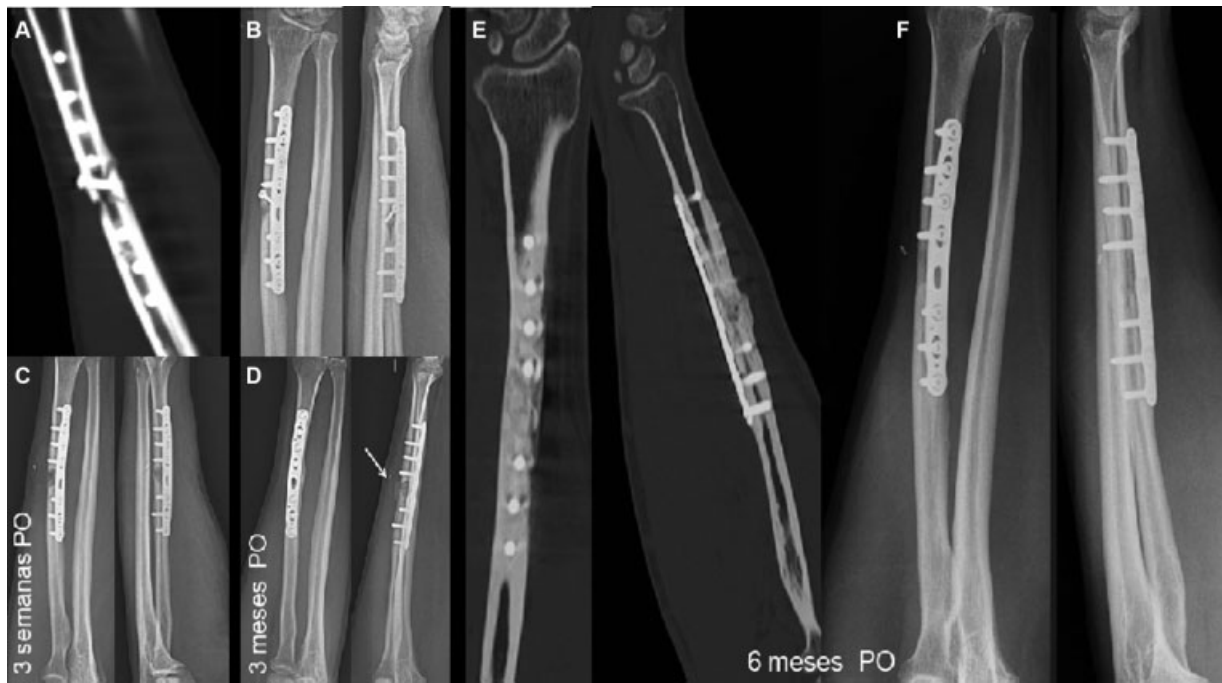

Fig. 6 Estudios de Imagen Preoperatorios. A, TAC de radio izquierdo donde se evidencia fractura del tercio medio de la diáfisis del radio tratada quirúrgicamente con placa y tornillos con buena aproximación de fragmentos. Separación de 3 mm de las superficies corticales con signos de pseudoartrosis atrófica a nivel del tornillo en el aspecto dorsal de la fractura. B, Radiografías AP y Lateral de antebrazo izquierdo post-operatorias. C, Evolución en la fase de consolidación perióstica, 6 semanas de evolución Postquirúrgica. D, Se observa mayor densidad mineral ósea dentro del foco de pseudoartrosis, signos de consolidación perióstica (flecha) 3 meses de evolución Postquirúrgica. E, TAC de antebrazo a los 6 meses que evidencia consolidación completa. F, Radiografías AP y Lateral de antebrazo a los 6 meses que también evidencian consolidación completa.

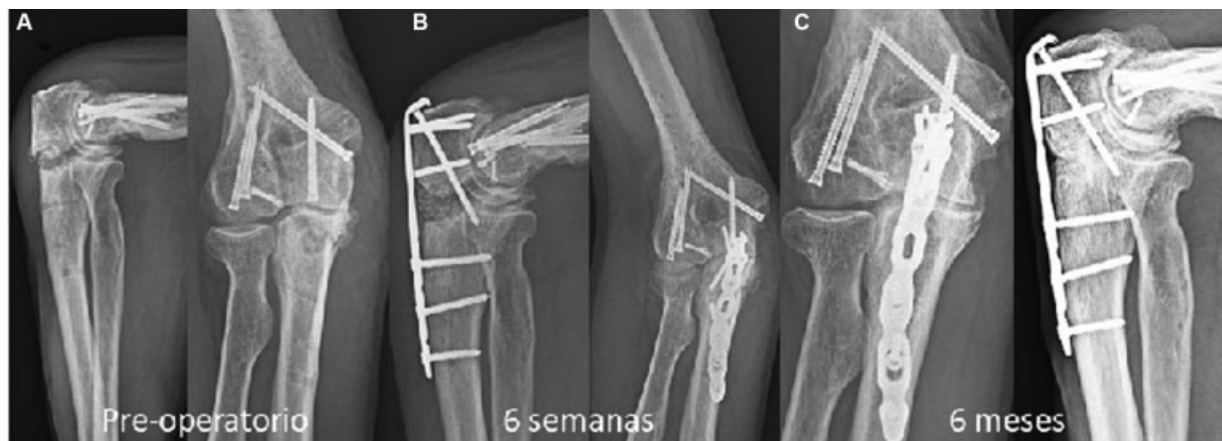

Fig. 7 Radiografías AP y Lateral de codo derecho. (A) No consolidación osteotomía olecranon tras fractura supraintercondílea de húmero derecho. (B) Estabilización mediante placa anatómica de olecranon, aloinjerto corticoesponjoso 5 cc + CVP Dorso-Ulnar anterógrado. (C) Mayor densidad ósea en la zona medial tras progresiva consolidación, 6 meses de evolución postquirúrgica.

Caso Clínico

Varón de 36 años, afecto de una pseudoartrosis carpo-metacarpiana entre la base del 4° y 5° MTC y el ganchoso. El paciente había sufrido 4 cirugías previas tras el intento fallido de artrodesis carpo-MTC por una fractura luxación previa. Las cirugías previas para el tratamiento de la pseudoartrosis fueron retirada parcial del material de osteosíntesis e injerto óseo cortico esponjoso autólogo de olecranon. En este caso se procedió a no recambiar el material de osteosíntesis y se añadió el factor biológico del CVP Dorso-Ulnar retrogrado (►Fig. 8). La consolidación de la pseudoartrosis se logró a los 6 meses de evolución (►Fig. 9).

Colgajos Vascularizados Periósticos del Dorso de la Muñeca y de la Mano

Anatomía

Los CVP del dorso de la mano y la muñeca se basan en las ramas vasculares de la rama dorsal carpiana de la arteria radial que emerge en la tabaquera anatómica. El CVP más versátil de dicha región es el del dorso del primer metacarpiano. Se trata de un colgajo pediculado anterógrado de un tamaño medio de 4 × 1,2 cm, diseñado sobre la región distal del dorso del primer metacarpiano, entre los tendones del APL y EPB. Tiene un pedículo de 5,2 cm

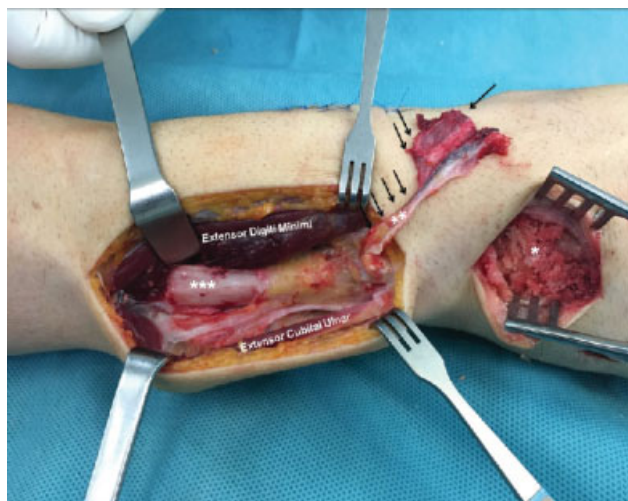


Fig. 8 Región Dorsal de Antebrazo. CVP Dorso-Ulnar (eje vascular Arteria Interósea Posterior). *** Diáfisis cubital; ** Colgajo perióístico pediculado proveniente de AIP, levantamiento retrogrado; * Injerto autólogo esponjoso de olecranon. Se puede ver la longitud y amplitud del colgajo (flechas).

de longitud^{17,25} e incluye 12 ramas perióísticas de promedio^{17,25} provenientes del eje vascular de la primera arteria metacarpiana dorsal (PDMA) (►Fig. 10).

El CVP de la base del 2° metacarpiano representa otro colgajo pediculado basado en la rama dorsal carpiana de la arteria radial. De dicha rama carpiana emergen 4 ramas intermetacarpianas independientes para cada espacio intermetacarpiano. En el dorso de cada metacarpiano se pueden identificar ramas perióísticas provenientes de anastomosis entre estas arterias intermetacarpianas contiguas. En el caso del segundo metacarpiano, se puede diseñar el colgajo de forma anterógrado o retrógrado según las necesidades y localización del defecto a tratar, consiguiendo un pedículo de 4,2cm de longitud de promedio (►Fig. 11).

El CVP 4-5 radial es otro colgajo pediculado del dorso de la muñeca con amplia aplicabilidad. En este caso, su eje vascular se basa en la arteria del 5° compartimento extensor (5° ECA), rama directa del arco anastomótico entre la arteria interósea anterior y la interóseos posterior. Presenta un tamaño medio de 3,7 cm² y consta de un promedio de 4 ramas perióísticas (rango: 3-7) y un pedículo de 4,4cm de longitud (►Fig. 12).

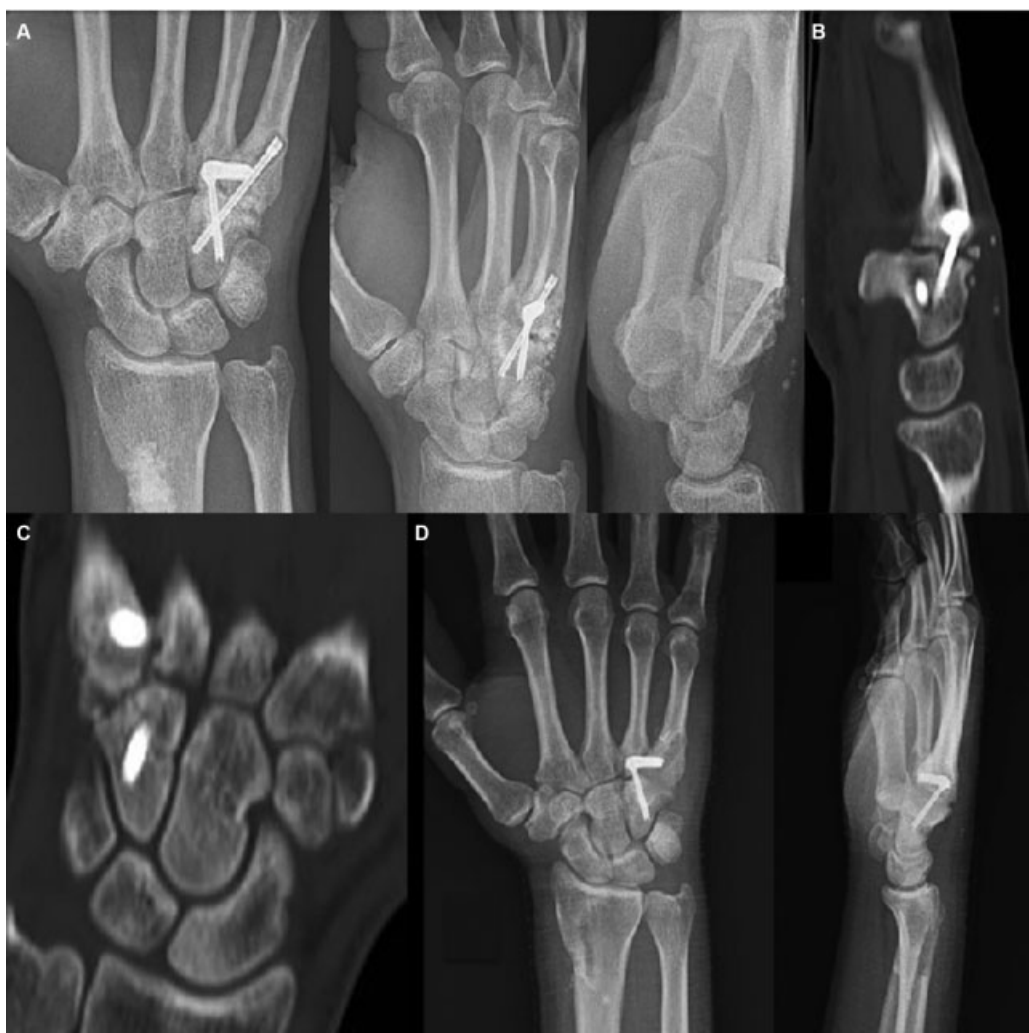

Fig. 9 Pseudoartrosis Carpo-metacarpiana entre la base del 4to y 5to metacarpiano, 12 meses de evolución. (A, B y C) Proyecciones radiográficas y TAC de muñeca donde se evidencia permanencia del foco de Pseudoartrosis tras última intervención quirúrgica. (D) Radiografías AP y Lateral de muñeca, consolidación completa luego de la colocación de CVP Dorso-Ulnar.

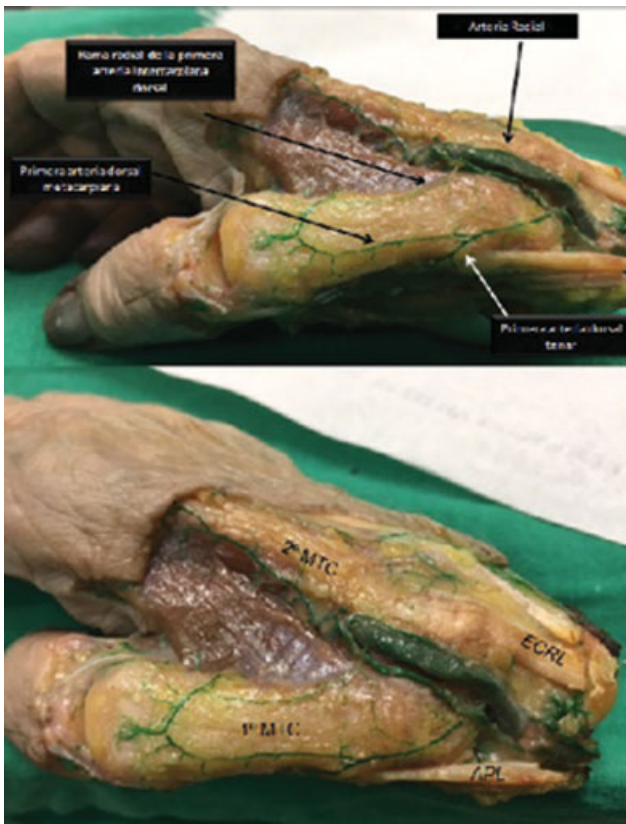

Fig. 10 CVP del Dorso del primer metacarpiano basado en las ramas periósticas de la primera arteria metacarpiana, rama de la arteria radial a nivel de la tabaquera anatómica. 2º MTC (segundo metacarpiano), ECRL (extensor carpi radialis longus), 1º MTC (primer metacarpiano), APL (abductor pollicis longus).

Utilidad Clínica

El CVP del 1º MTC se trata de un colgajo muy versátil con una vascularización abundante y constante. Presenta un tamaño óptimo para defectos pequeños de hasta 4 cm². La longitud de su pedículo (5,2cm) permite utilizarlo tanto para pseudoartrosis y/o necrosis avasculares de escafoides tanto por abordaje volar como dorsal¹⁷⁻²⁵. También puede utilizarse para necrosis del semilunar o enfermedad de Kienböck mediante abordaje dorsal, aunque en estos casos preferimos habitualmente el CVP 4-5 radial.

El colgajo perióstico de la base del 2º MTC, al poderse diseñar mediante flujo retrógrado o anterógrado, también permite múltiples indicaciones terapéuticas. En el caso del diseño anterógrado, puede utilizarse para tratar pseudoartrosis de escafoides por abordaje dorsal o pseudoartrosis de metacarpianos contiguos. Si el diseño es retrógrado, también permite tratar pseudoartrosis de metacarpianos o incluso se puede utilizar para tratar defectos mas distales como la pseudoartrosis de falange proximal de 2º y 3º dedos.

El colgajo perióstico 4-5 radial puede utilizarse para el tratamiento de la pseudoartrosis de escafoides, la enfermedad de Kienböck o incluso para las pseudoartrosis de cúbito distal. Cabe destacar que en este caso, debido a su menor longitud del pedículo, sólo permite el abordaje del escafoides o semilunar por vía dorsal. Cabe destacar que ninguno de estos colgajos ha presentado complicaciones ni secuelas en la zona donante.

Casos Clínico

Cómo tratamiento de una necrosis avascular del polo proximal del escafoides (D4) de un varón de 38 años de 1 año de evolución se utilizó un colgajo perióstico del 1º MTC

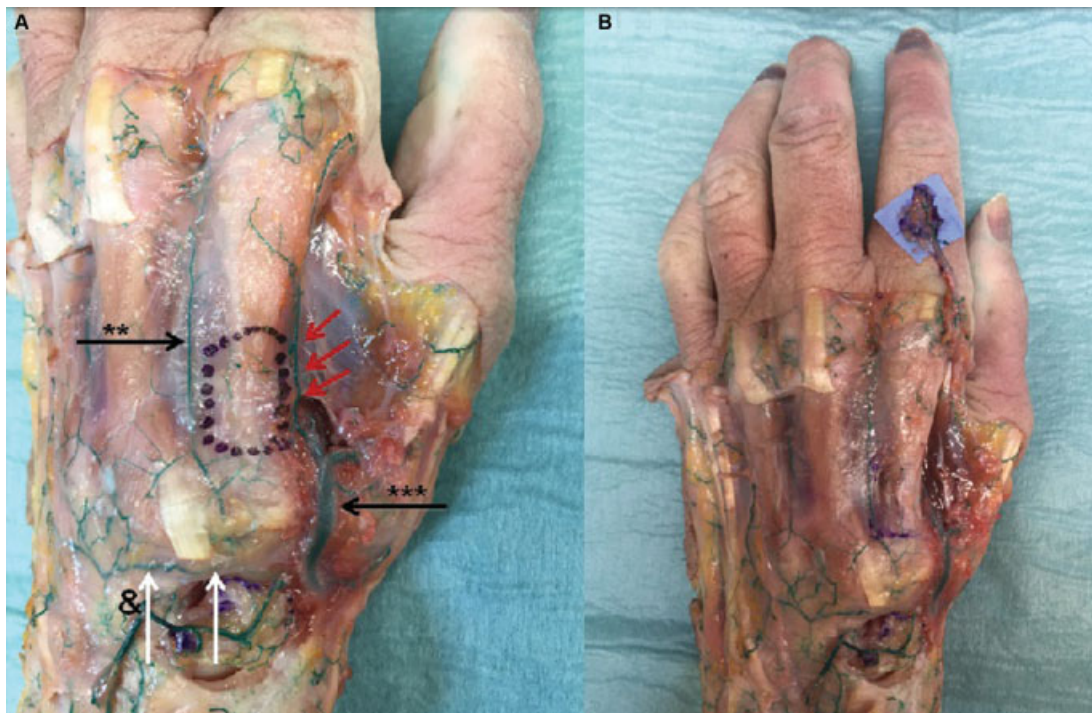

Fig. 11 CVP de la base del 2do Metacarpiano. (A) ***: Rama dorsal de la arteria radial, **: segunda rama intermetacarpiana, &: rama dorsal carpiana de la arteria radial (flechas blancas), ramas periósticas provenientes de la segunda rama intermetacarpiana (flechas rojas), (B) Levantamiento del colgajo perióstico vascular con su extensión máxima hasta falange proximal.

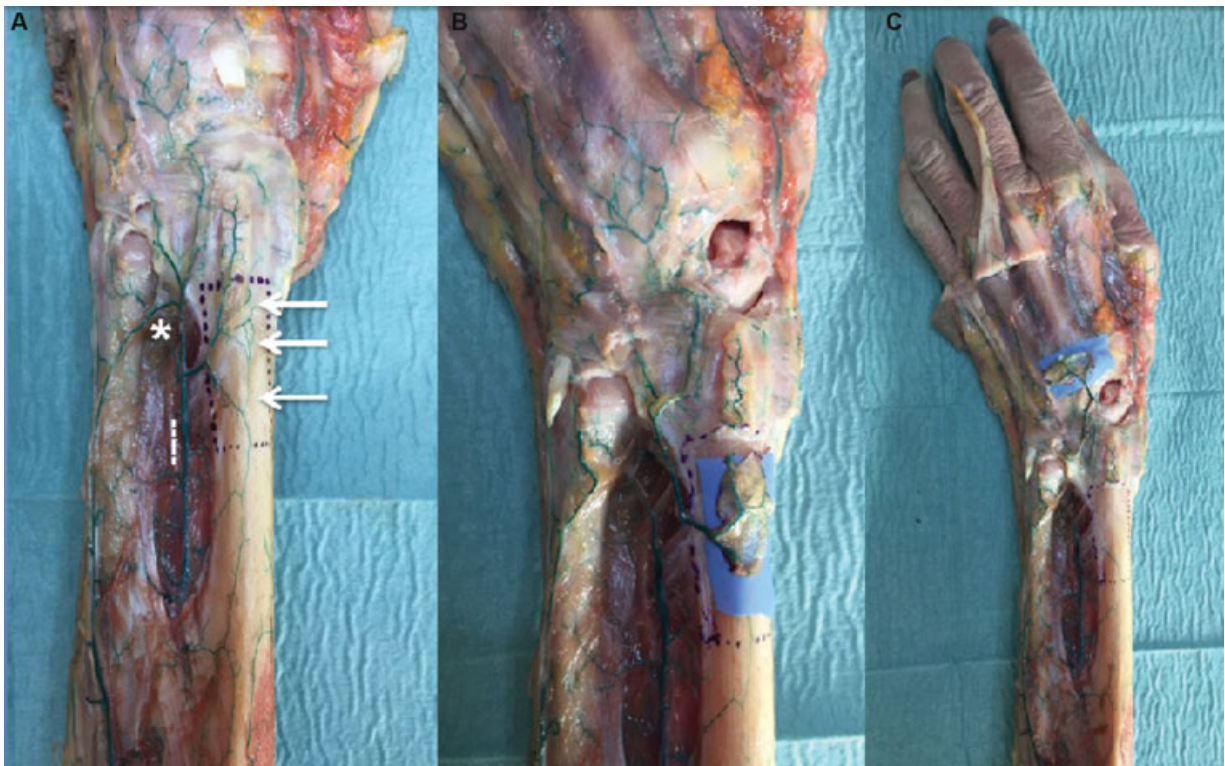

Fig. 12 Diseño del CVP 4-5 radial. (A) Ramas periósticas (flechas), (*): arco anastomótico entre la AIA y AIP, (---): Rama dorsal de la AIA. (B) Levantamiento del colgajo basado en las ramas periósticas. (C) Longitud permitida por el pedículo hasta la base del 3° metacarpiano.

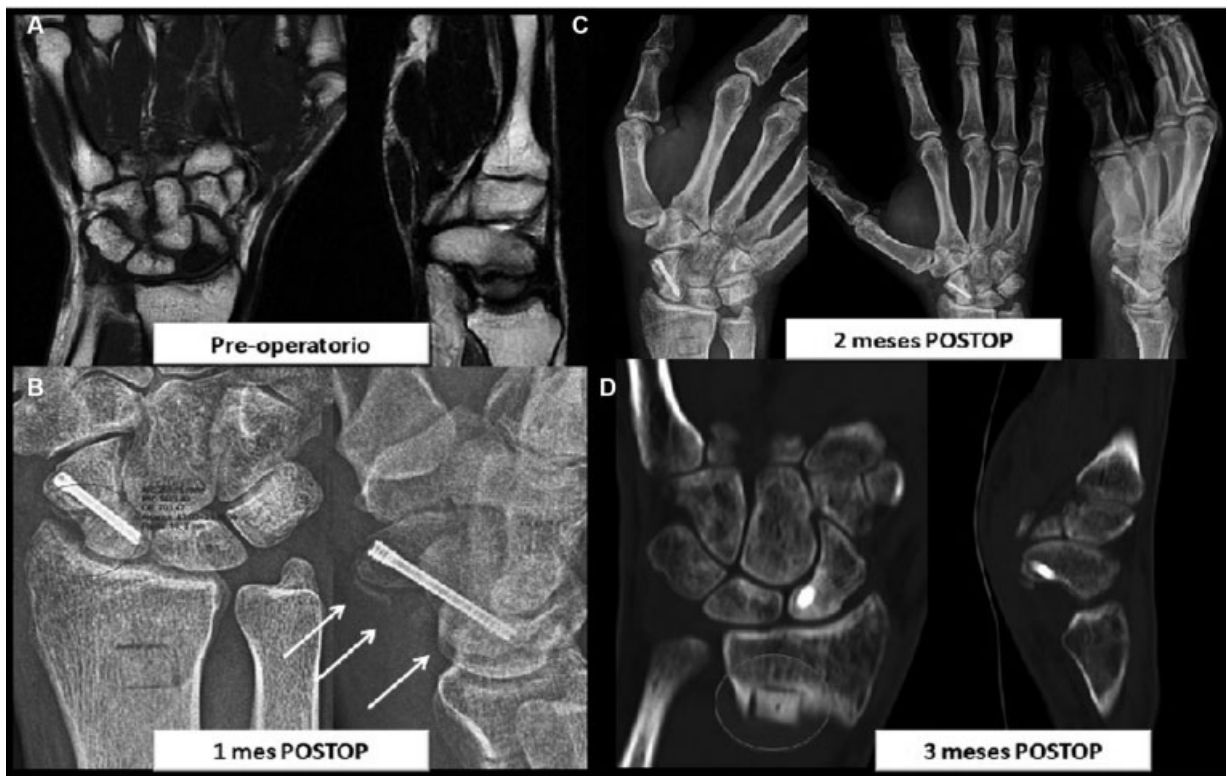


Fig. 13 Caso clínico. (A) RMN de muñeca derecha de masculino de 38 años de edad donde se evidencia NAV del polo proximal del escafoides de 1 año evolución. (B) Radiografía AP y Lateral de Muñeca, 1 meses de evolución postquirúrgica, se observa callo perióstico en perfil de escafoides (flechas) y aumento de la densidad ósea. C: Radiografías AP, Lateral y Sneek de muñeca, 2 meses de evolución. D: TAC de muñeca, consolidación completa aun más rápido que en la zona donante de injerto esponjoso en el radio distal.

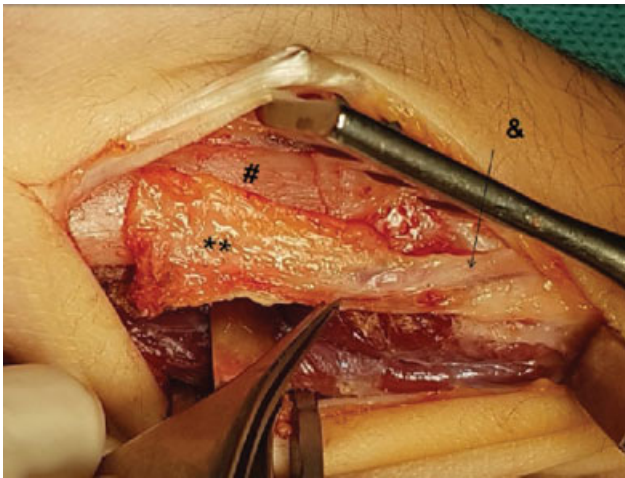


Fig. 14 CVP del dorso del 1er metacarpiano (1° MTC); **: Colgajo perióstico pediculado basado en las ramas periósticas de la arteria dorsal del 1° metacarpiano, #: 1° metacarpiano, &: arteria del dorso del primer metacarpiano.

asociado a injerto cortico-esponjoso de radio distal ipsilateral (► **Fig. 13**). Se realizó un abordaje dorsal sobre el dorso del 1° MTC y la disección entre APL y EPB, identificando el eje vascular de la primera arteria metacarpiana dorsal. Se identifican las ramas periósticas hacia el 1° MTC y se diseña el colgajo en la zona más distal y dorsal del MTC (1,2 × 4 cm como máximo). Se levanta el colgajo y el pedículo vascular, realizando primero una disección subperióstica a nivel distal, una sección proximal del periostio y una disección supraperióstica hasta la cápsula trapecio-metacarpiana (► **Fig. 14**).²⁵ Se recupera por debajo de la 1° corredera extensora ya que en este caso realizamos un abordaje volar para el escafoide. Antes de aplicar el colgajo perióstico, se cruenta el foco de necrosis, se rellena con injerto cortico-esponjoso de radio distal ipsilateral y se realiza una fijación anterógrada con un tornillo canulado (2.4 mm) a compresión. Finalmente el colgajo perióstico de adapta perfectamente al tamaño y forma al defecto del lecho receptor y se estabiliza con suturas. El tiempo total de diseño

disección y levantamiento del colgajo no demora más de 20 minutos. Al mes de la cirugía ya se pudieron ver signos iniciales de consolidación y a los dos meses ya estaba completamente consolidado y revascularizado.

Casos Clínico

Para tratar una pseudoartrosis de falange proximal del tercer dedo en un niño de 12 años con deformidad coronal y sagital de 1,5 años de evolución, se utilizó un CVP pediculado de la base del 2° MTC. Se realizó corrección de la deformidad con osteotomía correctora y cruentación del foco de pseudoartrosis. Fijación con tornillo endomedular retrógrado a compresión (2.0 mm) y aplicación del colgajo perióstico (► **Fig. 15**).

Para diseñar el CVP del 2° MTC, se realiza un abordaje dorsal centrado sobre la base del 2° MTC. Se identifica la rama carpiana dorsal de la arteria radial. Se separa el extensor propio y el común del dedo índice y se identifica la primera rama intermetacarpiana dorsal. Se visualizan las ramas periósticas sobre la base del 2° MTC. Como el defecto a tratar es a nivel distal, se diseña el colgajo en sentido retrógrado. Así pues, se liga la rama intermetacarpiana a nivel proximal y se levanta el colgajo hacia distal, preservando la vascularización perióstica en sentido retrógrado a través de las ramas volares del arco palmar. Se diseña el pedículo hasta la región subcapital, hasta conseguir la longitud necesaria para cubrir el dorso de la falange proximal del dedo contiguo. Mediante suturas se aplica el colgajo sobre el defecto a cubrir. En dicho caso, al tratarse de un paciente pediátrico, no se añadió ningún injerto óseo cortico-esponjoso. A las 5 semanas se consigue la consolidación radiológica con corrección de la deformidad.

Discusión

En este artículo, hemos descrito la anatomía, la aplicabilidad clínica y hemos mostrado algunos casos clínicos novedosos sobre la utilización de los CVP en las patologías habituales de la extremidad superior.^{16-18,25} Los CVP novedosos

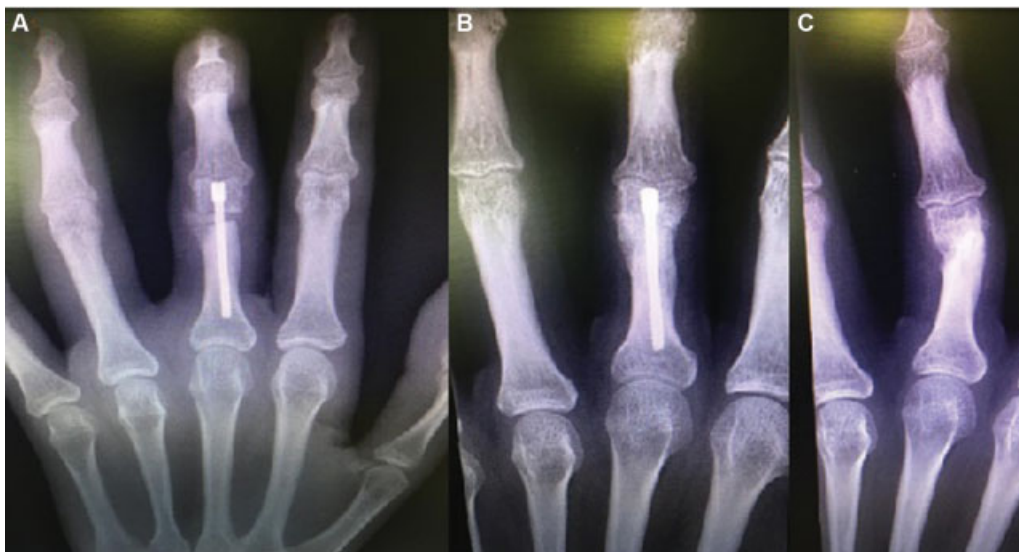


Fig. 15 Paciente masculino de 12 años de edad con fractura de F1 tercer dedo. (A) Cruentación del foco de pseudoartrosis, osteotomía correctora y fijación de la fractura. (B y C) Consolidación radiológica completa de la fractura.

presentados en este artículo son los CVP del dorso de la muñeca y la mano (4–5 Radial y dorso del 2° MTC).

La mayoría de los CVP han sido previamente descritos en algún otro formato como colgajos vascularizados óseos o fascio-cutáneos,^{8,21} mayoritariamente en pacientes adultos. Por lo tanto los CVP que hemos presentado deben considerarse una modificación de los previos elevando solamente periostio.

Los CVP aportan ciertas ventajas sobre los colgajos vascularizados óseos. Técnicamente son más fáciles de elevar ya que evitan el minucioso procedimiento de marquería que tienen la mayoría de los colgajos óseos utilizados en la patología de extremidad superior.^{17,25} Por otro lado la flexibilidad del tejido perióístico permite una fácil y rápida adaptabilidad al lecho receptor, permitiendo en muchas ocasiones una cobertura completa o parcial del foco a tratar, aumentando la superficie de contacto entre el CVP y el lecho receptor, acelerando todo ello el proceso biológico que el CVP ejerce respecto a los colgajo óseo.^{3,4,17}

Otra de las grandes ventajas de los CVP es su gran versatilidad, la mayoría de ellos se pueden diseñar de forma anterógrada y retrograda,¹⁹ simples o en “quimera,” aportando un gran abanico de posibilidades para el tratamiento de patologías desde el codo hasta las falanges. Nuestras preferencias en cuanto a las mejores indicaciones de los CVP son, el CVP humeral para el tratamiento de pseudoartrosis de CLH¹⁸; el CVP dorso-ularnar para el tratamiento de patología del antebrazo, desde olecranon hasta la muñeca, incluso para casos en el dorso de la mano con gran necesidad osteogénica. En aquellos casos de patología diafisaria ulnar el CVP preferido es el Volar-Radial basado en los VIA¹⁶; el CVP del dorso del 1° MTC para la pseudoartrosis de escafoides tanto en abordaje volar como dorsal^{17,25}; el CVP 4–5 Radial para tratar la enfermedad de Kienböck y el CVP de la base del dorso del 2° MTC para la patología de metacarpianos y falanges proximales.

Los CVP han demostrado su gran poder osteogénico, osteoinductor y osteoconductor en múltiples publicaciones previas, todos ellos en pacientes pediátricos,^{3,4,17,18} pero en esta publicación se han presentado varios casos clínicos utilizados en adultos donde los CVP también han sido exitosos. Esto abre una nueva posibilidad a la utilización de los CVP en adultos, donde previamente no hay casos reportados en la literatura.

Conflicto de Intereses

Los autores declaran no tener ningún conflicto de intereses.

Referencias

- Lewallen RP, Peterson HA. Nonunion of long bone fractures in children: a review of 30 cases. *J Pediatr Orthop* 1985;5(02):135–142
- Soldado F, Fontecha CG, Barber I, et al. Vascularized fibular periosteal graft: a new technique to enhance bone union in children. *J Pediatr Orthop* 2012;32(03):308–313
- Soldado F, Garcia Fontecha C, Haddad S, Hernandez-Fernandez A, Corona P, Guerra-Farfan E. Treatment of congenital pseudarthrosis of the tibia with vascularized fibular periosteal transplant. *Microsurgery* 2012;32(05):397–400
- Soldado F, Knörr J, Haddad S, et al. Vascularized tibial periosteal graft in complex cases of bone nonunion in children. *Microsurgery* 2015;35(03):239–243
- Soldado F, Barrera-Ochoa S, Fontecha CG, et al. Vascularized periosteal graft from the first metatarsal bone: a new technique to prevent collapse of osteonecrosis of the talus in children. *A case report. Microsurgery* 2013;33(01):56–59
- Alman BA, De Bari A, Krajbich JI. Massive allografts in the treatment of osteosarcoma and Ewing sarcoma in children and adolescents. *J Bone Joint Surg Am* 1995;77(01):54–64
- Masquelet AC, Begue T. The concept of induced membrane for reconstruction of long bone defects. *Orthop Clin North Am* 2010; 41(01):27–37
- Cavadas PC, Landín L. Treatment of recalcitrant distal tibial nonunion using the descending genicular corticoperiosteal free flap. *J Trauma* 2008;64(01):144–150
- Sakai K, Doi K, Kawai S. Free vascularized thin corticoperiosteal graft. *Plast Reconstr Surg* 1991;87(02):290–298
- Crock JG, Morrison WA. A vascularized periosteal flap: anatomical study. *Br J Plast Surg* 1992;45(06):474–478
- Vegas MR, Delgado P, Roger I, Carosini R. Vascularized periosteal transfer from the medial femoral condyle: is it compulsory to include the cortical bone? *J Trauma Acute Care Surg* 2012;72(04):1040–1045
- Diaz-Gallardo P, Knörr J, Vega-Encina I, et al. Free vascularized tibial periosteal graft with monitoring skin island for limb reconstruction: Anatomical study and case report. *Microsurgery* 2017;37(03):248–251
- Qi B, Yu A, Zhang G, et al. The treatment of displaced femoral neck fractures with vascularized great trochanter periosteal flap transposition in children. *Microsurgery* 2008;28(01):21–24
- Gallardo-Calero I, Barrera-Ochoa S, Manzanares MC, et al. Vascularized Periosteal Flaps Accelerate Osteointegration and Revascularization of Allografts in Rats. *Clin Orthop Relat Res* 2019;477(04):741–755
- Flynn JC. Nonunion of slightly displaced fractures of the lateral humeral condyle in children: an update. *J Pediatr Orthop* 1989;9 (06):691–696
- Barrera-Ochoa S, Campillo-Recio D, Knörr J, Mir-Bullo X, Soldado F, Rodriguez-Baeza A. Anatomical study of periosteal vascularization of the forearm: Design of vascularized periosteal flap. *Rev Iberoam Cir Mano*. 2018;46:106–112
- Barrera-Ochoa S, Mendez-Sanchez G, Mir-Bullo X, Knörr J, Bertelli JA, Soldado F. Vascularized Thumb Metacarpal Periosteal Flap for Scaphoid Nonunion in Adolescents: A Prospective Cohort Study of 12 Patients. *J Hand Surg Am* 2019;44(06):521.e1–521.e11
- Barrera-Ochoa SS, Soldado F, Rodriguez-Baeza A, et al. Vascularized humeral periosteal flap to treat lateral humeral condyle nonunion: An anatomical study and report of two successfully-treated pediatric cases. *Microsurgery* 2019;39(02):156–159
- Barrera-Ochoa S, Velez R, Rodriguez-Baeza A, De Bergua-Domingo JM, Knörr J, Soldado F. Vascularized ulnar periosteal pedicled flap for forearm reconstruction: Anatomical study and a case report. *Microsurgery* 2018;38(05):530–535
- Pagnotta A, Taglieri E, Molayem I, Sadun R. Posterior interosseous artery distal radius graft for ulnar nonunion treatment. *J Hand Surg Am* 2012;37(12):2605–2610
- Kamrani RS, Mehrpour SR, Sorbi R, Aghamirsalim M, Farhadi L. Treatment of nonunion of the forearm bones with posterior interosseous bone flap. *J Orthop Sci* 2013;18(04):563–568
- Akin S, Ozgenel Y, Ozcan M. Osteocutaneous posterior interosseous flap for reconstruction of the metacarpal bone and soft-tissue defects in the hand. *Plast Reconstr Surg* 2002;109(03):982–987
- Park H, Hwang JH, Kwon YU, Kim HW. Osteosynthesis in situ for lateral condyle nonunion in children. *J Pediatr Orthop* 2015;35 (04):334–340
- Kloen P, Buijze GA, Ring D. Management of forearm nonunions: current concepts. *Strateg Trauma Limb Reconstr* 2012;7(01):1–11
- Barrera-Ochoa S, Mendez-Sanchez G, Rodriguez-Baeza A, Knörr J, Bertelli JA, Soldado F. Vascularized thumb metacarpal periosteal pedicled flap for scaphoid nonunion: An anatomical study and pediatric case report. *Microsurgery* 2019;39(01):62–69