

TEMA 27. LESIONES TRAUMÁTICAS DE TOBILLO Y PIE

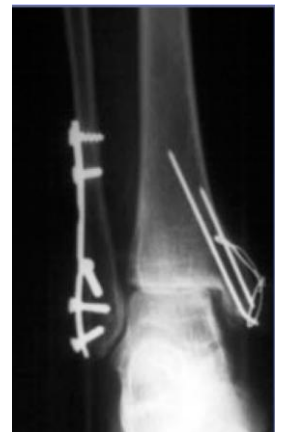Tobillo y pie son elementos de carga, ya que el soporte del peso en el miembro inferior hace que tengamos que pensar de forma especial en él. Sus lesiones son bastante frecuentes, así que hay que saberlo bien.

RECUERDO ANATÓMICO

La articulación del tobillo está formada por el astrágalo, que articula con los maléolos tibial y peroneo, y la superficie articular distal de la tibia. El maléolo peroneo es posterior al tibial, y su extremo es más inferior. La porción supramaleolar de la tibia es conocida como pilón tibial.

La mortaja tibio-peroneo-astragalina es una articulación altamente congruente. Es un anillo osteoligamentoso que, actuando a modo de pinza, sujeta el pie haciendo que éste se adapte a las irregularidades del terreno. Las lesiones se dan cuando esta congruencia se deshace y se alteran las cargas. Al ser muy congruente, desplazamientos laterales del astrágalo de 2 mm disminuyen la superficie de contacto un 40-60%, lo que puede desembocar en una **artrosis precoz**.

→ Imagen: El paciente dueño de esta radiografía es un chico joven que fue operado de fractura del peroné y del maléolo tibial; han usado aguja Kishner y placas (para tibia y peroné respectivamente). Llama la atención de esta radiografía que la sindesmosis tibioperonea está abierta, señalando que no se reparó adecuadamente en su momento y por eso el tobillo se abrió, y el astrágalo se ha movido hacia lateral, hacia el peroné. Así el tobillo se ha trasladado y se han alterado las cargas; lo que ocurre es que no hay interlinea articular, porque se ha comido el cartílago articular. Así, este chico ha hecho artrosis completa de la articulación.



El anillo osteoligamentoso presenta unas equivalencias, formando esta mortaja: ligamento deltoideo, ligamento lateral externo del tobillo, sindesmosis, membrana interósea...

Ligamentos:

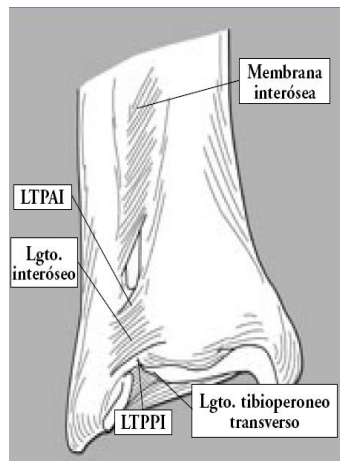
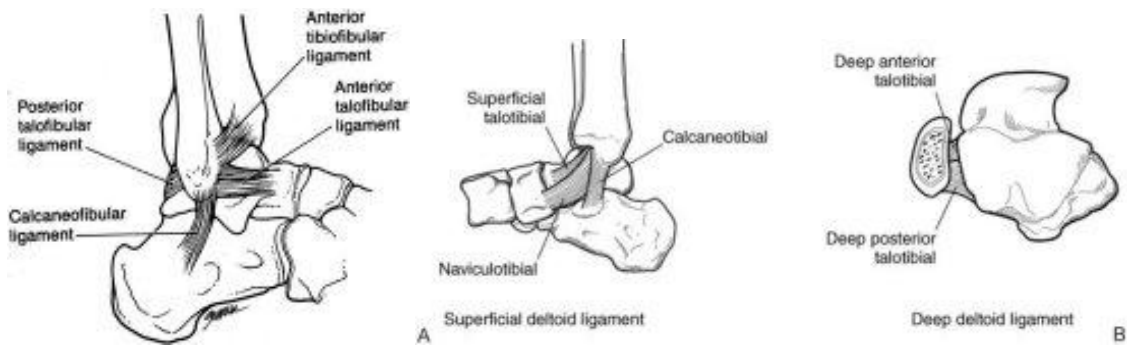
- **Medial: ligamento deltoideo.** Tiene dos fascículos:
 - o Superficial: se abre en abanico abarando las inserciones en el escafoides, sustentáculum tali y porción posterior del astrágalo.
 - o Profundo: conectan maléolo tibial y astrágalo

Esto forma un círculo que estabiliza el tobillo; independientemente de donde se rompa supondrá desestabilización.

- Complejo ligamento lateral externo. Es el que se lesiona con más frecuencia. Tiene 3 ramas; de delante a atrás son:
 - o **ligamento peroneo astragalino anterior**
 - o **ligamento peroneo calcáneo**
 - o **ligamento peroneo astragalino posterior.**
- Sindesmosis tibioperonea, que es como un "muelle" o amortiguador que acomoda la distinta posición del pie. Recordar que la cúpula astragalina es más ancha delante y más estrecha detrás; la sindesmosis "ajusta" esta pinza

De lo anteriormente explicado, lo más importante son las siguientes **consideraciones a recordar**:

- Maléolo peroneo es el elemento clave estabilizador; tiene que tener su longitud adecuada
- Elevada congruencia articular: con el pie apoyado la estabilidad es muy alta; las lesiones se suelen producir cuando está “aterrizando”
- Anillo osteoligamentoso → lesiones asociadas y equivalentes
- Maléolo/ligamento equivalentes
- Fisura alta del peroné → sospecha. Aunque esta fractura es próxima a la rodilla no podemos dejarla pasar porque puede tener consecuencias a nivel del tobillo. *Si la fractura es alta, el trazo espiroideo ha podido romper la sindesmosis y afectar a la parte distal, dando inestabilidad del tobillo, el cual podrá luxarse. Debemos, por tanto, sospechar la posibilidad de que haya una lesión combinada.*



MECANISMO LESIONAL

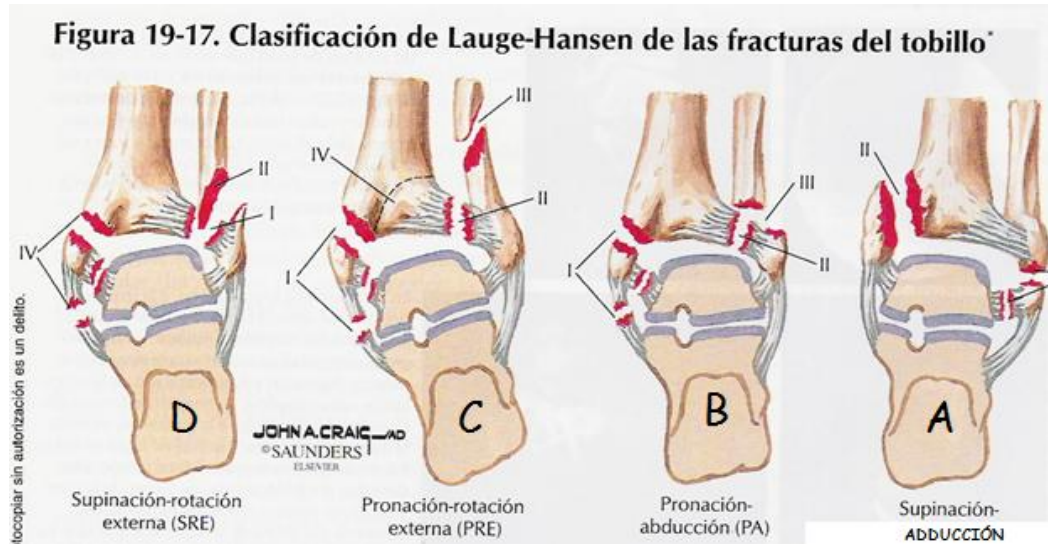- **Traumatismos por torsión, en varo o valgo.** Son indirectos y van a dar lugar a los esguinces de tobillo y a las fracturas maleolares (tibial, peroneo)
- **Traumatismos por compresión axial** (indirectos): tenemos las fracturas del pilón tibial (es el segmento distal de la tibia, a nivel supramaleolar) o las fracturas del calcáneo (fractura de los amantes, es la típica del medio laboral)

Vamos a ir viéndolas con detalle

FRACTURAS MALEOLARES

Hay dos clasificaciones para este tipo de fracturas:

- **LAUGE – HANSEN**: en relación con el mecanismo de producción esta clasificación nos dice la posición del pie (prono/supino) y la dirección de la fuerza de la fractura (adducción/rotación externa (Eversión); abducción).

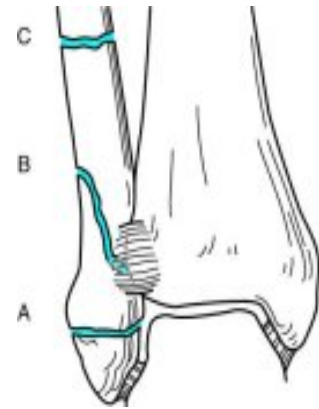


- **D)** En la mayor parte de los casos (40-75%) se produce en **SUPINACIÓN – ROTACIÓN EXTERNA**: (el pie se va hacia fuera) Se corresponde con el tipo B de Danis-Weber.
 - Lateral: Fractura oblicua atrás y arriba, transindesmal o suprasindesmal (es decir, a la altura o encima de la sindesmosis).
 - Medial:
 - Fractura-avulsión del maléolo tibial
 - Rotura ligamento deltoideo
 - Sindesmosis: Anterior

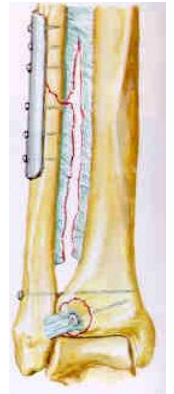El astrágalo golpea y la fuerza lesiona la sindesmosis (I), se extiende al peroné(II) y finaliza en el lado interno con una rotura del deltoideo o una fractura por avulsión del maleolo tibial (IV).
- **C) PRONACIÓN- ROTACIÓN EXTERNA**: 7-19%. Se corresponde con el tipo C de Danis- Weber. Se produce lesión del deltoideo o del maleolo tibial (I), continúa a través de la sindesmosis (II), y termina produciendo una fractura del peroné proximal a la sindesmosis (III).
- **B) PRONACIÓN- ABDUCCIÓN**: 5-21%. Se corresponden con el tipo B de Danis-Weber. La lesión se inicia a nivel medial (I), continúa a través de la sindesmosis (II) y finaliza con una fractura transversa del peroné a la altura de la interlínea articular (III).
- **A) SUPINACIÓN-ABDUCCIÓN**: 10-20% Se corresponde con el tipo A de Danis-Weber. El pie en supinación se va hacia dentro: tracción del peroné, que sufre una fractura infrasindesmal (I), y el maleolo interno empuja, produciéndose una fractura vertical de éste (II). Éste es el mecanismo típico de lesión de los esguinces del complejo ligamentario lateral.

○ **DANIS WEBER:** nos dice dónde está la fractura y su pronóstico; hay tres tipos: trazo de fractura del peroné en relación con la sindésmosis

- **A. Infrasindeesmal:** es por definición estable; puede tratarse generalmente de forma conservadora
- **B. Transindeesmal:** estable en un 50%, en función de la alteración ligamentosa. Son las más frecuentes, y en ellas muchas veces no sabemos hasta qué punto se ha roto la sindésmosis ni hasta qué punto es estable
- **C. Suprasindeesmal:** inestable porque ha habido una fractura que ha roto los ligamentos, rompe la sindésmosis y sale por el otro lado rompiendo el maléolo tibial o los ligamentos. Es una fractura QUIRÚRGICA por definición.



* **Fractura de Maisonneuve:** es un tipo C específico → fractura alta, a nivel del cuello del peroné, cuya fuerza se transmite hacia abajo extendiéndose a través de toda la membrana interósea, lesionando la sindésmosis y produciendo diástasis de la mortaja. Tratamiento quirúrgico. MUY IMPORTANTE PORQUE A VECES PASA DESAPERCIBIDA EN URGENCIAS Y TIENE CONSECUENCIAS POSTERIORES.



Valoración clínico radiológica

El paciente tiene dolor maleolar y puede tener deformidad, porque hay desplazamiento. Cuando han pasado entre 4 y 6 horas el tobillo está muy hinchado, con edema e incluso flictenas precoces. Hay que hacer:

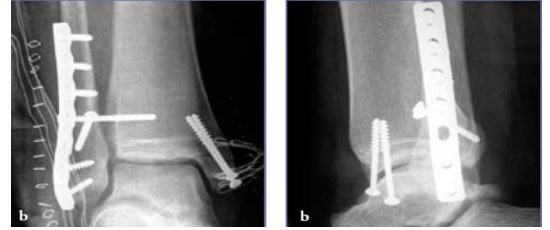
- evaluación neurovascular
- evaluación radiográfica:
 - Tres proyección: anteroposterior, lateral y proyección de mortaja. Esta última es una proyección anteroposterior en 15 grados de rotación interna para así ver el tobillo de frente y valorar si está o no subluxado; esto lo hacemos porque los dos maléolos no están en el mismo.
 - Evaluación del ensanchamiento de la mortaja, que indica disrupción de la sindésmosis
 - La distancia entre el borde lateral del maléolo medial y el astrágalo, y la distancia entre la cúpula astragalina y la superficie articular tibial distal deben ser similares (si no lo son indica que el tobillo está abierto). No tolerable más de 2 mm.

Tratamiento

- Alineamiento inmediato
- Inmovilización
- Tratamiento definitivo → puede ser conservador o quirúrgico.
 - El tratamiento conservador no es frecuente porque para ello el tobillo tiene que estar muy poco desplazado y esto es bastante raro; cuando se hace lo que hacemos es ponerle una bota o botín de yeso desde debajo de la rodilla, y lo tendremos unas seis semanas en descarga; luego lo quitamos y ya hay apoyo (completo o según).
 - Por lo general estas fracturas se operan, o rápido, en las primeras 6 – 8 horas antes de que se hinche porque si lo hacemos cuando este está edematoso hay problema de que haya una dehiscencia de la sutura y de que se abra la piel; si no lo hacemos antes de este tiempo lo hacemos a los 6 -8 días, que es cuando

esta hinchazón ha bajado y las partes blandas están en mejores condiciones. Hacemos osteosíntesis con placas y tornillos. Este tratamiento quirúrgico:

- Evita desplazamientos secundarios (inestables)
- Permite una reposición exacta
- Permite movilización precoz



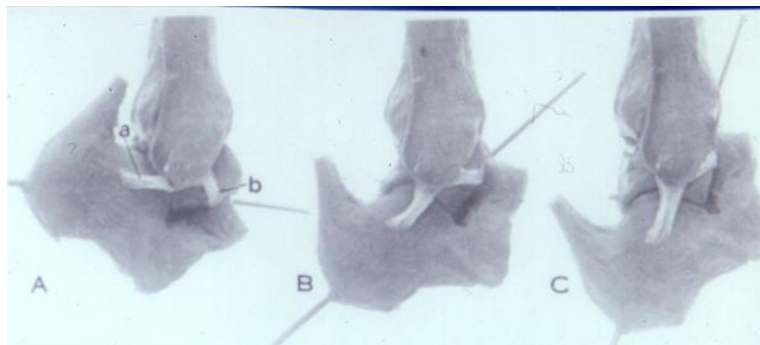
ESGUINCES DE TOBILLO

Recordar que ya vimos algo de esto en el tema de "Lesiones articulares"

Los esguinces de tobillo son muy frecuentes; es importante el complejo ligamentario externo, ya que predomina la lesión de uno de los tendones que lo forman: el ligamento peroneo astragalino anterior → Cuando una persona se rompe el tobillo lo suele hacer en la fase de apoyar el pie (al aterrizar), con el pie en flexión plantar; la fuerza va rompiendo de atrás a adelante los ligamentos, comenzando por el LPAA que por esto es el que más se rompe. Según cuántos de los ligamentos del complejo ligamentario externo se rompan hablamos de tres **grados**:

- I. LPAA
- II. LPAA + LPC
- III. LPAA + LPC + LPAP; es el más grave

Pero, ¿por qué se rompe? En la siguiente imagen vemos el tobillo en las tres posibles posiciones: *flexión plantar (A)*, que es cuando estamos apoyando el pie; *neutro (B)* o *flexión dorsal (C)*. Como ya hemos dicho, cuando estamos "aterrizando" es cuando con más frecuencia se rompe el LPAA porque es el que en esta posición de inestabilidad prolonga el peroné.



Cuando sospechamos un esguince hay que hacer la anamnesis y la exploración. El paciente suele contarnos que le duele mucho cuando se lo hace pero luego hay un periodo de latencia clínica, de 1 o 2 horas, en el que le parece que está bien pero a partir de este periodo aumenta dolor, inflamación o impotencia funcional; las fracturas en cambio duelen desde el primer momento. En la exploración hay dolor maleolar externo, y si ha pasado más de un par de horas podemos ver ya edema y hematoma; si el paciente ha seguido haciendo cosas lo vemos muy hinchado. En la radiografía hay que descartar fracturas asociadas (astrágalo, quinto metatarsiano...).

Tratamiento: sigue los principios del acrónimo **RICE**: rest, ice, compresssion, elevation. Es decir: vendaje, elevación, hielo, descarga, AINE, inmovilización, yeso, ortesis, rehabilitación... lo más importante de todo esto es el hielo, que baja el edema casi en un 50% y el sangrado por vasoconstricción; también tiene efecto analgésico. Lo ponemos unas 48 horas. Tendemos a

hacer una inmovilización no demasiado rígida, con **vendajes funcionales u órtesis antiinversión** de forma que es mejor dejar un soporte algo elástico; las inmovilizaciones más adecuadas son unas funcionales que dejan la flexión plantar y dorsal pero no permiten la pronosupinación (imagen). Además, podemos dar **AINEs** si es necesario. Por último se hace **rehabilitación** → Se tiende a comenzar el apoyo de manera precoz para evitar los inconvenientes de la descarga (osteoporosis por desuso, artrosis, rigideces, inestabilidad por alteración de la propiocepción...) Lo ideal es que apoye lo antes posible, soportado por un vendaje elástico (si la lesión no es muy importante) ó una férula/ortesis. Se pondría bota de yeso en paciente muy activo que quiera volver a pisar rápidamente, pero luego requerirá más rehabilitación (para la atrofia etc).



*** NO se hace cirugía primaria**

En general no hay que operar aunque las lesiones sean completas, porque en general los ligamentos se manejan bien y cicatrizan. Solo en un pequeño % de casos hay inestabilidad residual. En este pequeño porcentaje de pacientes y de manera crónica podemos hacer suturas de los ligamentos o reconstrucciones, pero como ya hemos dicho esto es poco común, simplemente se inmoviliza lo menos posible, entre 2 y 3 semanas generalmente, aunque advertimos al paciente que hasta los 3 meses o así tendrá algún pinchazo de dolor. Si el dolor sigue tomamos otras medidas.

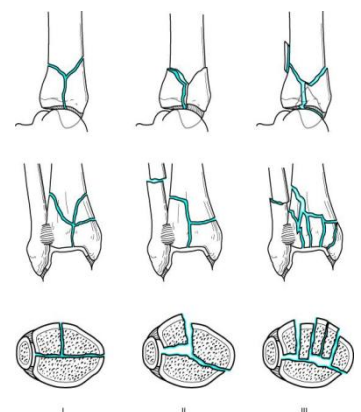
** Test de estabilidad del tobillo: para ver cómo el astrágalo bascula. Lo normal es 10°: en caso de que sea mayor, se podrá hacer retensado de los ligamentos (pero siempre tras haber hecho un tratamiento conservador).*

FRACTURAS DEL PILON TIBIAL

Son fracturas de la porción supramaleolar de la tibia, incluyendo la superficie articular distal. Lo más frecuente es que se produzcan como consecuencia de **traumatismos de alta energía** (generalmente precipitaciones) y suelen asociarse a lesiones de estructuras cercanas (peroné, tibia, partes blandas...) o lejanas (columna). Los mecanismos de producción más frecuentes son la **compresión axial** (de la superficie distal de la tibia por el astrágalo) y el **cizallamiento**, que generalmente se combinan.

La **clasificación** más utilizada es la de Rüedi-Allgöwer: (no hay que saberla)

- Tipo I: no desplazamiento de la superficie articular.
- Tipo II: desplazamiento sin conminución.
- Tipo III: desplazamiento de la superficie articular+ conminución.



Tratamiento:

- Inmediato → alineamiento
- Diferido → parecido a las fracturas maleolares, la cirugía se efectuará bien en las primeras 6-8 h o de manera diferida a la espera de mejoría de las partes blandas (6-13 días).

La técnica es: osteosíntesis directa y fijación en puente (clavos arriba y abajo y tracción). Complicaciones graves y frecuentes de infección, rigidez, lesiones neurovasculares, pseudoartrosis o inclusoartrosis; con frecuencia acabamos haciendo

artrodesis del tobillo, quitando el movimiento del tobillo pero permitiendo que el paciente ande relativamente bien gracias a las articulaciones metatarsianas por debajo.

FRACTURA DEL ASTRÁGALO

Recuerdo anatómico: el astrágalo carece de inserciones musculares y tendinosas. En un 60% está recubierto de cartílago. Además, su vascularización es precaria y por ello hay riesgo de necrosis avascular (anillos arteriales a nivel del cuello que entran por orificios óseos, pero bastante precario todo; la necrosis avascular es una complicación típica)

Clasificación (por la localización de las lesiones)

- Fx de la cabeza (5 -10%)
- Fx del cuello (50%); lo más importante
- Fx del cuerpo (15 – 20%)
- Dx osteocondrales y apofisarias

Con el pie en flexor dorsal la tibia hace presión sobre el astrágalo y así es como suele romperse.

→ **Fractura del cuello**

Como ya hemos dicho son las más frecuentes, y se da ante flexión dorsal forzada; es la “fractura del aviador”. Cuanto más se mueve o desplaza el astrágalo más se arranca la vascularización y hay más riesgo de necrosis avascular.

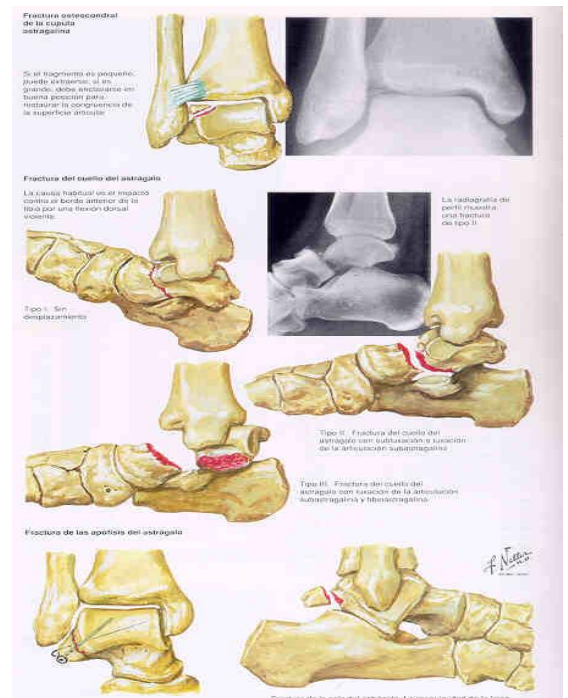
Clasificación de Hawkins (*hay que saberla*); tipos:

- I. No desplazada (<10% de riesgo de necrosis)
- II. Con subluxación del cuerpo (40% de riesgo de necrosis) *Se subluxa la articulación subastragalina (calcáneo-astragalina)*
- III. Con luxación del cuerpo (70%) → mayor riesgo de necrosis. *Afectación también de la articulación tibioastragalina.*

Hay otra clasificación, la de Canale y Kelly, que añaden el tipo IV en la que hay afectación de las 3 articulaciones: subastragalina, tibioastragalina y escafoides-astragalina.

Tratamiento: depende de si hay o no desplazamiento. En el tipo I → yeso 8 – 12 semanas con descarga durante 4 – 6 semanas; estos plazos no son tan rígidos aunque suelen ser de unos 3 meses pero descargas y movilizaciones son variables. Los tipos II/III suelen tener un tratamiento quirúrgico → reducción y osteosíntesis.

***Mucho cuidado con la necrosis ósea**, que sin colapso (es decir, si el astrágalo no se ha hundido mucho) puede tolerarse bien.



→ Fisura del cuerpo

Se da ante traumatismos de alta energía, y cuando son conminutas hay que hacer artrodesis de tobillo tipo Blair.

→ Fisuras osteocondrales y apofisarias

- **FRACTURAS OSTEOCONDRALES:** Asociadas a traumatismos indirectos de tobillo. *Por choque del hueso contra la mortaja en supinación o pronación*
- **FRACTURAS APOFISARIAS:** ¡¡OJO!! No confundir con fracturas del tubérculo posterior del ostriگونum (es un hueso sesamoideo presente en un 40-60% de la población).

FRACTURA DEL CALCÁNEO

Es la "fractura de los amantes" (los franceses la llaman así porque, al entrar el marido en la habitación, el amante salta por la ventana y se fractura el calcáneo); una vez que el calcáneo se rompe es muy difícil de reconstruir y por eso esta fractura se conoce también como al *bestia negra de la traumatología*.

Recuerdo anatómico:

Funciones:

- Brazo de palanca del sistema calcáneo-aquileo-plantar. *Aumenta la potencia del tríceps.*
- Transmisor del peso
- Apoyo de la columna lateral del pie

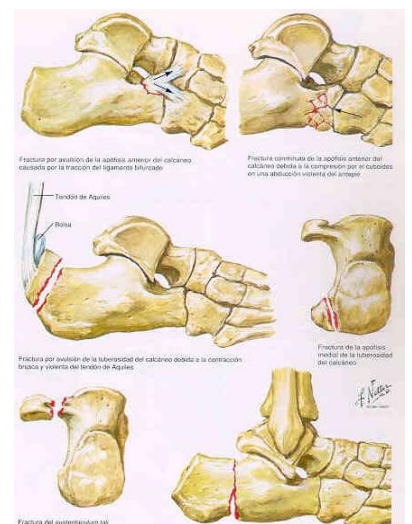
Relaciones:

- Medial:
 - Tibial posterior
 - Flexor común largo
 - Flexor largo del 2º dedo
- Lateral: Corredoras peroneas: *pueden quedar atrapadas, inflamadas o rotas a consecuencia del traumatismo.*

Es así la fractura más frecuente del tarso, por precipitación y no es rara la asociación con otras fracturas, sobre todo con la columna toracolumbar.

Hay dos tipos de fracturas:

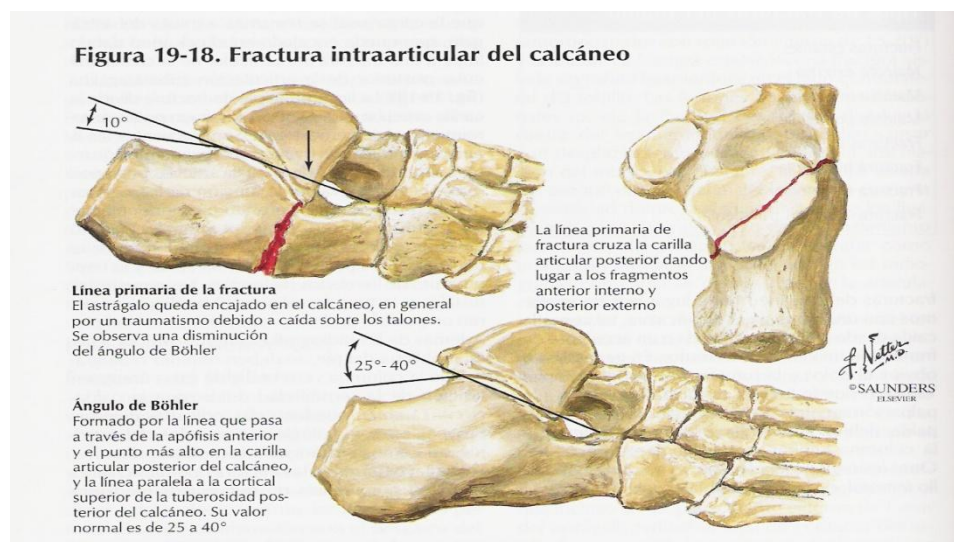
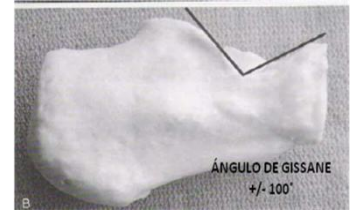- **Extraarticulares**, del 25 – 30 % → Poco importantes, suelen ser arrancamientos, apofisarios, por tracción, mecanismo indirecto... salvo que haya desplazamiento importante de la inserción del Aquiles (avulsión) en cuyo caso es necesaria la reducción y osteosíntesis con tornillos
- **Intraarticulares**, la mayor parte. El mecanismo en este caso suele ser por compresión axial astrágalo sobre el calcáneo, generalmente en caídas desde cierta altura. La apófisis lateral del astrágalo hace de ariete y rompe el calcáneo a nivel central, de forma que la línea primaria de fractura va desde el ángulo crucial de Gissane hasta la superficie inferior del calcáneo, dividiéndolo en dos



fragmentos: uno posterolateral y otro anteromedial. Produce unos trazos que progresan en función de la intensidad. Según aumenta la energía, se van propagando los trazos de fractura hacia posterior y proximal.

* Si la energía del traumatismo es mayor → Fractura cortical externa → aplastamiento y ensanchamiento con rotura de la almohadilla (da dolor durante mucho tiempo).

Medimos la desestructuración del calcáneo y de su brazo de palanca mediante el **ángulo de Böhler** (valor normal: 20°-40°), que nos informa sobre la alineación entre la parte posterior del calcáneo y el astrágalo. Según disminuye el ángulo, el calcáneo está más aplanado y pierde capacidad para formar la bóveda del pie, *perdiendo tensión el aparato extensor (da idea de la eficacia biomecánica del calcáneo)* El Ángulo de Böhler está así formado entre una línea paralela a la tuberosidad mayor y otra que va desde el punto más alto de la subastragalina al borde anterior del calcáneo.



Evaluación: en la evaluación clínica, miramos las fx asociadas. En radiología hacemos:

- Lateral:
 - o Avulsión tuberosidad
 - o Bohler
 - o Gissane
- Axial:
 - o Trazo principal
 - o Ensanchamiento
- TAC.

Tratamiento: el hueso es muy esponjoso; si no está muy desplazado el tto es conservador, con descarga de hasta 3 meses. En las desplazadas el tratamiento puede ser conservador, quirúrgico (placas, tornillos... se hace reconstrucción) o semiinvasivo (agujas). A veces queda tan desestructurado que hay que hacer artrodesis subastragalina

Complicaciones y secuelas:

- Artrosis subastragalina dolorosa
- Tenosinovitis peroneo

- Síndrome del túnel del tarso
- Insuficiencia mecánica (ascenso Aquiles)
- Talalgia (desestructuración almohadilla)

TRAUMATISMOS DE MEDIO Y ANTEPIE (a partir de aquí no le ha dado mucha importancia)

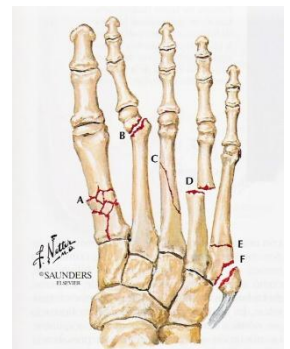
- Son raras las fracturas-luxaciones subastragalina y de Lisfranc.
- Fractura-luxación de Lisfranc: la línea tarsometatarsiana se subluxa (en dirección variable). Frecuentemente pasa desapercibida, confundiendo con un esguince de medio pie. Hay que tenerla bien presente, ya que se trata de una lesión grave y el tratamiento quirúrgico diferido no siempre da buenos resultados. *Puede dejar un pie subluxado y que se descubra tardíamente.*
- Del resto, la mayor parte son benignas.

Recordar:

- Los signos iniciales a veces no son tan marcados.
- Ante tumefacción importante → sospecha.
- Región mediotarsiana: difícil diagnóstico → haremos proyecciones oblicuas y comparativas.
- Ante reducciones inestables → fijación.
- No olvidemos valorar partes blandas (aplastamiento).

Tratamiento:

- Sintomático o cerrado: en la mayoría de los casos
 - Escafoides no desplazado
 - Cuñas no desplazadas
 - Metas no desplazadas
 - Falanges reductibles → las fracturas de falange suelen tratarse con sindactilia (3 semanas); no suelen dar más problemas, salvo que se afecte la articulación.
 - Luxaciones reducidas (metatarsofalángicas, interfalángicas)
- Quirúrgico → Reducción/Fijación:
 - Escafoides o cuñas desplazadas
 - Subluxación (Inestable) 1ª cuña
 - Subluxación (inestable) o luxación Chopart
 - Luxaciones Lisfranc (lesiones N-V)



Por último, mencionar las fracturas de los **METATARSIANOS** → Fractura de Jones, relativamente frecuente en deportes como el baloncesto que traccionan los ligamentos. En general tto conservador con un yeso y tolera la carga unas 4 semanas. Son bte frecuentes las fracturas del cuello metatarsianos. También son bastante frecuentes las fracturas de **FALANGES**: tratamiento conservador por lo general → sindactilia, con 3 semanas inmovilizado el dedo, zapato ancho y con suela más bien dura.