

Tema 31. TRAUMATISMOS DEL RAQUIS

ANATOMÍA Y BIOMECÁNICA

Funciones

- Transmitir y amortiguar cargas.
- Permitir movilidad manteniendo cierta rigidez.
- Proteger las estructuras neurales.

Cuerpos Vertebrales

- Transmiten y amortiguan las cargas junto con los discos.
- La porción esponjosa del hueso es la principal responsable de la resistencia a compresión, mientras la cortical sólo en un pequeño porcentaje (10-33%).

Arco Posterior

- Sometidos a tensión.
- Facilitan y controlan la movilidad.

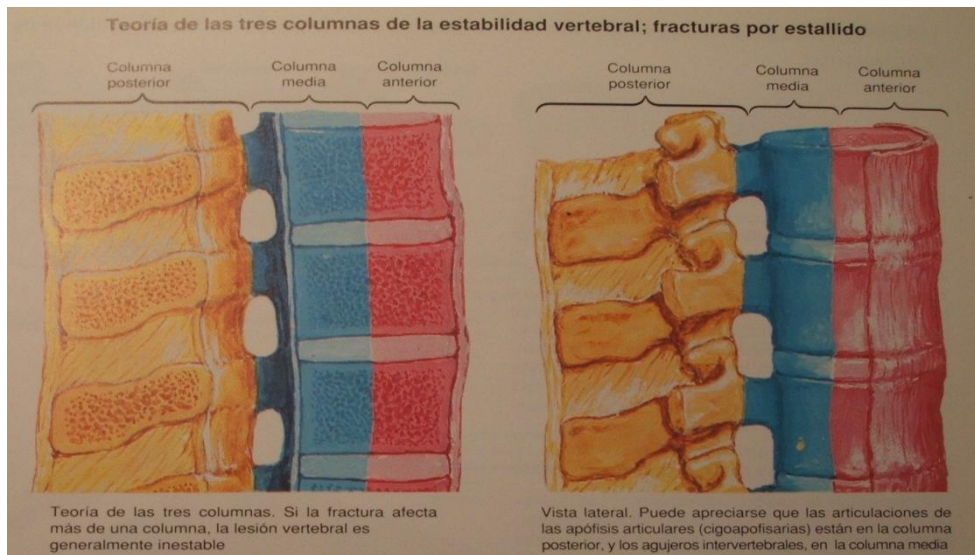
Las zonas más móviles del raquis (charnelas o bisagras) son C5-C6, T12-L1 y L5-S1 (cervical, toracolumbar y lumbosacra) que son las más móviles y también son las que se lesionan más frecuentemente. Pueden dejar secuelas neurológicas, inestabilidad mecánica o dolor.

INESTABILIDAD CLÍNICA

El **concepto de inestabilidad** (por White y Panjabi) es muy importante → “... Pérdida de la capacidad de la columna vertebral de mantener en condiciones fisiológicas las relaciones anatómicas entre las vertebrales, de manera que no se produzca lesión ni ulterior irritación en la médula ni en las raíces, ni modificaciones estructurales que produzcan dolor o deformidad incapacitante”. Así, en esta definición se nos habla por un lado de que la columna ha de mantener su alineación y su movimiento, y por otro de la preservación de la integridad de las estructuras neuronales a las que protege; es la pérdida de las funciones generales (protección, amortiguación de cargas), la que produce lesiones de elementos neurales, dolor o deformidad.

Otro concepto *importante para el examen* es el **concepto de las tres columnas** (Denis). Se trata de un concepto biomecánico que implica la división de la columna vertebral en 3 partes:

- **Anterior:** formada por el ligamento vertebral común anterior, la mitad anterior del disco y el cuerpo
- **Media:** mitad posterior de disco y cuerpo, ligamento vertebral común posterior. Esta columna media incluye lo que llamamos **muro posterior**; si lo vemos desde atrás, el muro posterior es la zona de la vertebra inmediatamente por detrás del canal medular; es la barrera que separa las estructuras óseas del canal medular
- **Posterior:** arco óseo posterior y la cápsula y ligamentos asociados



INESTABILIDAD CLÍNICA

Clasificación

1. **LESIONES ESTABLES:** Fractura por compresión del cuerpo con afectación leve o moderada de la columna anterior y sin afectación de la intermedia. Es típica por flexión. No hay ni daño ni riesgo de que este se produzca a nivel neurológico. Son las típicas lesiones del anciano, en traumatismos pequeños, por osteoporosis.
2. **INESTABILIDAD MECÁNICA:** Dos columnas afectadas permitiendo movilidad anormal, apareciendo eventualmente dolor, sin afectación neurológica. Ocurre en los traumatismos por flexión hiperextensión, que interrumpen la columna media y posterior.
3. **INESTABILIDAD NEUROLÓGICA:** En el mecanismo de compresión axial con estallido del cuerpo vertebral, cuando la parte posterior de la columna media es desplazada hacia atrás invadiendo el canal raquídeo y amenazando las estructuras neurales, pero sin riesgo de movilidad anormal. Típico de precipitaciones o caída de peso sobre el cuerpo desde altura.
4. **INESTABILIDADES COMBINADAS (MECÁNICAS Y NEUROLÓGICAS):** Se da en las fracturas-luxaciones ya que en ellas ceden las tres columnas y constituyen la mayor amenaza tanto para la médula y sus raíces como para la aparición de dolor y deformidad. Hay lesión mecánica y neurológica, combinadas.

INESTABILIDAD ANATÓMICA

Clasificación

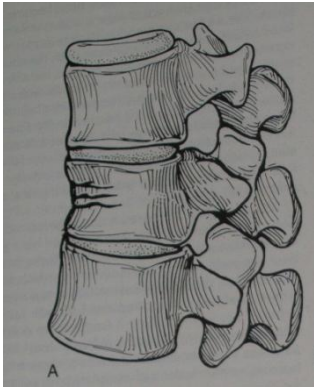
- Ósea
- Ligamentaria
- Mixta

MECANISMOS DE LESIÓN

- **Flexión:** compresión del cuerpo vertebral en la parte anterior. Es lo más frecuente.
- **Compresión Axial:** estallido vertebral (por ejemplo por caída de peso sobre la cabeza).
- **Flexión-Hiperextensión:** eje de rotación por delante de la vértebra. Es la fractura de Chance, ya vista.
- **Flexión-Rotación:** fracturas más complejas, de alta energía.
- Extensión. Es un mecanismo menos frecuente, en las deceleraciones por ejemplo (cuando no había reposacabezas)
- Compresión Lateral, son mecanismos combinados.

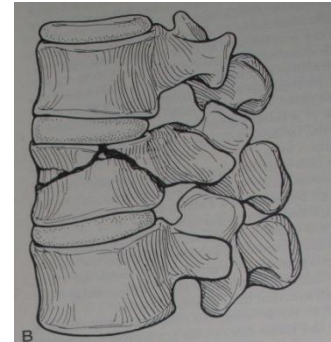
* Las que están en negrita son más importantes

Flexión

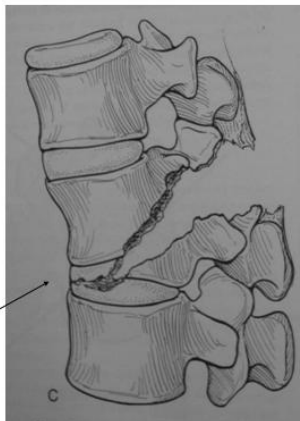


→

Compresión axial →



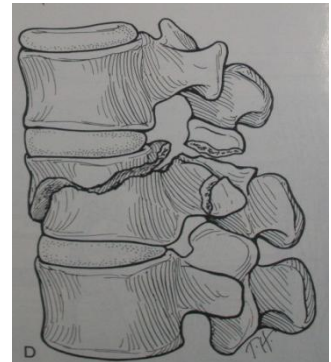
Flexión-
Hiperextensión



Eje de rotación por delante del cuerpo vertebral

Fx de Chance
(a través de elementos óseos)
Lesión del Cinturón de Seguridad

Flexión – rotación →



CLASIFICACIÓN DE LAS FRACTURAS

1. **Raquis Cervical;** distinguimos:

- a. **Columna Cervical Alta** (C1-C2, es decir, atlas y axis)
- b. **Columna Cervical Baja** (C3-C7)

2. **Raquis Toracolumbar**

1. a. **Columna Cervical Alta** (C1-C2)

- Fracturas de los cóndilos occipitales
- Luxación occipito-atloidea
- Luxación atlo-axoidea
- Subluxación rotatoria del atlas-axis

- Fracturas del atlas (Importante)
 - Fractura del arco anterior y posterior aisladas
 - Fractura de ambos arcos (fractura de Jefferson) (* Importante)
 - Fractura de las masas laterales
- Fracturas del axis
 - Fracturas de la odontoides (* Importante); en función de a qué altura se de la fractura se necesita un tratamiento u otro; hablamos de los siguientes tipos, de los cuales es el tipo 2 el que trataremos de forma quirúrgica.
 1. **de la punta:** estables (no repercusión funcional, no TTT)
 2. **media:** inestables (repercusión mecánica, indicación quirúrgica)
 3. **de la base:** pegan espontáneamente
 - Fracturas de los pedículos (espondilolistesis traumática o fractura del ahorcado): indicación quirúrgica; es la *fractura del ahorcado*, ya que si el nudo se hacía bien cuando el paciente quería ahorcarse moría por esta fractura; si no lo hacía bien, moría pos asfixia. (* Importante)

1. b. **Columna Cervical Baja** (C3-C7)

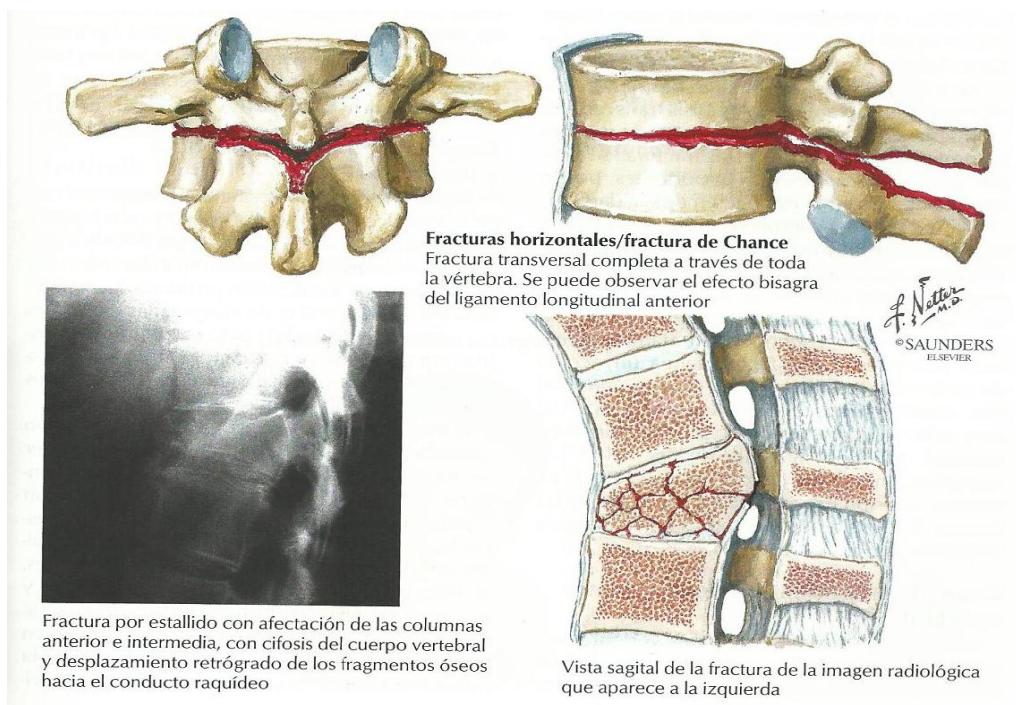
- Lesiones menores (avulsión)
 - *Lesión de los cavadores o Mineros, a los que se podía caer algo en la espalda:* Arrancamiento de las espinosas (C6-C7) por movimiento violento.
- Luxaciones.
 - Puras.
 - Unilateral.
 - Bilateral.
 - Luxación-Fractura.
 - Asociadas a fracturas de las apófisis articulares.
 - Luxación cervical con fractura en lágrima.
- Fracturas del cuerpo: por Compresión, estallido, extensión... cuando se da por extensión se arranca una parte de la porción anterior del cuerpo por tracción del ligamento anterior del cuerpo; puede arrancarse pequeños trozos del cuerpo anterior de las vértebras.

2. **Raquis toracolumbar.**

- Fracturas menores o apofisarias.
- Fracturas mayores.
 - Por Compresión-Flexión.
 - Por compresión Axial-Estallido.
 - Por Flexión-Distracción (fractura de Chance o del cinturón de seguridad, importante saberlo).
 - Fractura-Luxación.

Las vemos ahora, una a una:

- Por Flexión-Compresión.
 - **Acuñamiento anterior:** la mayoría de ellas son estables, y lo vamos a ver mucho en la práctica ya que es típico de la osteoporosis, que van perdiendo altura progresivamente. Si existe una compresión anterior <50% altura cuerpo de la vértebra respecto a la superior e inferior: columnas media y posterior estarán intactas, de forma que son lesiones estables. Pero si > 50% hay que pensar en posible lesión inestable de la columna media y posterior. Es importante conocer el dato del 50% para discernir entre lesión inestable y estable.
 - **Acuñamiento lateral.**
- Por Compresión Axial-Estallido → pérdida de muro posterior
 - Ambos platinos.
 - Platinillo superior o inferior aislado.
 - Estallido-Rotación.
 - Estallido-Flexión lateral.
- Por Flexión-Distracción: puede lesionar hueso, ligamentos o ambos (falla la columna posterior por tensión, luego la media por tensión y la anterior por compresión).
 - Solución de continuidad ósea en un nivel vertebral.
 - Solución de continuidad discoligamentaria en un nivel vertebral.
 - Solución de continuidad ósea en dos niveles.
 - Solución de continuidad discoligamentaria en dos niveles.
- Fractura-Luxación.
 - Múltiples mecanismos (compresión, distracción axial, rotación y cizallamiento)



CLINICA DE LA FRACTURA VERTEBRAL POR COMPRESION (FVC)

- **AGUDA** → Aparición brusca de dolor de espalda con traumatismo mínimo o inexistente.
- **CRONICA**
 - pérdida de altura
 - deformidad (giba).
 - abdomen prominente.



CIFOPLASTIA CON BALÓN.

Diseño mínimamente invasivo para:

- Alivio del dolor.
- Estabilidad.
- Restaurar la altura de la vértebra.
- Reducir la deformidad.

Se trata de un catéter percutáneo que mete un balón, el cual se hincha con suero elevando la vértebra; posteriormente se extrae el líquido y se rellena con cemento. Permite sobre todo un alivio sintomático del dolor.

* En la presentación, diapositivas 28, 29, 30 y 31, hay una imagen con movimiento para que se entienda mejor.

VALORACIÓN DEL PACIENTE

- Valoración del estado general.
 - Politraumatizados.
 - Lesiones viscerales.
 - Polifracturados.
 - Diferentes niveles vertebrales de lesión.
- Valoración del estado neurológico.
 - Motor.
 - Sensitivo.
 - Reflejos: osteotendinosos, anormales..
- Exploraciones complementarias.

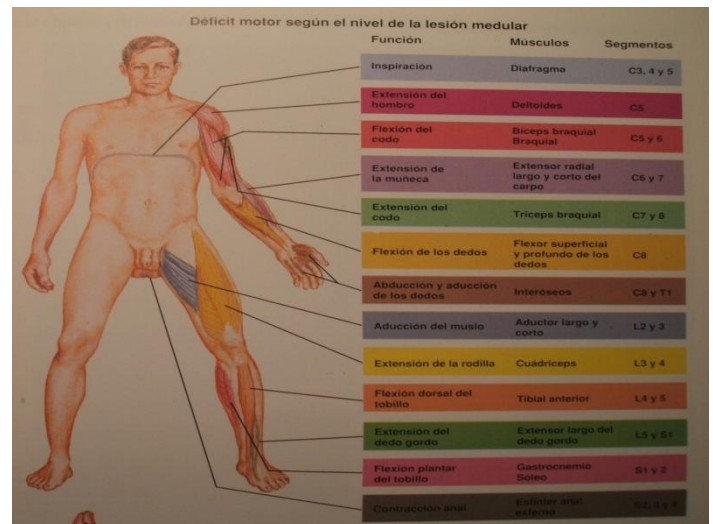
VALORACIÓN DEL ESTADO NEUROLÓGICO; para saber dónde se ha producido la lesión neurológica son necesarias una serie de referencias:

- Nivel de la lesión y actividad motora.
 - M. Superior.
 - C5 flexión codo.

- C6 extensión muñeca.
 - C7 extensión dedos.
 - C8 flexión dedos.
 - T1 abducción dedos.
- M. Inferior.
 - L1-L2 separación cadera.
 - L3-L4 extensión rodilla.
 - L5-S1 flexión rodilla.
 - L5 extensión primer dedo.
 - S1 flexión primer dedo.

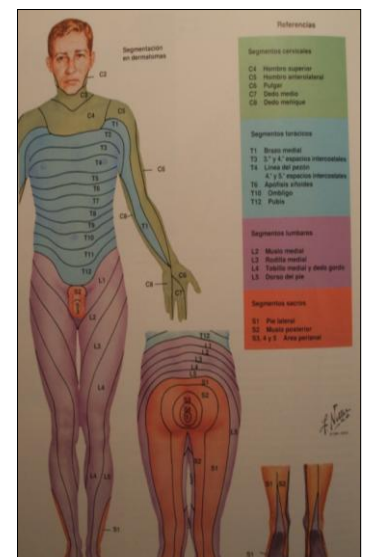
- Fuerza muscular, mediante la escala de Daniels. **(Importante)**

- 0 → ausencia contracción.
- 1 → contracción sin movimiento.
- 2 → contracción y movimiento en ausencia de gravedad.
- 3 → contracción y movimiento contra gravedad.
- 4 → contracción y movimiento contra resistencia.
- 5 → normal.



- Sensitivo

- Sensibilidad táctil, térmica, propiocepción y dolorosa
- Uno o ambos hemicuerpos.
- Pérdida completa, hipoestesia o parcheado.
- Referencia:
 - T4-Mamilas.
 - T10-Ombbligo.
 - T12-Sínfisis del pubis.
- La conservación en la región perianal puede ser el único dato que atestigüe una lesión incompleta.



- Función Refleja.

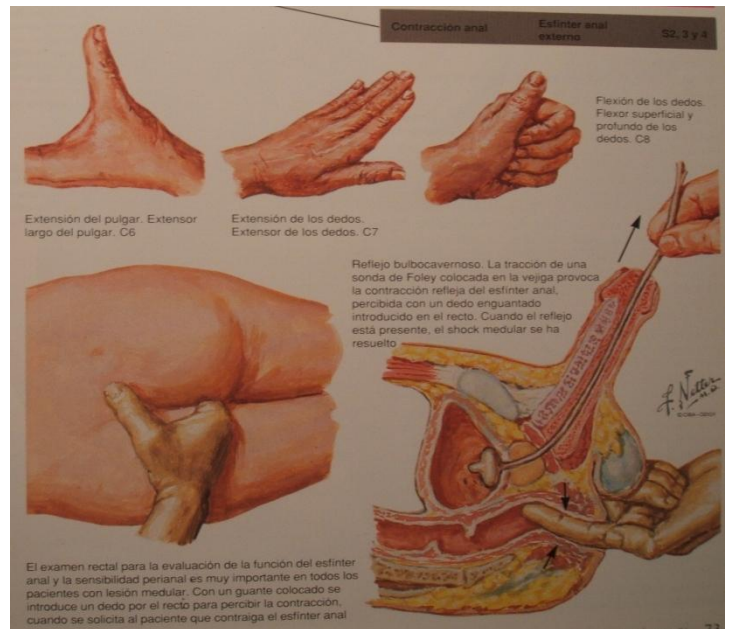
- Reflejos osteotendinosos fisiológicos.
 - Bicipital C5.
 - Radial C6.
 - Tricipital C7.

- Rotuliano L4.
- Aquileo S1.
- Cremastérico T12.
- Bulbocavernoso S2 a S4.
- Anal S2 a S4.

- Reflejos patológicos → Reflejo plantar anormal (Babinski) y respuesta clónica que indican que existe una lesión de la neurona motora superior.
- La contracción voluntaria del esfínter anal (reflejo corto) indica la posibilidad de una recuperación aún parcial.
- La reaparición del reflejo bulbocavernoso en presencia de una lesión completa, tras la fase de shock medular indica la irreversibilidad del cuadro. Este concepto es importante.

Importante la exploración del reflejo bulbocavernoso:

a la tracción de sonda urinaria se produce contracción del esfínter anal (detectado mediante tacto rectal). Es un reflejo corto, se produce a nivel de la columna: su presencia implica función de la columna, y está ausente en la fase de shock medular (24-48h). Cuando, tras un shock medular, se recupera el reflejo bulbocavernoso, las lesiones presentes en ese momento (por ejemplo paresia de MMII) son irreversibles.



CLASIFICACIÓN DEL ESTADO NEUROLÓGICO.

Escala de Frankel de déficit neurológico en pacientes con traumatismos de la columna (No hay que saberla pero sí que describe la lesión del paciente a nivel neurológico).

- Función motora y sensitiva ausente.
- Función motora ausente y sensitiva presente.
- Función sensitiva presente, motora activa pero no efectiva (2-3/5).
- Función sensitiva presente, motora activa y efectiva (4/5).
- Función sensitiva y motora normales.

Cuadros clínicos neurológicos → La afectación medular se debe a tres componentes sucesivos:

- efecto inicial mecánico (cizallamiento).
- efecto de roturas vasculares, hematomielia y edema.

- efecto de estenosis y presión mantenida de los elementos vertebrales desplazados, que van a someter a la médula a una compresión persistente

No vamos a poder hacer nada sobre el cizallamiento, pero sí sobre los otros dos puntos tanto desde un punto de vista farmacológico como quirúrgico.

Shock medular → Supresión postraumática inmediata y transitoria de la función medular de carácter fisiológico (y no estructural) que afecta tanto a la transmisión por los haces largos, como a la función refleja de los segmentos distales a la lesión. Tras 24-48h comienzan a reaparecer los reflejos cortos (aunque haya lesión medular). La reaparición del reflejo bulbocavernoso al cabo de 24 horas señala el final de esta fase. En este momento puede establecerse la función residual. Lesión completa y reflejo bulbocavernoso a las 48 horas indica irreversibilidad lesional.

Lesión medular completa

- Afecta la sensibilidad, función motora, refleja y esfínteres en su totalidad.
- Reflejo bulbocavernoso presente.
- Cuadriplejía en la lesión cervical.
- Paraplejía en torácicas y toracolumbares.

Lesión medular incompleta (no es importante!)

- Existe algún tipo de función motora o sensitiva distal al nivel lesionado, incluyendo la función conservada de los niveles sacros más inferiores.
- “Preservación sacra”:
 - Sensibilidad perianal.
 - Tono rectal.
 - Flexión plantar primer dedo.
- A mayor función distal residual y a más rápida recuperación, mejor pronóstico.

EXPLORACIONES COMPLEMENTARIAS

- Radiología simple.
- TAC.
 - Rotura del muro posterior.
 - Grado de ocupación del canal.
 - Relaciones entre articulares (*las apófisis articulares son difíciles de ver en cervical con la radiografía simple, pero no así con la TC*).
- RMN.
 - Indicaciones. (Importante!)

- TX vertebral sin lesión neurológica que vaya a cirugía.
- Tx vertebral con lesión neurológica
- Lesión neurológica sin lesiones visibles en radiografía simple.

Exploraciones complementarias en la **COLUMNA CERVICAL; radiografía:**

- Lateral
 - Debe incluir **hasta T1**: si no lo incluye, hacer en ocasiones proyección nadador o un TAC para que no pasen desapercibidas fracturas de C6 y C7.
 - Inestabilidad en lateral si:
 - Traslación AP > 3.5 mm.
 - Angulación entre espinosas > 11°.
 - Espacio tejidos blandos retrofaríngeos:
 - A nivel C2 <2mm.
 - A nivel C6 <6 mm.
 - Alineación C1-C2.
 - **Distancia odontoides-arco anterior <3.5 mm.** Cuando esto se supera hay lesión ósea o ligamentaria a ese nivel.
- Rx dinámicas (cuando ha pasado tumefacción, no en fase aguda sino cuando el paciente presenta dolor u otros síntomas unas semanas después).
- Proyección AP:
 - Inclinación cuerpo vertebral.
 - Mala alineación espinosas.
- Proyección Transoral.
 - Desplazamiento masas laterales atlas (si >7mm en conjunto significa rotura transversal) (Reparar los mm en la fractura de Jefferson).
 - Fx odontoides.
- Proyecciones oblicuas: Pedículos y carillas articulares (Obsoletas para Rx ahora se usa TAC).
- TAC
 - Subluxaciones rotatorias C1-C2.
 - Fracturas de anillo C1.
 - Fracturas de apófisis articulares y láminas.
 - Invasión del canal.
- Tomografías: Odontoides.
- RMN: disco, médula, ligamentos.

Exploraciones complementarias en la **COLUMNA TORACOLUMBAR**; radiografía

- Proyección anteroposterior.
 - Ensanchamiento distancia interpedicular.
 - Mal alineamiento de las apófisis.
 - Facetas vacías.
- Proyección Lateral.
 - Separación apófisis espinosas.
 - Fracturas y luxaciones.

- TAC
 - Invasión canal.
 - Arco posterior.
- RMN
 - Disco.
 - Ligamento.
 - Lesión medular y radicular.

TRATAMIENTO.

Objetivos.

- Descomprimir.
- Estabilizar.
- Evitar lesiones añadidas.
- Acortar el período de recuperación

1. DESCOMPRESIÓN.

- Reducción segmentos desplazados.
 - Manipulación indirecta.
 - Tracción.
 - Abordaje quirúrgico y manipulación directa.
- Reposición: cuando ocupan >50% canal.

2. ESTABILIZACIÓN.

- Tratamiento sintomático y contención externa.
- La cirugía muy indicada en lesiones ligamentosas.
- Estabilización externa.
 - Columna cervical.
 - Collarines tipo Philadelphia, bloquea un poco más las rotaciones que un collarín normal.
Si hay que inmovilizar de verdad la columna vertebral pasamos a usar los SOMIs.

- SOMI, con soporte occípito-mentoniano (columna cervical).
- Halo-chaleco: corona con barra y chaleco, permite inmovilización rígida de la columna (chaleco con barras que se anclan en corona clavada en la cortical craneal).
- Columna torácica.
 - Corsés de extensión tipo Jewett, que tienen un apoyo en esternón, pubis y a nivel de la espalda forzando que el paciente vaya en hiperextensión
 - Ortesis tipo TLSO o toracolumbosacra.
- Estabilización Interna.
 - Reducción, fijación (directa o a distancia) y artrodesis
 - Columna cervical → Cerclajes, tornillos, miniplacas.
 - Columna torácica o lumbar.
 - Fijación posterior (transpedicular): menor número de segmentos posibles.
 - Fijación anterior: descompresión en lesiones neurológicas
 - Artrodesis.
 - Reconstrucción estructural (soporte que se quita al año).
 - Estabilización externa.

Indicaciones quirúrgicas generales (Importante)

Los objetivos son:

- Obtener reducciones anatómicas o con deformidades residuales no incluidas entre las inestabilidades mecánicas (cifosis menor de 15°).
- Lograr descompresiones totales o superiores al 75%.
- Evitar y corregir deformidades secundarias de tipo crónico.
- Fijación estable inmediata que acorte la hospitalización y anticipe la rehabilitación.

Indicación quirúrgica urgente (Importante!); a un lesionado medular le tenemos que operar de urgencia en dos ocasiones:

- Empeoramiento progresivo de déficit neurológico.
- Fractura-luxación no reducible con lesión neurológica parcial (podría recuperarse pero hay algo que lo comprime).

En estos dos casos hay que intervenir aunque el paciente esté hemodinámicamente inestable; en los demás conviene esperar a que el paciente se estabilice y se recupere hemodinámicamente, porque sino muchos mueren en el quirófano.