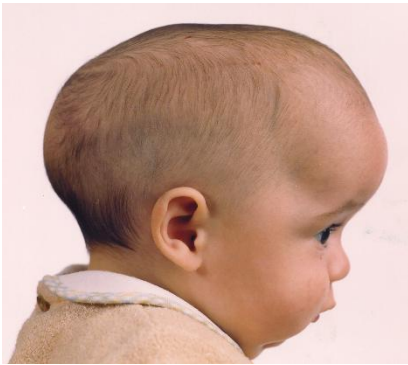

1. CRANEOSINOSTOSIS

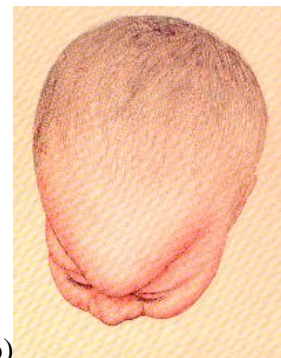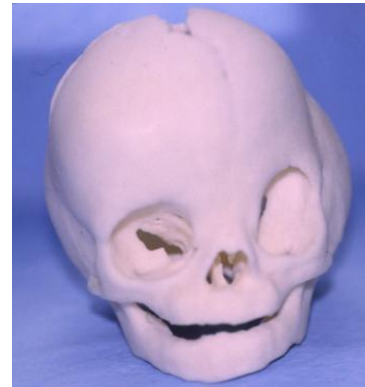- LO QUE PUEDEN PREGUNTAR EN EL MIR

Defecto de función de las suturas craneales.

La afectación de las suturas de la BOVEDA CRANEAL produce alteraciones de la forma de la cabeza que recibe diferentes nombres descriptivos: **SAGITAL-escafocefalea** o "cabeza de buque". La más frecuente



CORONAL-plagiocefalea (cráneo torcido) –**braquicefalia** (cráneo aplanado)



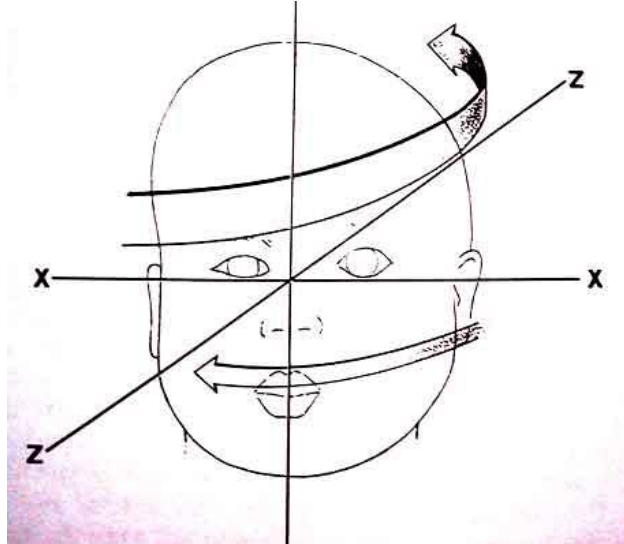
METOPICA-trigonocefalea (cabeza en forma de quilla de barco)

CRANEOFACIOSINOSTOSIS: Están afectadas las estructuras de la bóveda craneal, pero su dato clínico característico es la afectación de las suturas de la base craneal que provoca alteraciones faciales severas.

● **PLAGIOCEFALEA**

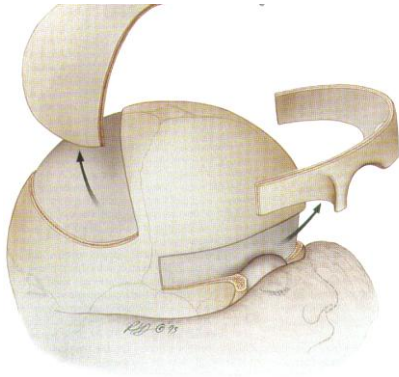
Plagios (gr. Escorzo, torcido). Virchow, 1851.
Craneofaciosinostosis (Laitinen, 1956)
Fusión prematura unilateral sutura coronal
Tratamiento quirúrgico.

DEFORMIDAD CRANEO y DE LA CARA



La frente en el lado afecto se retrae, y la órbita se eleva.

Esquema de la técnica quirúrgica de la remodelación frontoorbitaria más usada en cirugía de las craneosinostosis

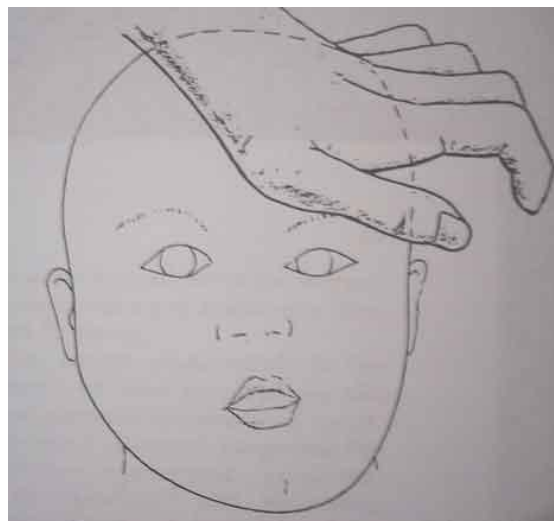


PLAGIOCEFALEA DIAGNOSTICO DIFERENCIAL

Tortícolis congénito
Malformaciones cervicales

PLAGIOCEFALEA DEFORMACIONAL

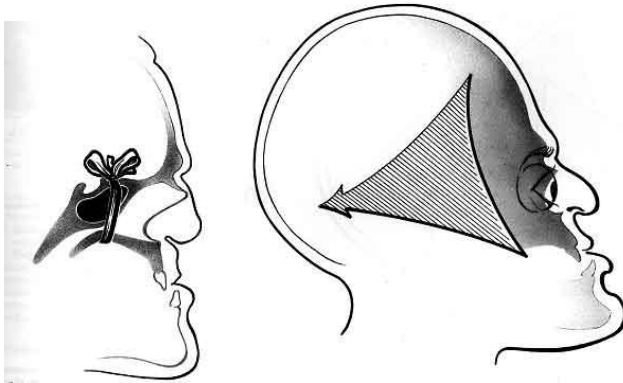
DEFORMIDAD MÁS FRECUENTE. Aumenta su incidencia desde la indicación por parte de los pediatras, de la posición en decúbito supino en los recién nacidos para la profilaxis de la muerte súbita. La patología deformacional más frecuente



- **CRANEOFACIOSINOSTOSIS.**

○ **TRATAMIENTO MULTIDISCIPLINARIO**

SINOSTOSIS CRANEAL Y FACIAL



SYNDROMICAS / FAMILIAR

APERT.
CROUZON.
Otras

PROBLEMAS FUNCIONALES
PROBLEMAS ESTETICOS

PROBLEMAS FUNCIONALES

- AUMENTO DE LA PRESIÓN INTRACRANEAL.
- HIDROCEFALEA > 20%
- EFECTOS SOBRE LA VISION:

Edema crónico de papila : ceguera
Exoftalmos

- ALTERACION DE LA VIA AEREA SUPERIOR

Sleep apnea periférica
Obstrucción anatomica

- ALTERACION DE LOS MAXILARES: fisura palatina y deformidades dentales.

- ANOMALIAS EN LAS EXTREMIDADES

SINDACTILIAS

- MALFORMACIONES CARDIACAS

PROBLEMAS ESTETICOS

Son muy importantes y afectan a la cara y al cráneo.

- BRAQUITURRICEFALEA. Cráneo aplanado y alto

- CARA:

Retruida

Exoftalmos

Hipertelorismo

Nariz en pico de loro

TRATAMIENTO MULTIDISCIPLINARIO

1.PROBLEMAS FUNCIONALES

2.PROBLEMAS ESTETICOS

Valoración de RIESGO / BENEFICIO

3. Es INDIVIDUALIZADA para cada paciente

TRATAMIENTO

ANTES DEL AÑO DE EDAD

1º PROBLEMAS VITALES

Hipertensión craneal

Insuficiencia respiratoria

2º DESARROLLO PSICOMOTRIZ

Visión y Habla

ANTES DEL AÑO DE EDAD

Hipertensión craneal: remodelación craneal

Exoftalmos. Aumentar el volumen orbitario

Hidrocefalia.

Insuficiencia respiratoria

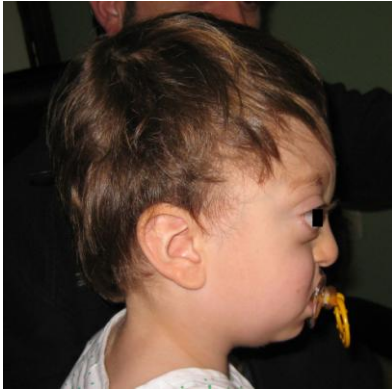Resolver apnea central

Avance mandibular

Labio paladar hendido

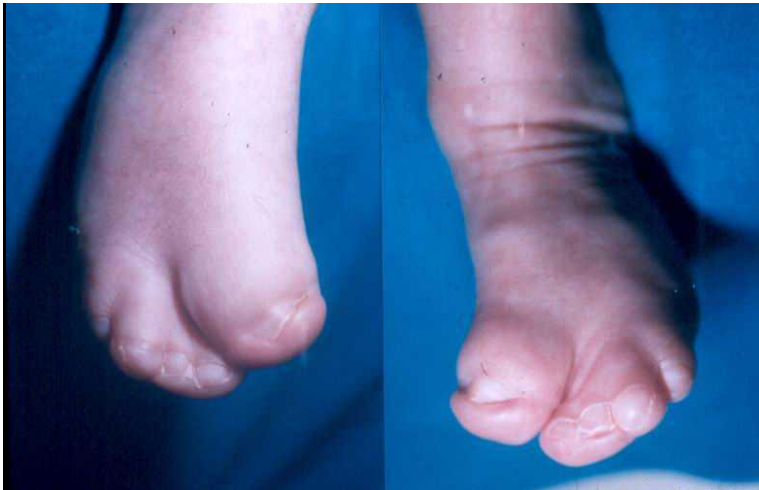Sindactilias

POSTERIORMENTE: AVANCE DEL TERCIO MEDIO FACIAL.
TECNICA STANDARD O CON DISTRACCIÓN OSTEOGÉNICA.

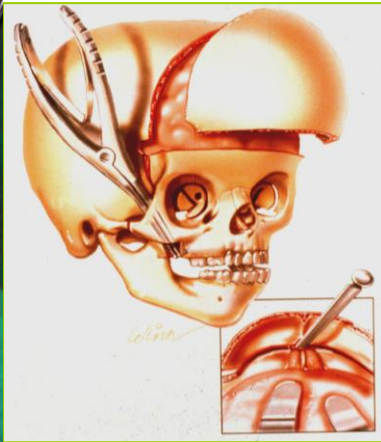
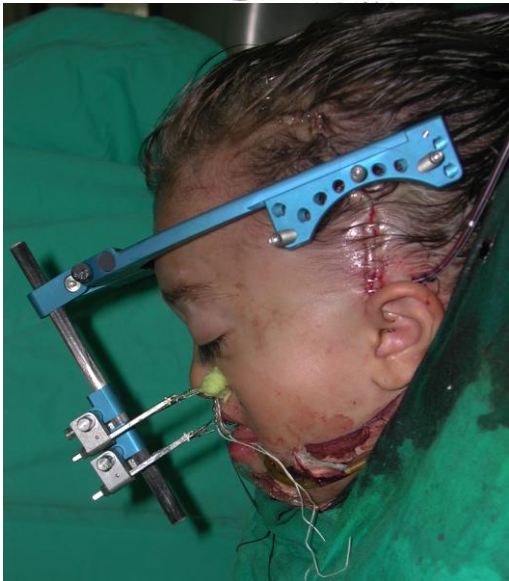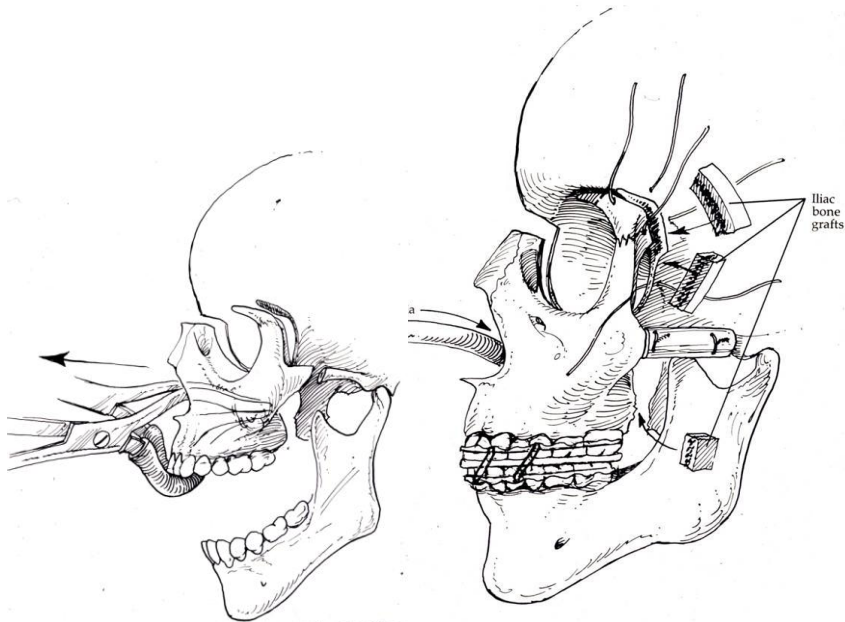


SINDROME DE CROUZON

SINDROME DE APERT



AVANCE DEL TERCIO MEDIO FACIAL. TECNICA STANDARD O CON DISTRACCIÓN OSTEOGÉNICA



Se emplea normalmente el procedimiento de elongación osteogénesis porque nos permite conseguir mejores avances y en niños mas pequeños.