

APARATO UROGENITAL

Está formado por dos riñones que se continúan a través de dos uréteres; desembocan en la cloaca.

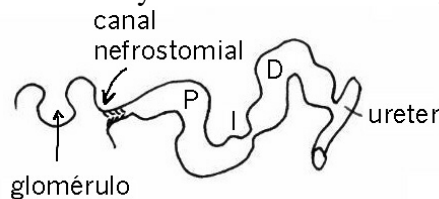
RIÑÓN:

Formado por la unión de estructuras elementales: **nefrona**. Cada nefrona está compuesta por:

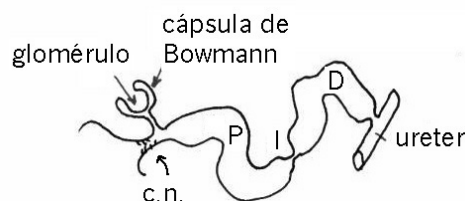
- **Glomérulo**: es un manojito de capilares arteriales. Filtra un líquido acuoso (orina primaria) con la misma composición que el líquido sanguíneo pero desprovisto de moléculas de peso molecular superior a 50.000.
- **Túbulo**: Conduce la orina hacia el **ureter**. Realiza una secreción activa de sustancias no presentes en la orina y una reabsorción activa de algunos de sus constituyentes. Está dividido en tres porciones:
 - **segmento proximal (P)**, en donde se reabsorbe agua, sales minerales y glucosa.
 - **segmento intermedio (I)**, presente sólo en aves y en mamíferos.
 - **segmento distal (D)**; en donde se reabsorbe agua.

Tipos de nefrona:

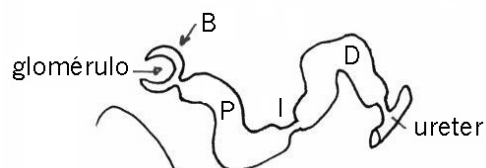
- **ABIERTA**: comunica con el celoma a través del canal nefrostomial (c.n.) que presenta nefrostoma.
 - Con glomérulo intracelómico independiente del túbulo. Pronefros. En embriones y larvas de ciclóstomos, osteictios y anfibios.



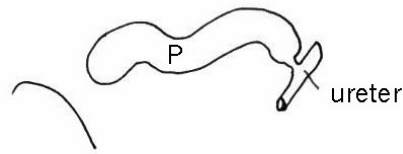
- Con **cápsula de Bowmann**; la cápsula más el glomérulo es el corpúsculo renal que está incorporado al túbulo. Mesonefros. Adultos de condrictios y anfibios.



- **CERRADA**: No comunica con el celoma.
 - Con glomérulo. Mesonefros (adultos de ciclóstomos y osteictios) y metanefros (amniotas).



- Sin glomérulo. Mesonefros. Algunos teleósteos.



DESARROLLO DEL APARATO URINARIO (ARQUINEFROS):

- **HOLONEFROS**

Es el riñón ideal regularmente metamerizado con un par de nefronas por cada segmento. No aparece en vertebrados actuales. Se extiende desde la zona cefálica hasta la cloaca y está compuesto por los túbulos, comunicados con el celoma a través de nefrostomas, y un conducto común (**ureter primario** o **conducto de Wolf**). Al principio funcionan como gonoductos y pasan a ser excretoras cuando se forma el glomérulo.

- **PRONEFROS**

Riñón primario. Canal de Wolf. Abierto con glomérulo intracelómico. En primer lugar se diferencian las nefronas de la parte anterior. Sólo es funcional en embriones y larvas de anamniotas: ciclóstomos, osteictios y anfibios. En el resto degenera y desaparece.

- **OPISTONEFROS**

Se llama a la parte del holonefro situada por detrás del pronefros. En él se pierde la disposición metamérica y aumenta el número de túbulos por segmento; suelen faltar las comunicaciones abiertas con el celoma. Es el mesonefros de anamniotas que engloba la región del metanefros.

En la mayoría de los machos la parte anterior del opistonefros y del ureter primario funcionan junto al aparato genital y la parte posterior funciona como excretora.

- **MESONEFROS**

Riñón secundario. Canal de Wolf (ureter primario). Se diferencian las nefronas siguientes. Es el riñón definitivo de anamniotas adultos. En los machos (excepto en ciclóstomos y teleósteos) se modifica por la unión con el testículo; en el resto degenera y desaparece.

- **METANEFROS**

Riñón terciario. Ureter secundario. Cerrado y con glomérulo. Se diferencia posteriormente; con 800 a 15 millones de nefronas. Es el riñón definitivo en vertebrados superiores: reptiles, aves y mamíferos. En saurópsidos el glomérulo es pequeño; son uricotélicos. En mamíferos el glomérulo es muy voluminoso.

VEJIGA URINARIA:

Es un saco extensible que acumula la orina.

- **Wolfiana** – osteictios. Es una dilatación del ureter primario con su desembocadura común al exterior.
- **Cloacal** – anfibios. Es un divertículo ventral de la cloaca sin conexión directa con los uréteres primarios; desemboca dorsalmente en la cloaca.
- **Alantoidiana** - reptiles y mamíferos. Proviene de una parte de la porción abdominal del alantoides. En los mamíferos los uréteres desembocan en ella.
- Ausente – ciclóstomos, condricios, ofidios, cocodrilos, aves y algunos saurios.

APARATO GENITAL:

La reproducción es exclusivamente sexual. La fecundación puede ser interna o externa. Presentan un par de gónadas que se continúan por un par de gonoductos. Las gónadas son impares en ciclóstomos y pares en gnatóstomos.

OVARIOS:

- **Folículos ováricos:** surgen por fragmentación de los cordones corticales. Las células germinales se rodean de una corona de células foliculares (nutricias); cuando la pared folicular se rompe se libera el óvulo.
- **Cordones medulares** (estériles):
 - Forman los sacos ováricos en anfibios, reptiles, aves, monotremas, ciclótomos, osteictios y condriictios.
 - Forman envueltas (tecas) alrededor de los folículos; las células foliculares y la teca forman el cuerpo amarillo que secreta progesterona. En mamíferos no monotremas.
 - Mesénquima conjuntivo.

TESTÍCULOS:

- **Cordones medulares:**
 - Ampollas o quistes caducos o seminíferos: una célula germinal rodeada de **células foliculosas (sertoli)**. Ciclóstomos, condriictios, osteictios y anfibios.
 - **Tubos seminíferos permanentes.** Reptiles, aves y mamíferos.
- **Córtex:** Reducido a una delgada membrana peritoneal.
- **Mesénquima:** Contiene la mayor parte de los vasos sanguíneos del testículo.

VÍAS GENITALES:

- **Ciclóstomos:** Ausentes o de tipo aberrante. Con poros abdominales. Los gametos caen al celoma.
- **Teleosteos:** Ausentes o de tipo aberrante.
 - Surge un canal de la zona central de la gónada que se abre a través de la papila genital (entre el ano y el orificio excretor).
 - Sin conducto; los gametos caen al celoma y salen por dos embudos peritoneales (entre el ano y el poro urinario).
- En el resto de los vertebrados.
 - **Canal de Wolf** (mesonefros). Se transforma en los canales eferentes (rete). Anfibios y mamíferos.
 - **Canal de Müller.** Invaginación del epitelio celómico, en forma de embudo, al nivel del pronefro.

ÓRGANOS COPULADORES:

- **Condriictios:** borde interno de las aletas pélvicas.
- **Squamata:** Dos hemipenes.
- **Quelonios, cocodrilos, aves, mamíferos:** estructura impar.

GLÁNDULAS ANEJAS:

- Vesículas seminales.
- Próstata.
- Glándulas bulbo uretrales.