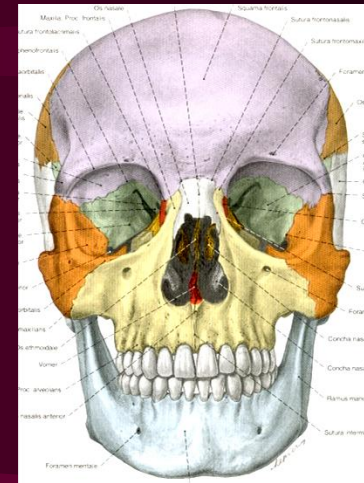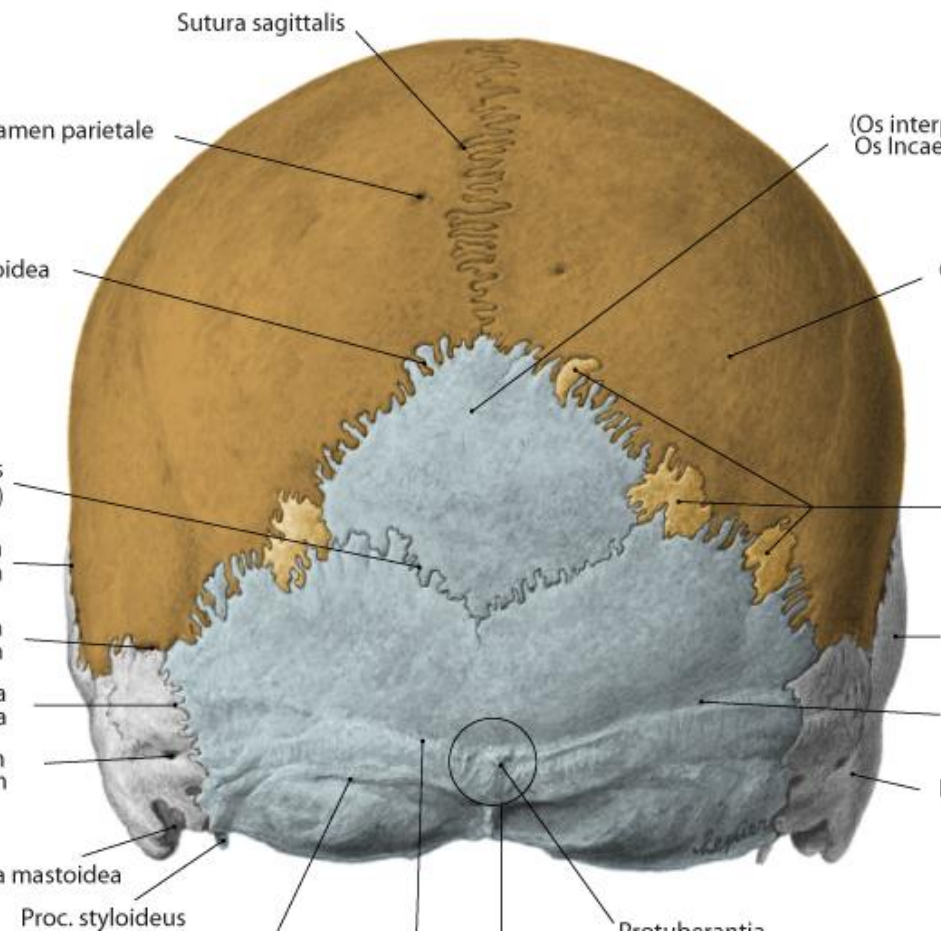


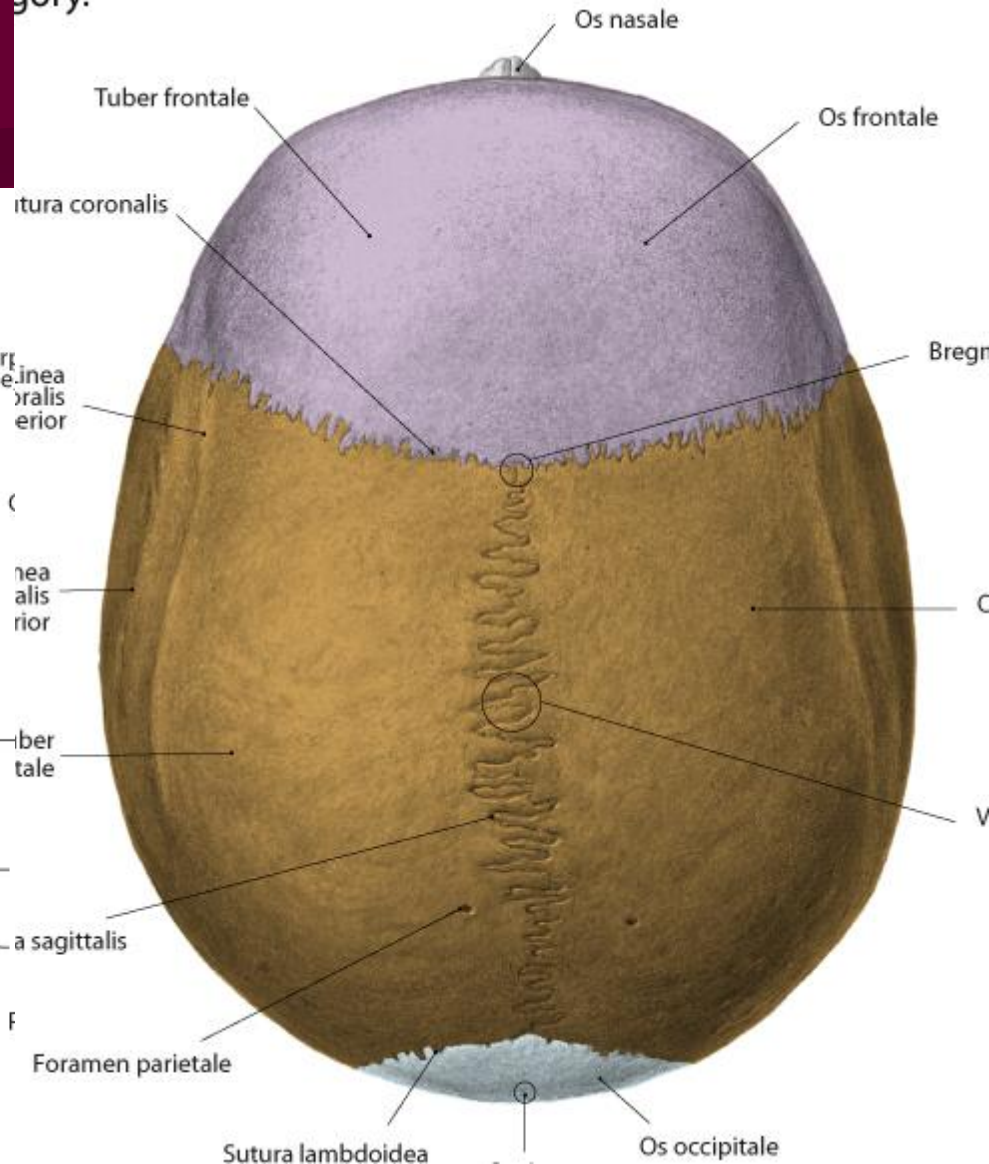
CZASZKA

SKLEPIENIE CZASZKI

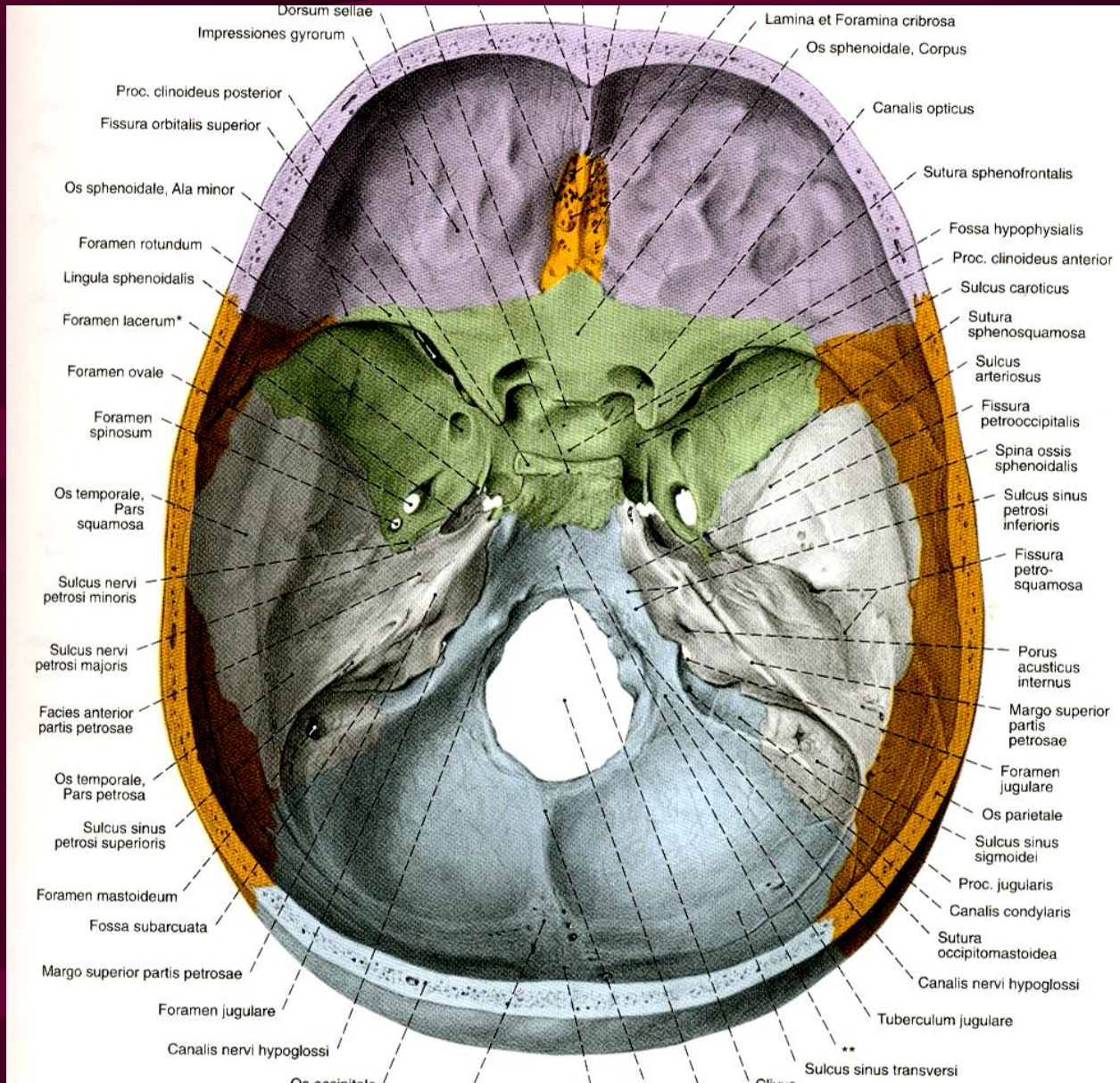
od tyłu.

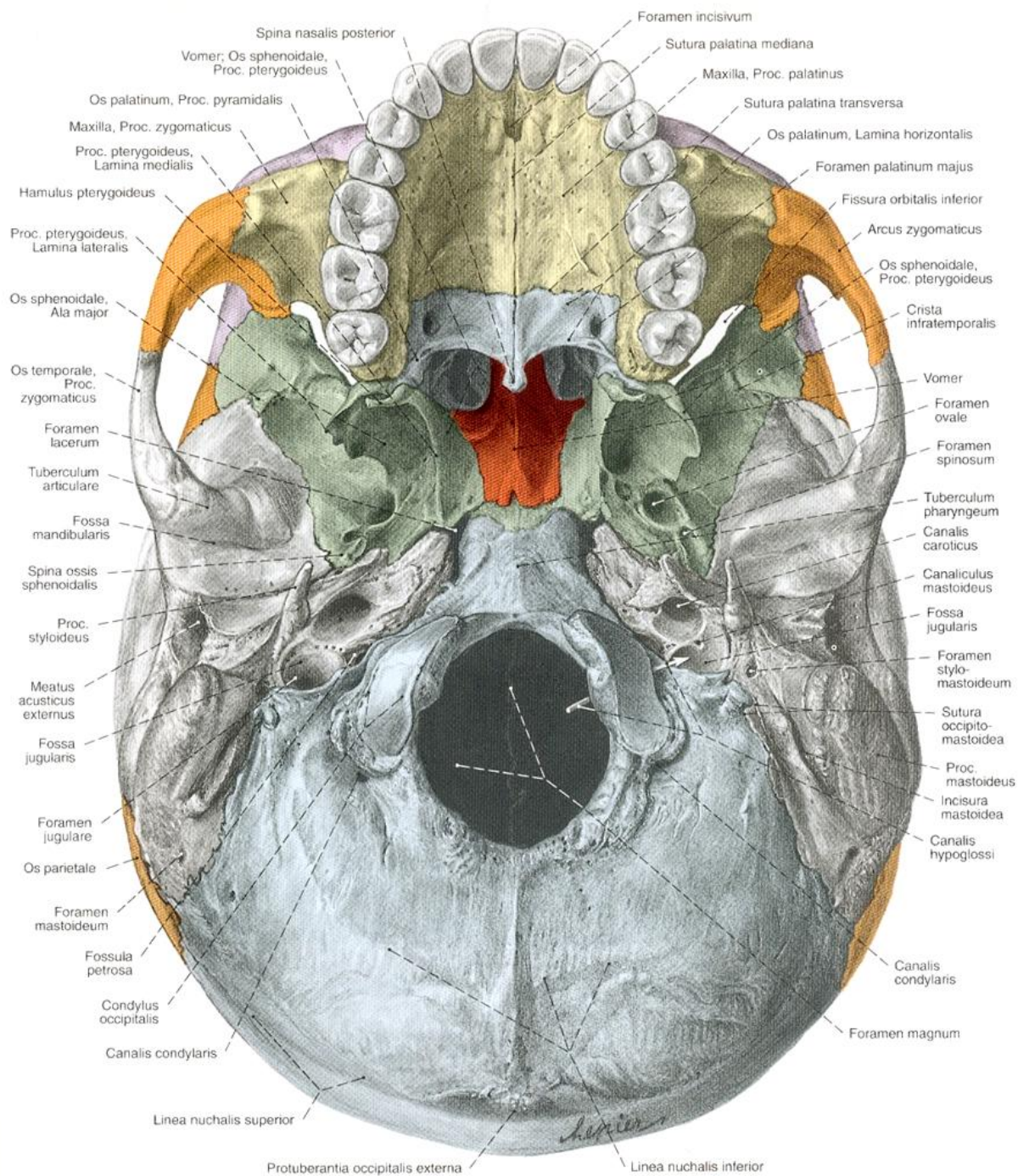


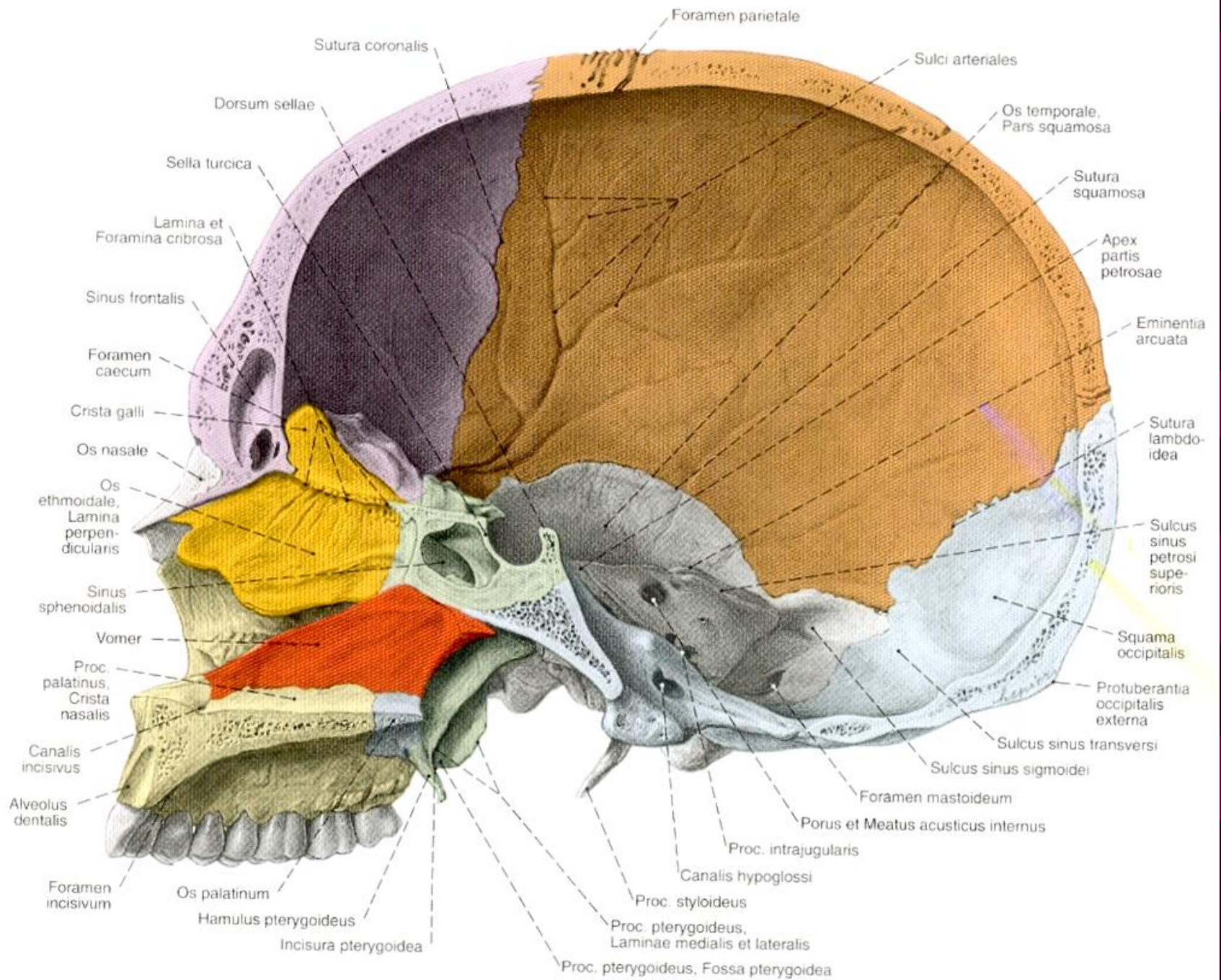
góry.



PODSTAWA CZASZKI







KOŚCI MÓZGOCZASZKI

- **Kości nieparzyste:**

- *kość czołowa – os frontale*
- *kość sitowa – os ethmoidale*
- *kość klinowa – os sphenoidale*
- *kość potyliczna – os occipitale*

- **Kości parzyste:**

- *kość ciemieniowa – os parietale*
- *kość skroniowa – os temporale*

KOŚĆ CZOŁOWA – *os frontale*

Buduje ścianę górną oczodołów i przedni dół czaszki

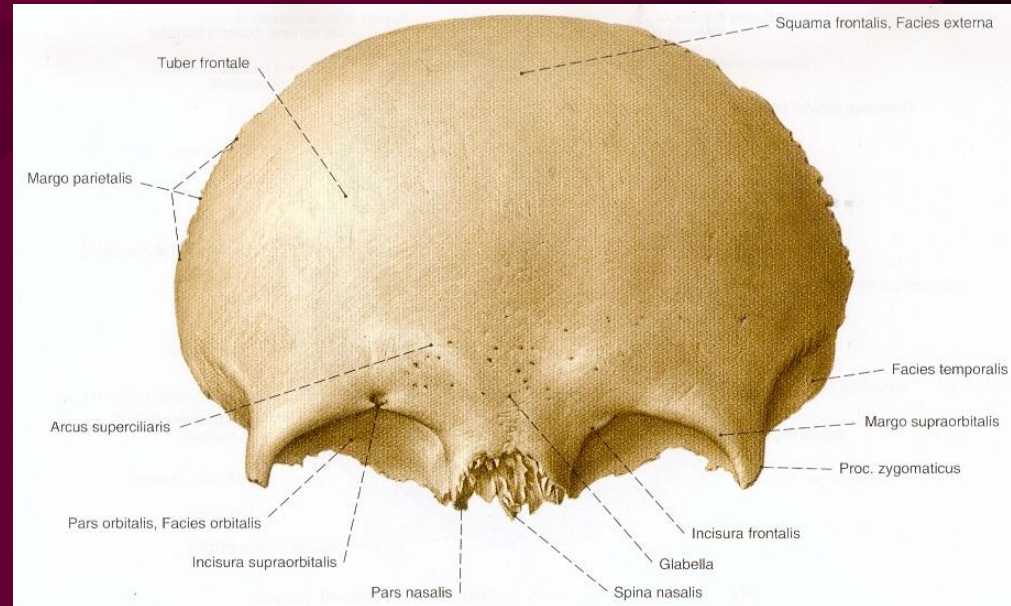
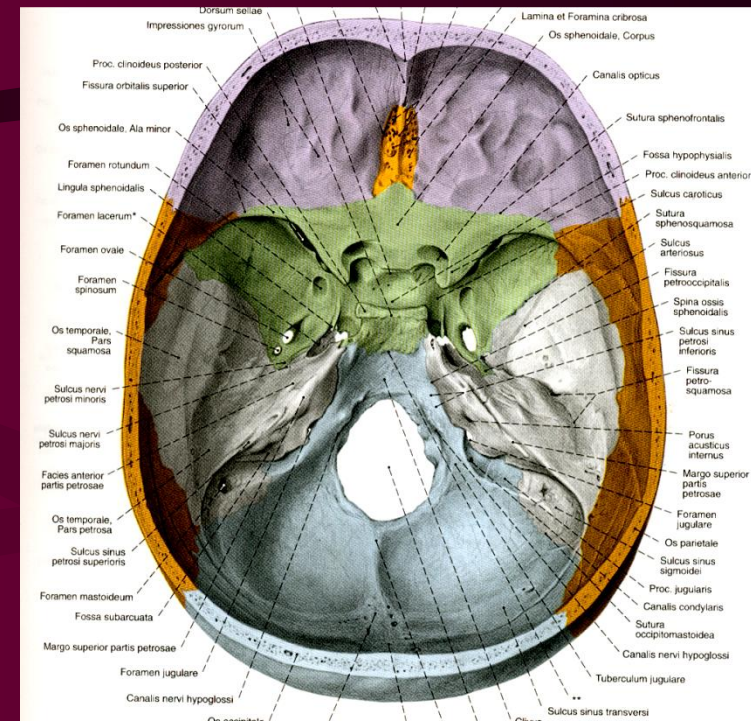
- Jest kością pneumatyczną zawiera *zatokę czołową*

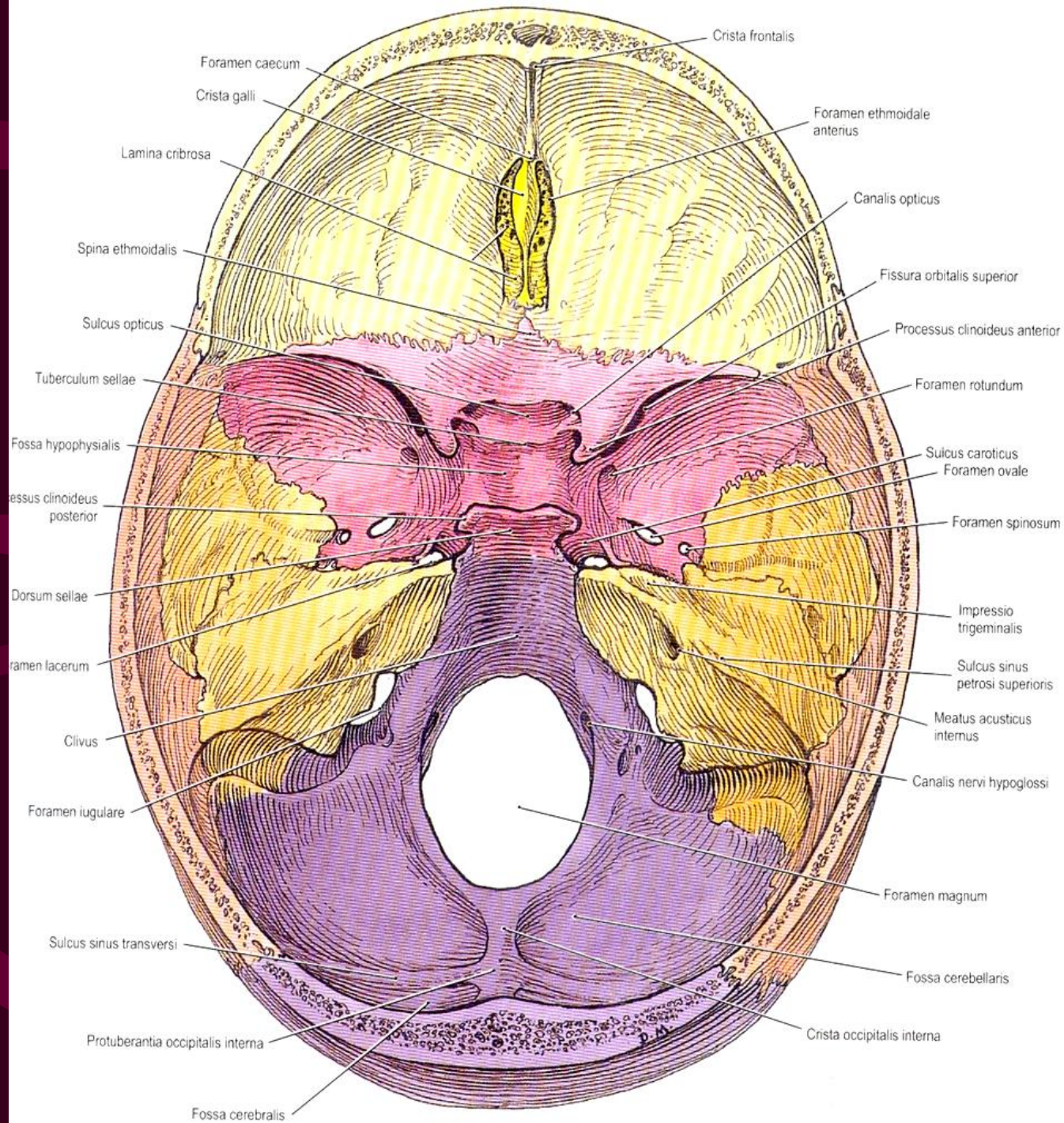
Składa się z - łuski

- części oczodołowych

- i części nosowej

- *Otwór nadoczodołowy*
- *Brzeg nadoczodołowy*
- *Łuki brwiowe*
- *Guzy czołowe*
- *Dół gruczołu łzowego*

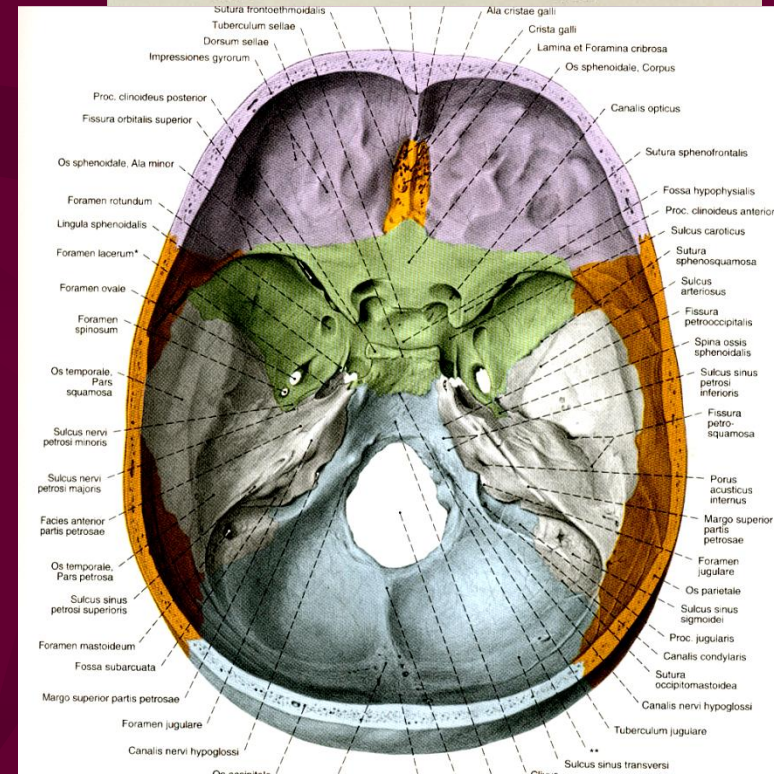
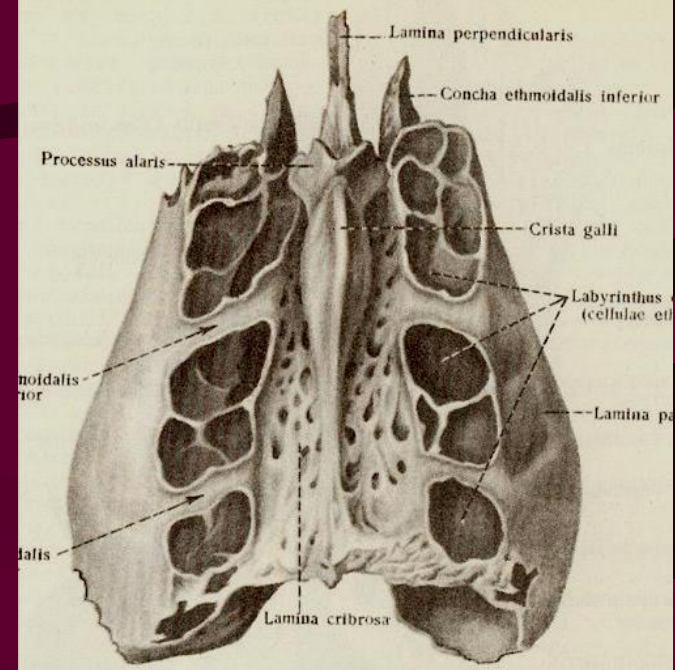


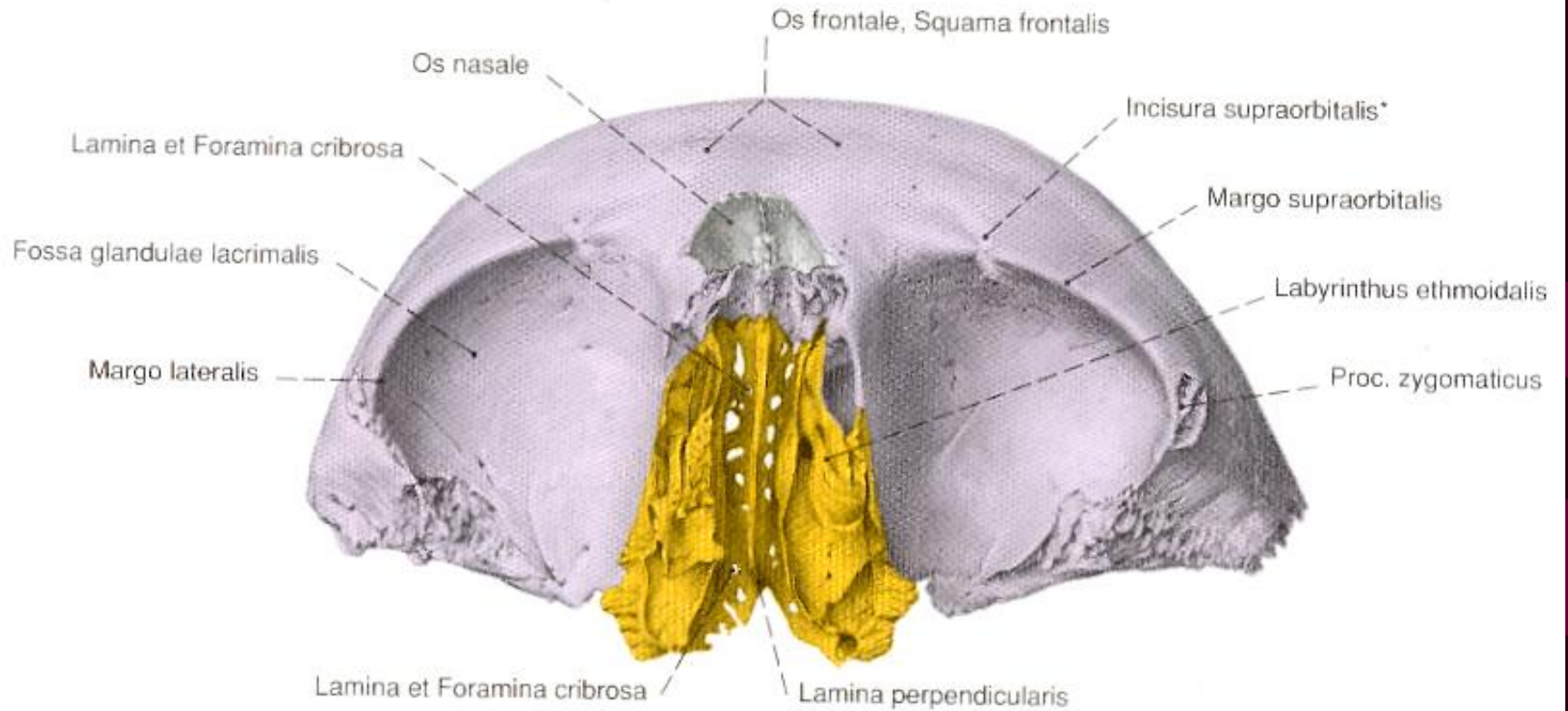



KOŚĆ SITOWA


Części:


- blaszka sitowa/ pozioma/ - **Nerwy węchowe – I para**
- blaszka pionowa
- 2 błędniki sitowe
- grzebień koguci

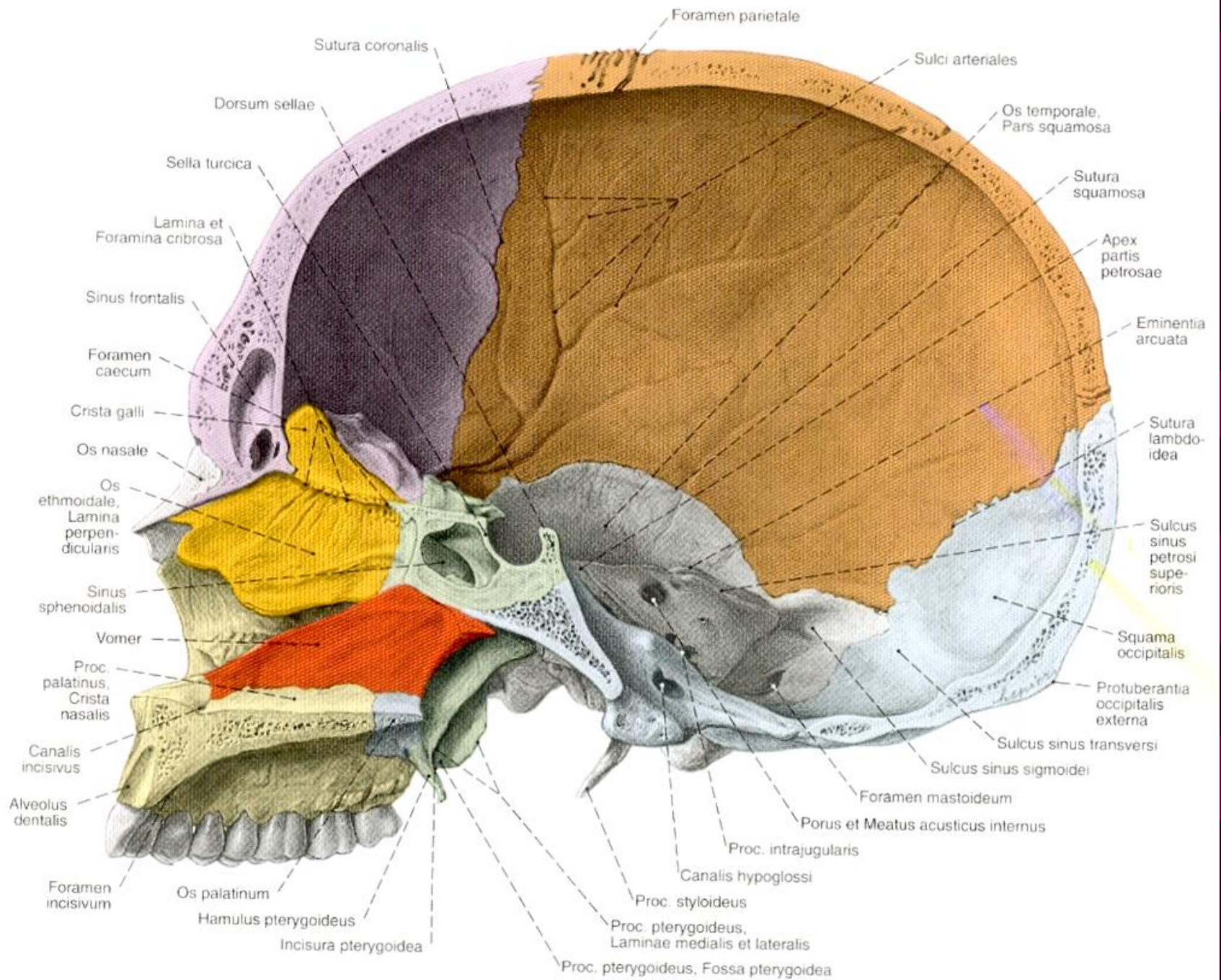


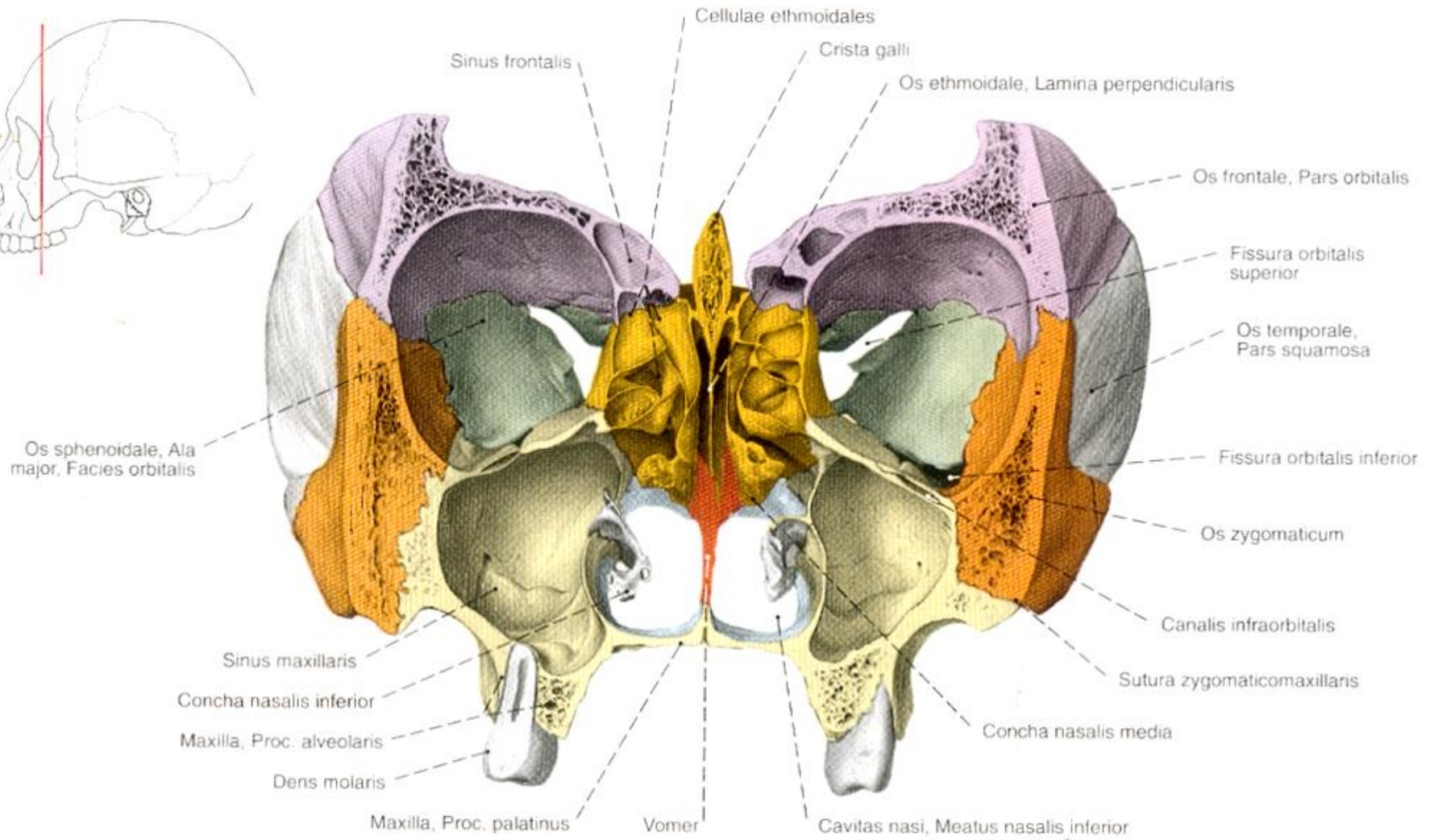
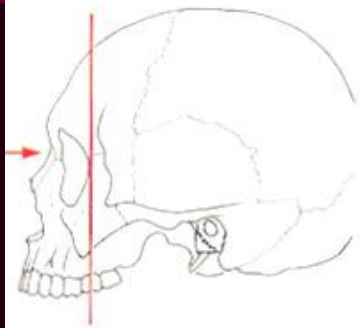


 Os frontale

 Os ethmoidale

 Os nasale



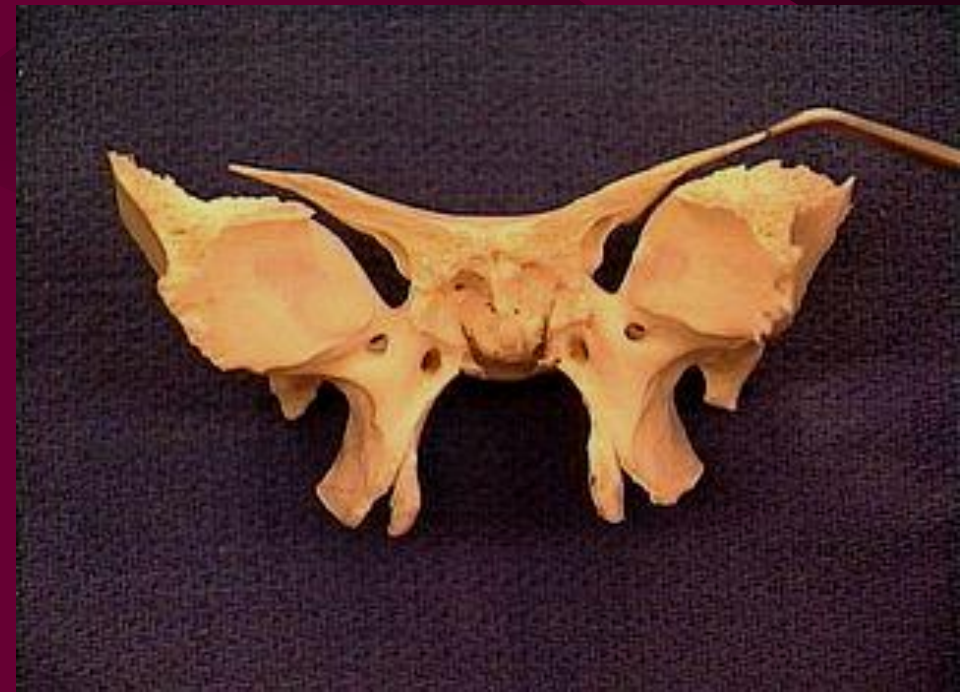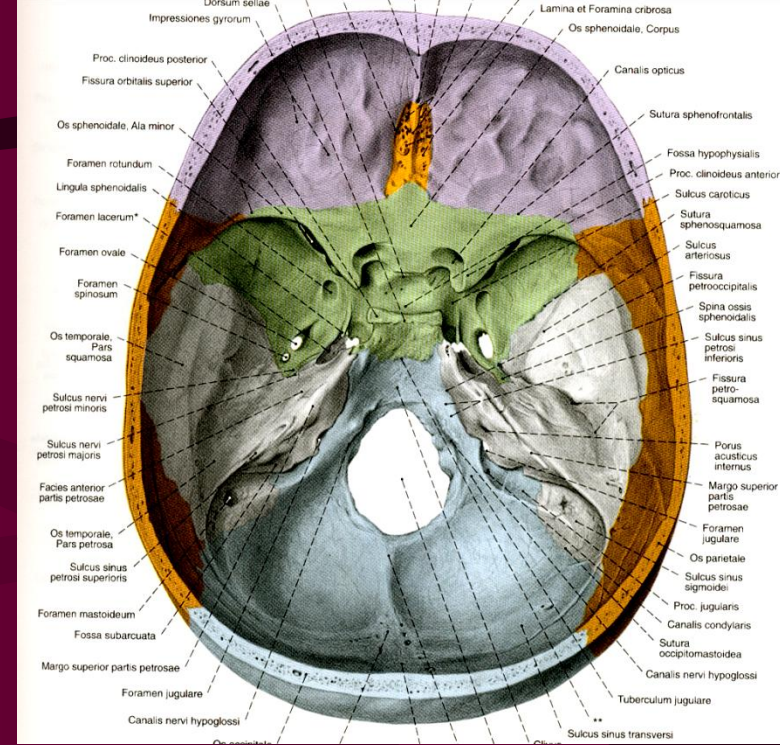


KOŚĆ KLINOWA – *os sphenoidale*

- Buduje dół środkowy czaszki
- Składa się z
-trzonu, w którym znajdują się
zatoki klinowe

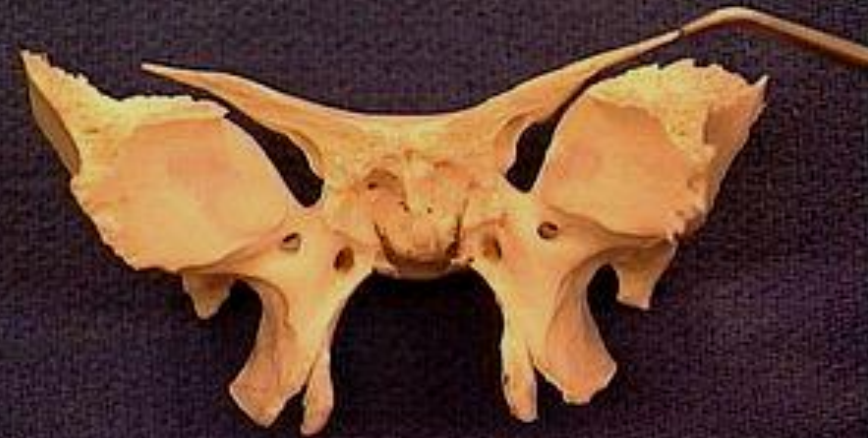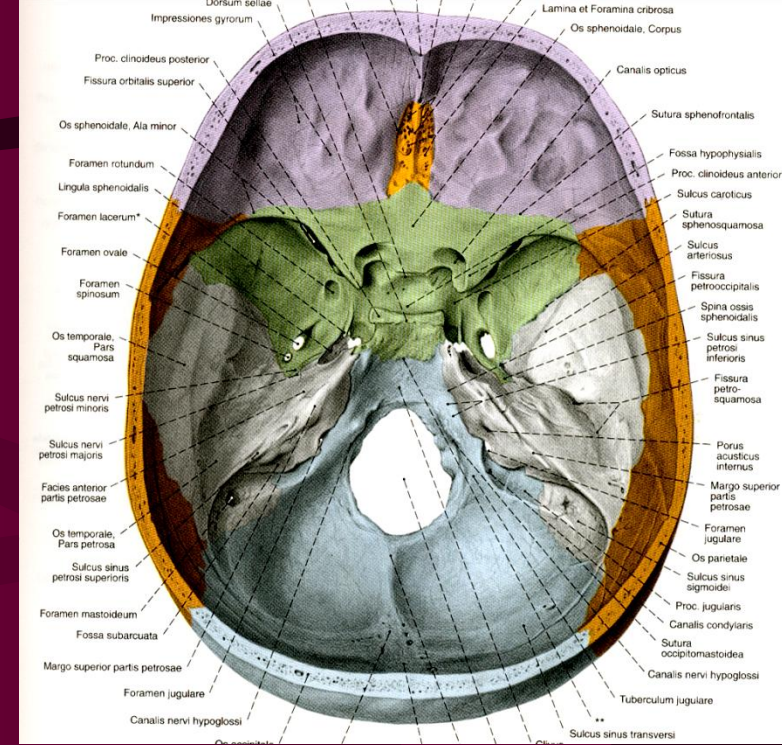
oraz z trzech par wyrostków:

- *skrzydła większe*
- *skrzydła mniejsze*
- *wyrostki skrzydłowe*
- Na górnej powierzchni trzonu znajduje się *dół przysadki mózgowej*, w którym leży przysadka mózgowa



KOŚĆ KLINOWA

- Skrzydła mniejsze ograniczają kanał nerwu wzrokowego – **nerw II**
- Między skrzydłem mniejszym a większym znajduje się **szczelina oczodołowa górna** – **nerw III, IV, VI, V₁**
- W skrzydle większym:
 - -**otwór okrągły** – **nerw V₂**
 - -**otwór owalny** – **nerw V₃**

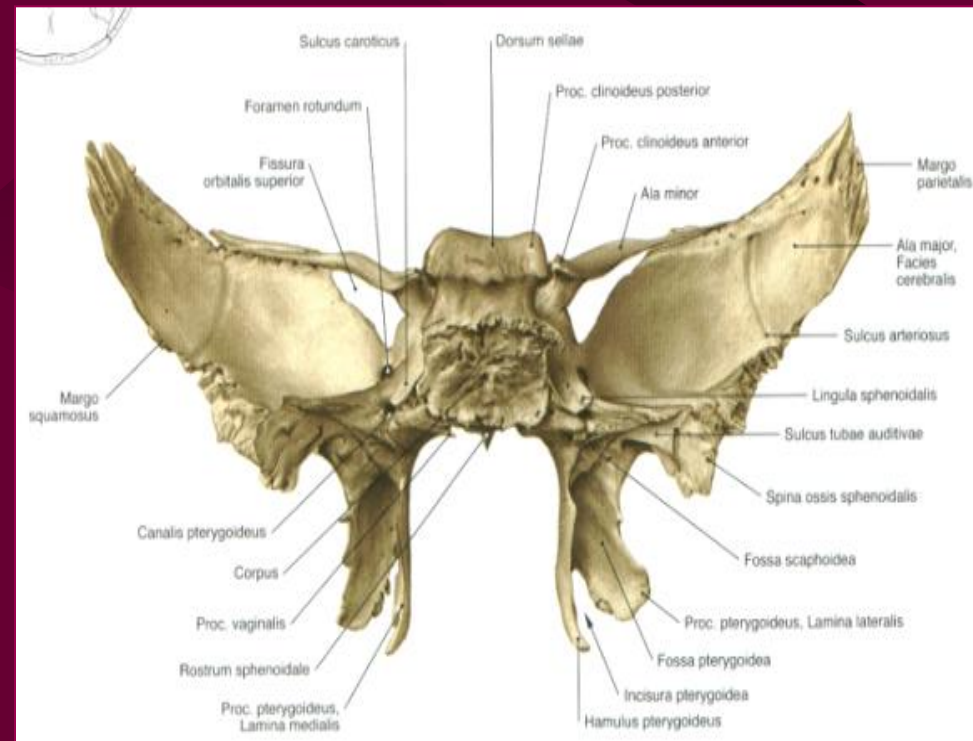
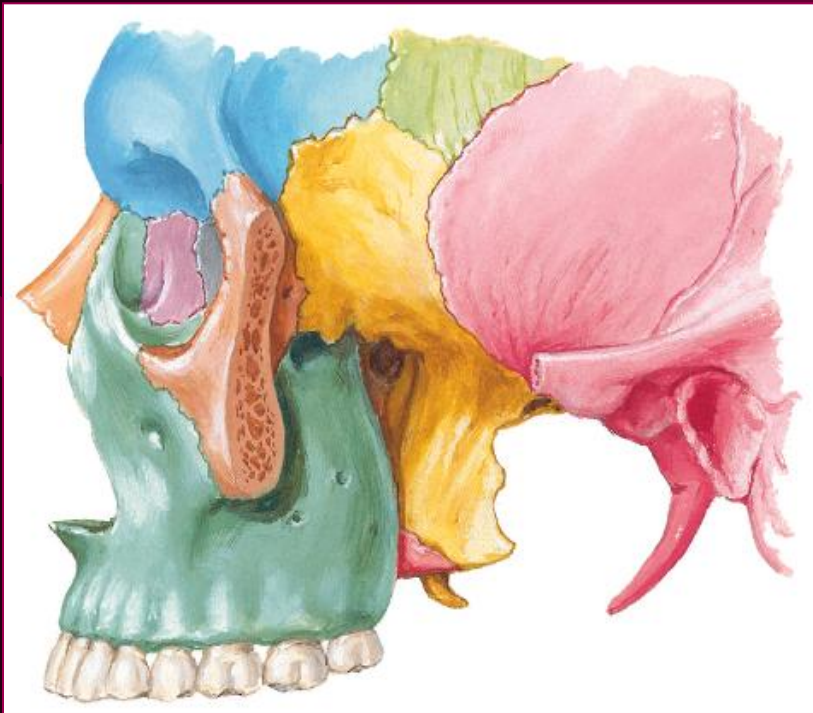


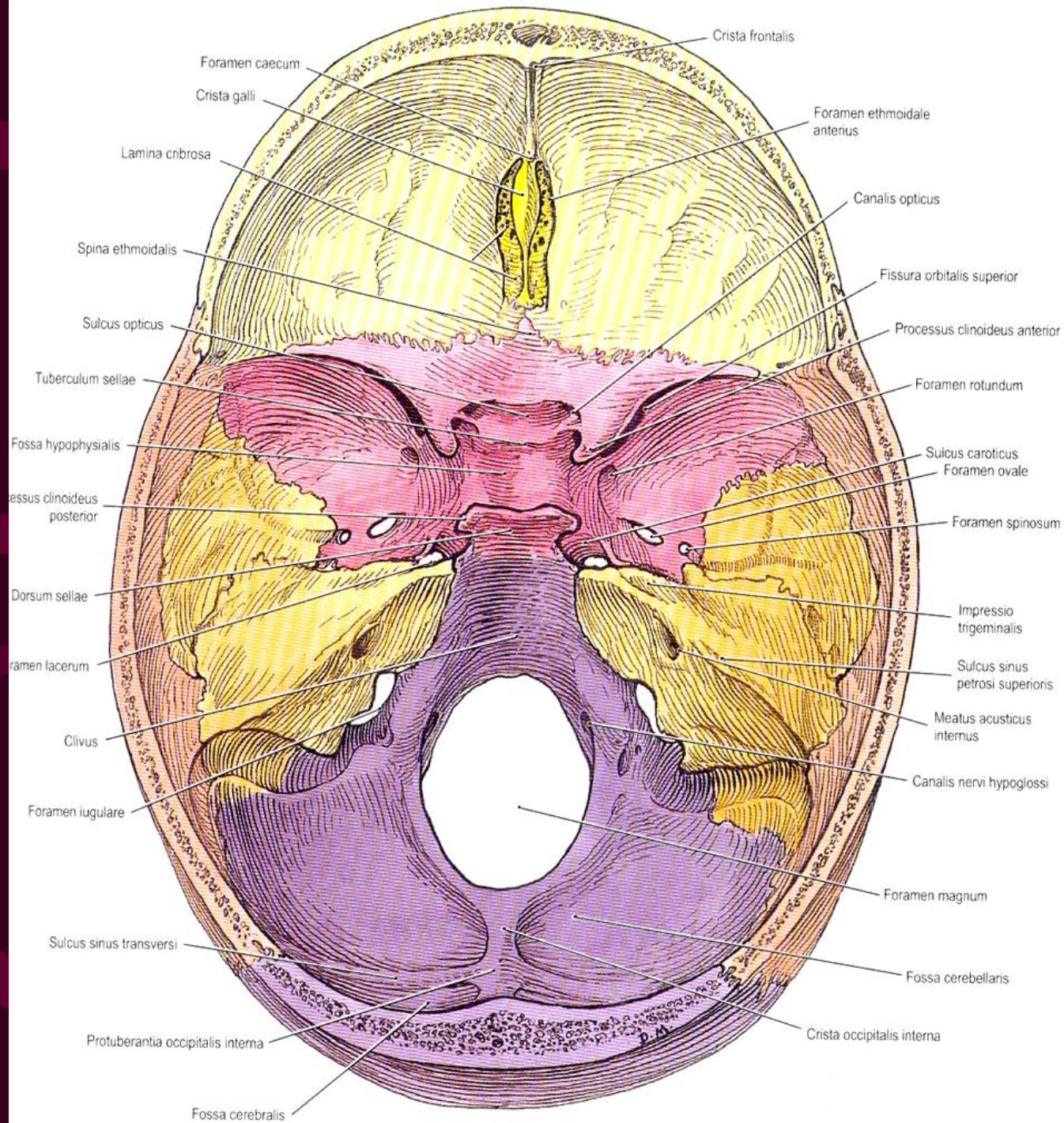
Wyrastek skrzydłowy - odchodzi ku dołowi od skrzydła większego i trzonu

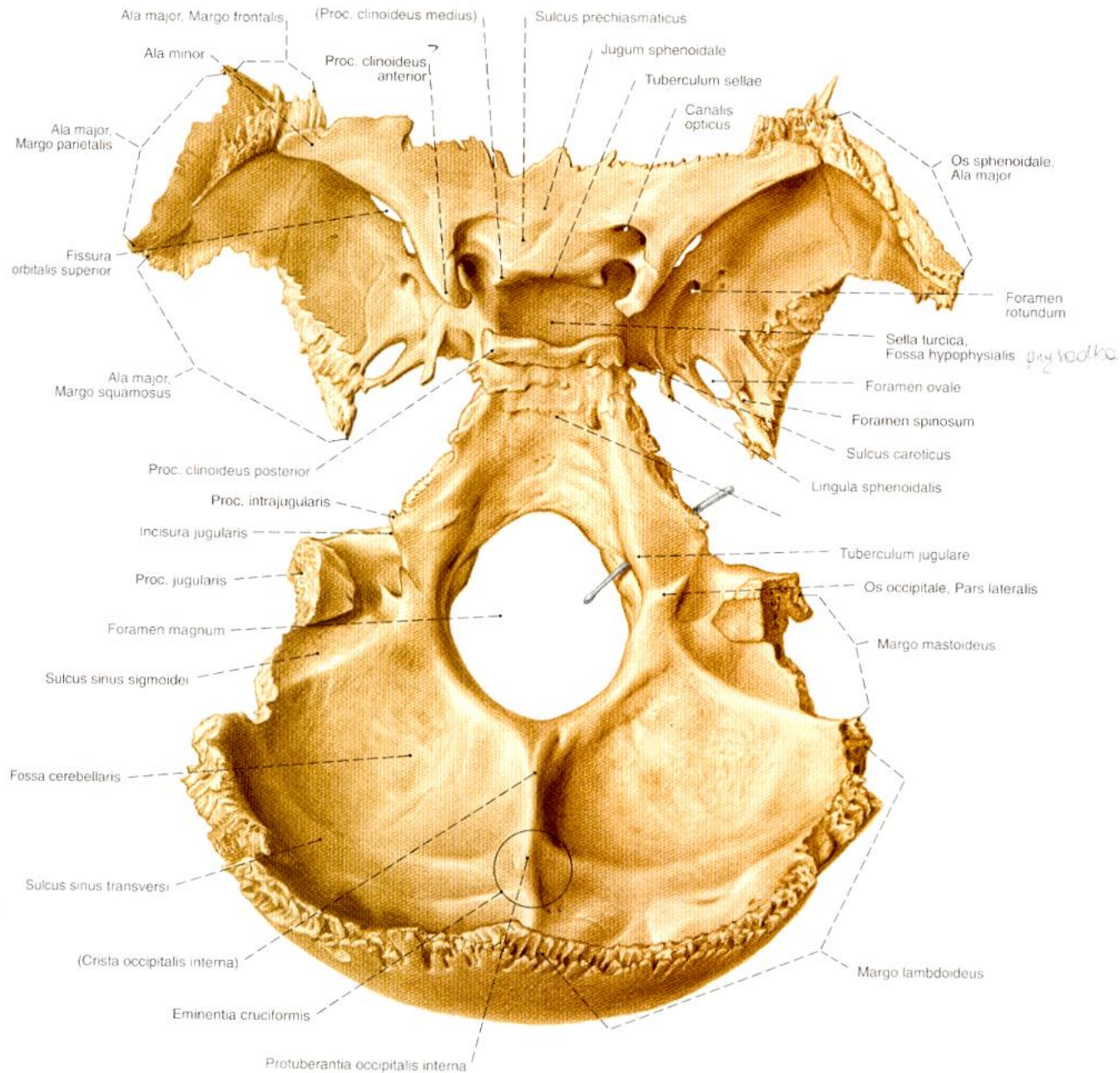
Składa się z:

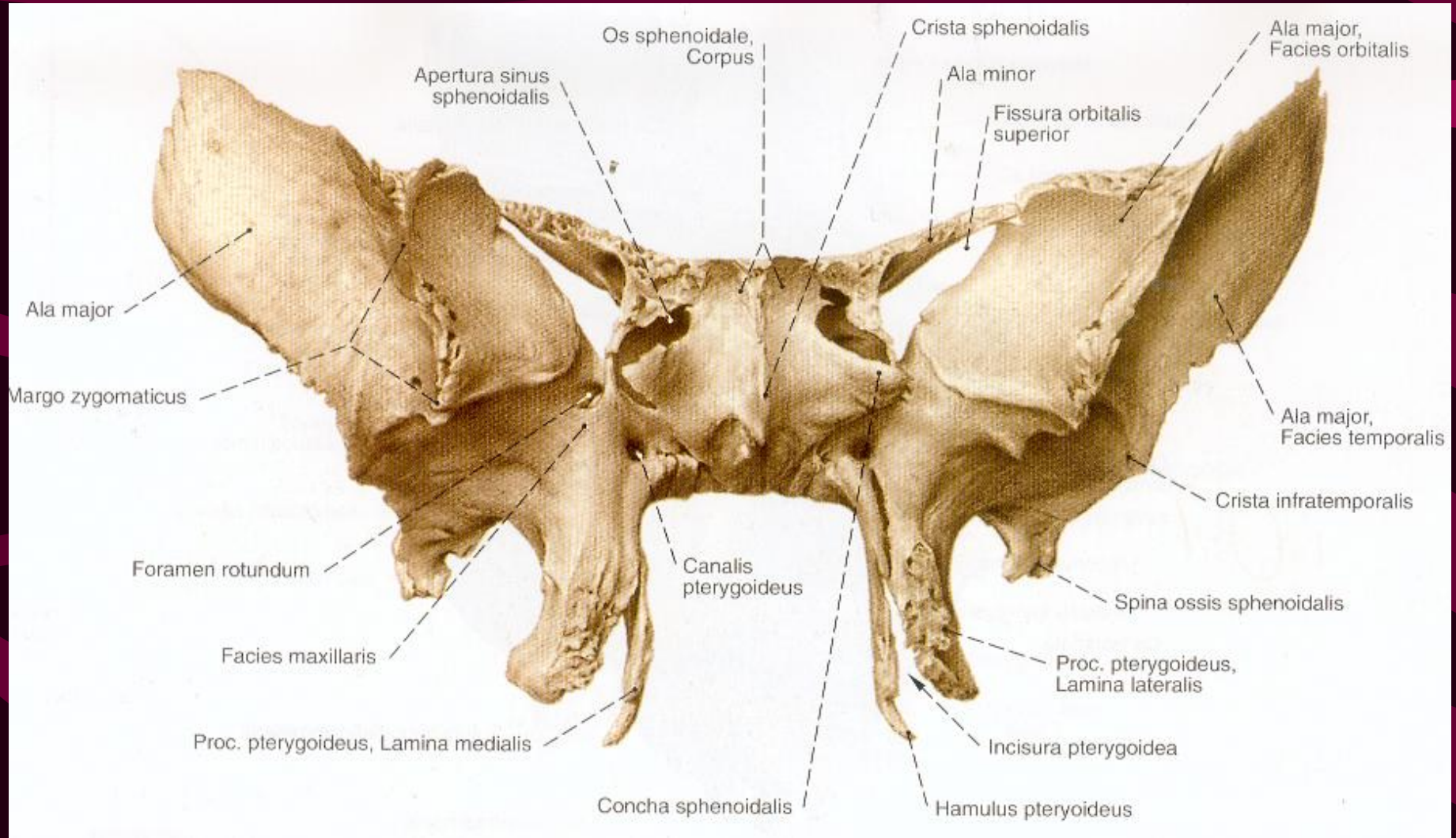
- blaszki przyśrodkowej
- blaszki bocznej

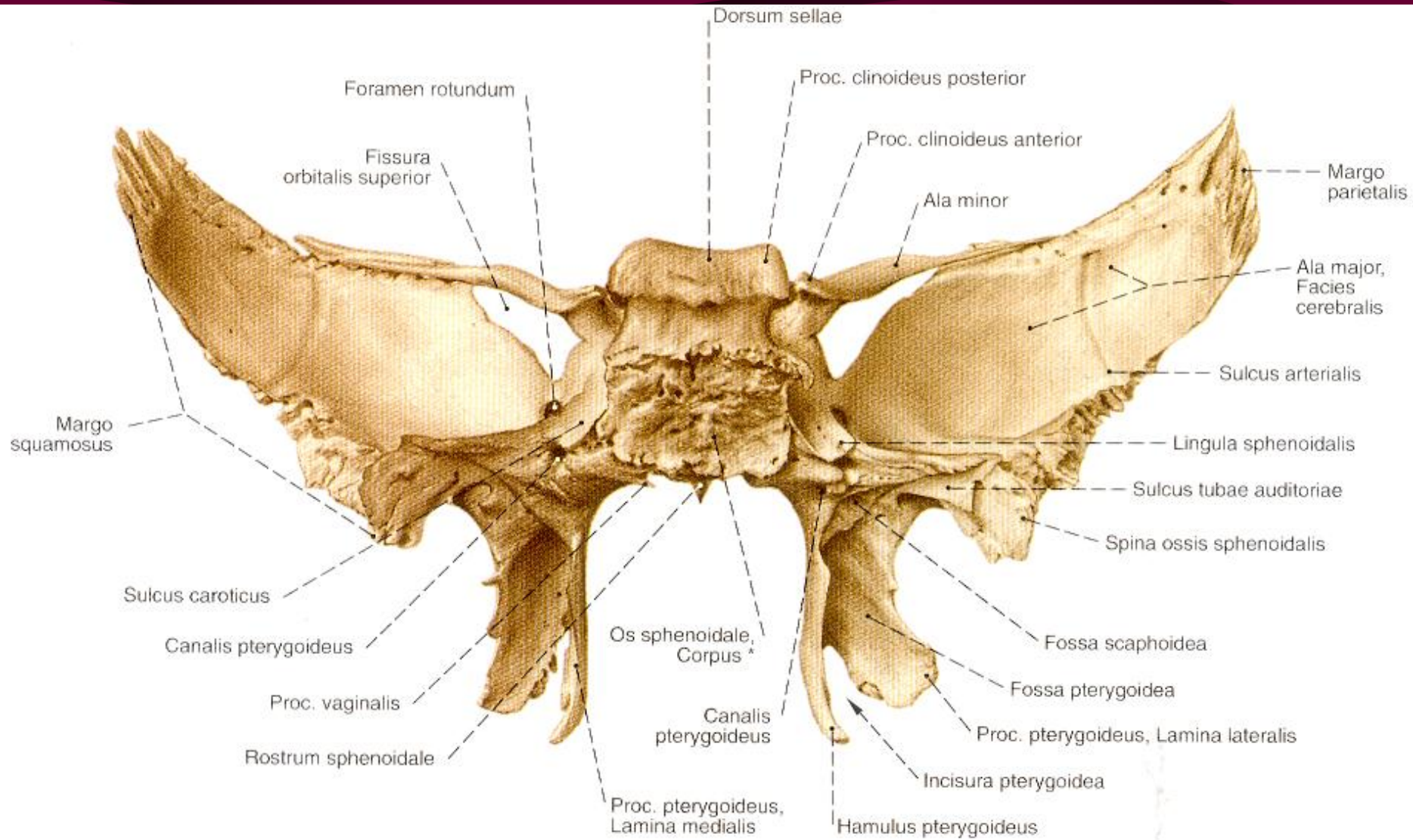
Dół skrzydłowy- miejsce przyczepu mięśnia skrzydłowego przyśrodkowego











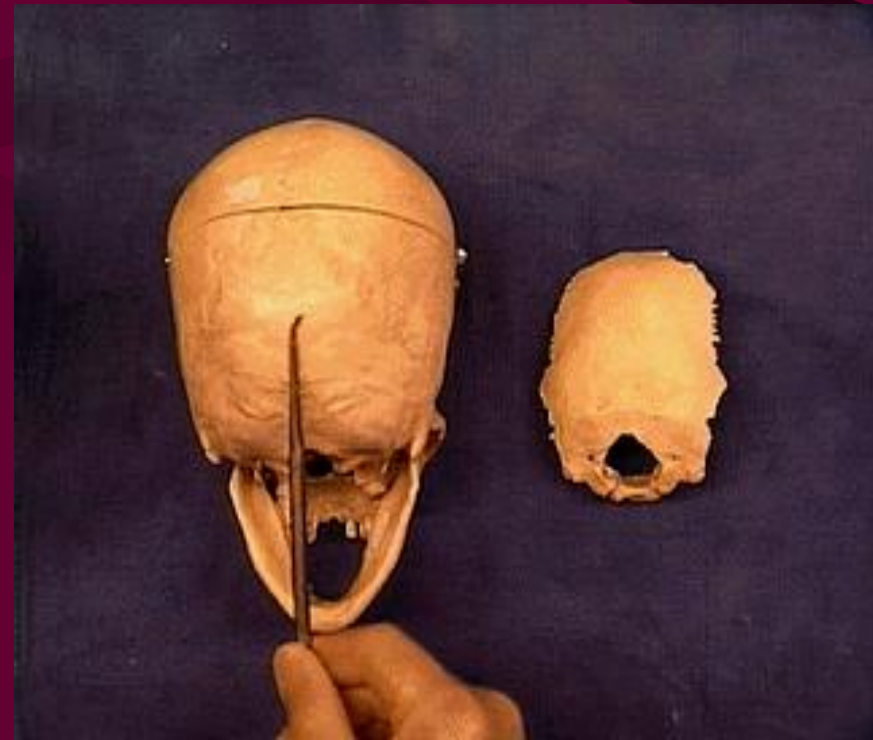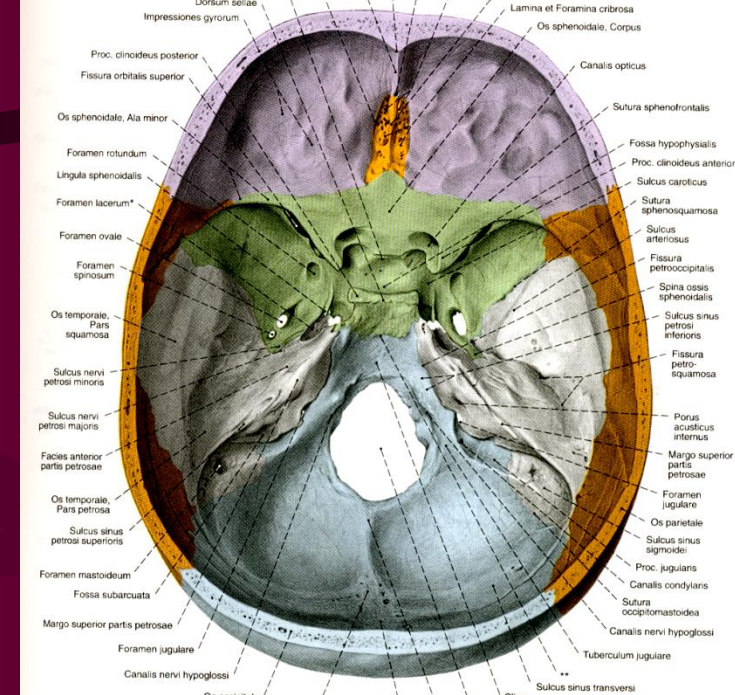
KOŚĆ POTYLICZNA

os occipitale

Części:

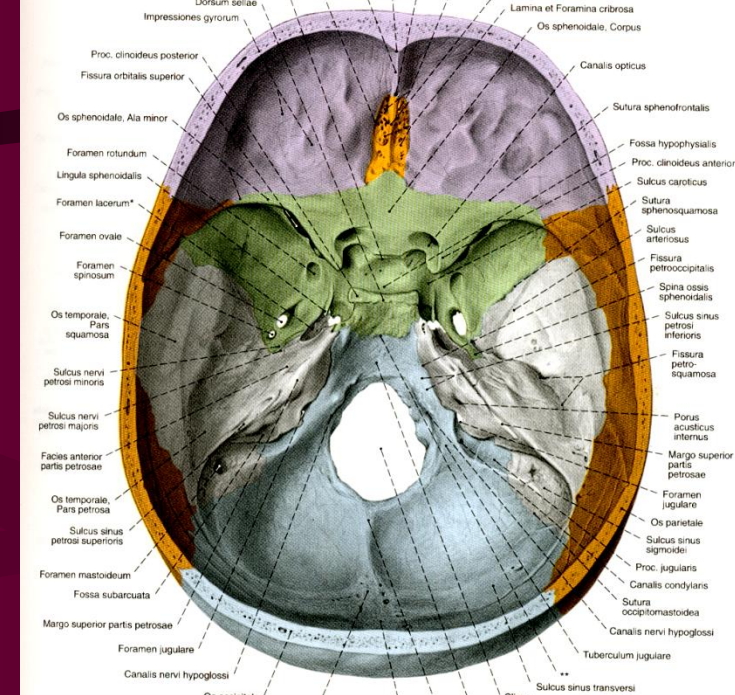
- część podstawna
- 2 części boczne
- łuska

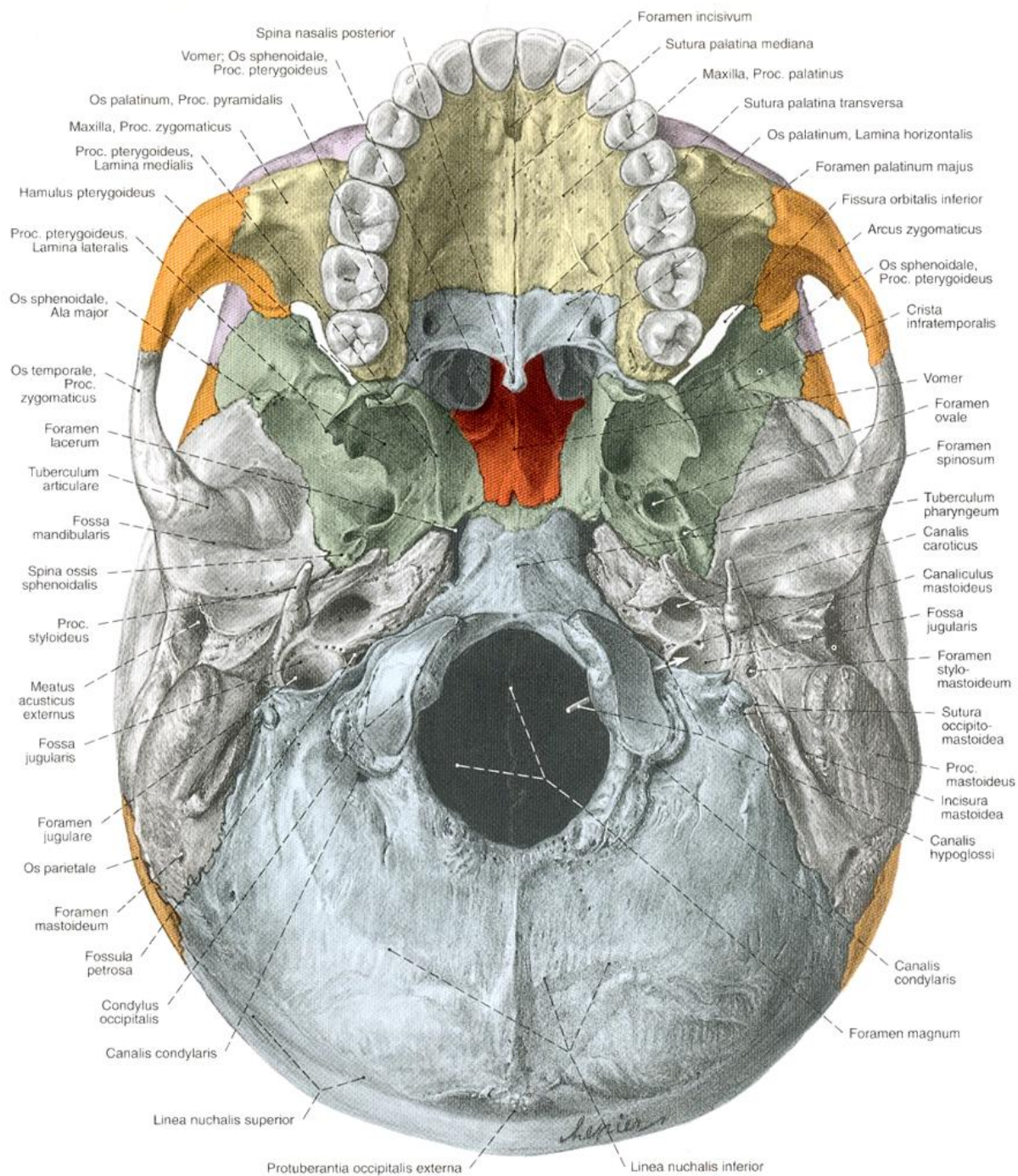
Ogranicza ona razem z kością skroniową **otwór szyjny**

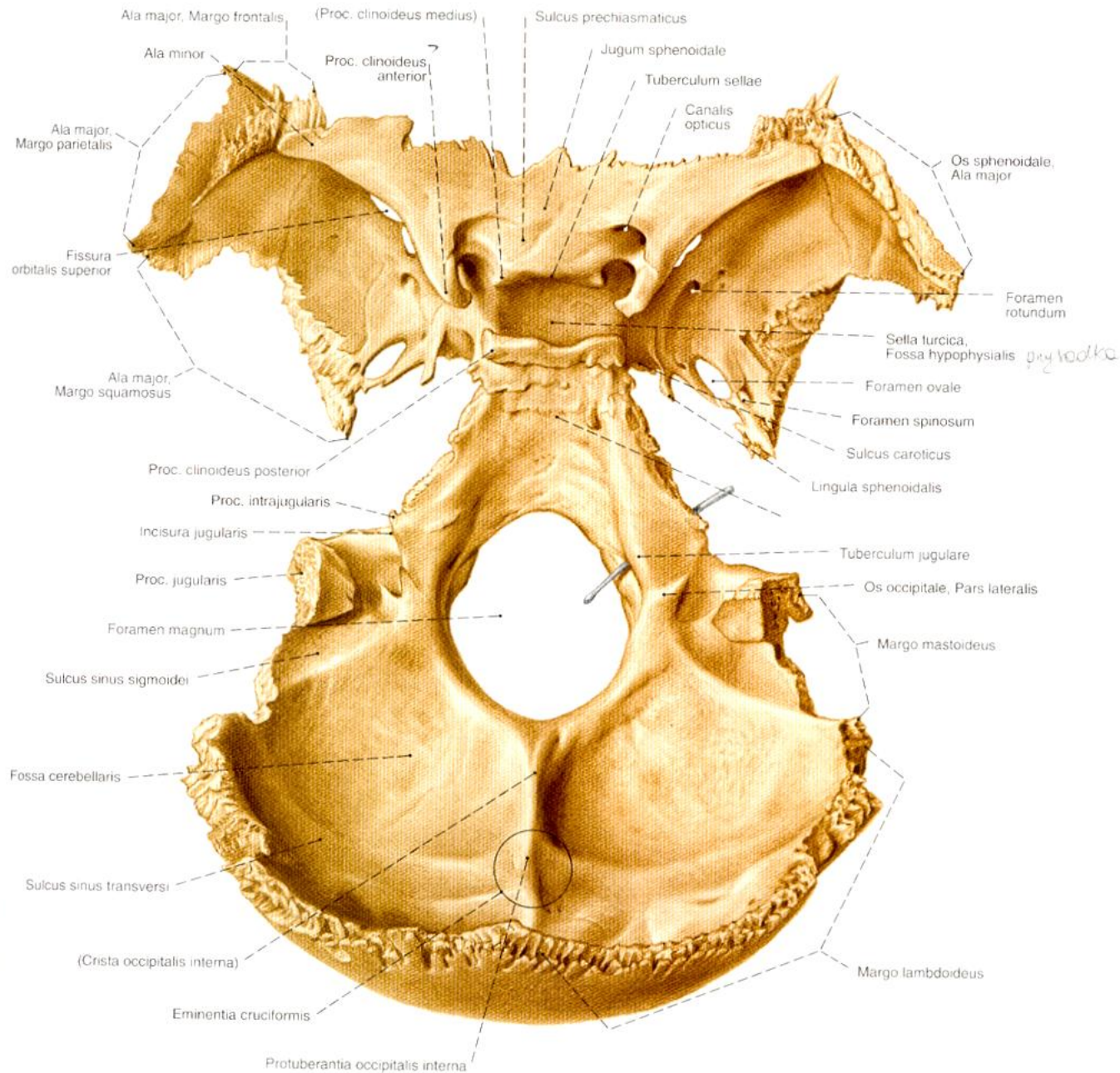


KOŚĆ POTYLICZNA – *os occipitale*

- Buduje dół tylny czaszki, a łuska tworzy sklepienie
- Części kości ograniczają *otwór wielki* w którym rdzeń przedłużony przechodzi w rdzeń kręgowy
- Na powierzchni zewnętrznej znajdują się *kłykcie potyliczne*, które służą do połączenia z kręgiem szczytowym
- Powyżej kłykcia leży kanał nerwu podjęzykowego – **nerw XII**







KOŚĆ SKRONIOWA

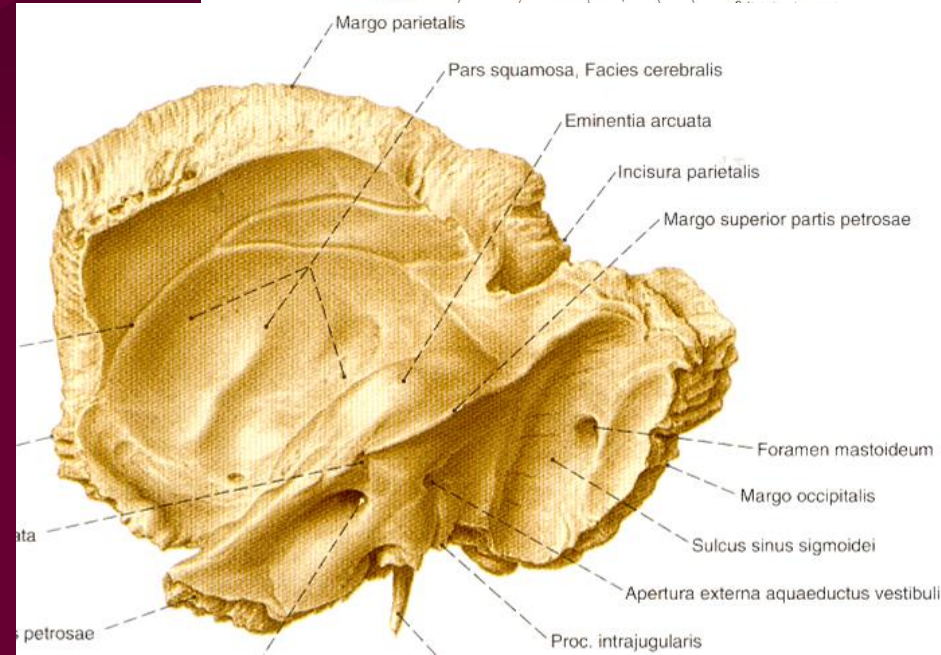
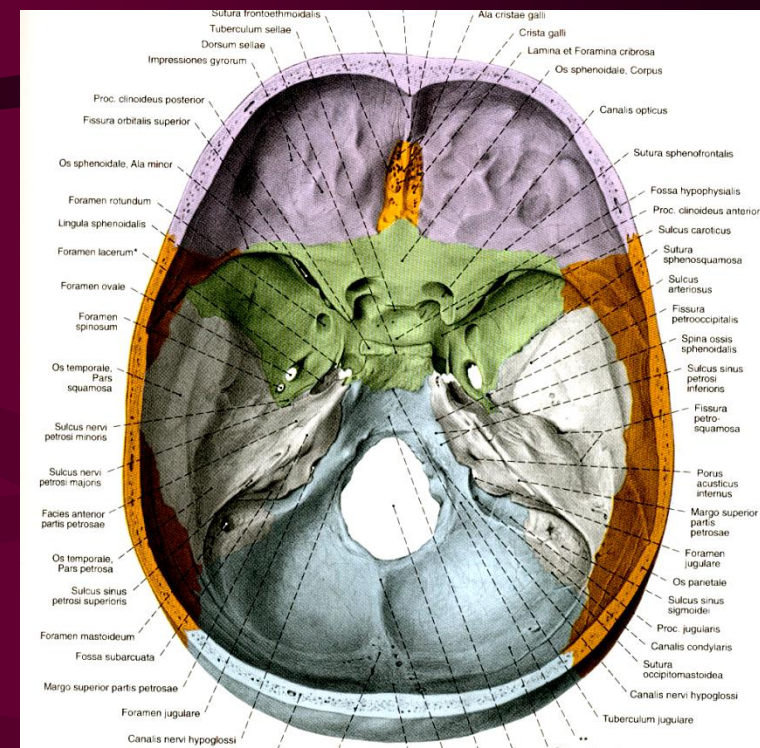
część skalista (piramida) –

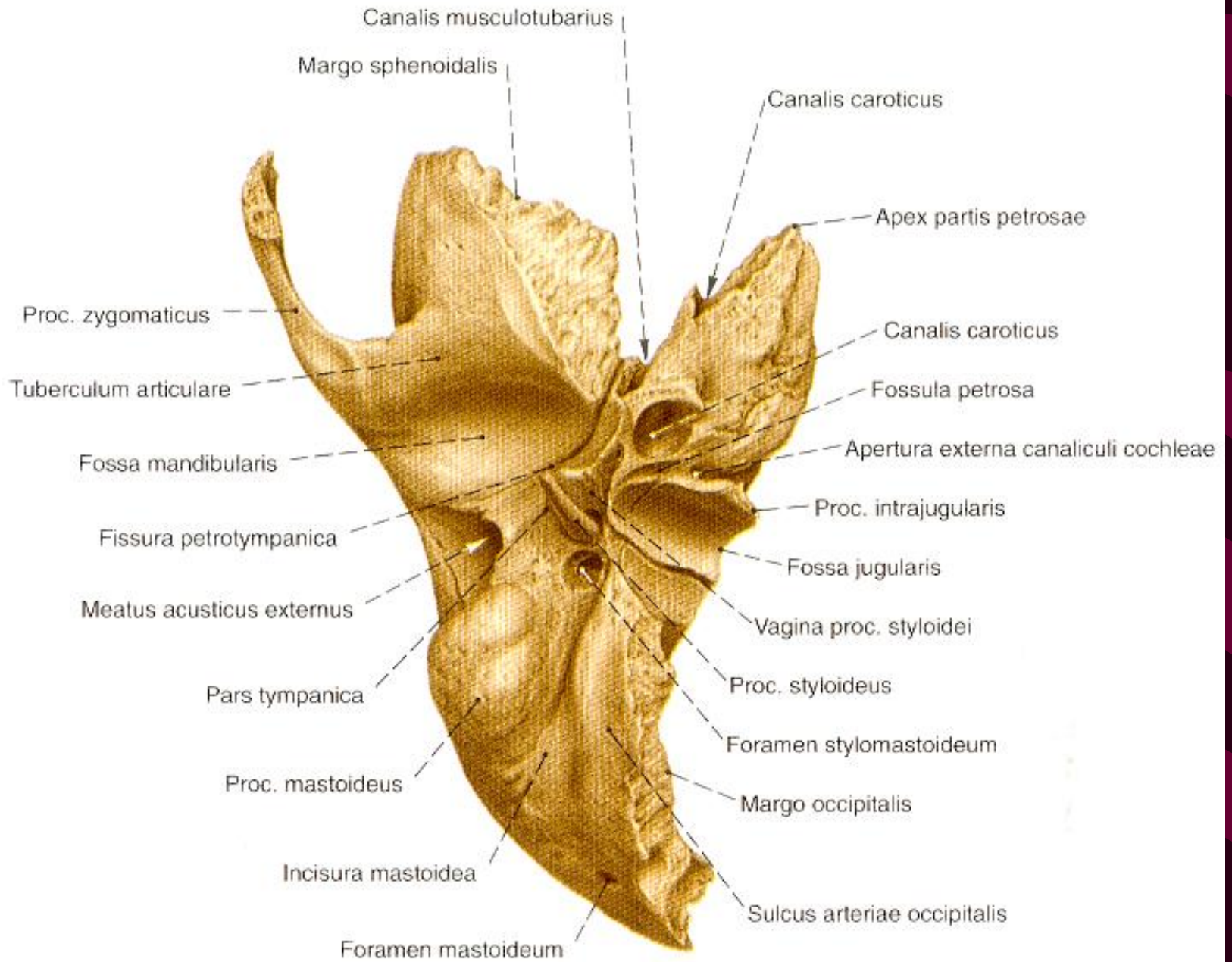
wewnątrz niej leży narząd słuchu i równowagi (ucho środkowe i wewnętrzne)

- Na powierzchni dolnej piramidy:
 - kanał tętnicy szyjnej
 - wyrostek rylcowaty
 - otwór rylcowo-sutkowy – **nerw VII**

Na powierzchni tylnej – otwór słuchowy wewnętrzny – **nerw VII i VIII**

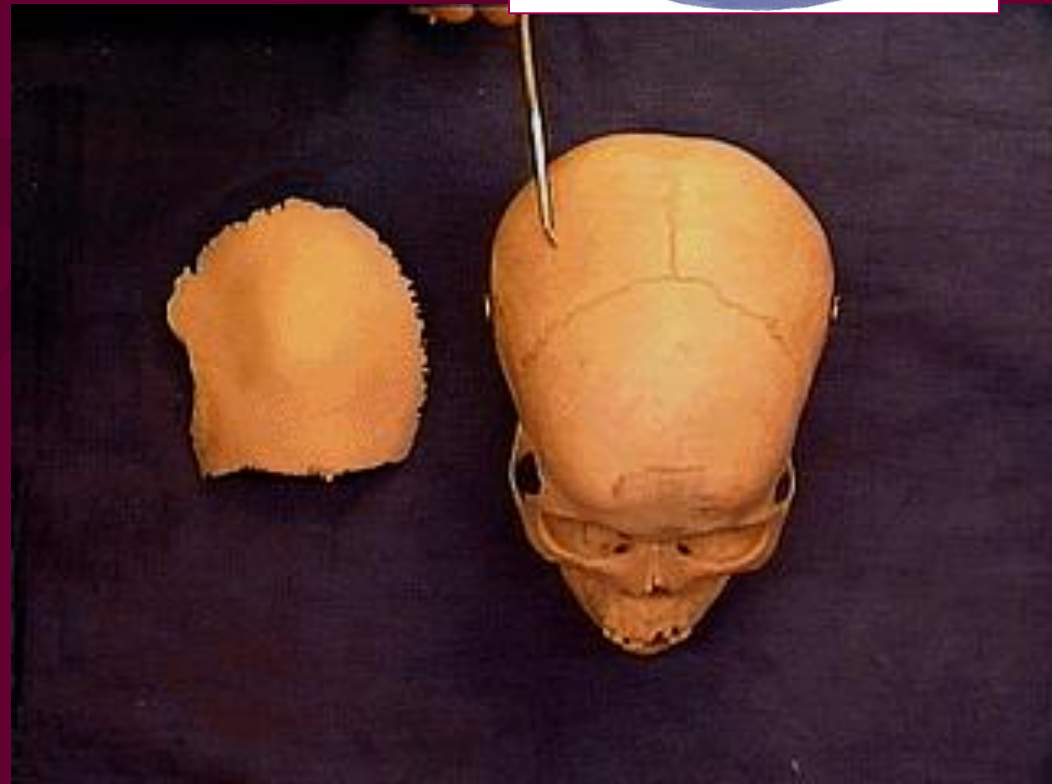
Pomiędzy piramidą a częścią boczną kości potylicznej znajduje się:
otwór szyjny – nerw IX, X, XI





KOŚĆ CIEMIENIOWA – os parietale

- Wchodzi w skład sklepienia czaszki, czworokątna, płaska kość, na kątach kości u dzieci leżą ciemiączka



Nerwy czaszkowe

- I- Nerw węchowy- Blaszka sitowa kości sitowej
- II- Nerw wzrokowy- Kanał wzrokowy
- III- Nerw okoruchowy- Szczelina oczodołowa górna
- IV- Nerw błoczkowy - Szczelina oczodołowa górna
- V1- Nerw oczny-
- V2- Nerw szczękowy- Otwór okrągły
- V3- Nerw żuchwowy- Otwór owalny
- VI- Nerw odwodzący- Szczelina oczodołowa górna
- VII- Nerw twarzowy- Przewód słuchowy wewnętrzny /otwór rylcowo-sutkowy
- VIII- Nerw przedsionkowo-ślimakowy- Przewód słuchowy wew.
- IX- Nerw językowo-gardłowy- Otwór żyły szyjnej
- X- Nerw błędny- Otwór żyły szyjnej
- XI- Nerw dodatkowy- Otwór żyły szyjnej
- XII- Nerw podjęzykowy- Kanał nerwu podjęzykowego

KOŚCI TWARZOCZASZKI

- **Kości parzyste:**

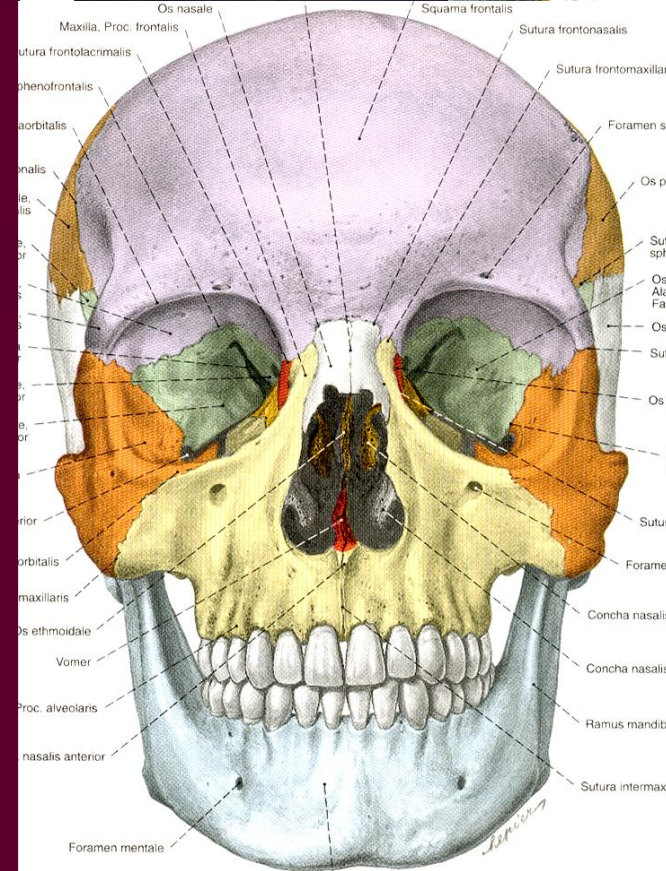
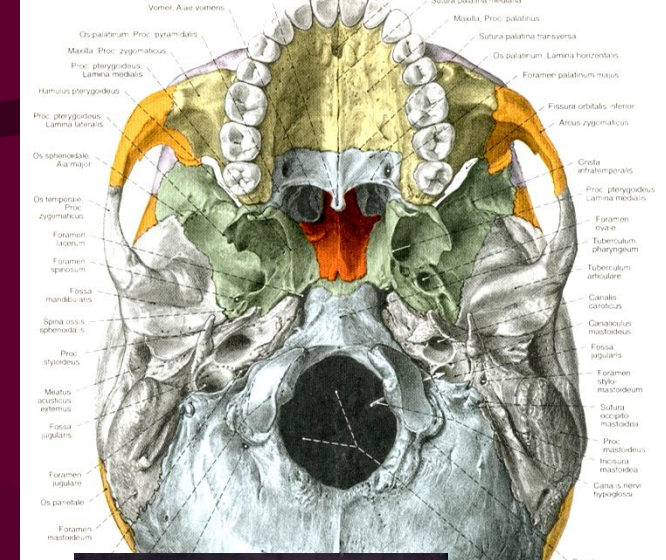
- szczęka - **maxilla**
- kość łzowa – **os lacrimale**
- kość nosowa – **os nasale**
- kość jarzmowa – **os zygomaticum**
- kość podniebienna – **os palatinum**
- małżowina nosowa dolna – **concha nasalis inferior**

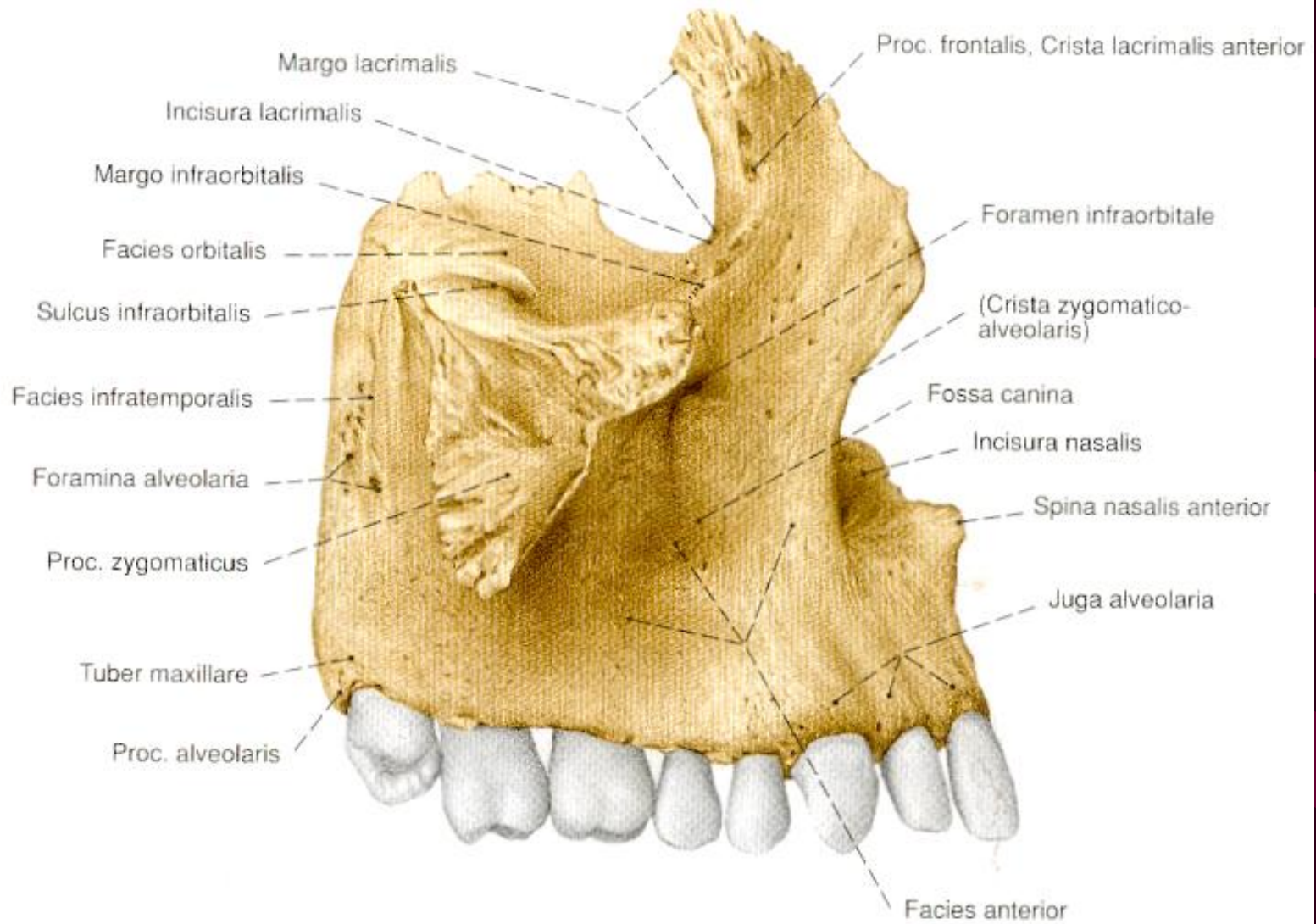
- **Kości nieparzyste:**

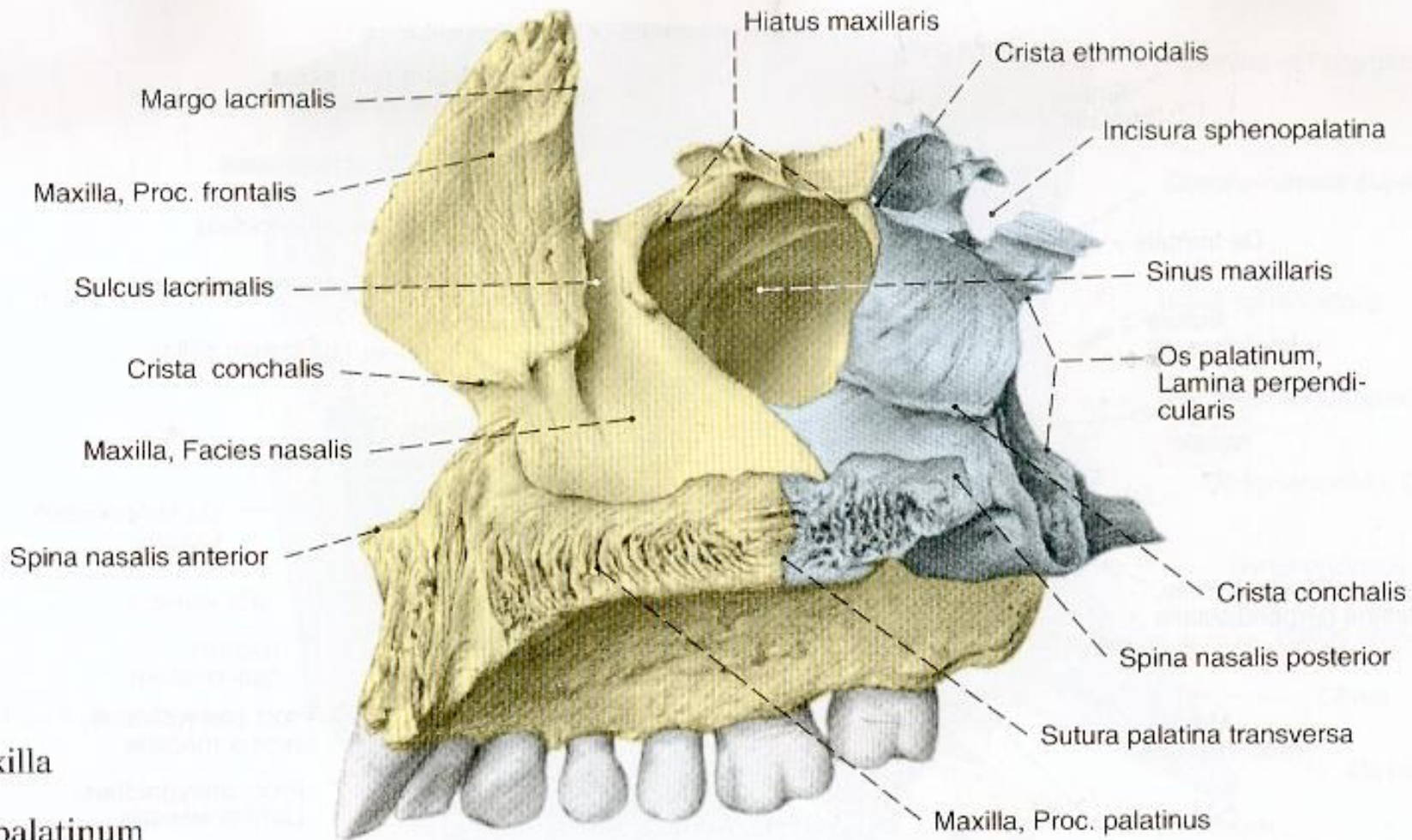
- żuchwa - **mandibula**
- lemiesz - **vomer**
- kość gnykowa – **os hyoideum**

SZCZĘKA- *maxilla*

- Buduje ściany oczodołu, jamy nosowej i ustnej
- Składa się z **trzonu** i 4 wyrostków
 - **trzon** zawiera jamę wypełnioną powietrzem *zatokę szczękową i otwór podoczodołowy*
 - **wyrostek zębodołowy** stanowi przedłużenie trzonu i znajdują się w nim *zębodoły*
 - **wyrostek podniebienny** tworzy podniebienie twarde
 - **wyrostek jarzmowy** łączy się z kością jarzmową
 - **wyrostek czołowy** łączy się z kością czołową







Maxilla

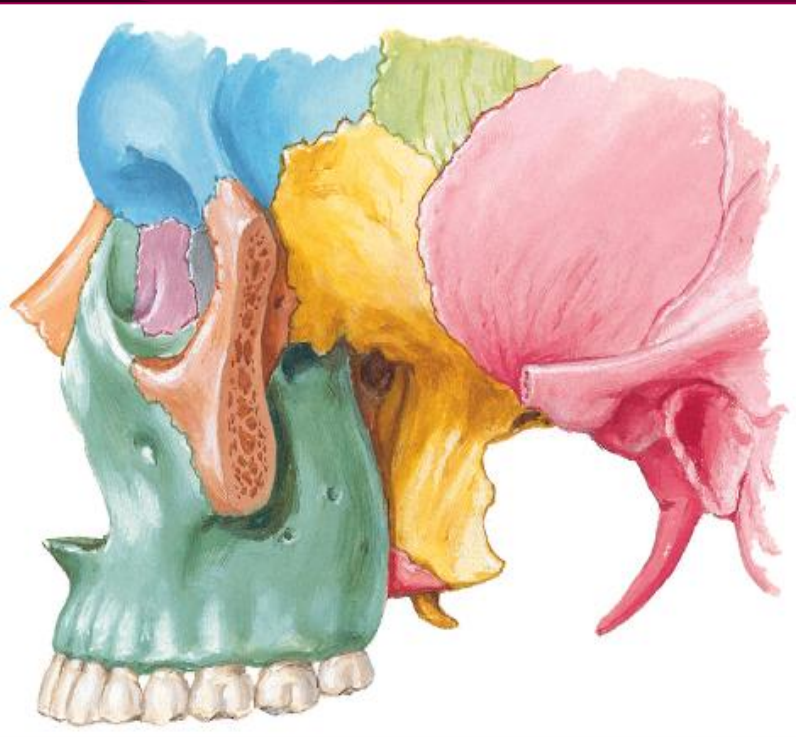
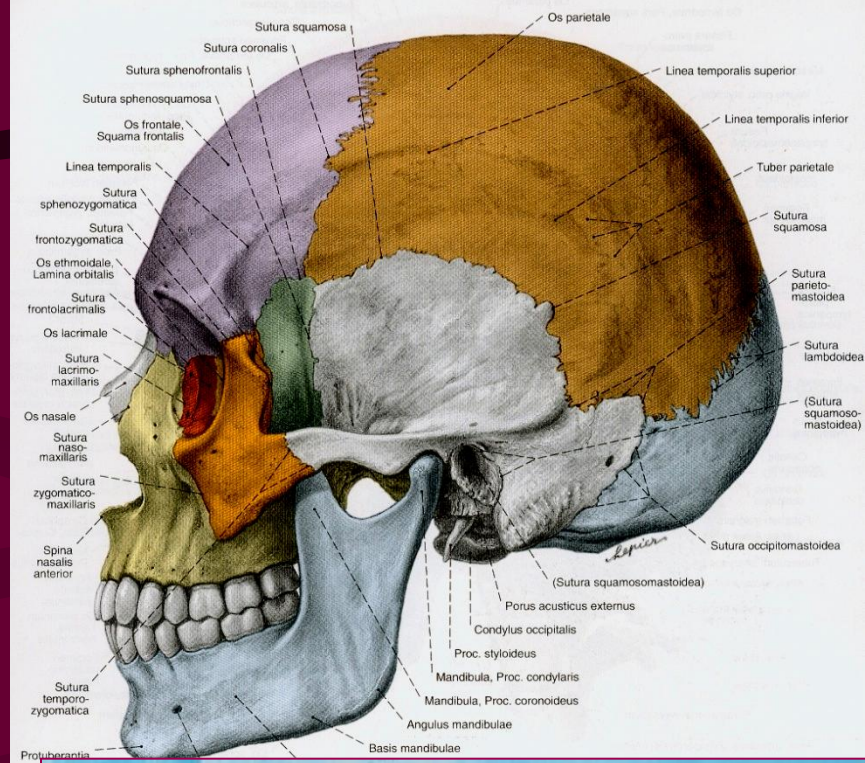


Os palatinum

KOŚĆ ŁZOWA –

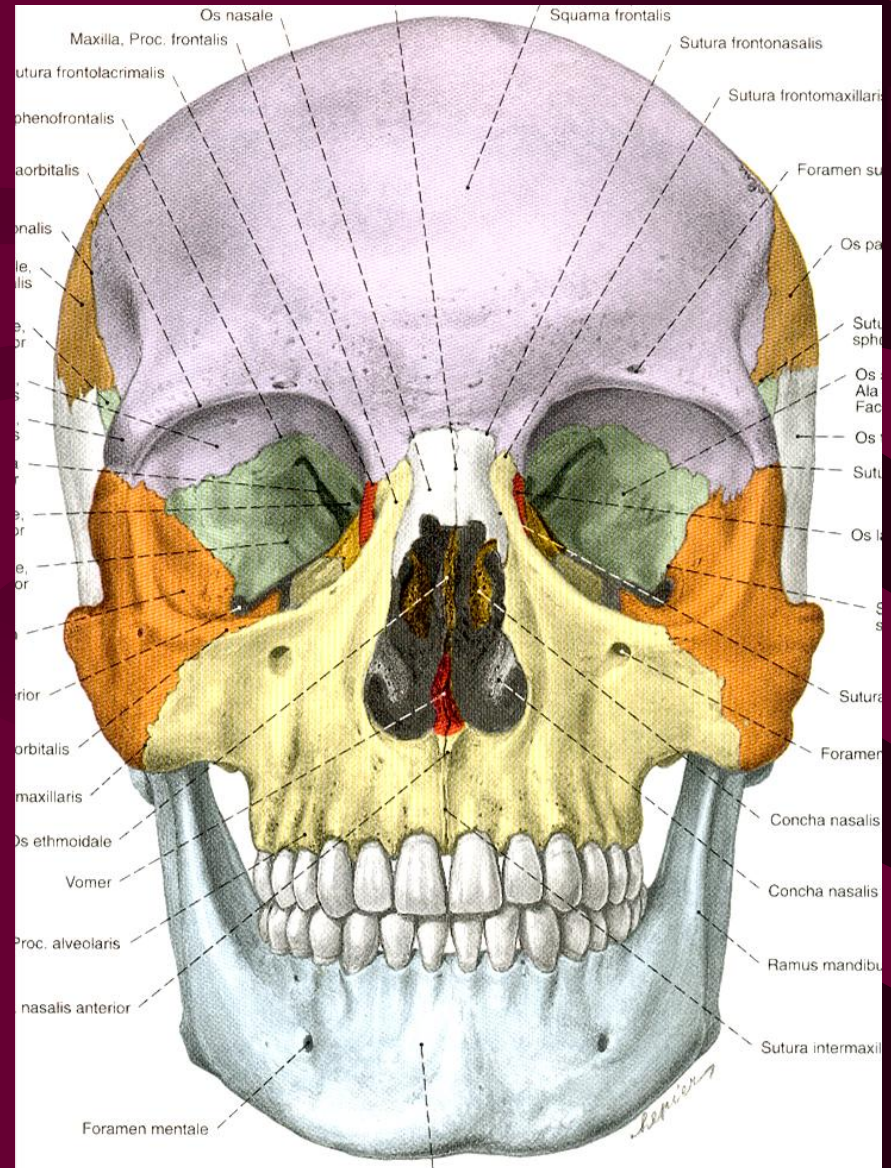
os lacrimale

- Wchodzi w skład ściany przyśrodkowej oczodołu i bocznej jamy nosowej (ogranicza dół woreczka łzowego)



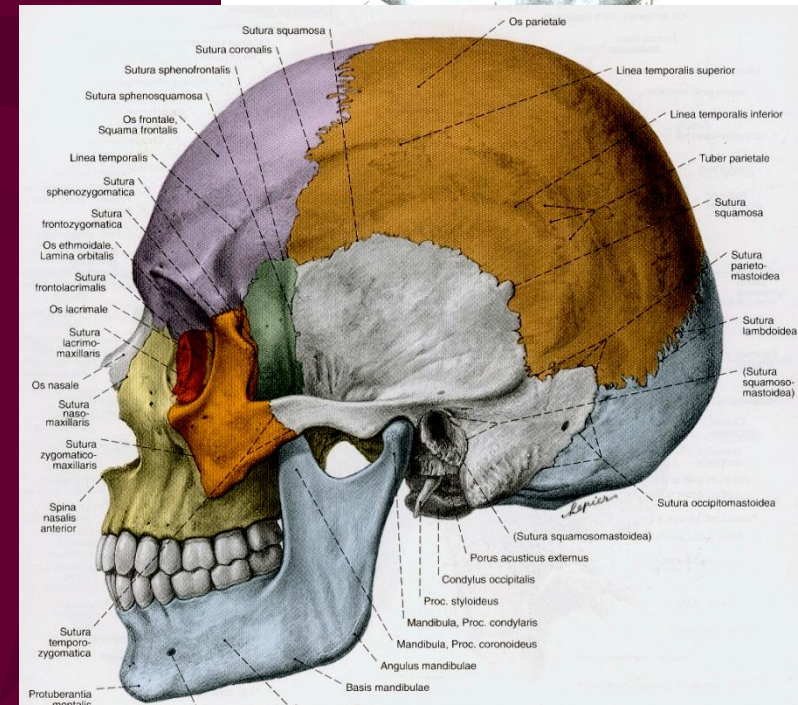
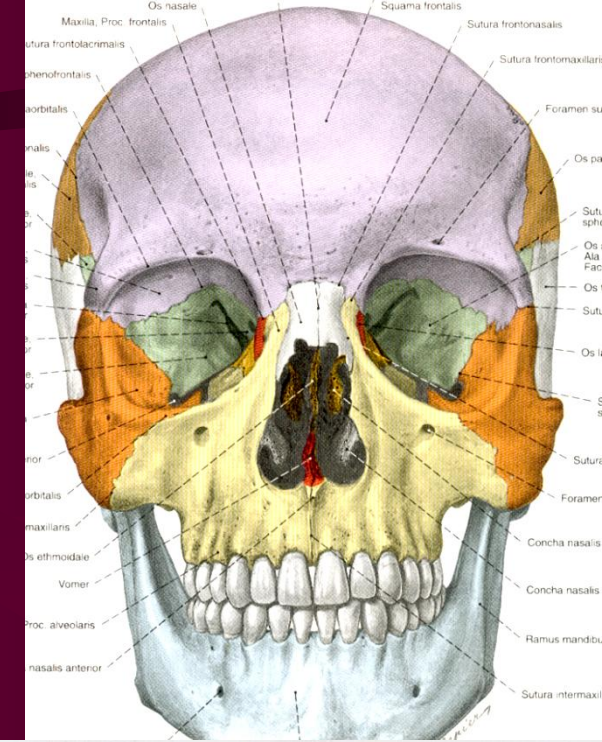
KOŚĆ NOSOWA – *os nasale*

- Buduje ścianę górno-przednią jamy nosowej

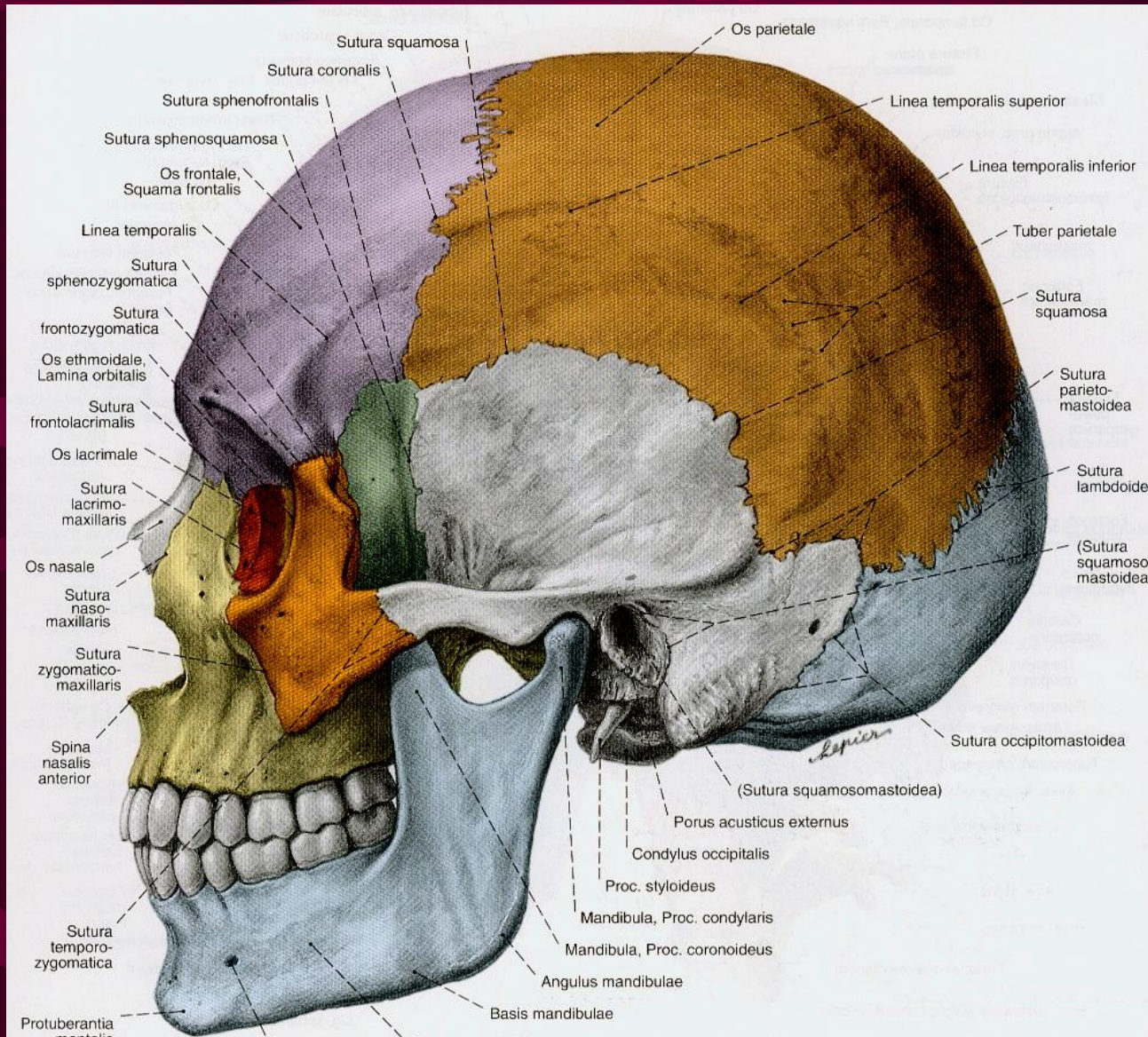


KOŚĆ JARZMOWA – *os zygomaticum*

- Leży po obu stronach twarzy
- Buduje ścianę boczną i dolną oczodołu
- Zawiera *wyrostek skroniowy* oraz *czołowy*

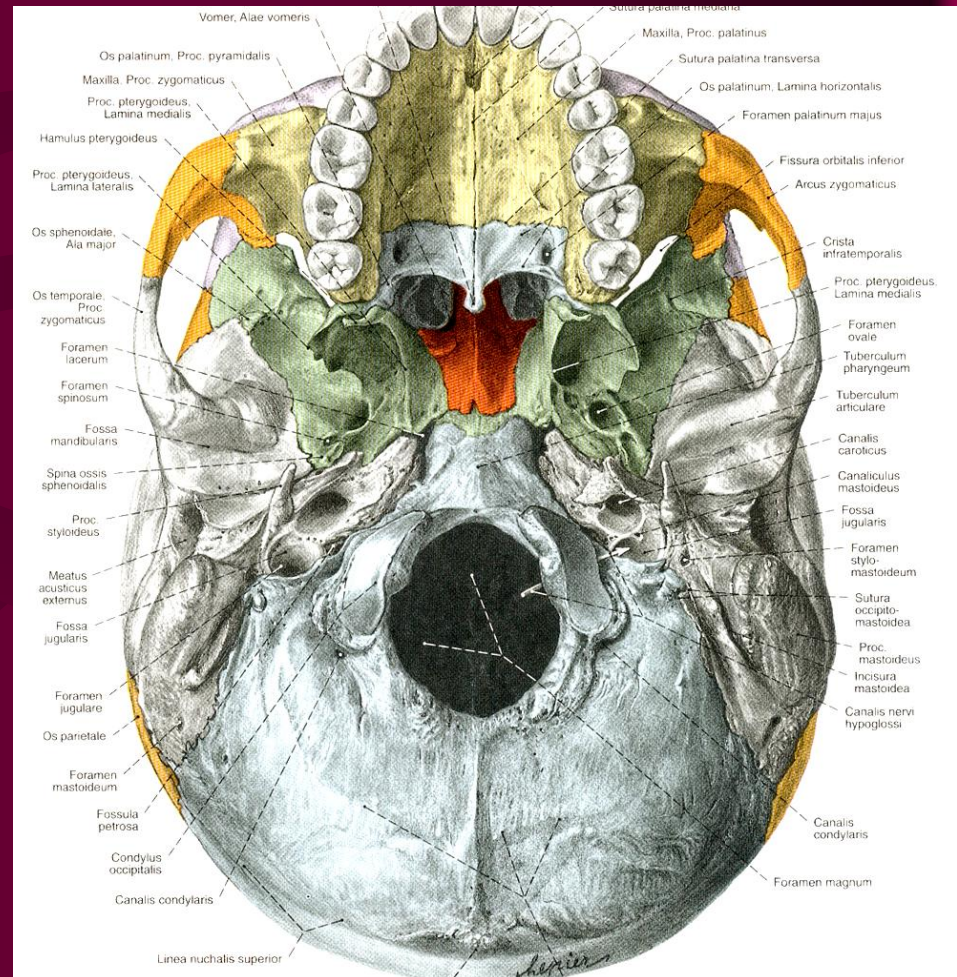


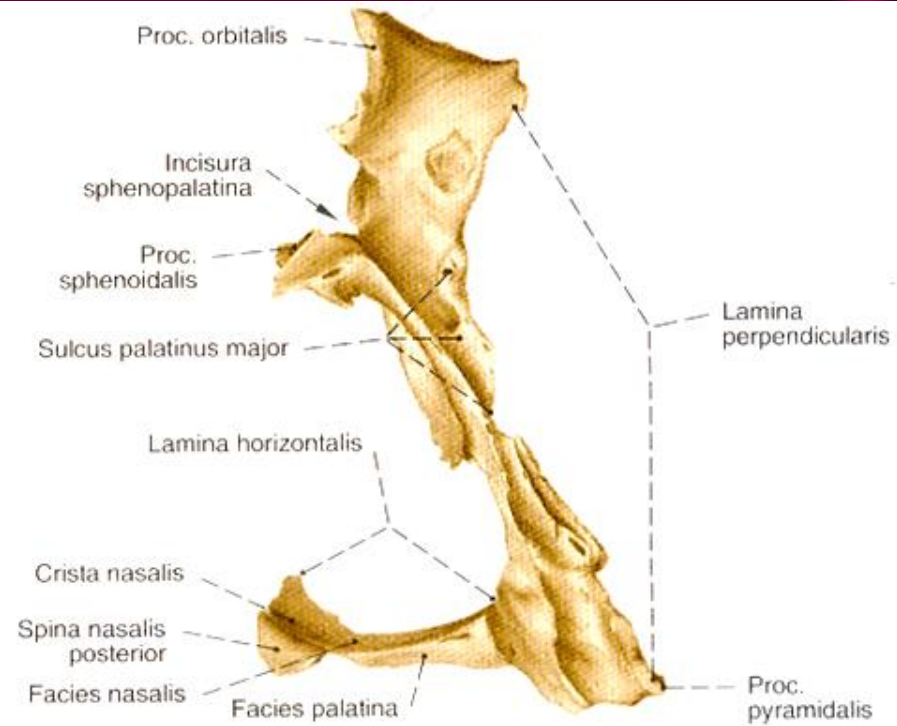
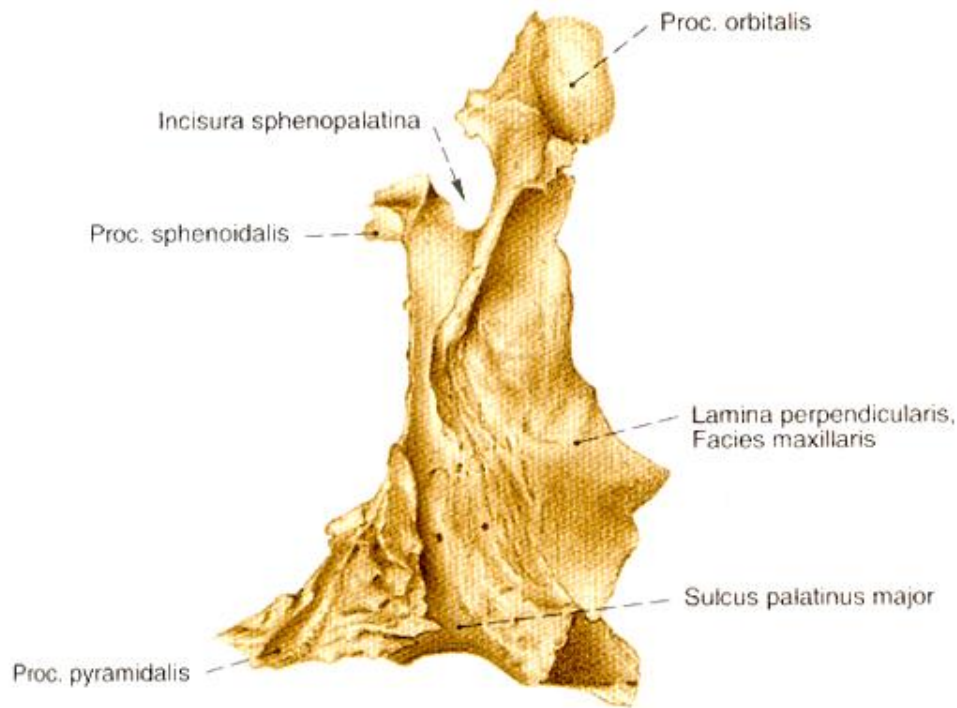
ŁUK JARZMOWY

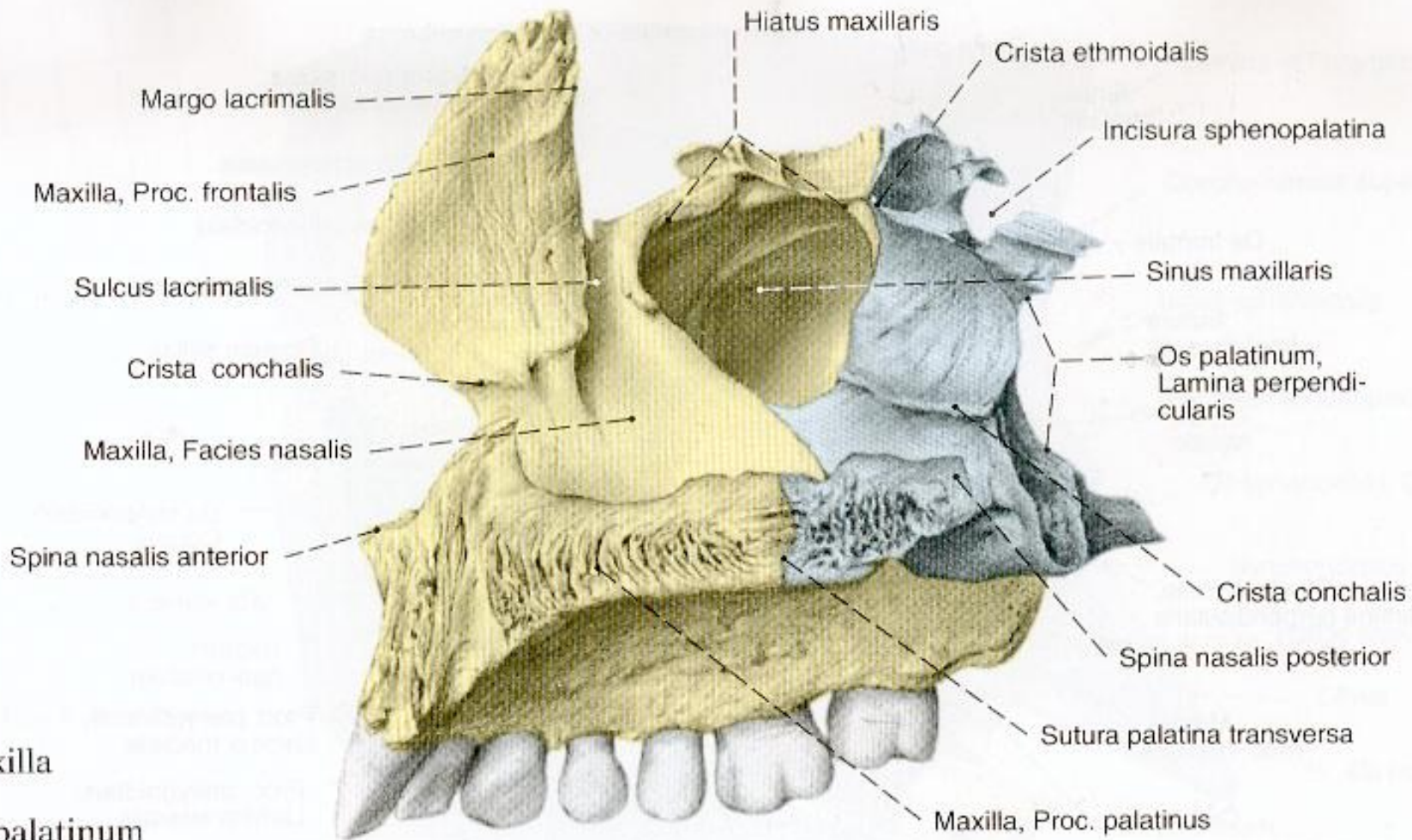


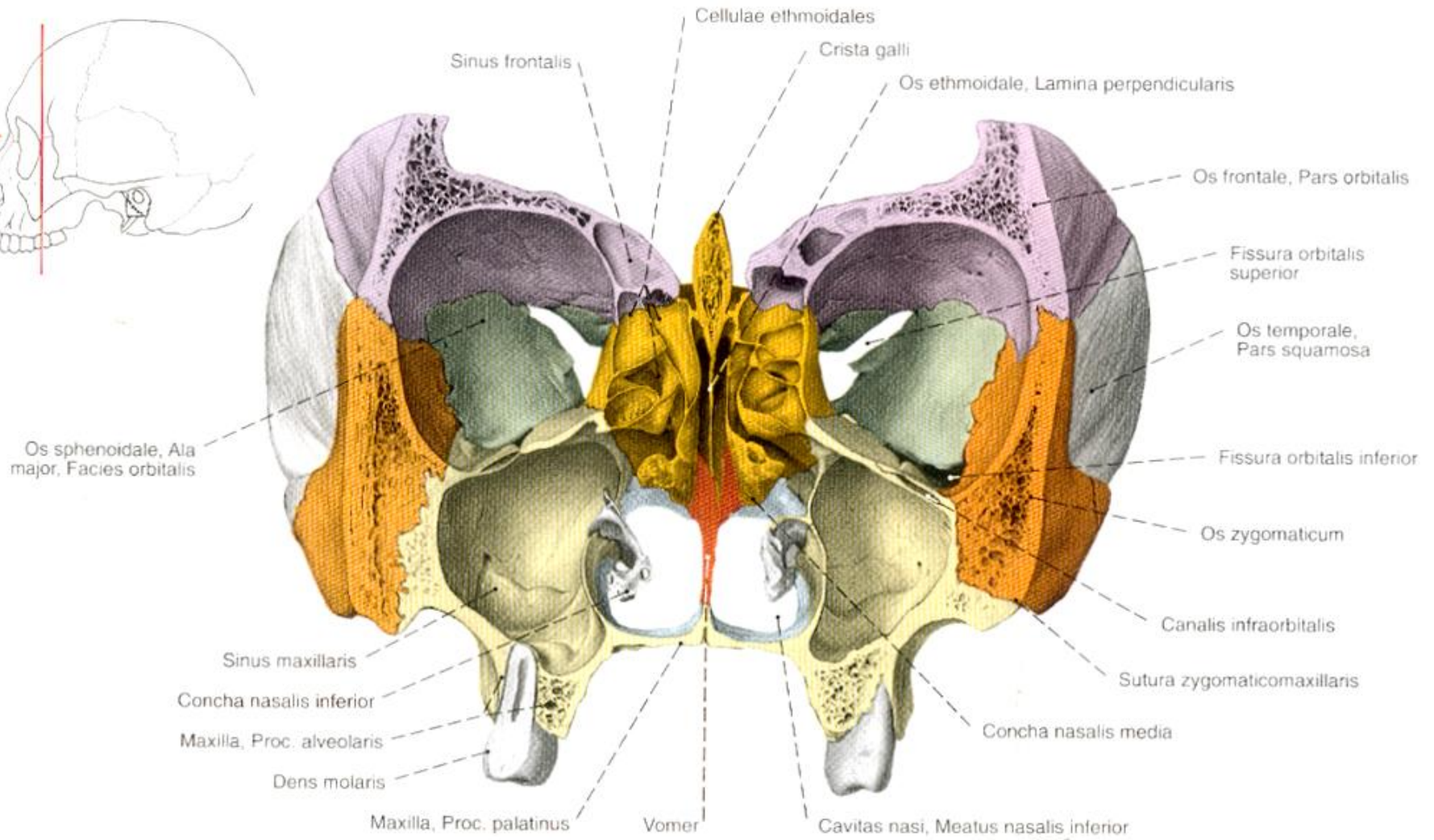
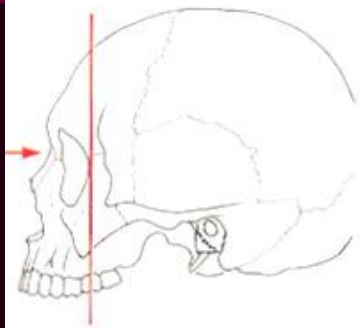
KOŚĆ PODNIEBIENNA – *os palatinum*

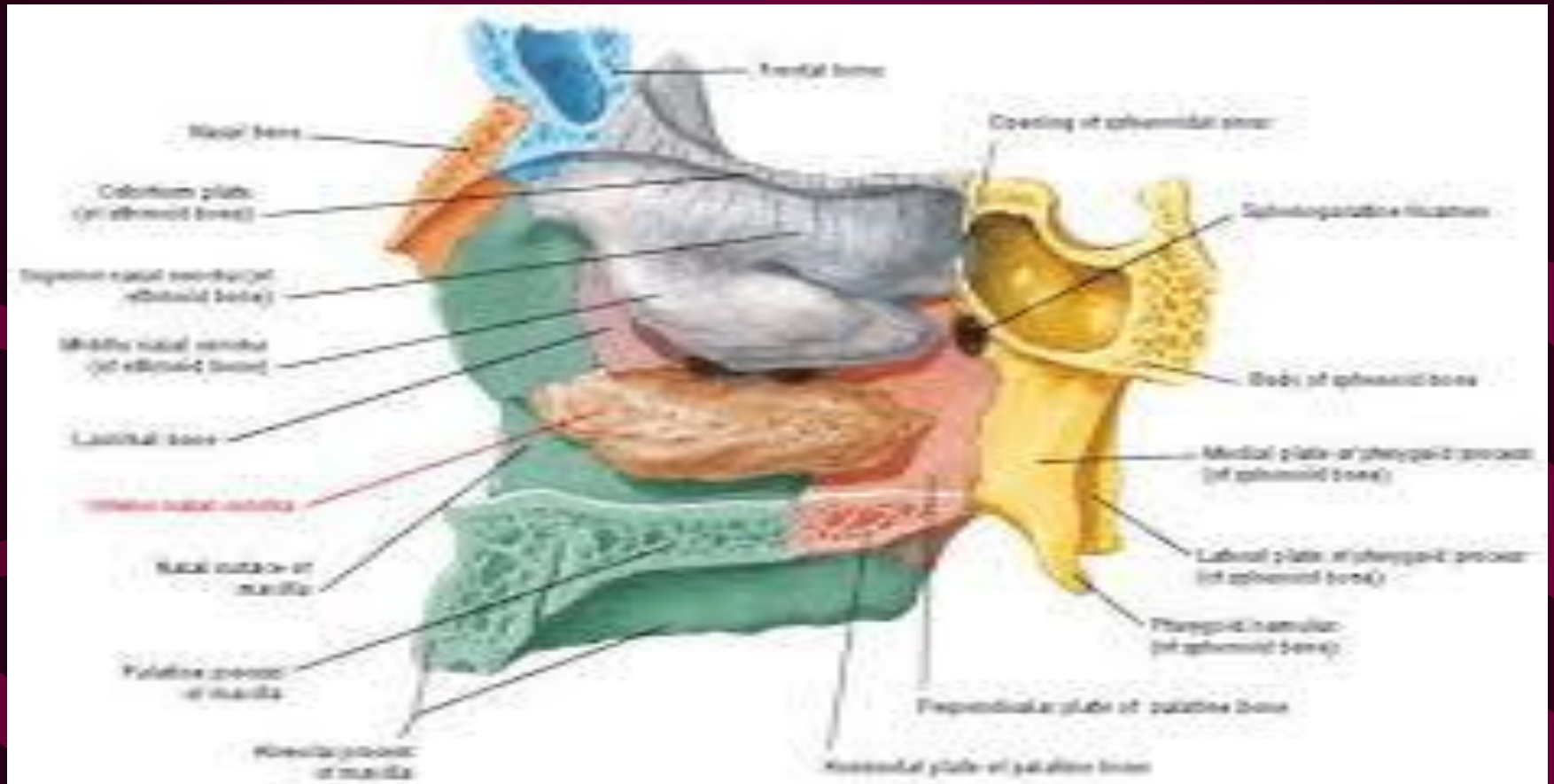
- Leży na powierzchni dolnej czaszki
- Składa się z dwóch blaszek:
 - pozioma tworzy tylną część podniebienia twardego
 - pionowa buduje ścianę boczną jamy nosowej

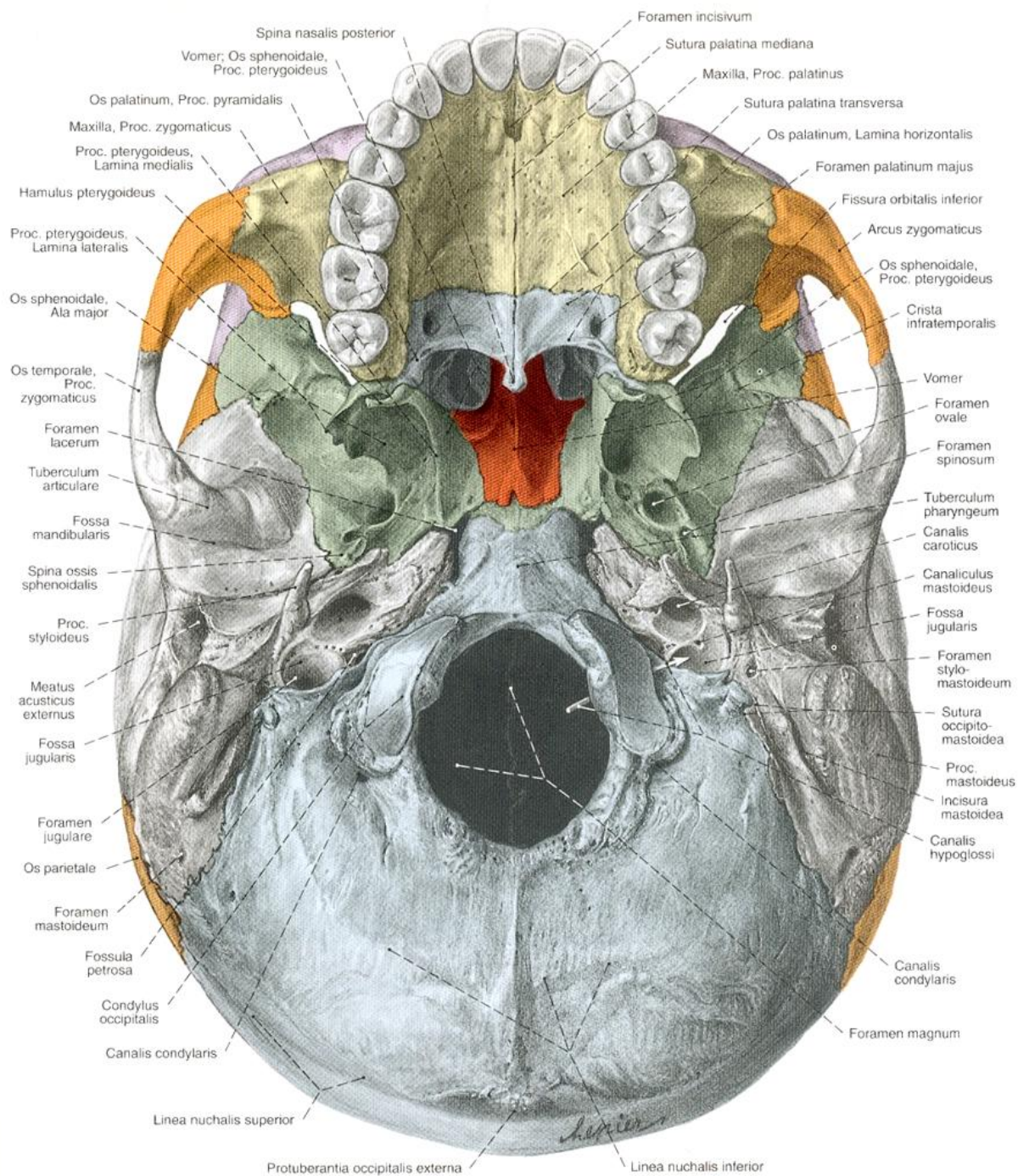






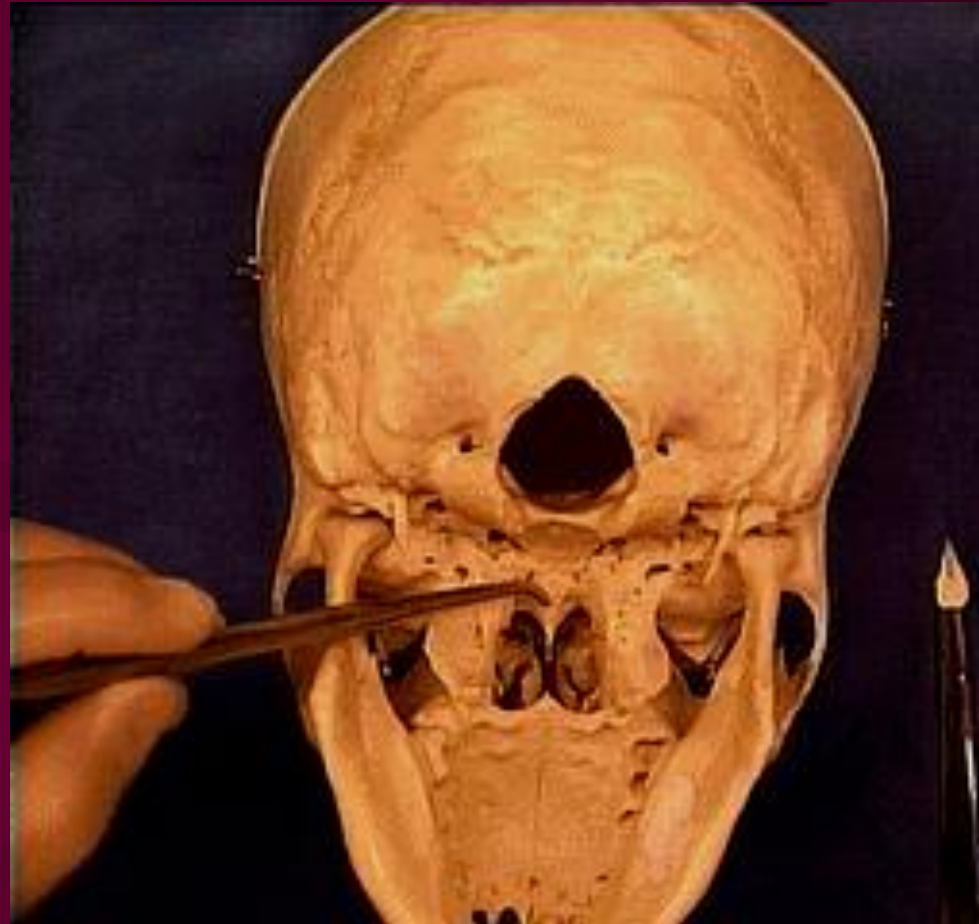


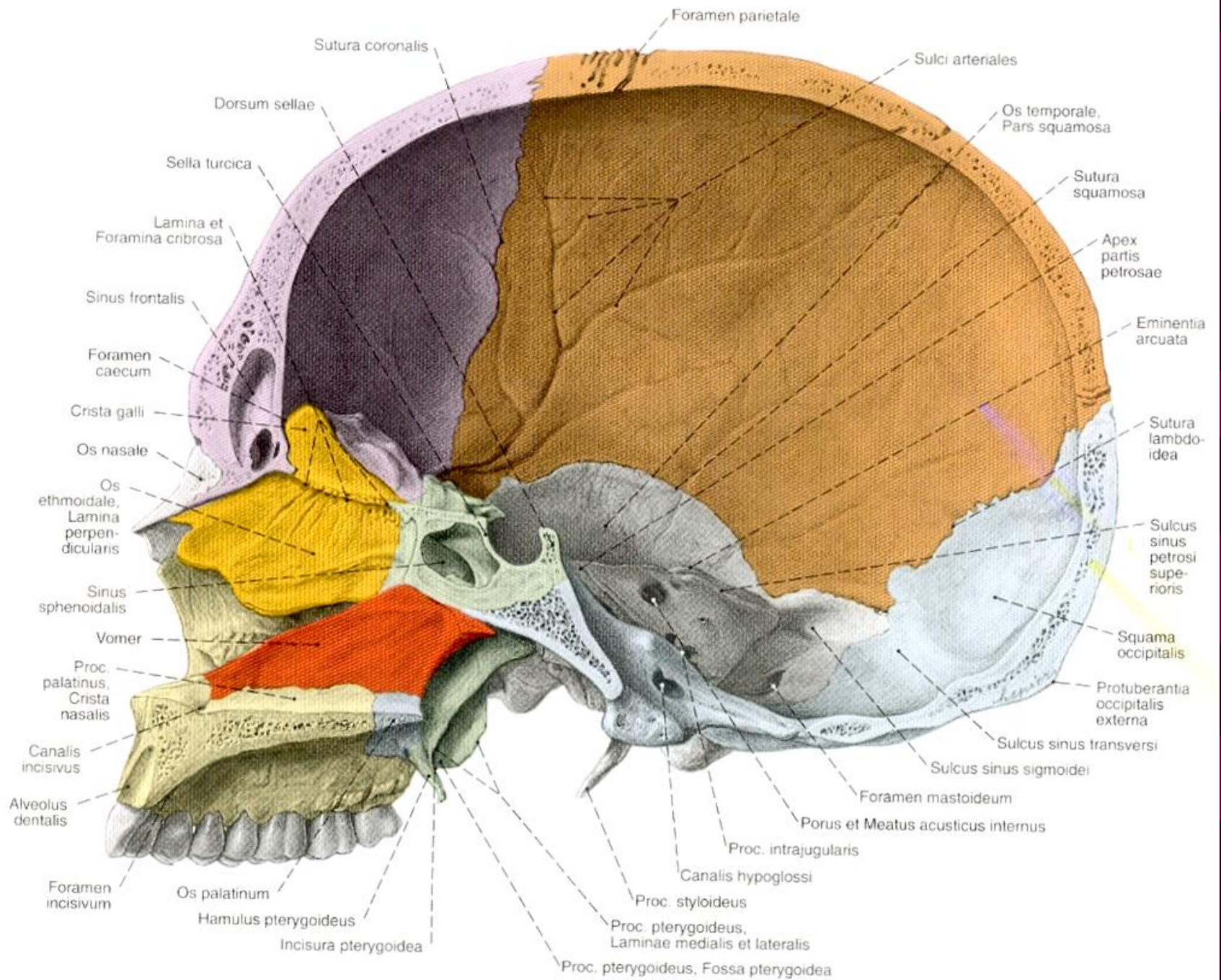




LEMIESZ- vomer

- Wraz z kością sitową buduje *przegrodę kostną nosa*



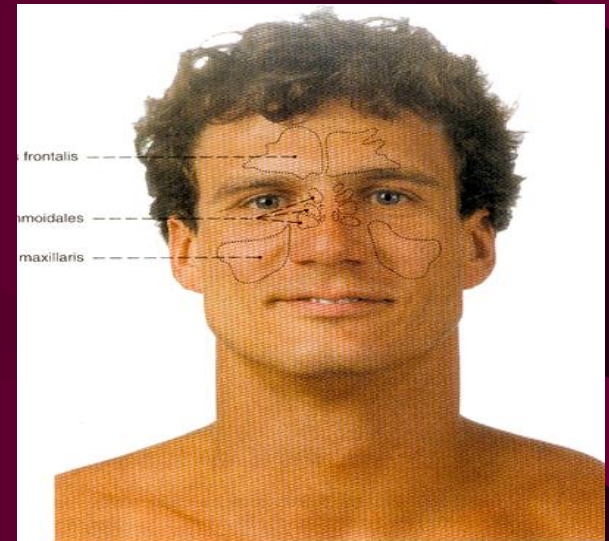


KOŚCI PNEUMATYCZNE

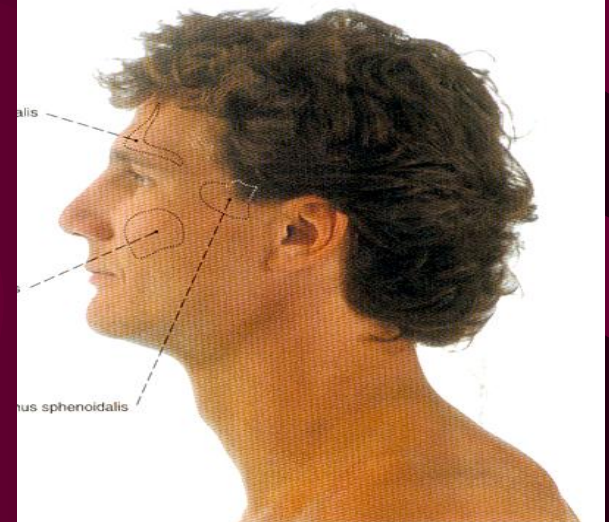
- Zaliczamy:
 1. Kości zawierające zatoki przynosowe:
 - kość czołowa – **os frontale**
 - kość sitowa – **os ethmoidale**
 - kość klinowa – **os sphenoidale**
 - szczęka – **maxilla**
 2. Kość zawierająca jamę bębenkową:
 - kość skroniowa – **os temporale**

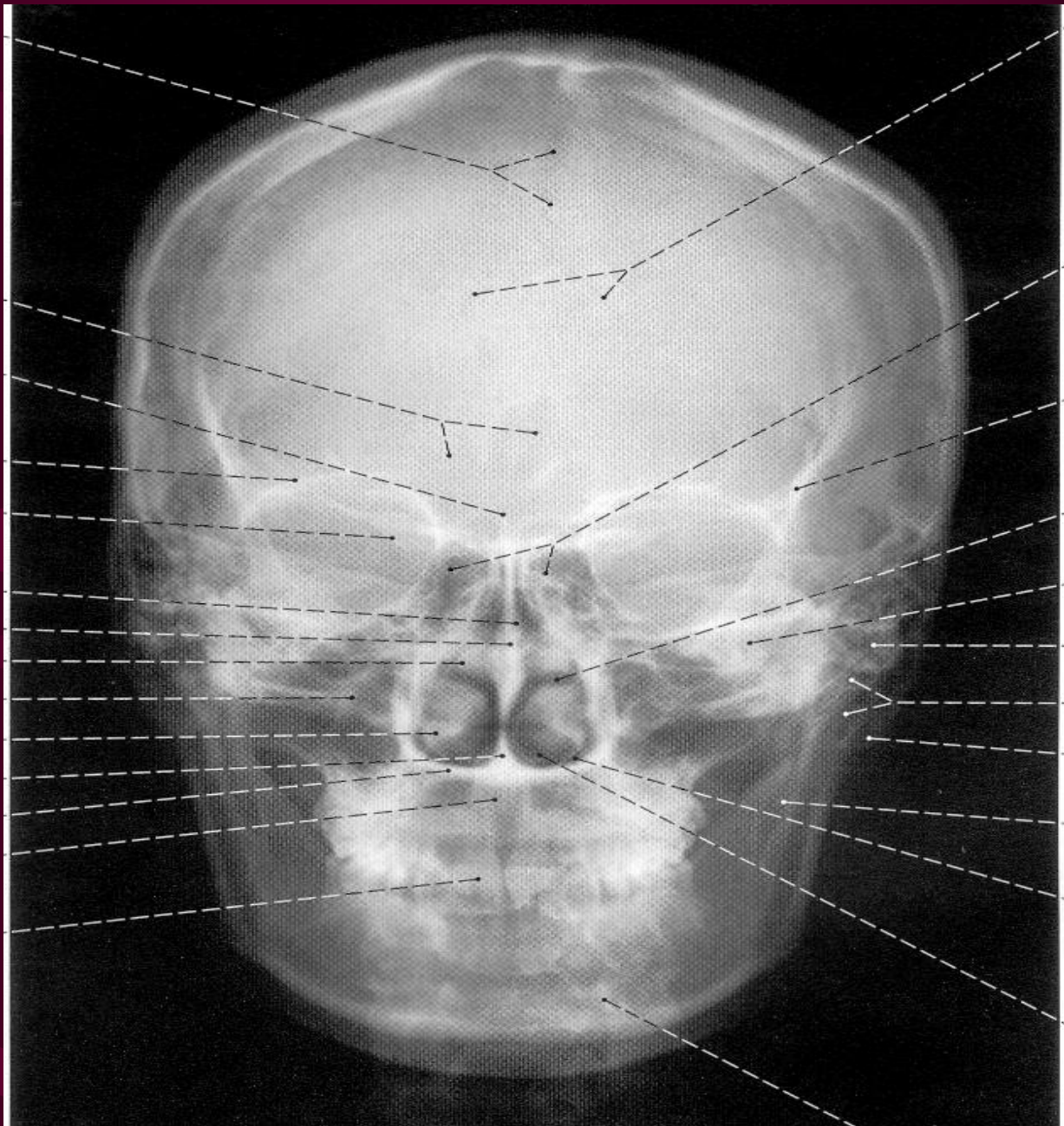
ZATOKI PRZYNOSOWE

- *Zatoka czołowa*
- *Zatoka szczękowa*
- *Zatoka klinowa*
- *Komórki sitowe przednie i tylne*



Ryc. 162 Zatok przynosowe, *sinus paranasales*; rzut na powierzchnię twarzy; widok od przodu.
Zatok klinowych, *sinus sphenoidales*, nie zaznaczono





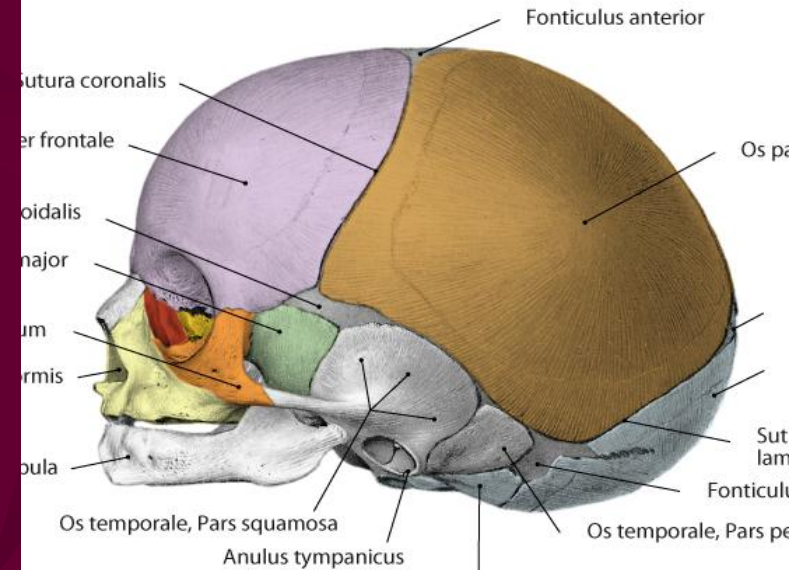
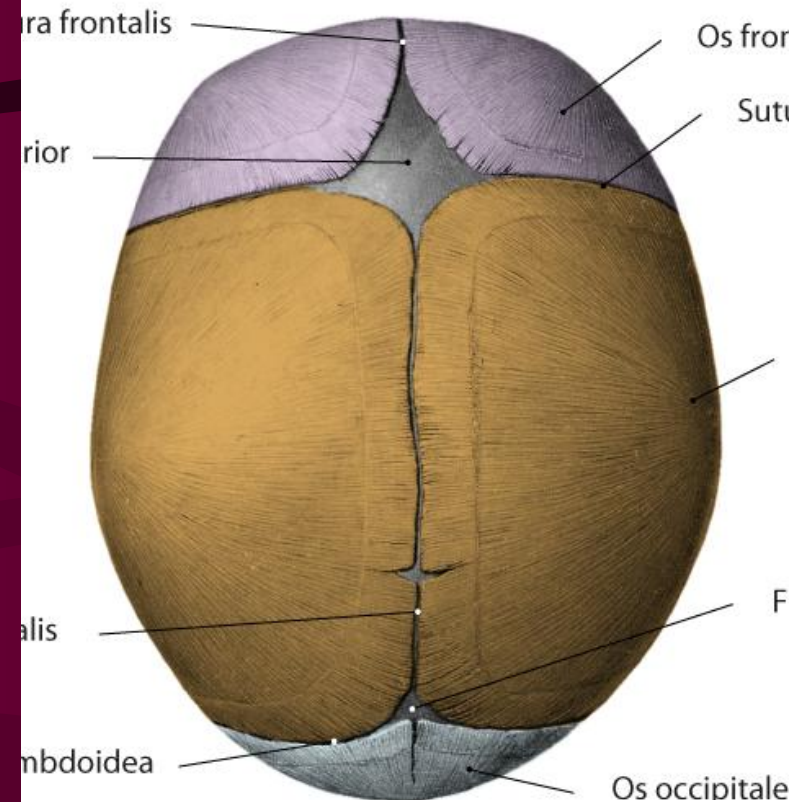
POŁĄCZENIA CZASZKI

POŁĄCZENIA KOŚCI CZASZKI

- **Więzozrosty : szwy, ciemiączka , wklinowanie**
- **Chrząstkozrosty**
- **Kościorosty**
- **Połączenia wolne /staw/**

CIEMIĄCZKA

- Nieparzyste:
 - **przednie** /czołowe/
 - **tylne** /potyliczne/
- Parzyste:
 - **przednio - boczne** /klinowe/
 - **tylno - boczne** /sutkowe/

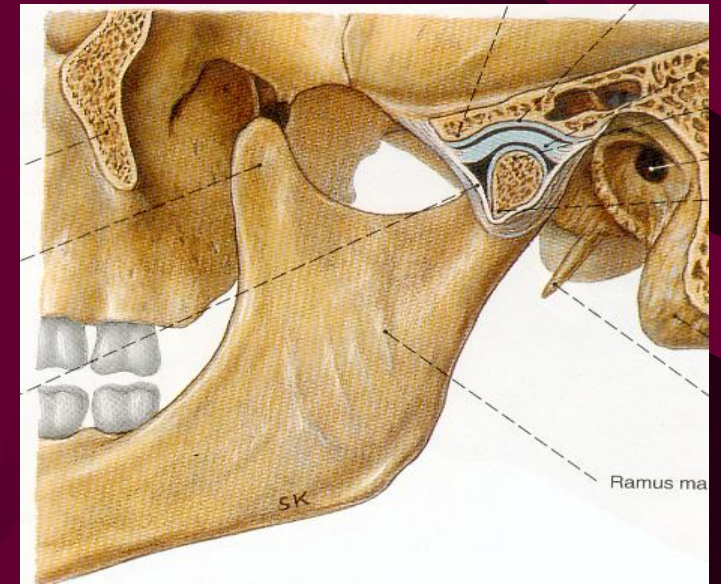
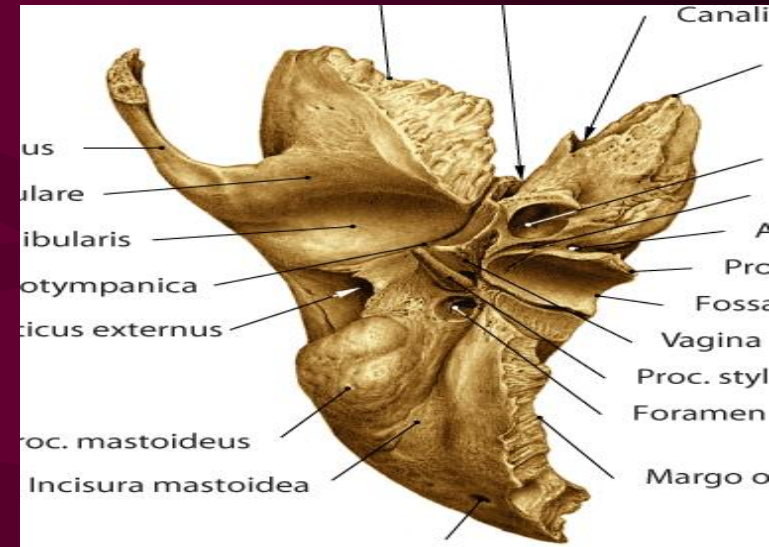


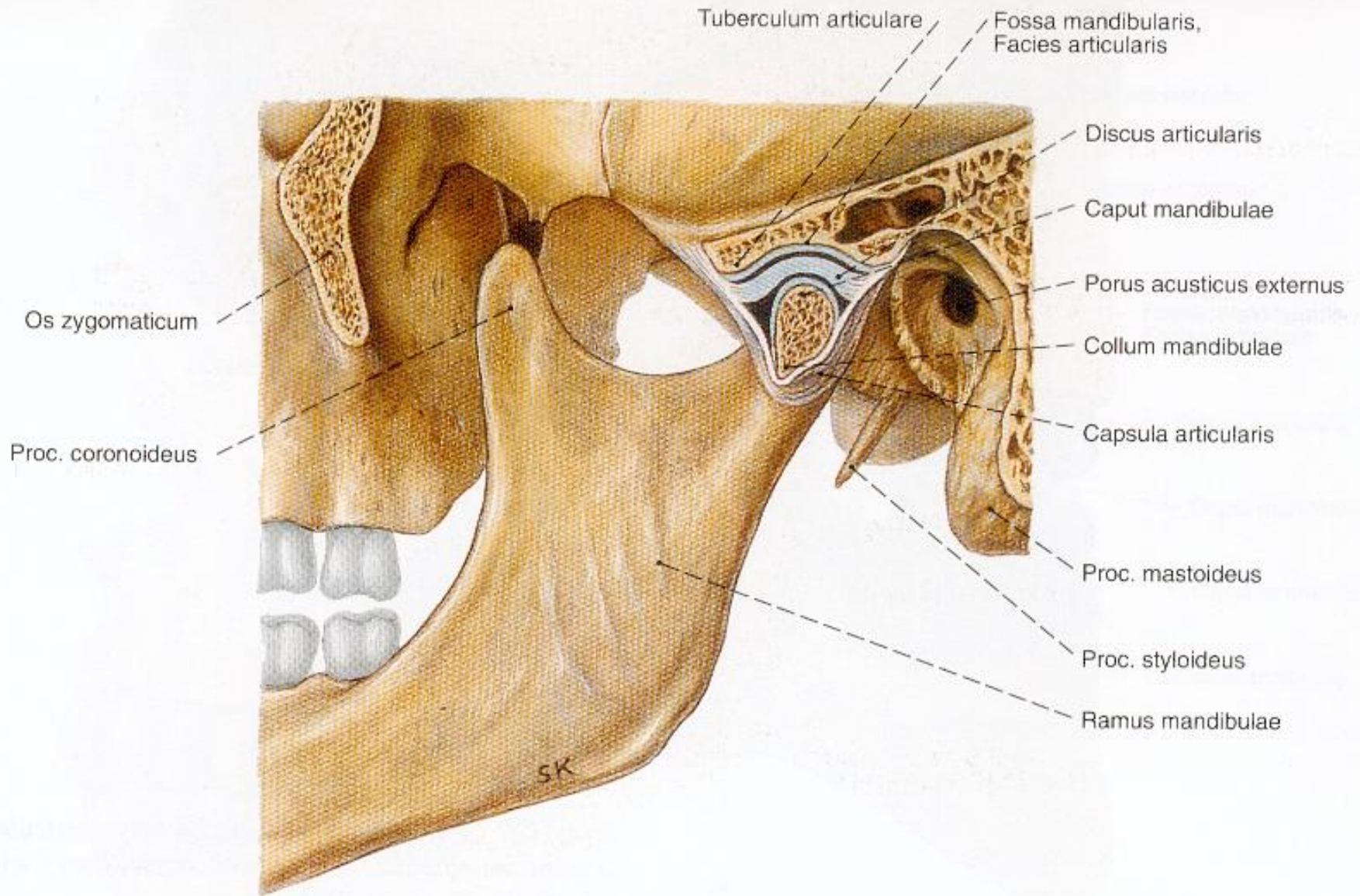
POŁĄCZENIA ŚCISŁE

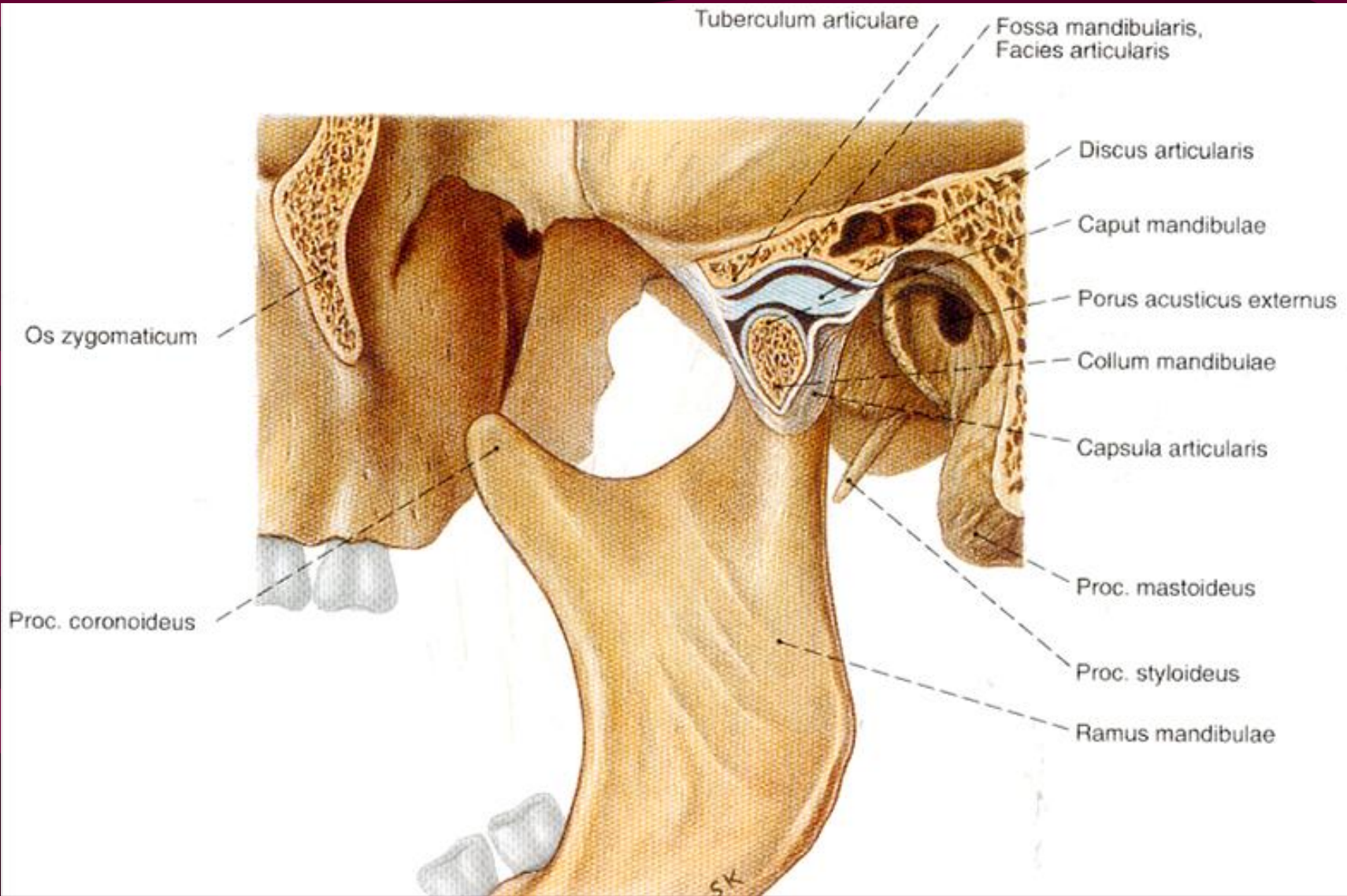
- Chrząstkozrosty:
 - występują na podstawie czaszki
- Kościorosty:
 - skostnienie więzozrostów i chrząstkozrostów

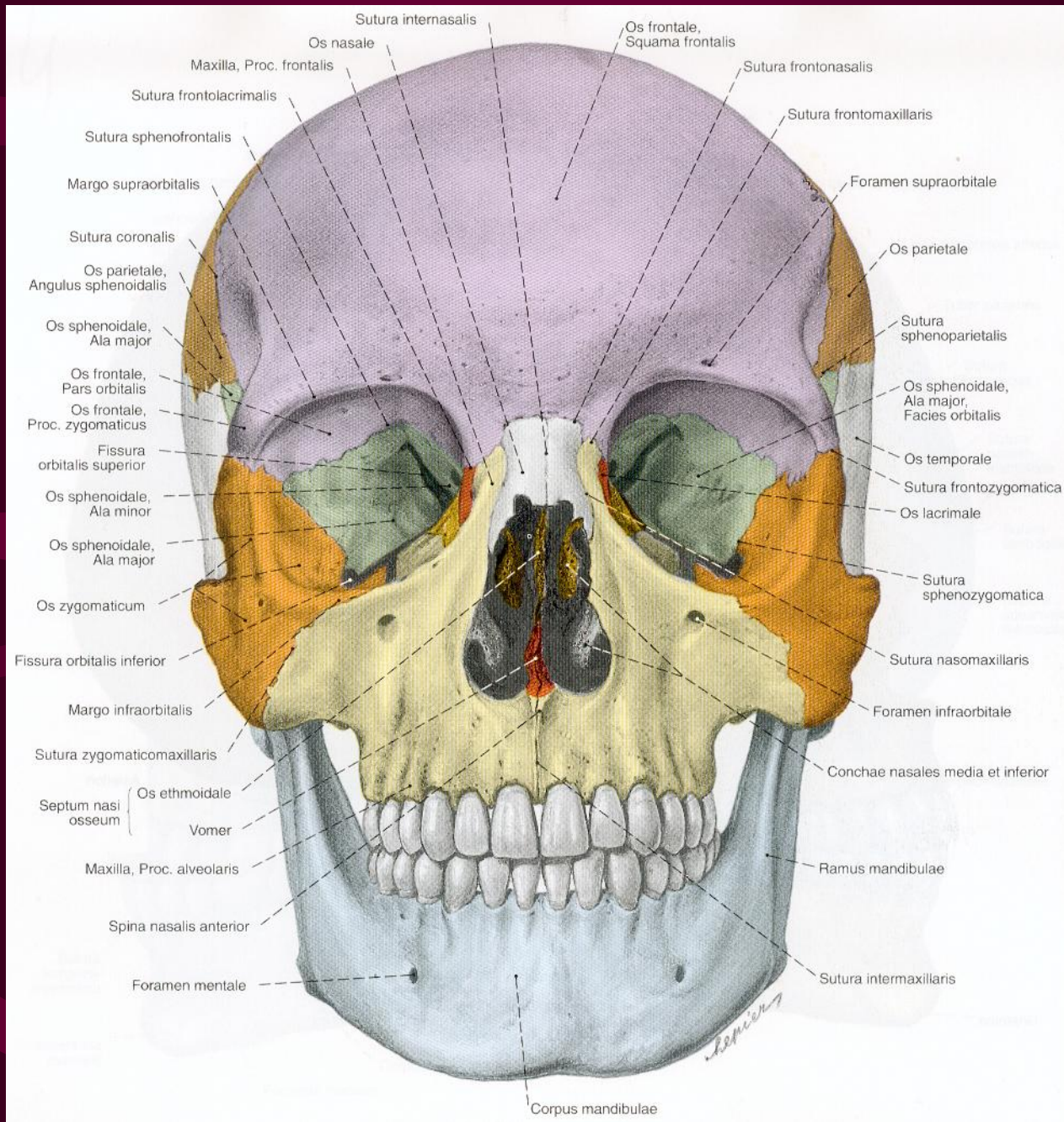
STAW SKRONIOWO-ŻUCHWOWY- *articulatio temporomandibularis*

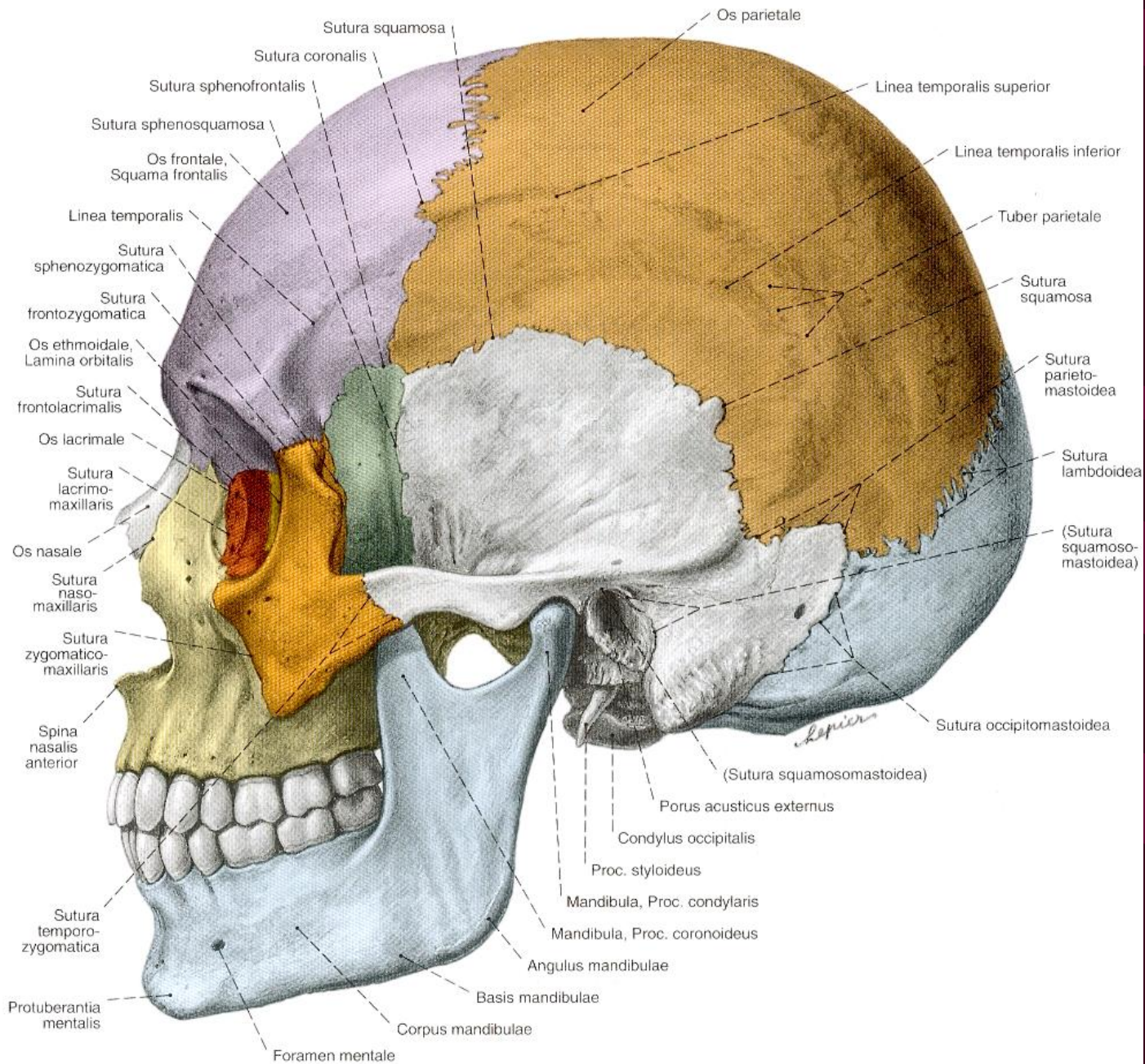
- Powierzchnie stawowe:
 - główka – *głowa żuchwy*
 - panewka – *dółek stawowy i guzek stawowy kości skroniowej*
- Dodatkowy element stawu:
 - *krążek stawowy*
- Ruchy:
 - *wysuwanie żuchwy*
 - *cofanie żuchwy*
 - *opuszczanie żuchwy*
 - *podnoszenie żuchwy*
 - *ruchy boczne /żucia/*





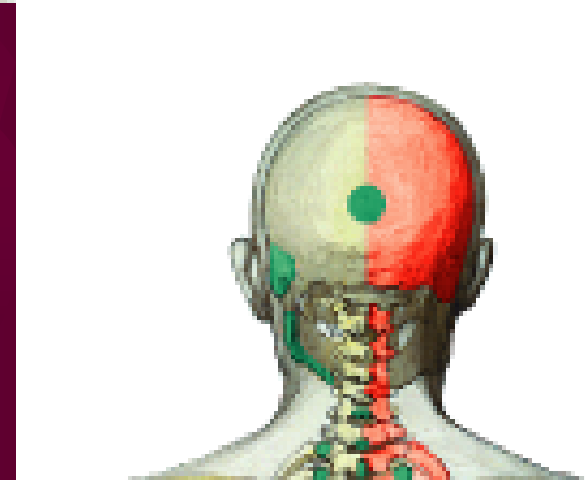
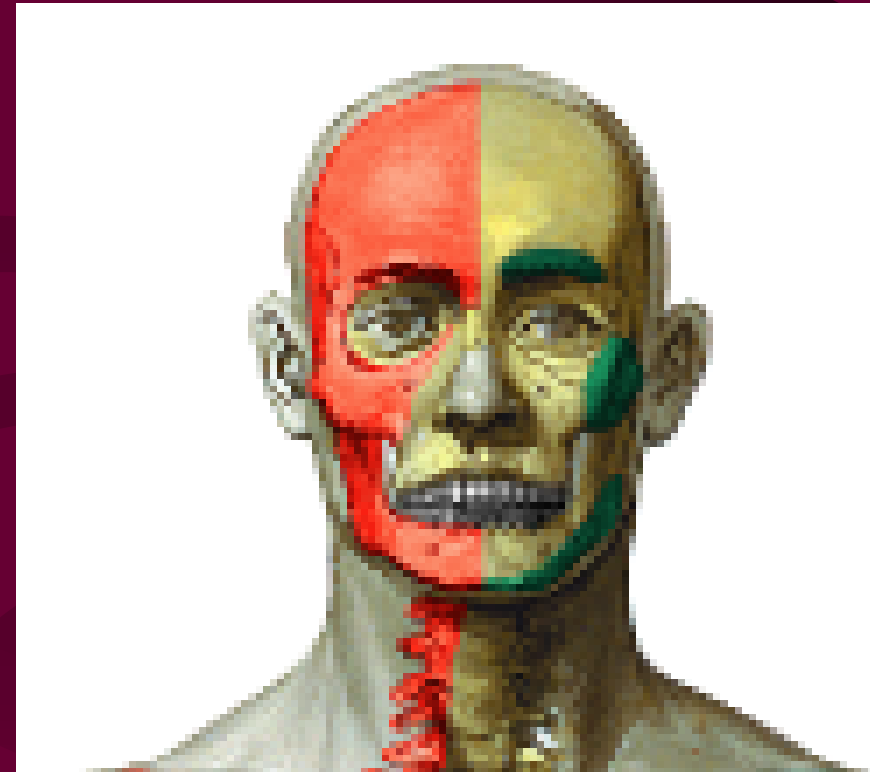






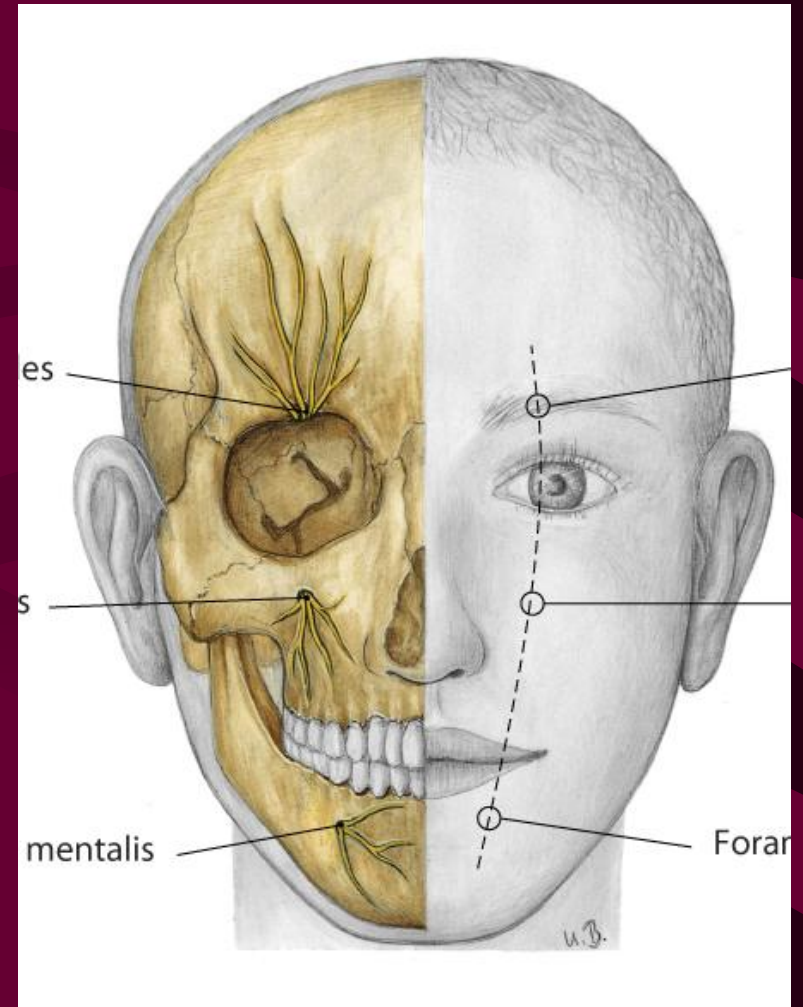
PUNKTY KOSTNE MACALNE BADANIEM PALPACYJNYM

- Guzy czołowe
- Brzeg nadoczodołowy
- Brzeg podoczodołowy
- Kość jarzmowa
- Łuk jarzmowy
- Brzeg dolny żuchwy
- Kąt żuchwy
- Guzki bródkowe żuchwy
- Wyrostek sutkowaty kości skroniowej
- Guzowatość potyliczna zewnętrzna



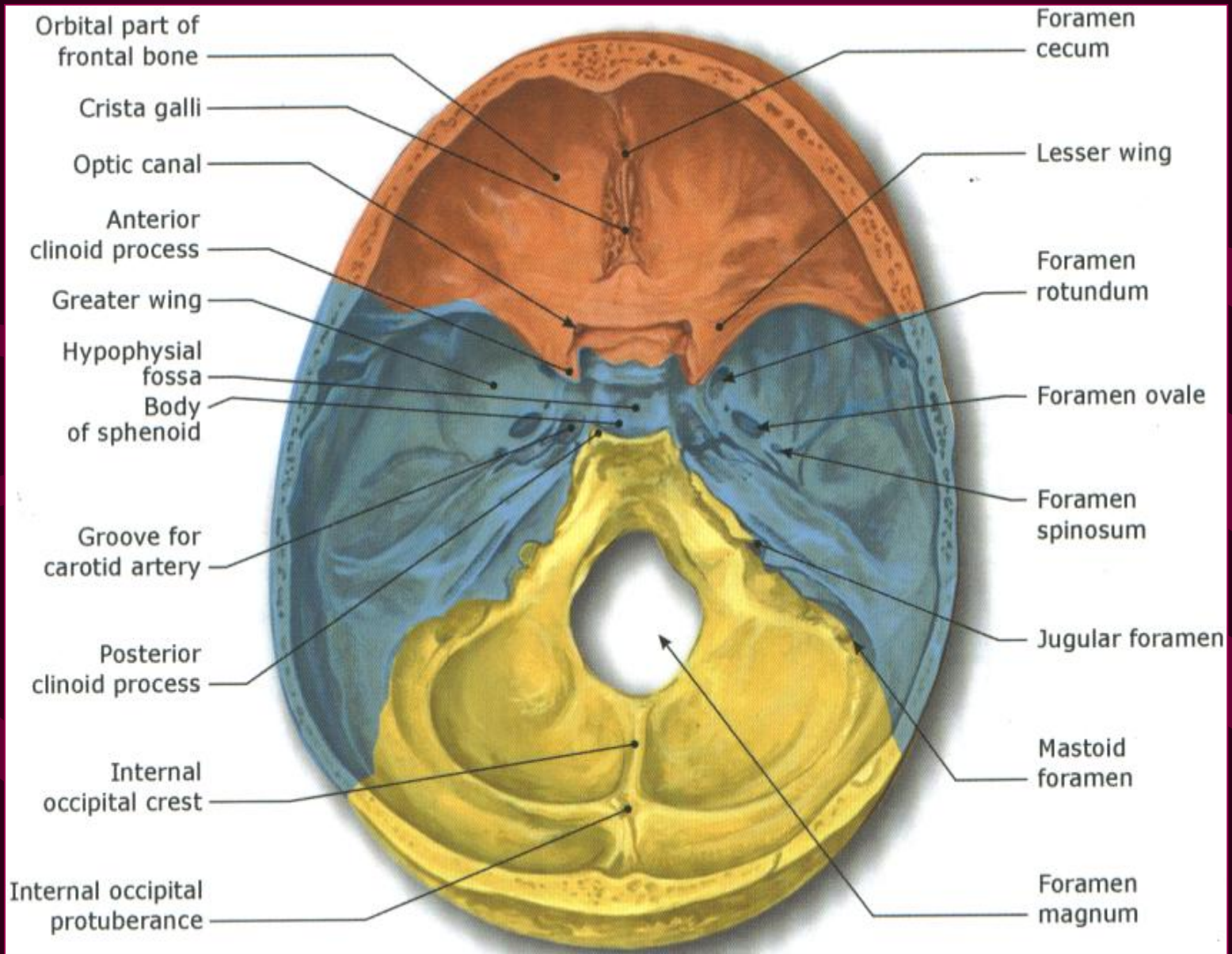
PUNKTY WYJŚCIA NERWU V

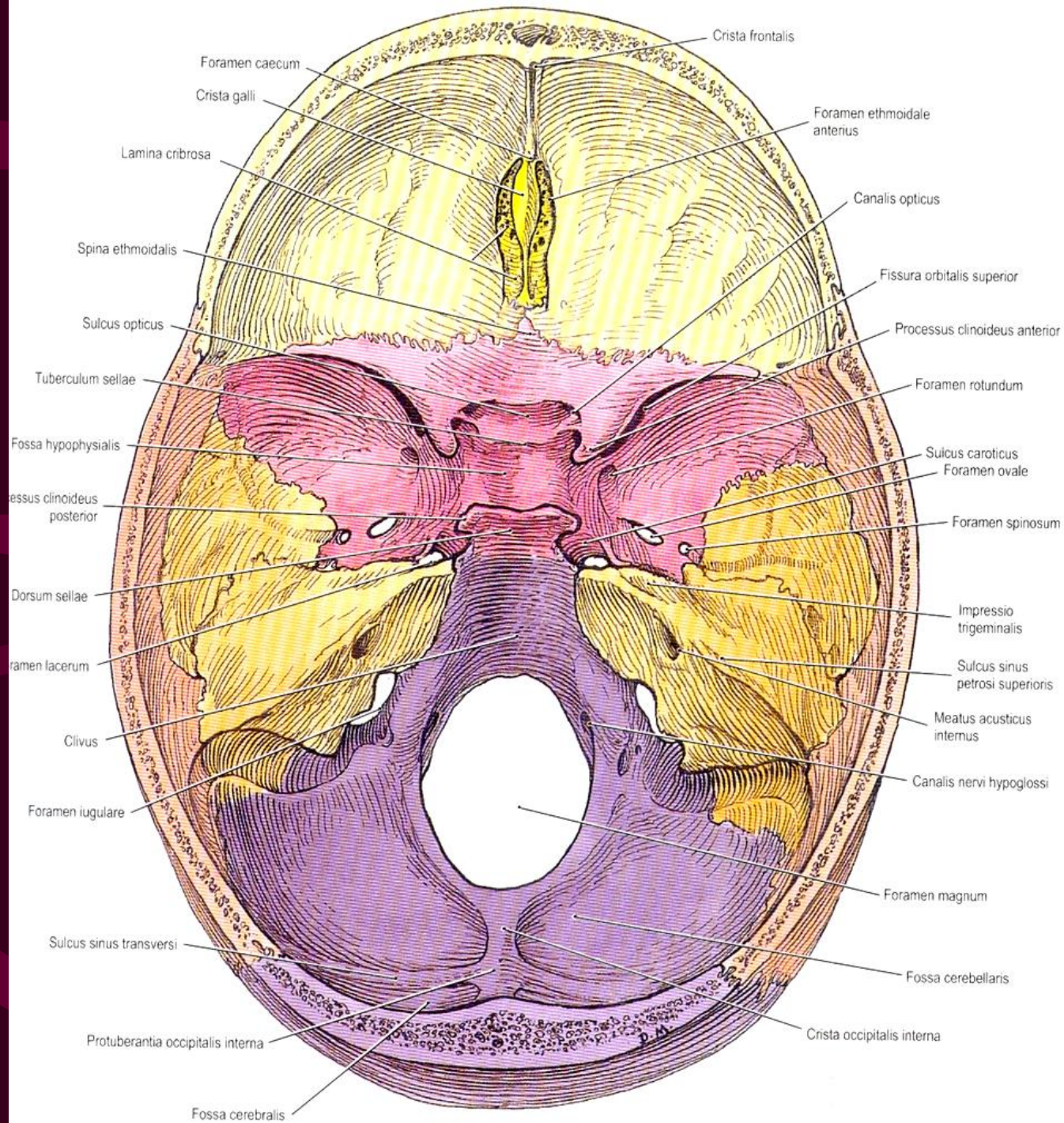
- *Otwór nadoczodołowy*
- *Otwór podoczodołowy*
- *Otwór bródkowy*



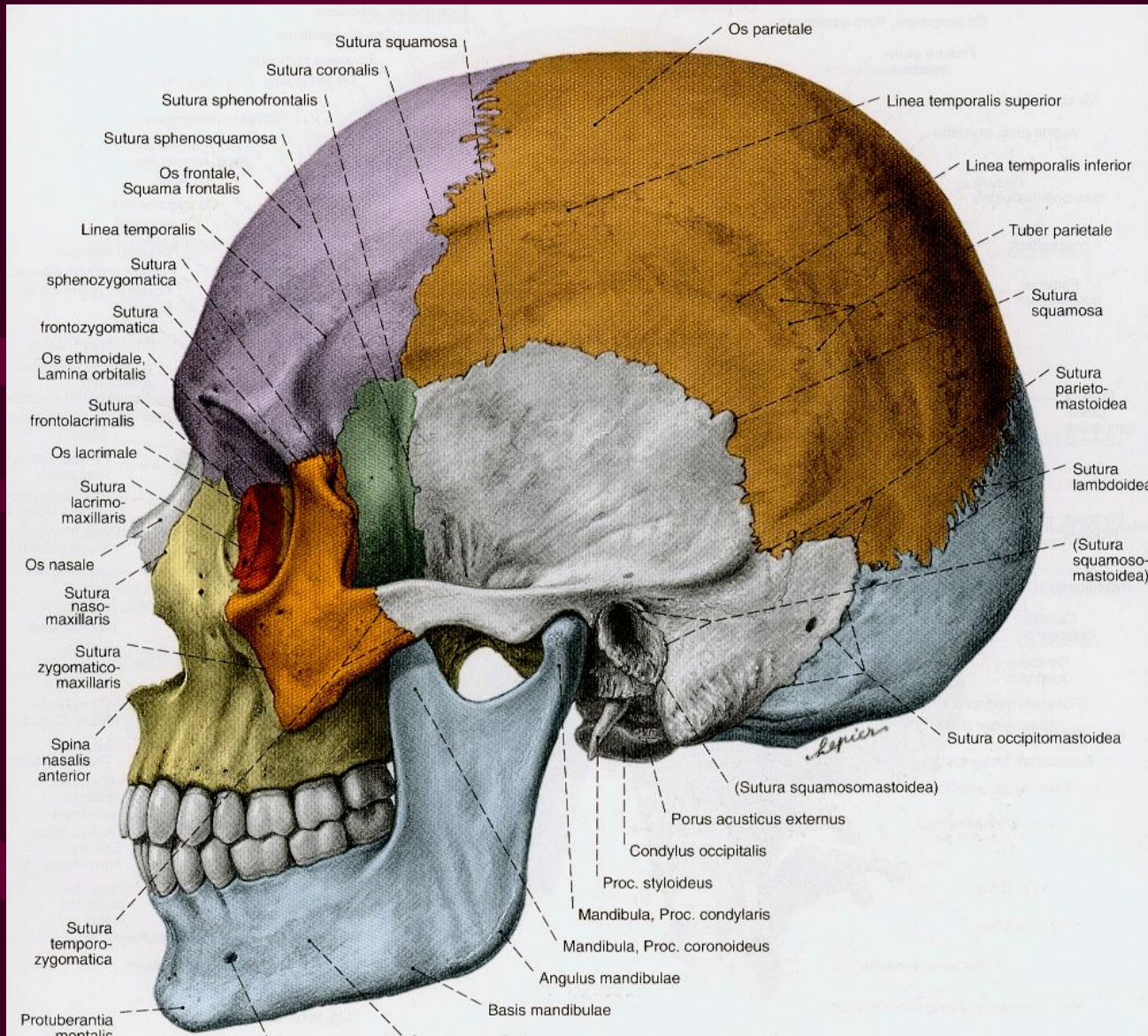
DOŁY I JAMY CZASZKI

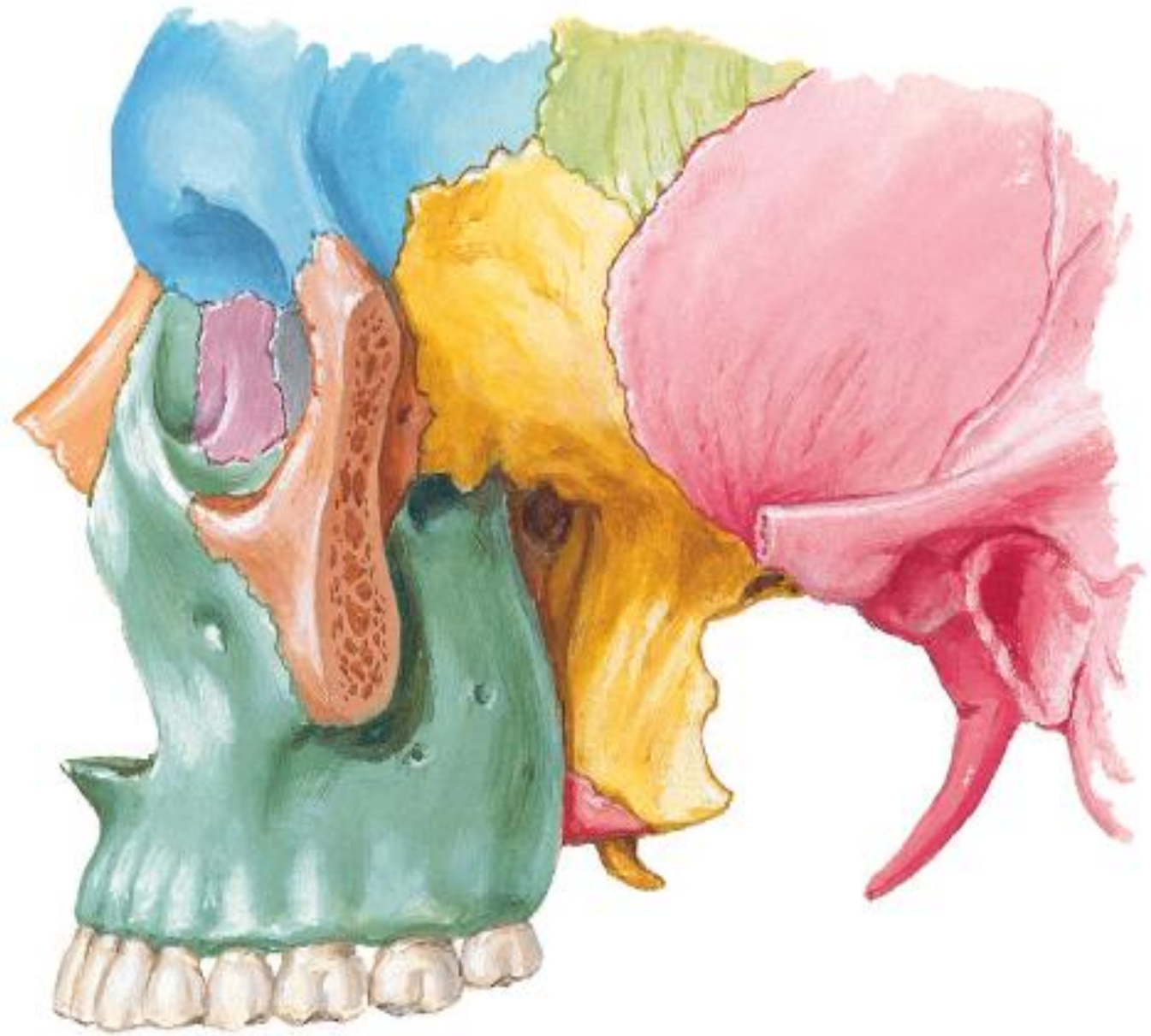Fossa cranii anterior, media, posterior





Dół skroniowy, podskroniowy, zazuchwowy





**Oczodół, jama nosowa,
jama ustna**



