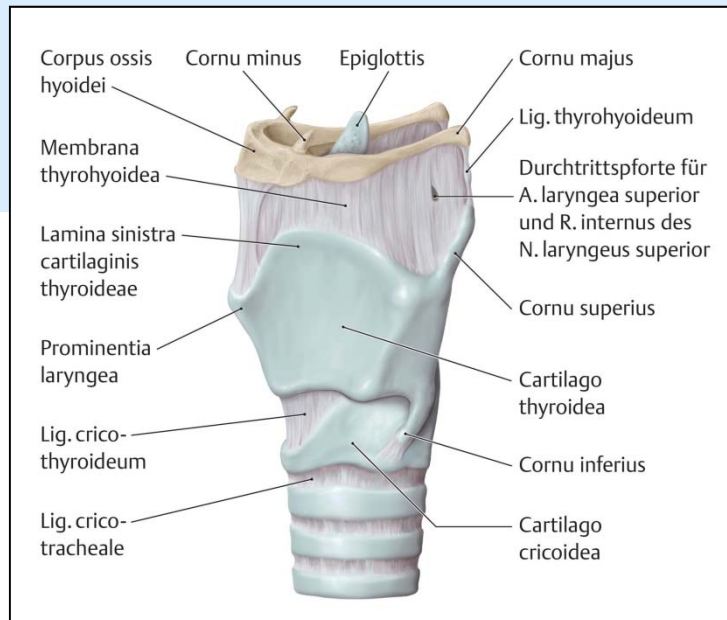


Erkrankungen des Larynx





**UNIVERSITÄTS
KLINIKUM**
Jena

Klinik und Poliklinik für Hals-, Nasen- und Ohrenheilkunde

**Anatomie
Fehlbildungen
Entzündungen
Traumata
Lähmungen**



**UNIVERSITÄTS
KLINIKUM**
Jena

Klinik und Poliklinik für Hals-, Nasen- und Ohrenheilkunde

Anatomie

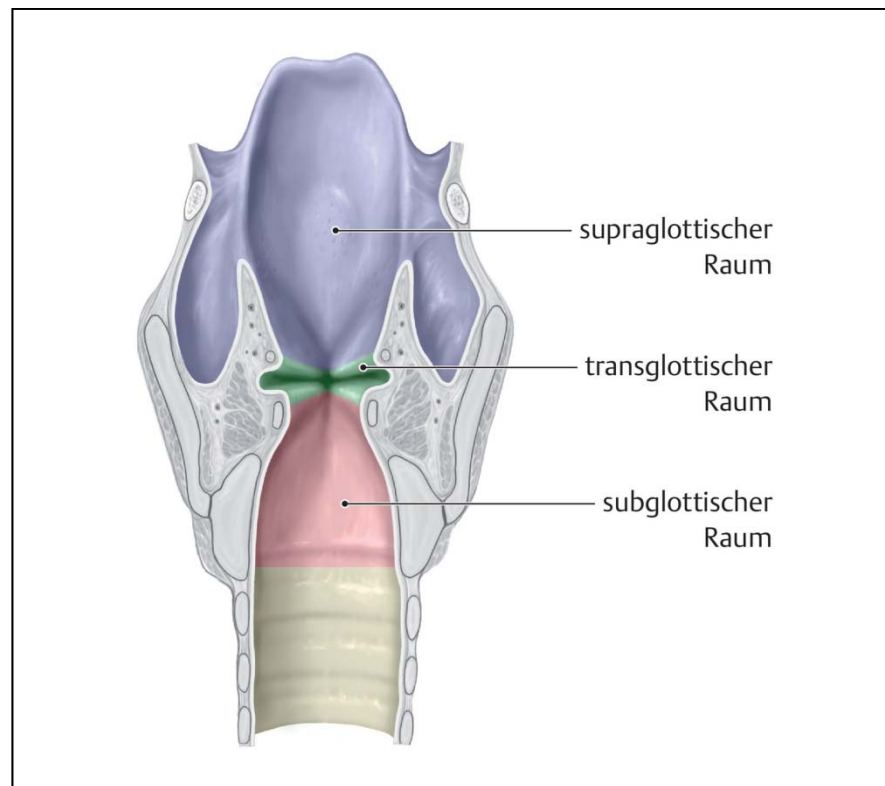
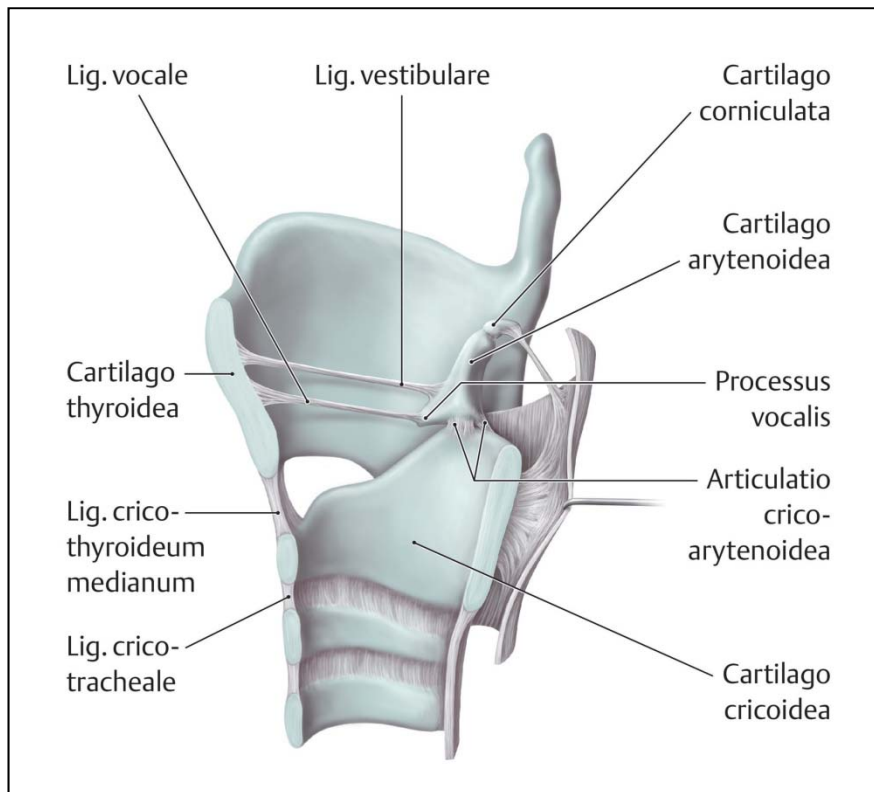
Fehlbildungen

Entzündungen

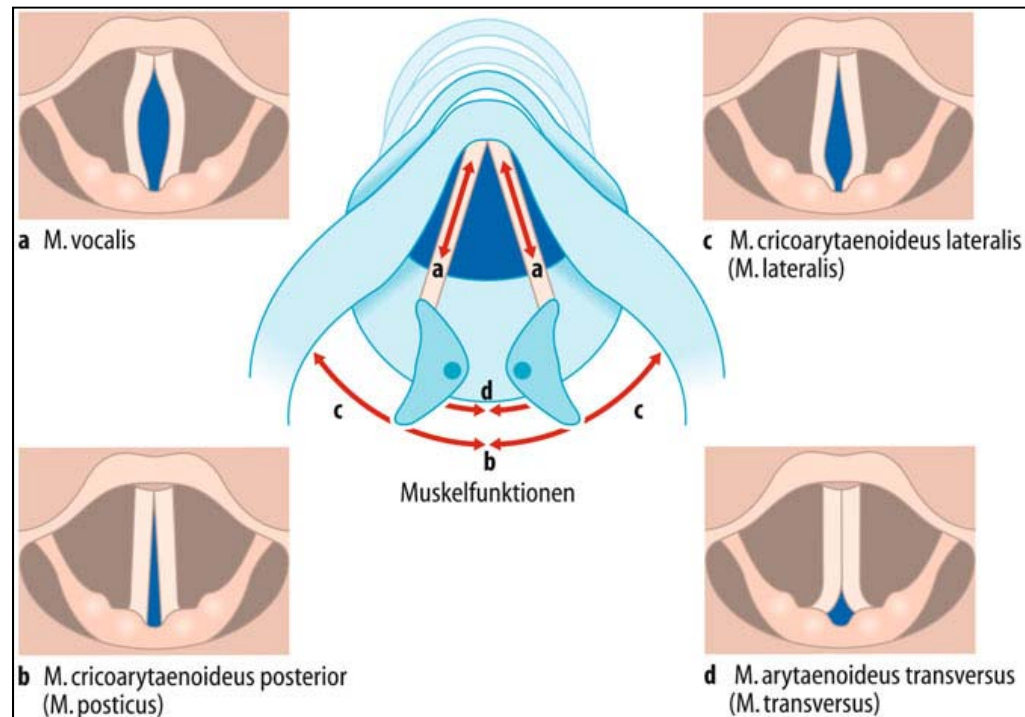
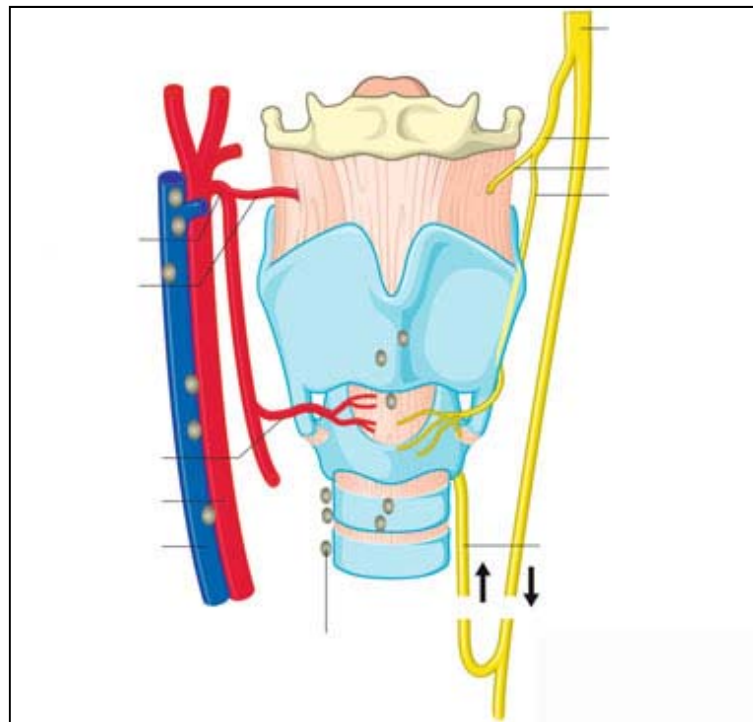
Traumata

Lähmungen

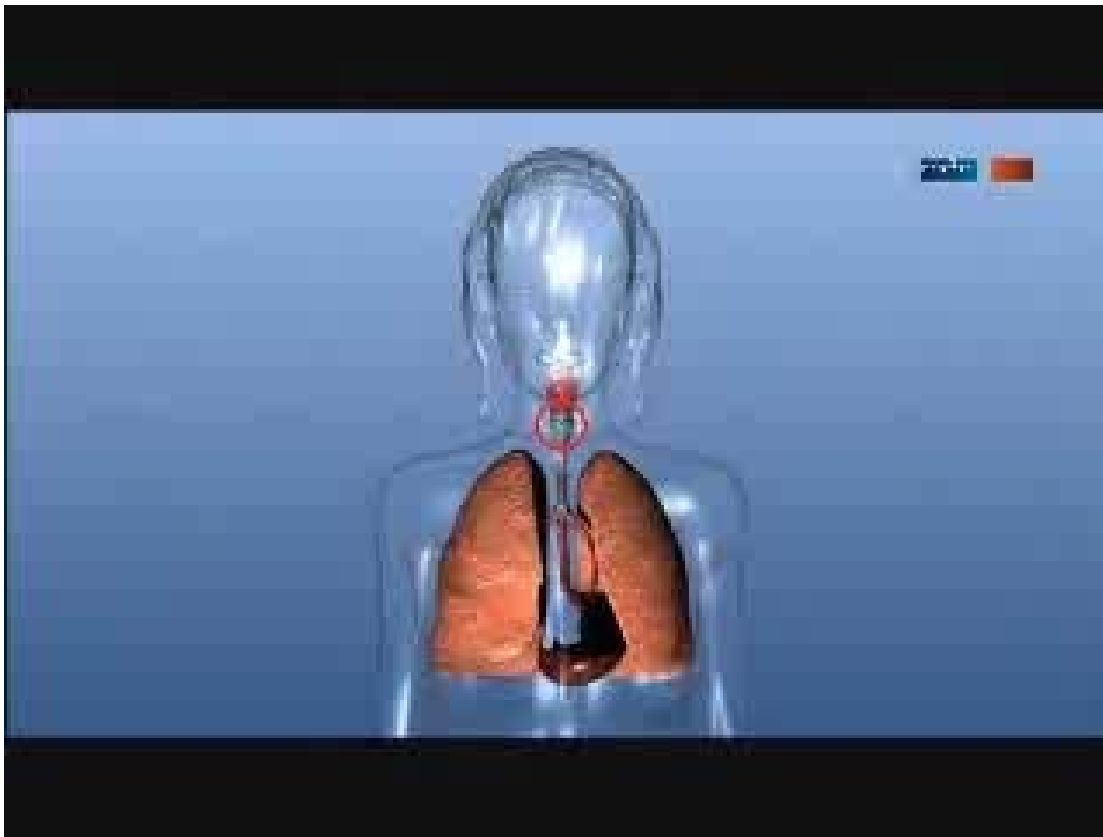Anatomie



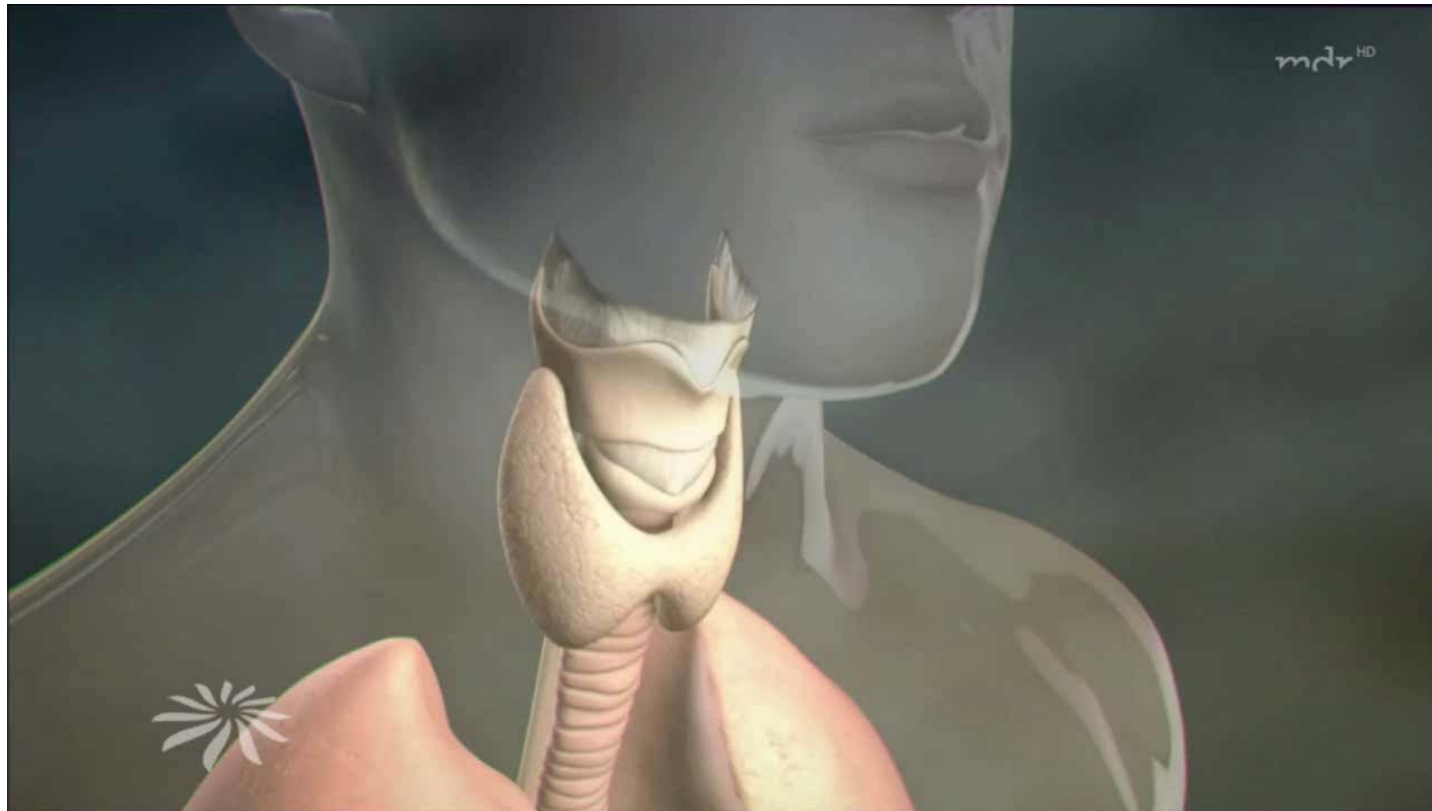Anatomie



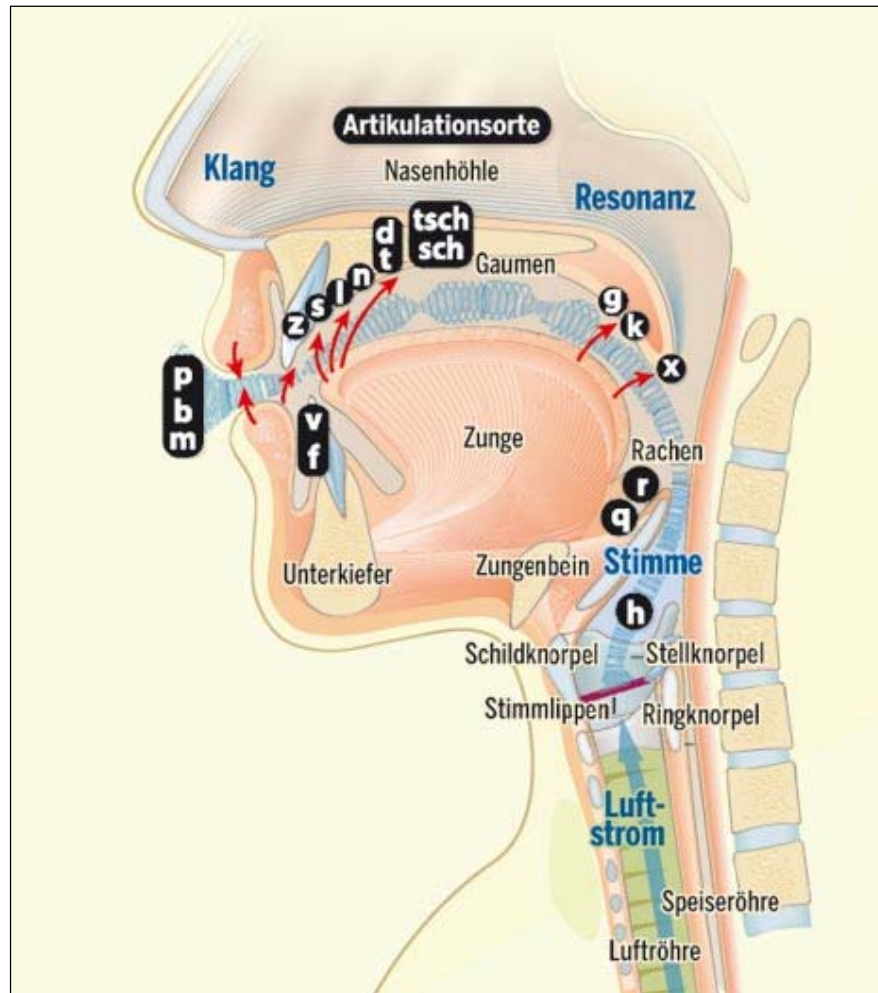
Anatomie



Anatomie

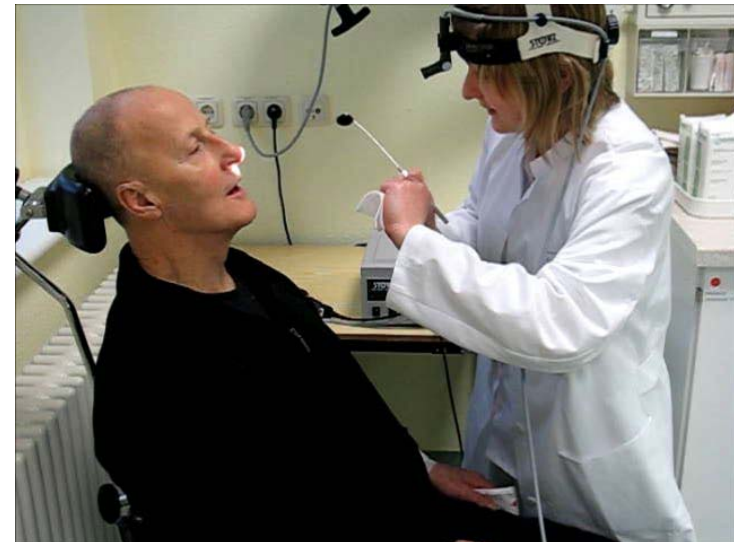

Anatomie



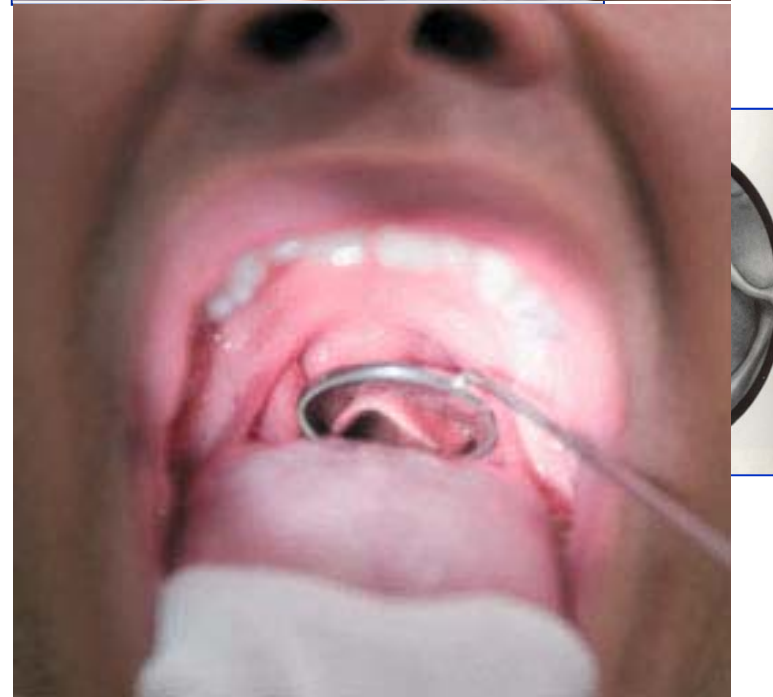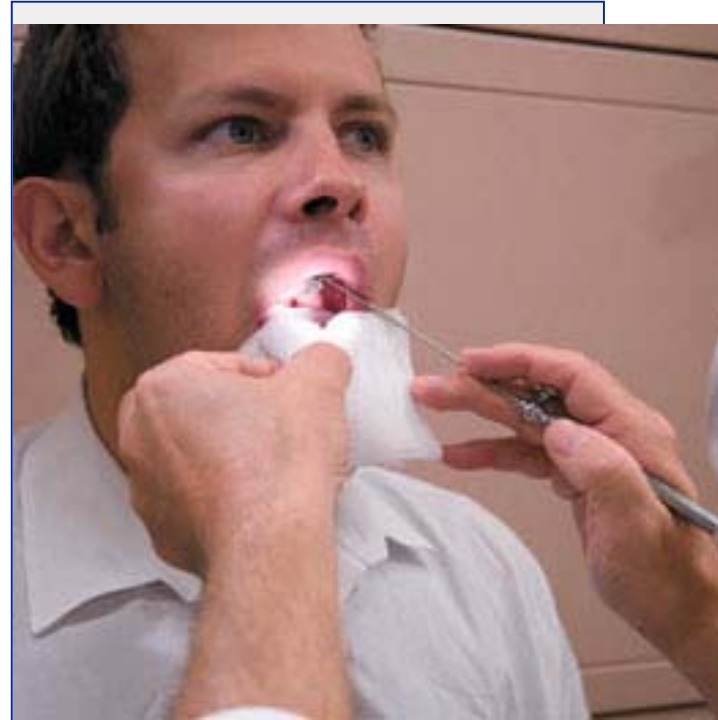Leitsymptome Kehlkopf

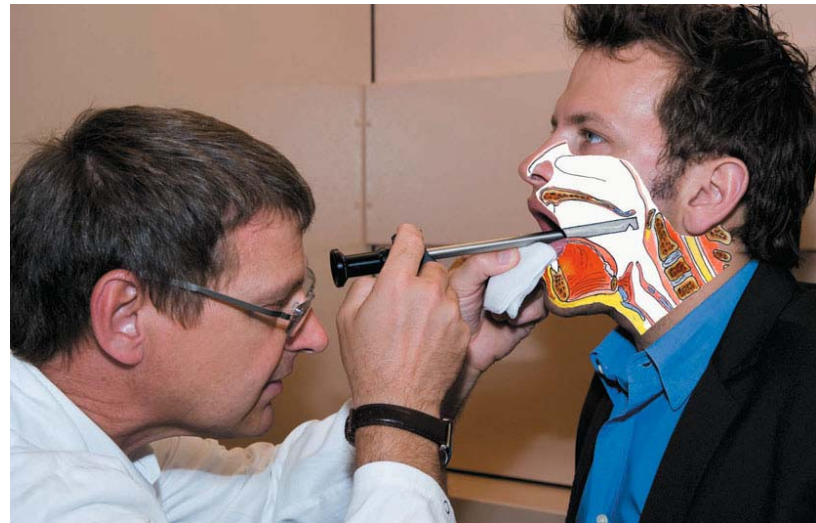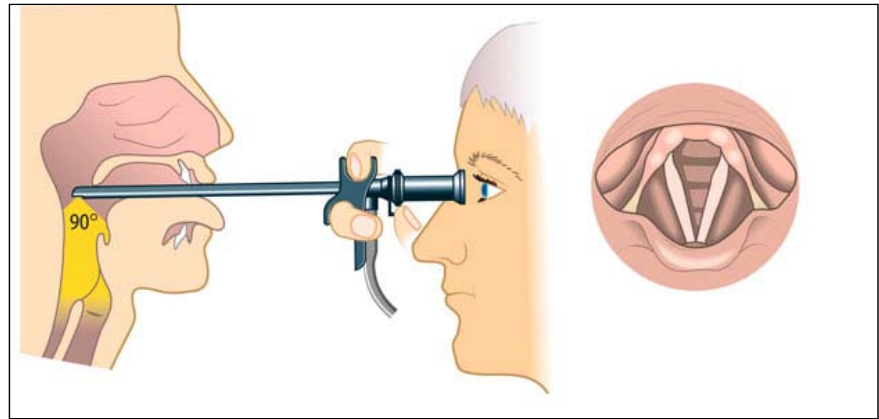
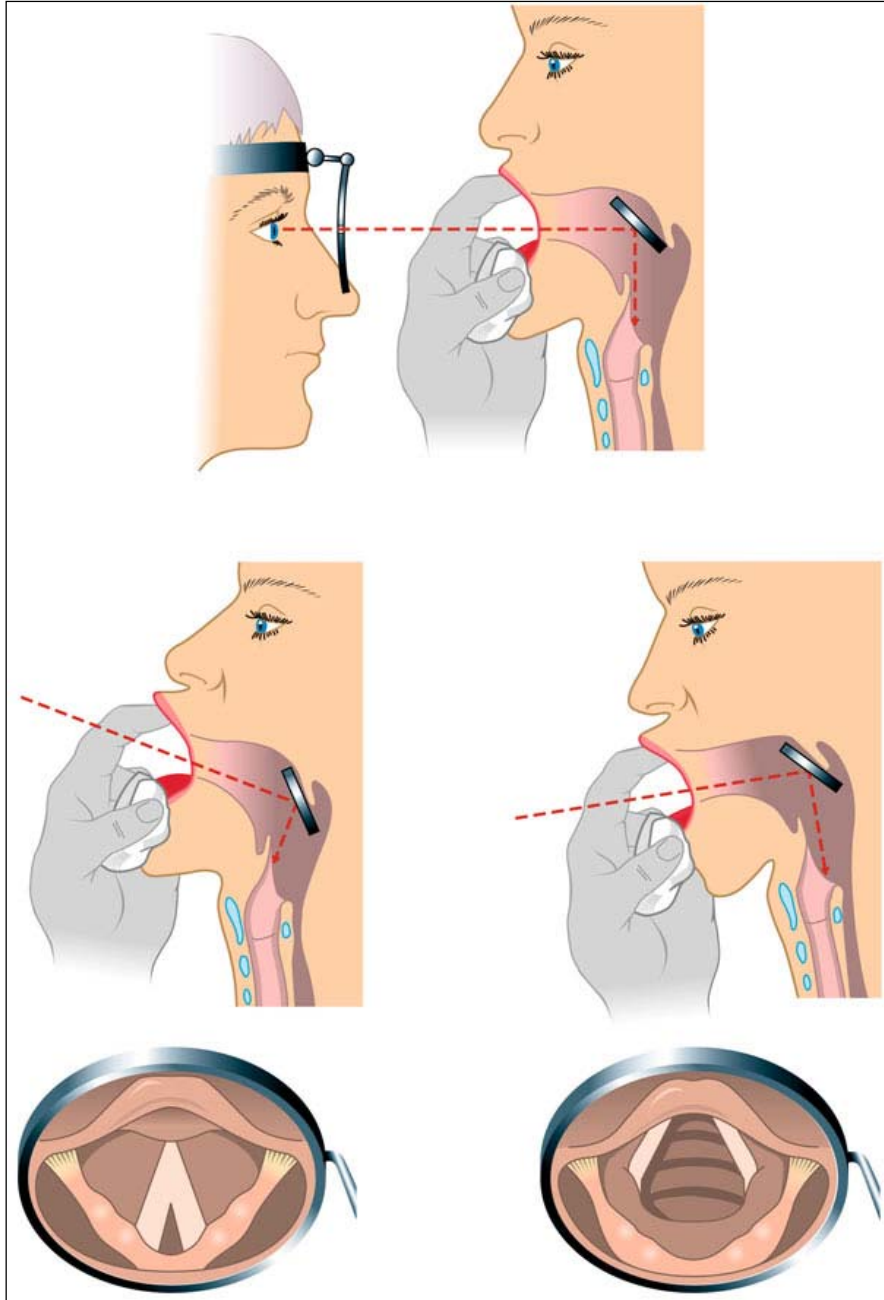
- **Merke: Heiserkeit - jede Heiserkeit > 3 Wochen muß HNO-ärztlich abgeklärt werden!!!**
- inspiratorischer Stridor
- Schluckstörungen
- (Schmerzen)
- (Globusgefühl)

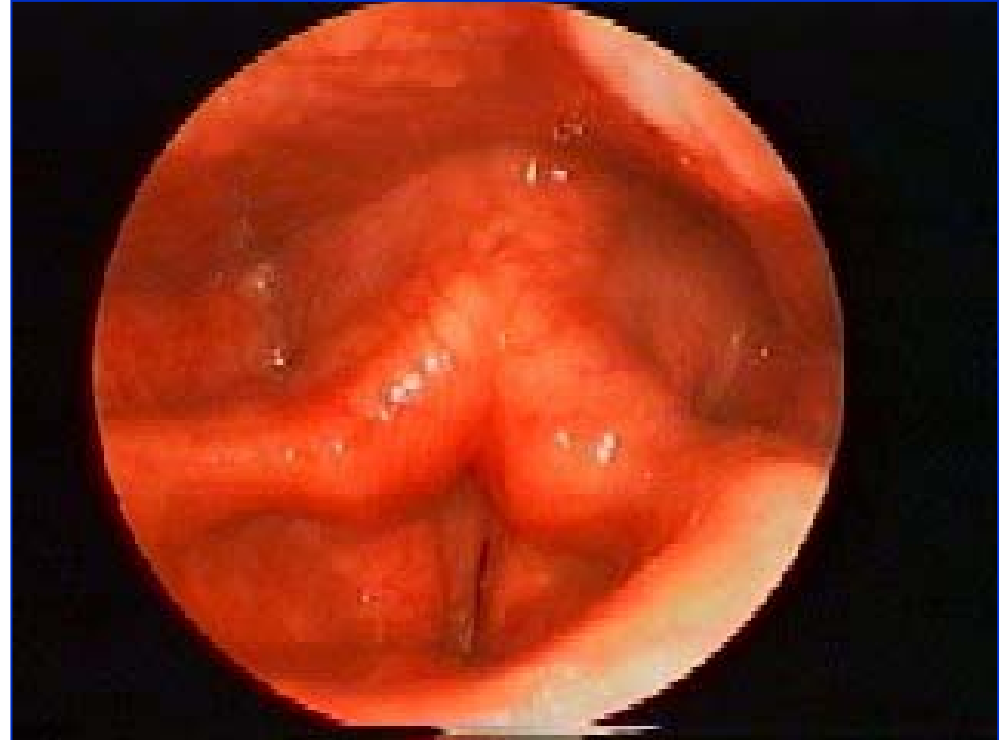
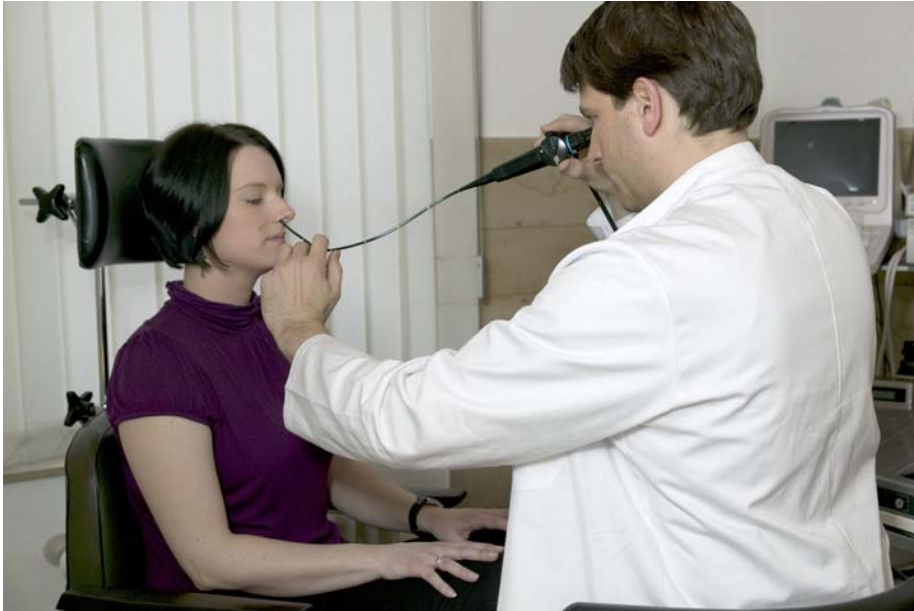

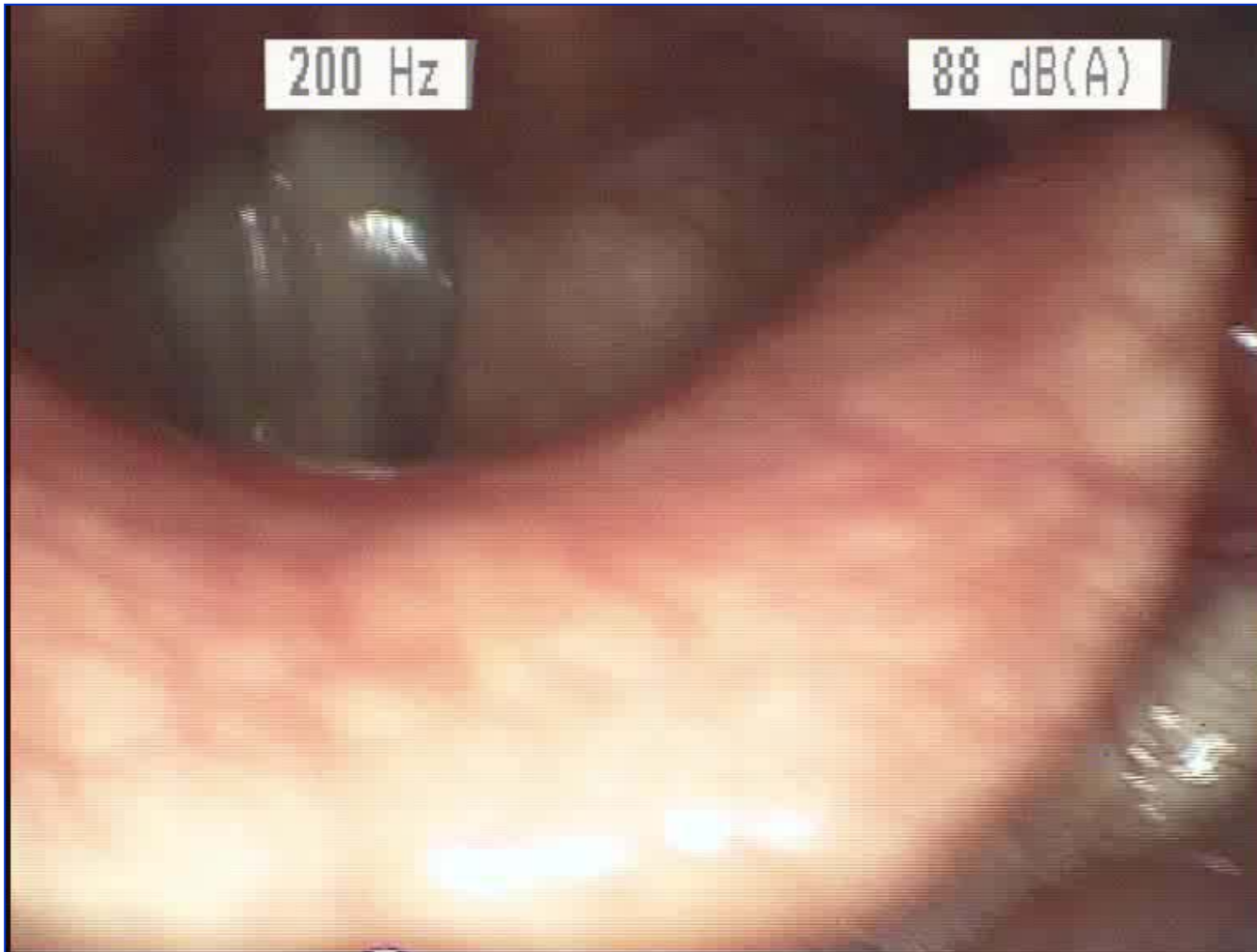
Leitsymptome Kehlkopf

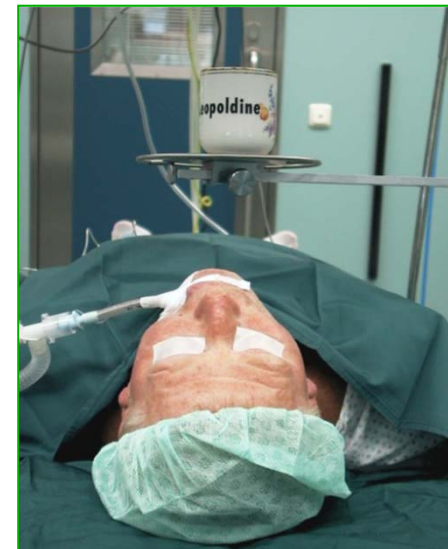
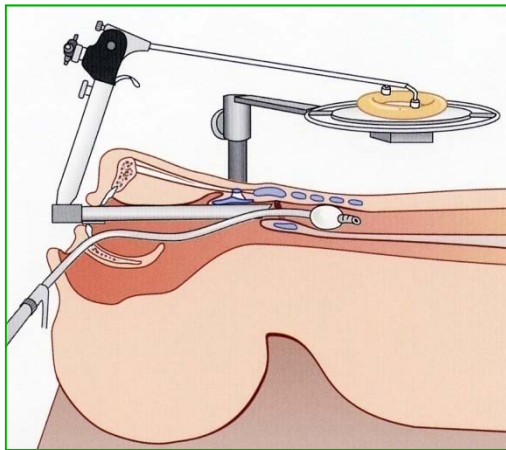
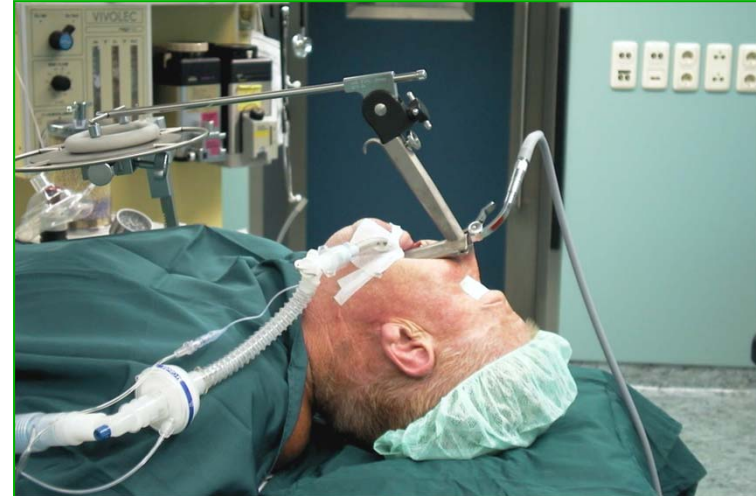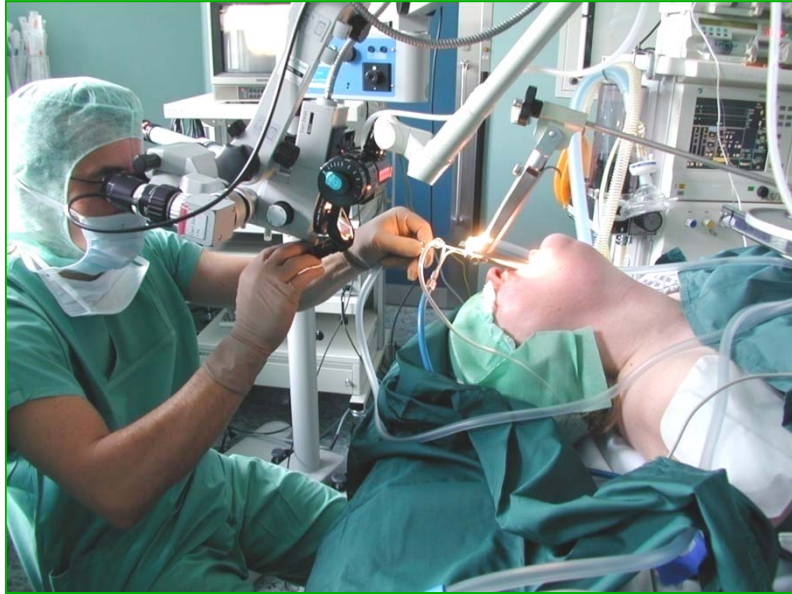- Krupp
 - inspiratorischer Stridor mit Husten, Atemnot und Heiserkeit
 - assoziiert mit Diphtherie
- Pseudokrupp
 - subglottische Laryngitis













**UNIVERSITÄTS
KLINIKUM**
Jena

Klinik und Poliklinik für Hals-, Nasen- und Ohrenheilkunde

Anatomie
Fehlbildungen
Entzündungen
Traumata
Lähmungen

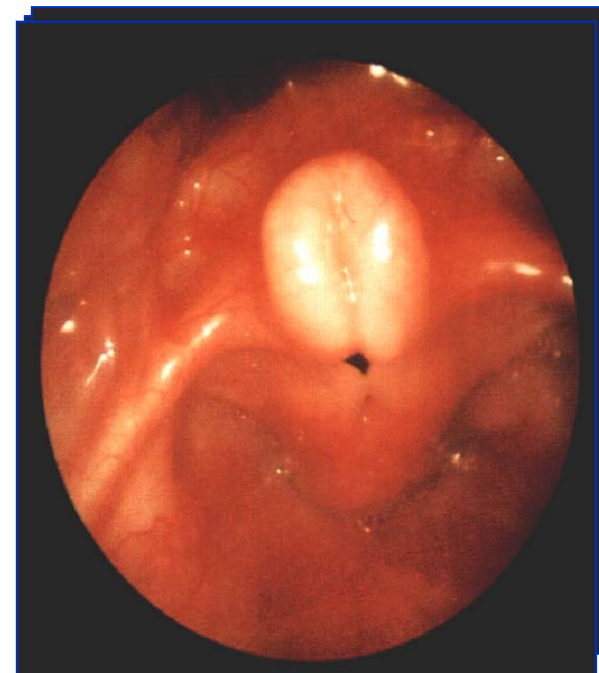
Laryngomalazie

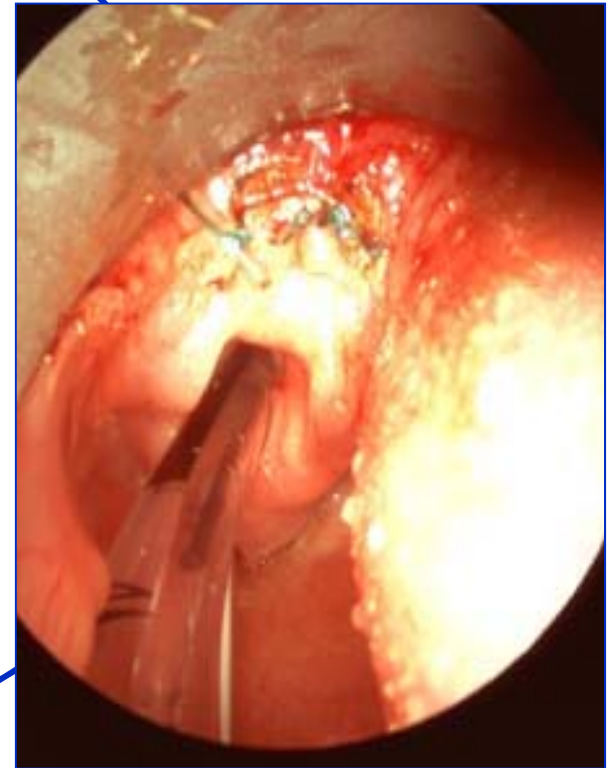
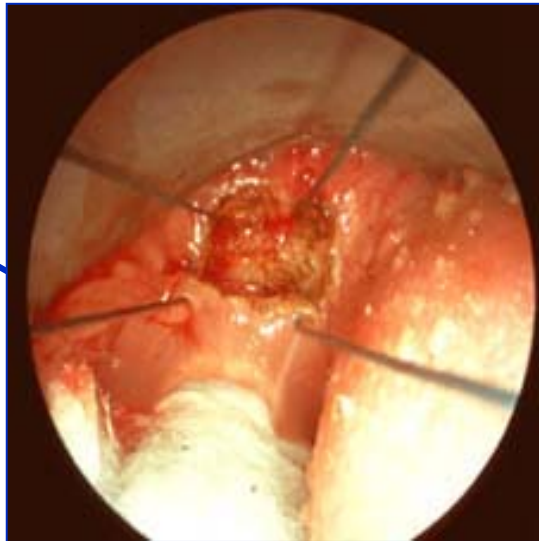
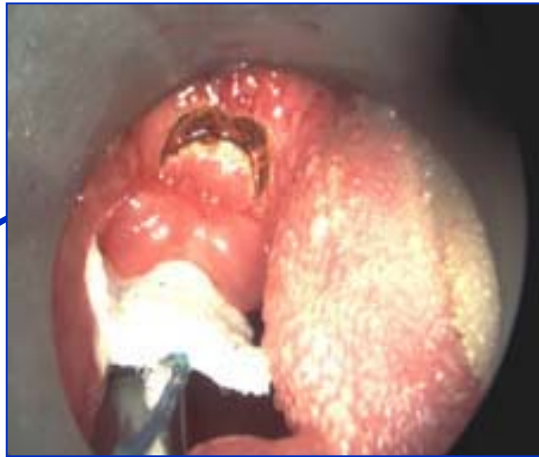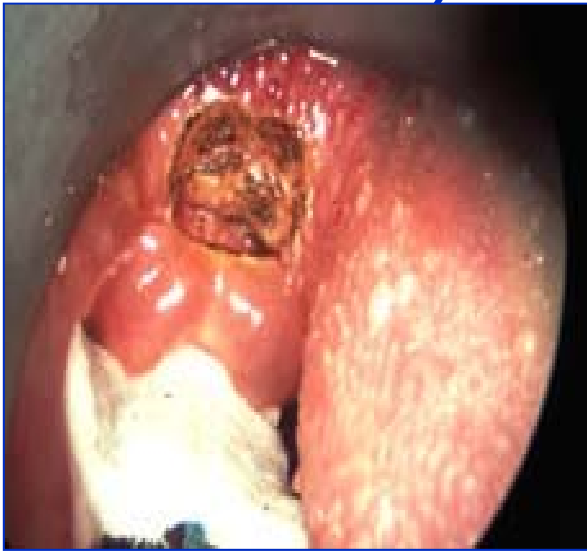Ätiologie: - abnorme Weichheit Knorpelstrukturen

Symptome: - inspiratorischer Stridor, Rückenlage↑
- kongenital

Diagnostik: - flexible Endoskopie in Sedierung/ Narkose mit Spontanatmung

Therapie: - Abwarten, Aufklärung
- chirurgische Stabilisierung





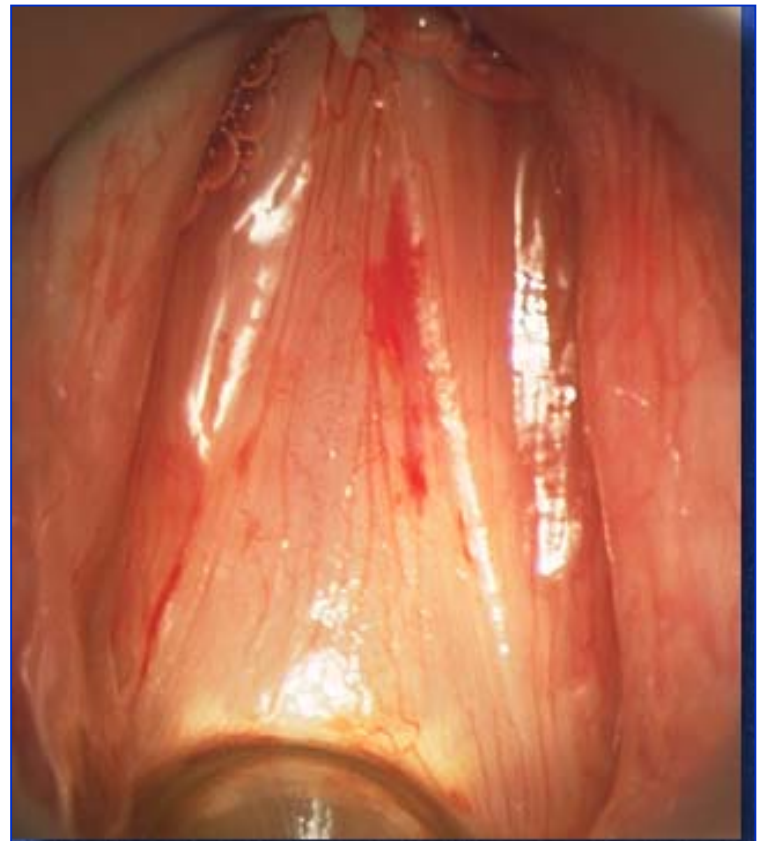
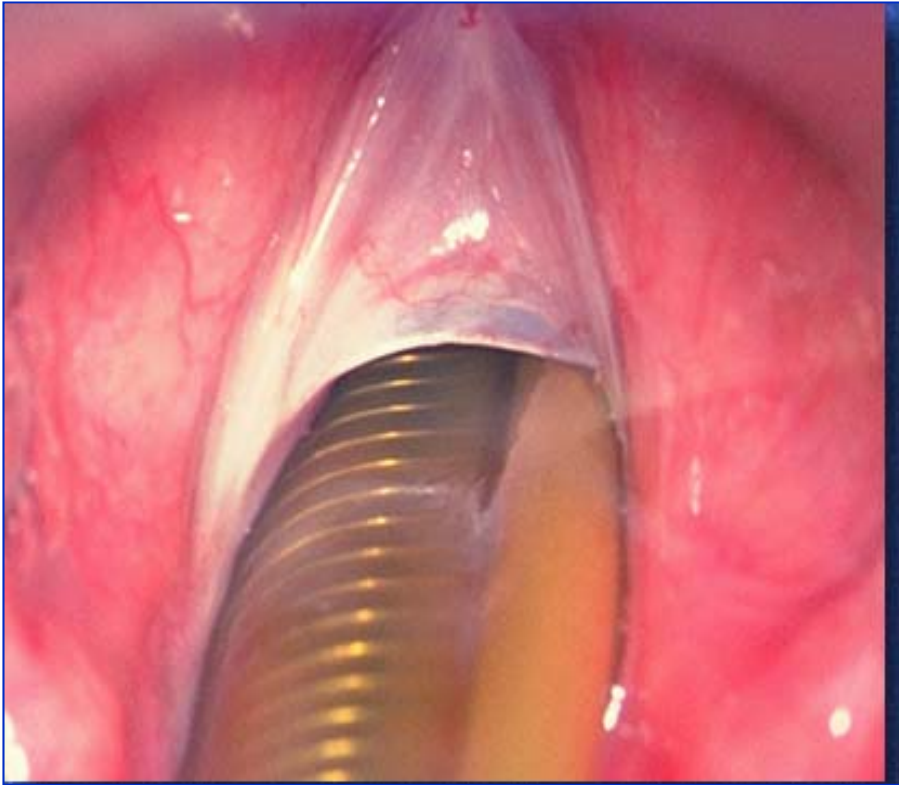
Diaphragma laryngis

Ätiologie: - Embryogenese (Verschluß 7.-10. Woche,
unvollständige Rekanalisierung)

Symptome: - inspiratorischer Stridor
- aphone Stimme

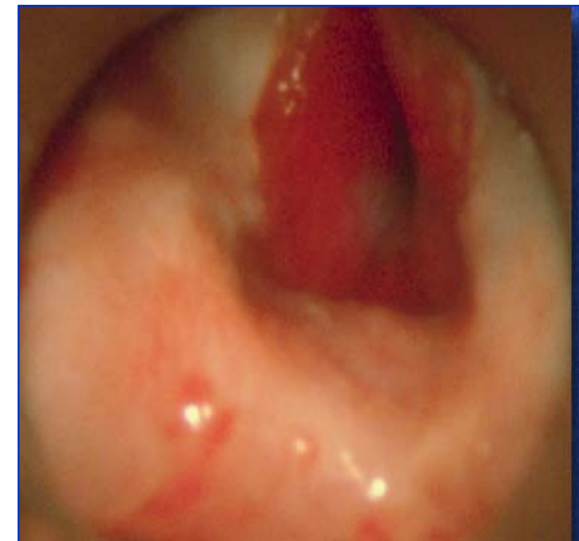Diagnostik: - flexible Endoskopie in Sedierung/Narkose mit Spontanatmung

Therapie: - endoskopische Durchtrennung, ggf. mit Platzhalter über
extralaryngealen Zugang



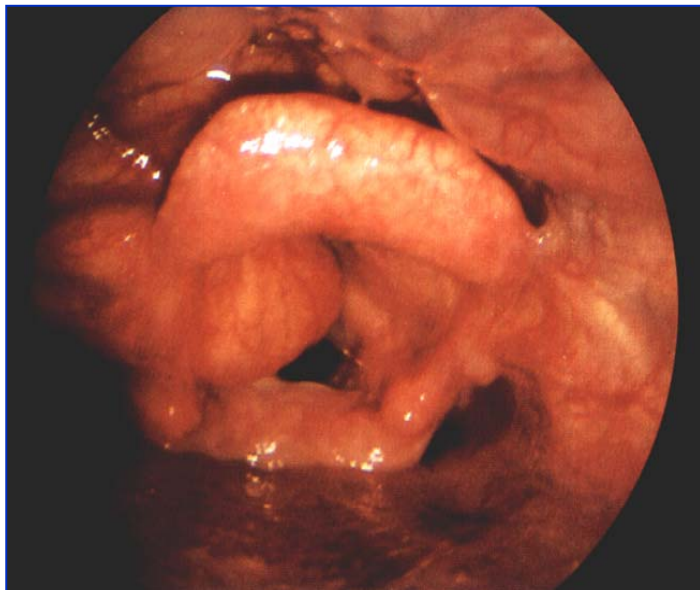
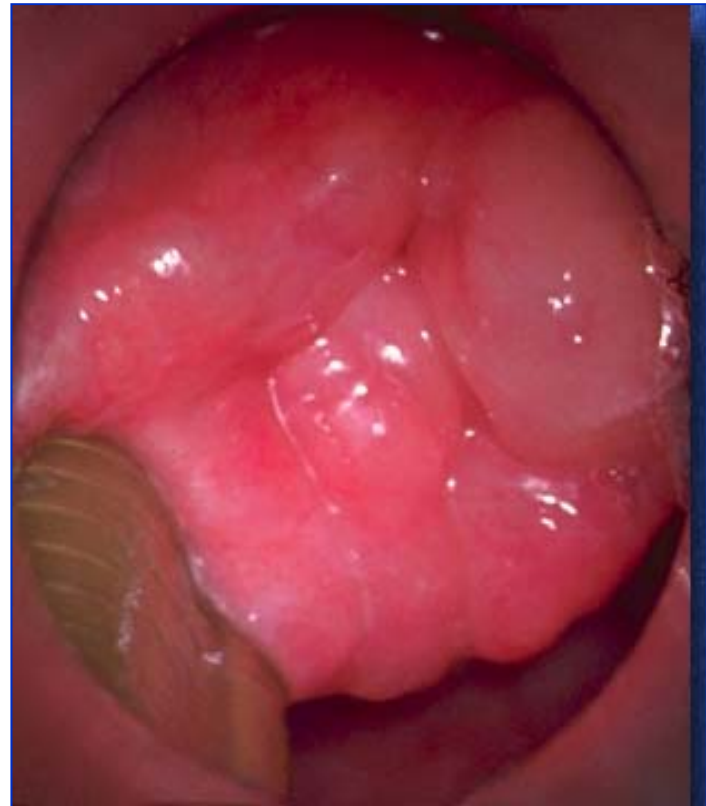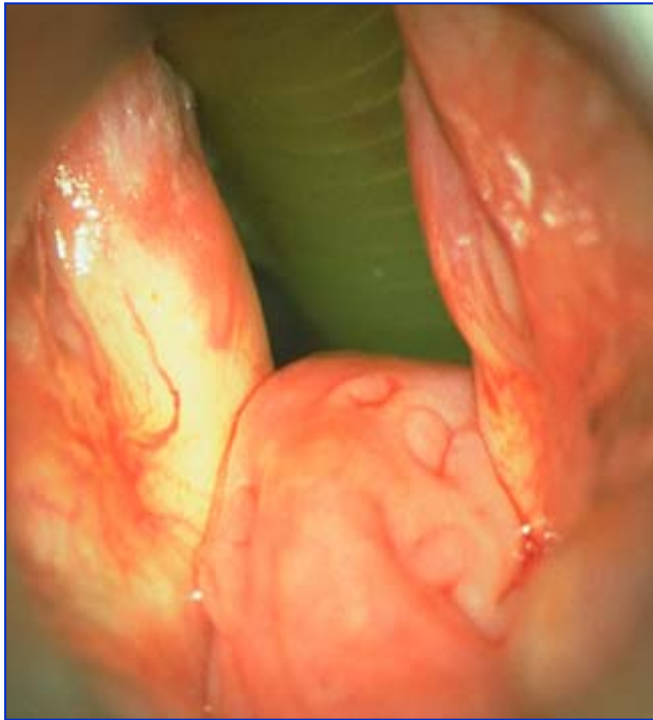
Subglottisches Hämangiom

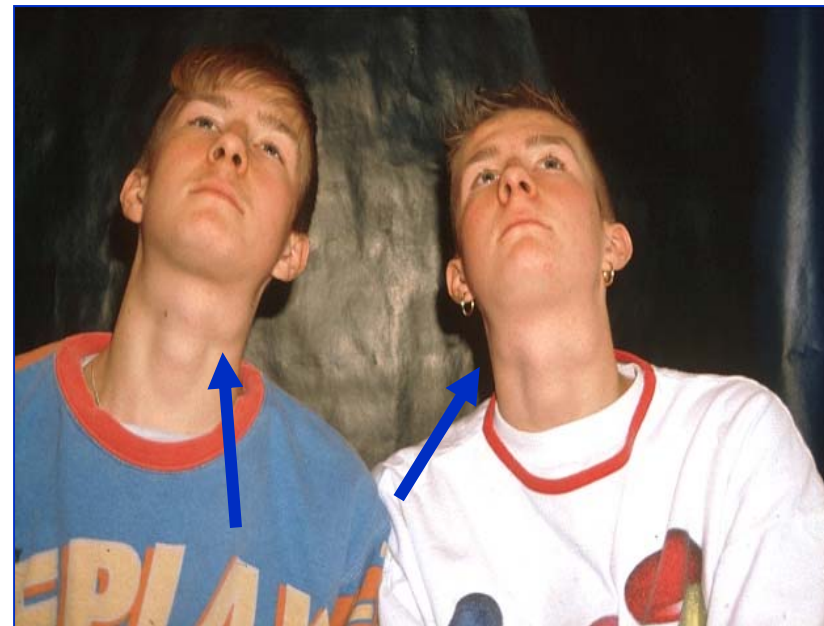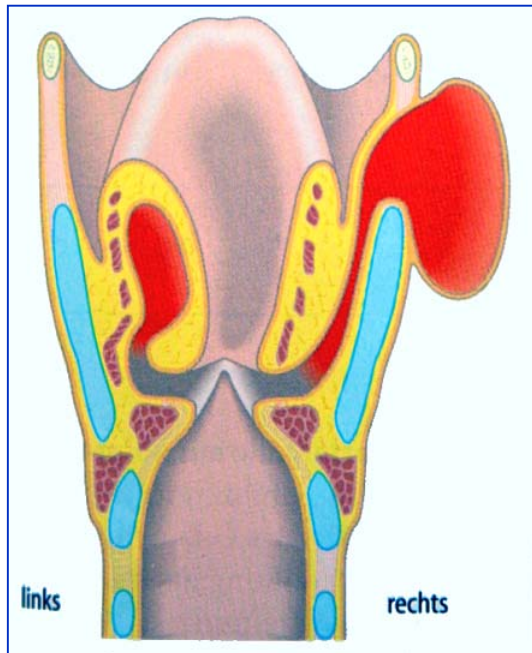
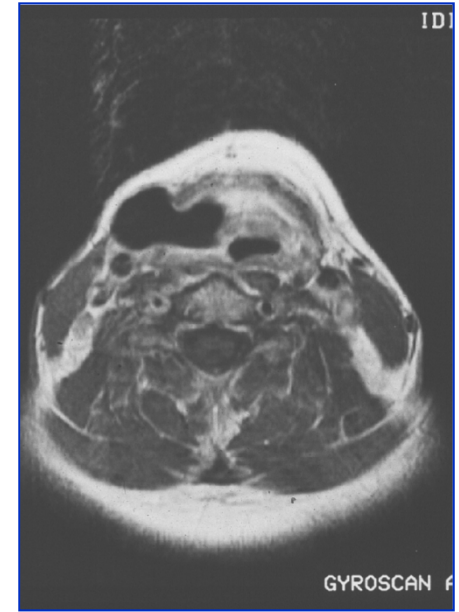
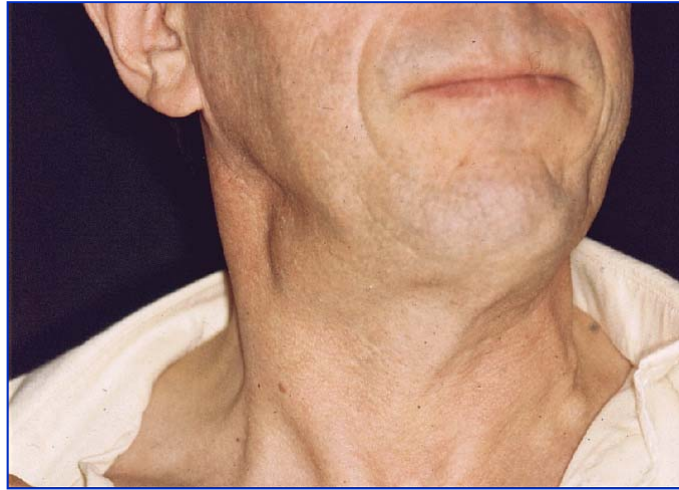
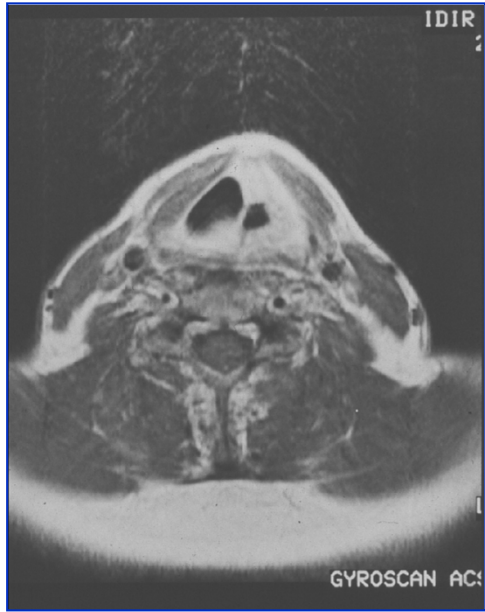- Ätiologie:** - Harmartome
- Symptome:** - inspiratorischer Stridor, Schreien ↑
- Diagnostik:** - flexible Endoskopie in Sedierung/Narkose mit Spontanatmung
- Therapie:**
- spontane Rückbildung 2.-4. Jahr
 - Cortison
 - laserchirurgische Abtragung
 - (Entfernung über offene Zugänge)

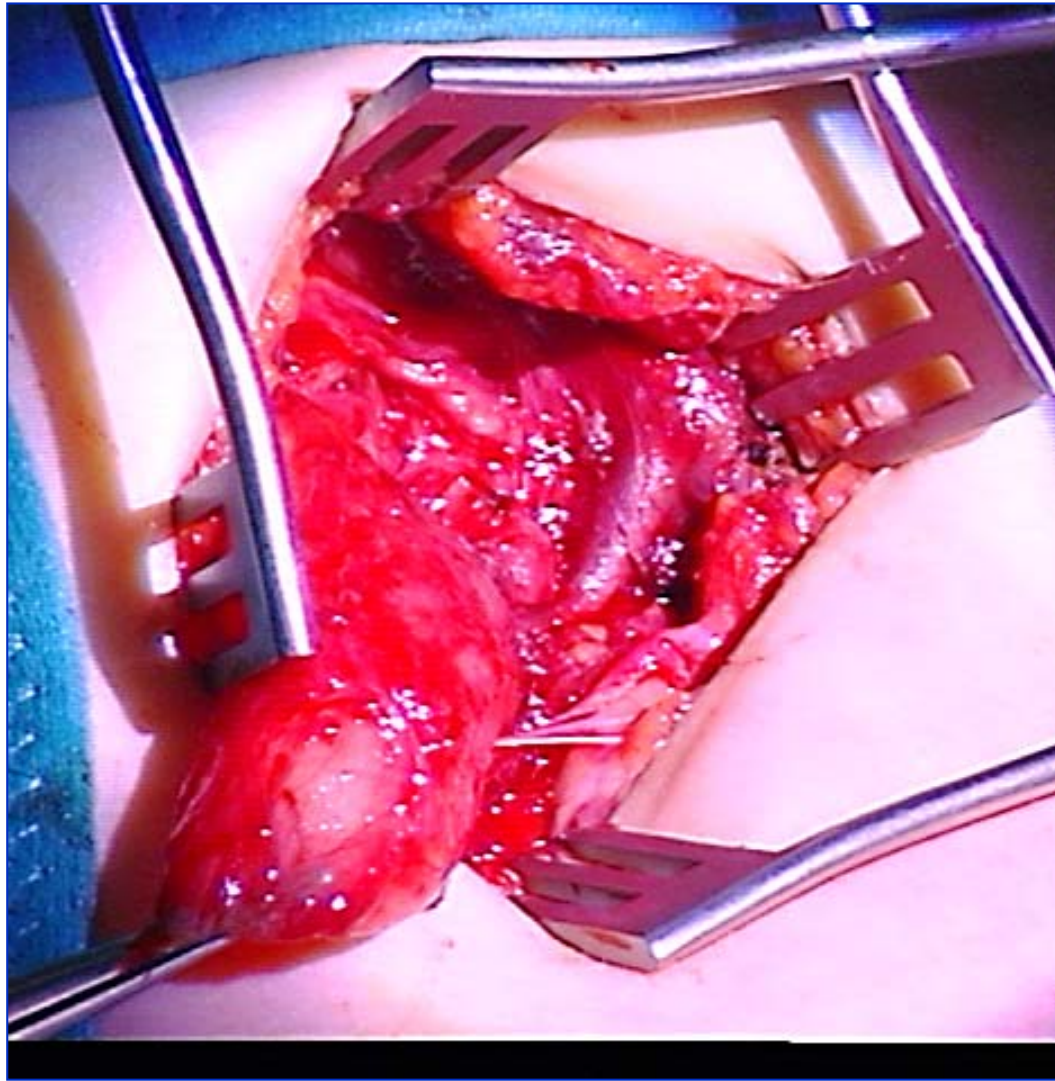


Weitere Fehlbildungen

- **kongenitale Zysten**
(Epiglottis, Taschenfalte, aryepiglottische Falte)
- **Laryngozele**
 - innere (innerhalb Membrana quadrangularis)
 - äußere (oberhalb Schildknorpel)
- **Stimm lippenparesen**
- **(Intubationsschäden/suglottische Trachealstenose)**









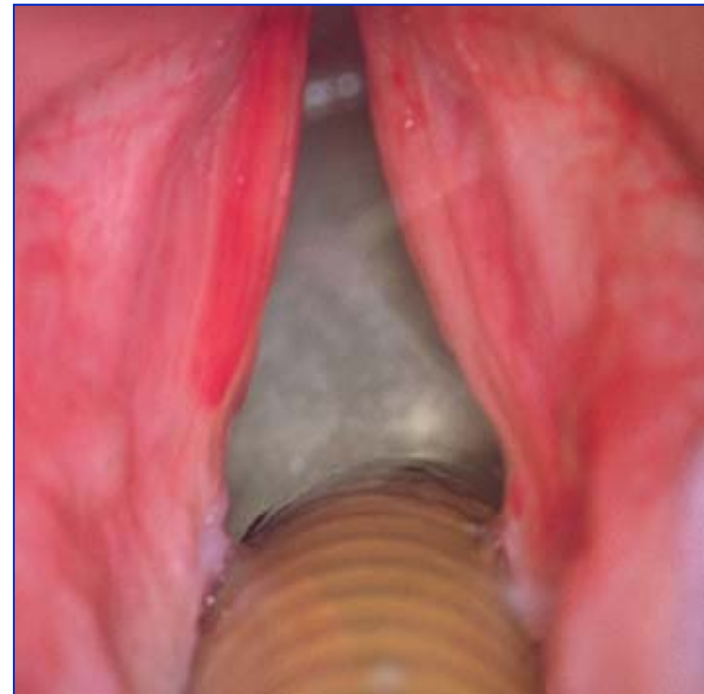
**UNIVERSITÄTS
KLINIKUM**
Jena

Klinik und Poliklinik für Hals-, Nasen- und Ohrenheilkunde

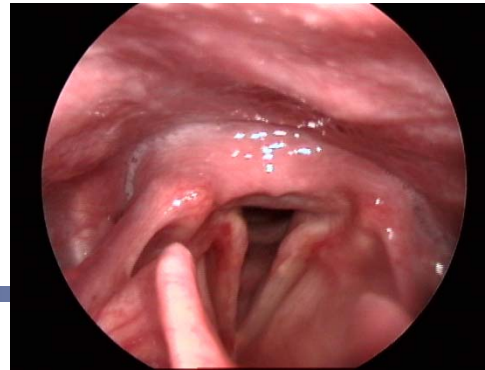
Anatomie
Fehlbildungen
Entzündungen
Traumata
Lähmungen

Laryngitis acuta

- Ätiologie:** - viraler Infekt / bakterielle Superinfektion
(Staphylo-, Streptokokken, Hämophilus influenzae)
- Symptome:** - Schmerzen
- Heiserkeit
- Husten
- Diagnostik:** - Spiegeluntersuchung
- im Einzelfall: Abstrich



Laryngitis acuta



Therapie:

- Sekretolyse (z. B. ACC, NAC, Sinupret)
- Analgetika (z. B. Novalgin, Paracetamol)
- Inhalationen (Sole/Panthenol)
- im Einzelfall Antibiotikum (Doxycyclin)
- Anfeuchtung Atemluft
- Stimm Schonung, wenn erforderlich
„normal“ reden, nicht schreien/flüstern



Subglottische Laryngitis

- Kinder 6 Monate- 3 Jahre
- Synonym: Pseudokrupp

Ätiologie: - Viren (Parainfluenza, RS, Influenza)

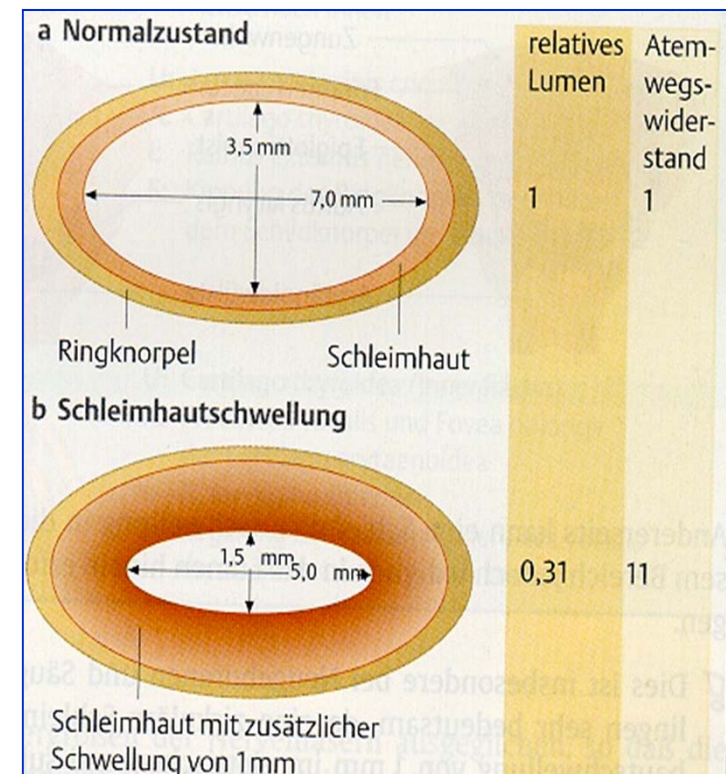
Symptome: - heisere Stimme
- abends/nachts trockener, bellender Husten und
inspiratorischer Stridor

Diagnostik: - Klinik
- subfebril, keine Leukozytose
- keine Laryngoskopie versuchen !

Subglottische Laryngitis

Therapie:

- Anfeuchtung Atemluft
= feuchte Kammer
- Kortikoide (rektal/iv)
- Inhalation mit Adrenalin/Epinephrin
- Beruhigung Patient und Eltern !!



Epiglottitis

- Kinder 2 - 8 Jahre, Erwachsene

Ätiologie: - Bakterien (Hämophilus influenzae B)

Symptome: - inspiratorischer Stridor

- kloßige Sprache

- hochfiebernd

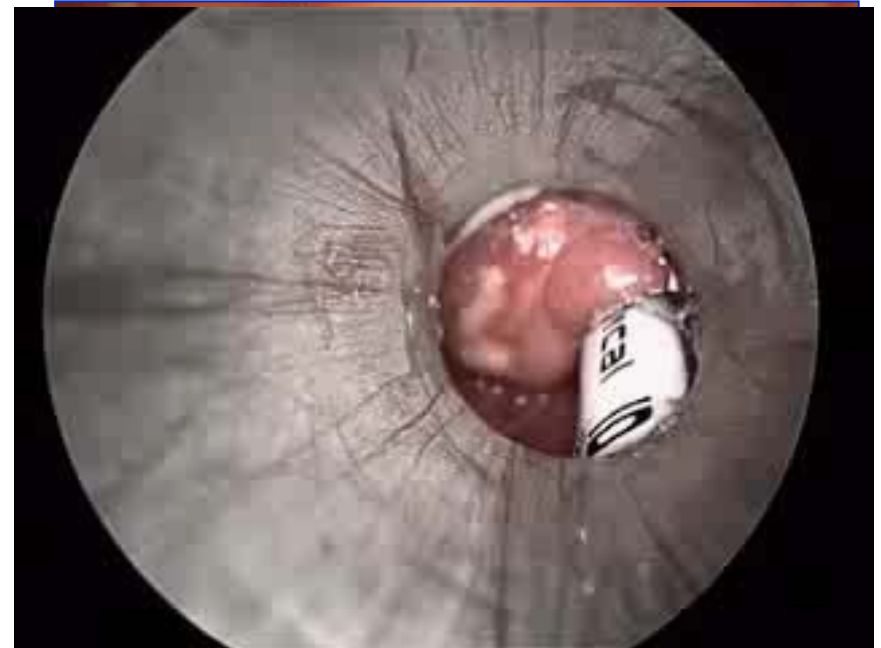
- Schluckschmerzen

Diagnostik: - Klinik

- hochfebril

- Leukozytose

- Laryngoskopie



Epiglottitis

Therapie:

- Breitspektrumpenicillin (Augmentan)
- Cephalosporin 3 .Generation (Cefuroxim)
- Kortikoide
- Adrenalininhalationen
- stationäre Überwachung
- Analgetikum (Novalgin, Dipidolor)
- parenterale Ernährung
- Intubationsbreitschaft



Akute spastische Laryngitis

- Kinder 1 - 3 Jahre

Ätiologie: - ?

Symptome: - nachts erwachen mit bellenden Husten, Stridor, Dyspnoe
- spontane Rückbildung

Diagnostik: - Klinik

Therapie: - kühle Raumluft
- Beruhigung

Akutes Larynxoedem

- Jugendliche, Erwachsene
- Synonym: angioneurotisches Larynxödem

Ätiologie: - C-1-Esterase-Mangel

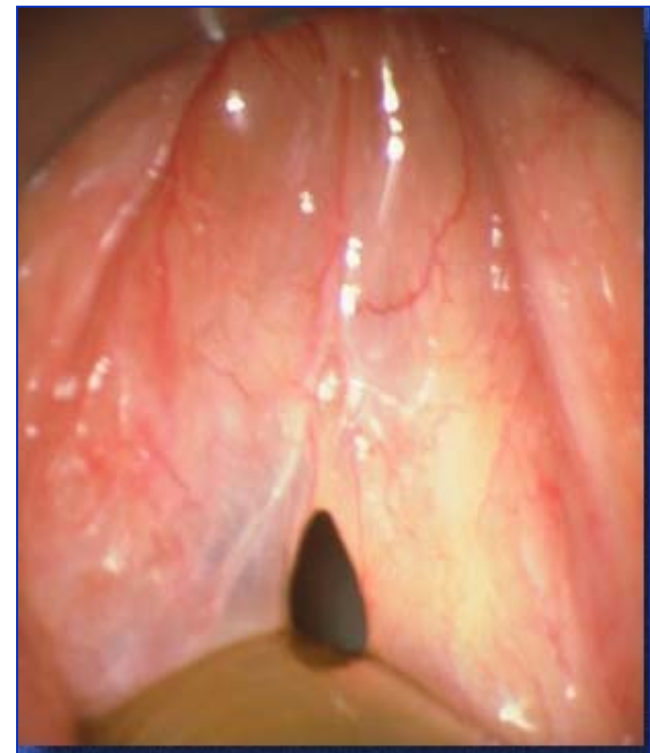
Symptome: - inspiratorischer Stridor
- kloßige Sprache
- ödematöse Schwellung Mund,
Pharynx, Larynx

Diagnostik: - Anamnese
- Klinik
- Laryngoskopie: Ödeme

Akutes Larynxoedem

Therapie:

- Kortikoide
- Antihistaminika (Fenistil)
- Inhalationen (Adrenalin, Kortikoide)
- Untersuchung auf C-1Esteraseangel
- Substitution (Berinert)
- Vermeidung ACE-Hemmer



Perichondritis des Larynx

- primär: sehr selten (Typhus)
 - sekundär: nach Radiatio, Trauma
- Symptome:**
- Schmerzen (druckdolent !)
 - Allgemeinsymptome
- Diagnostik:**
- Anamnese
 - Klinik
 - CT/MRT
- Therapie:**
- Antibiotika (Clindamycin, Cibrobay)
 - Inzision
 - selten Laryngektomie

Chronische Laryngitis

- Erwachsene 50.-60. Lebensjahr, meist Männer

Ätiologie:

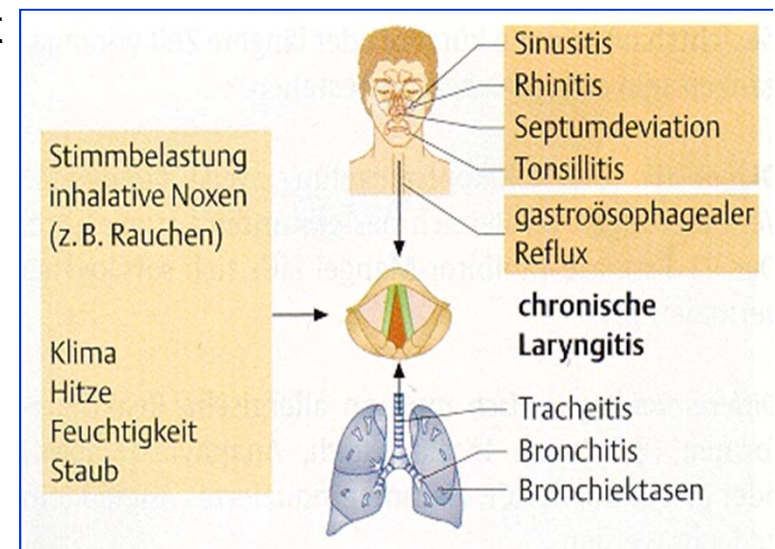
- Noxen (Nikotin !, Gase, Dämpfe)
- starke Stimmbelastung

Symptome:

- Heiserkeit
- verminderte Stimmbelastbarkeit
- Räusperzwang

Diagnostik:

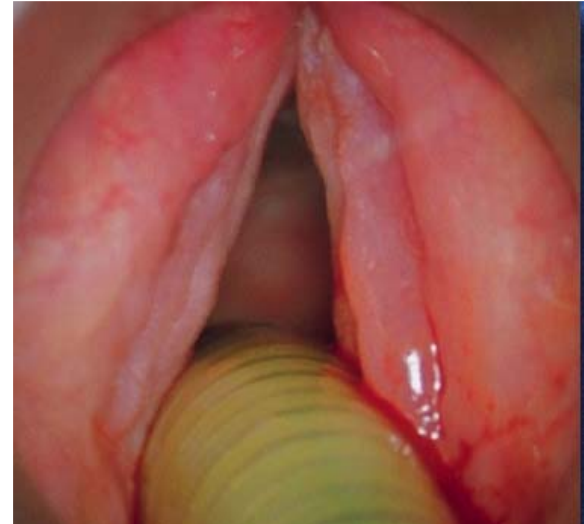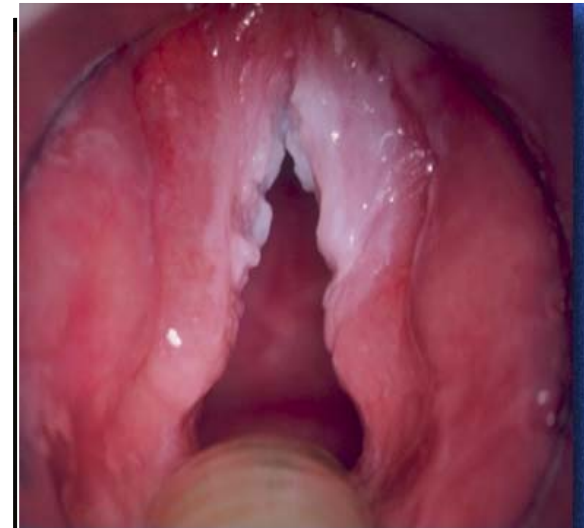- Laryngoskopie
- Stroboskopie



Chronische Laryngitis

Therapie:

- Vermeidung Noxen
- Stimmtherapie
- Durchuntersuchung
- Inhalationen (Sole/Panthenol)
- Sekretolyse (ACC, NAC, Sinupret)
- Histologie !!
- Beobachtung !!



Reinke-Oedem

- Erwachsene 40.-60. Lebensjahr, mehr Frauen

Ätiologie: - Flüssigkeit zwischen glottischen Epithel und Lig. vocale

- Nikotin/Stimmüberlastung

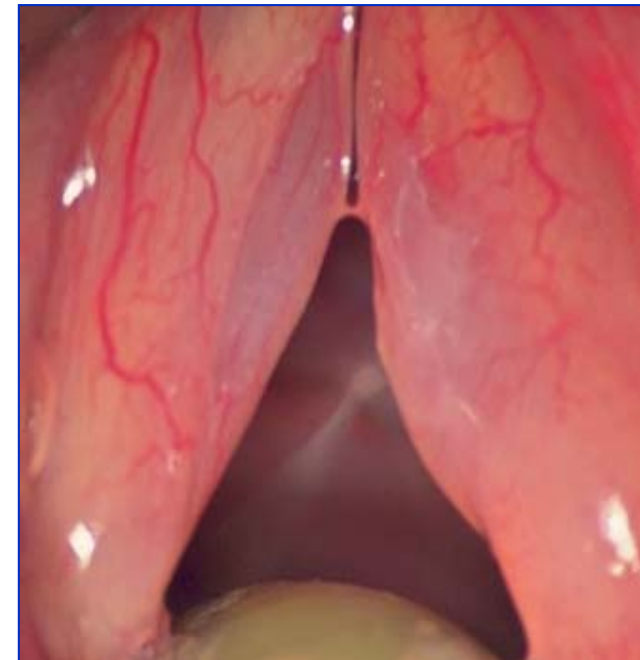Symptome: - Heiserkeit

- Räusperzwang

- Absenkung Stimmlage

Diagnostik: - Laryngoskopie

- Stroboskopie



Papillomatose

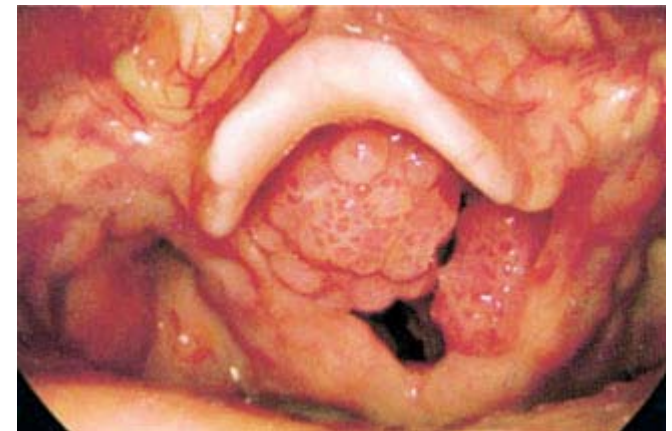- Erwachsene – adulte Form, Kinder – juvenile Form

Ätiologie: - Infektion HPV-Virus (6, 11, 16, 18)

Symptome: - Heiserkeit
- Luftnot

Diagnostik: - Laryngoskopie
- Stroboskopie

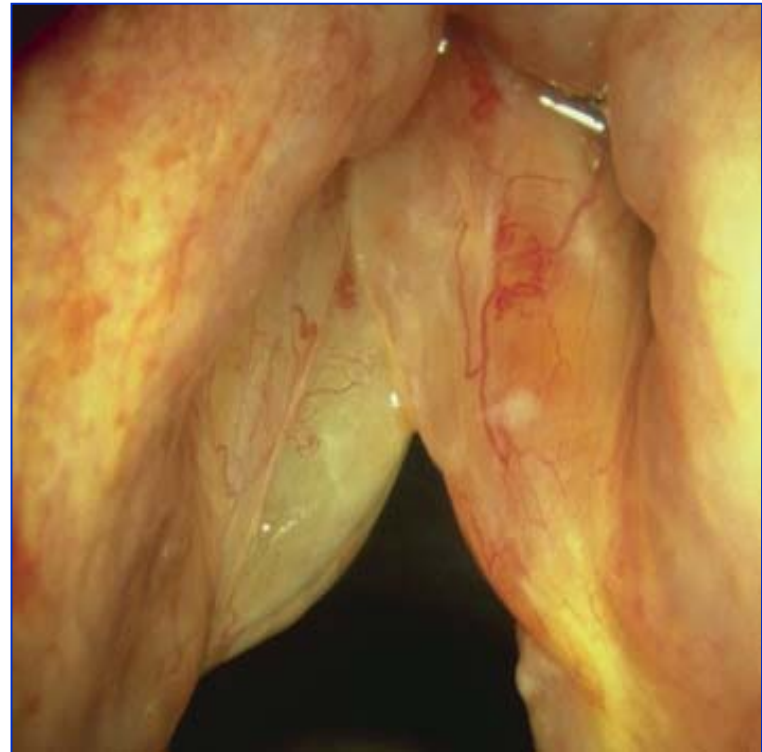
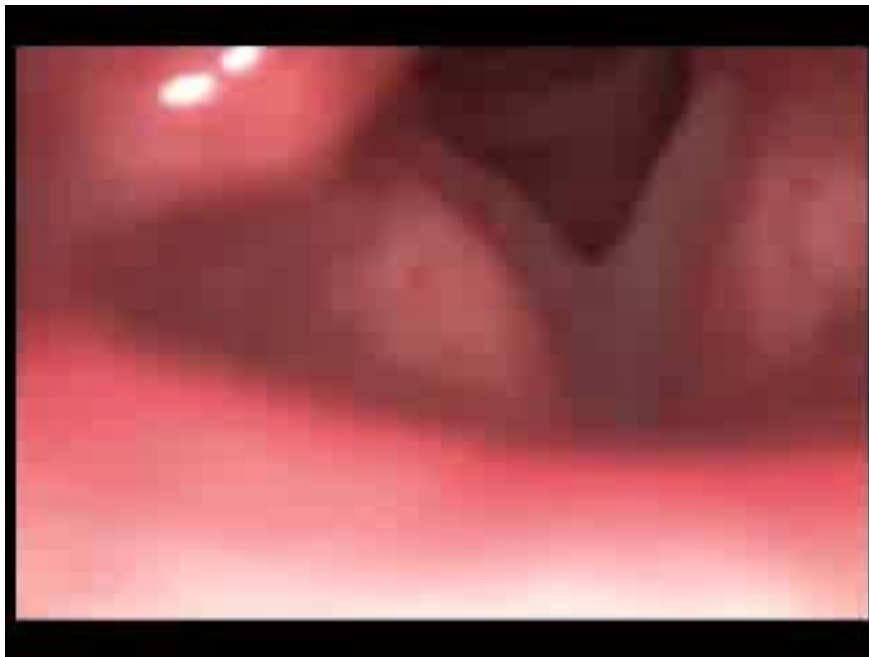
Therapie: - laserchirurgische Resektion
- Impfung Gardasil?



Reinke-Oedem

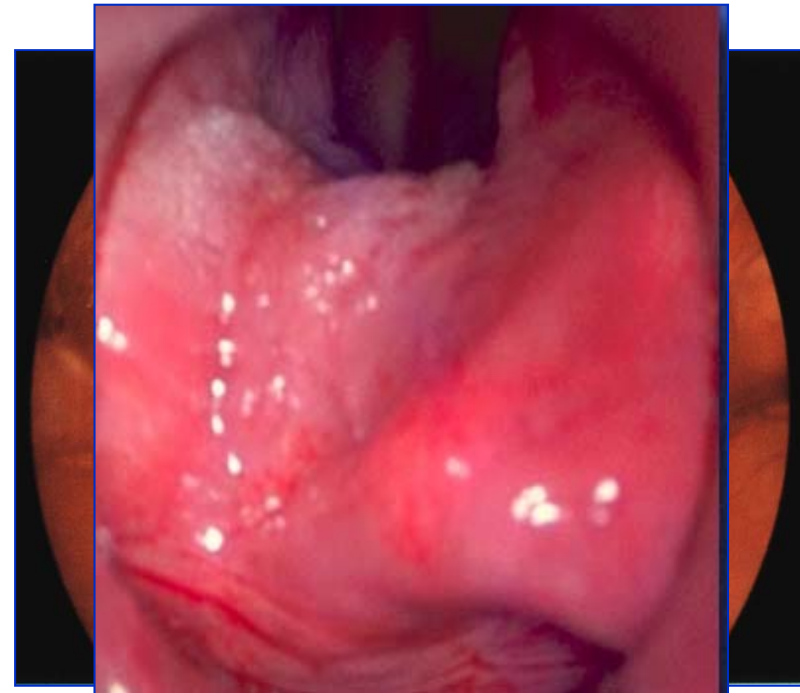
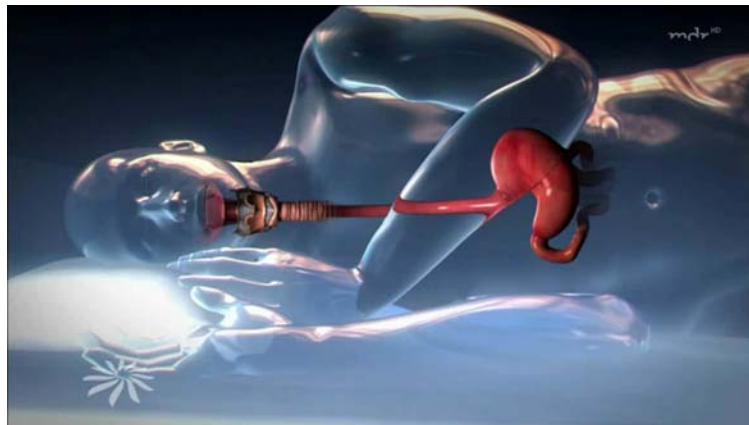

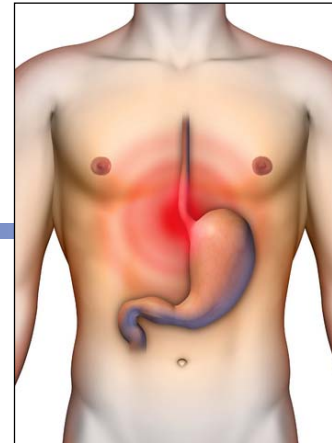
Therapie:

- chirurgische Abtragung
- Vermeidung Noxen
- Stimmtherapie



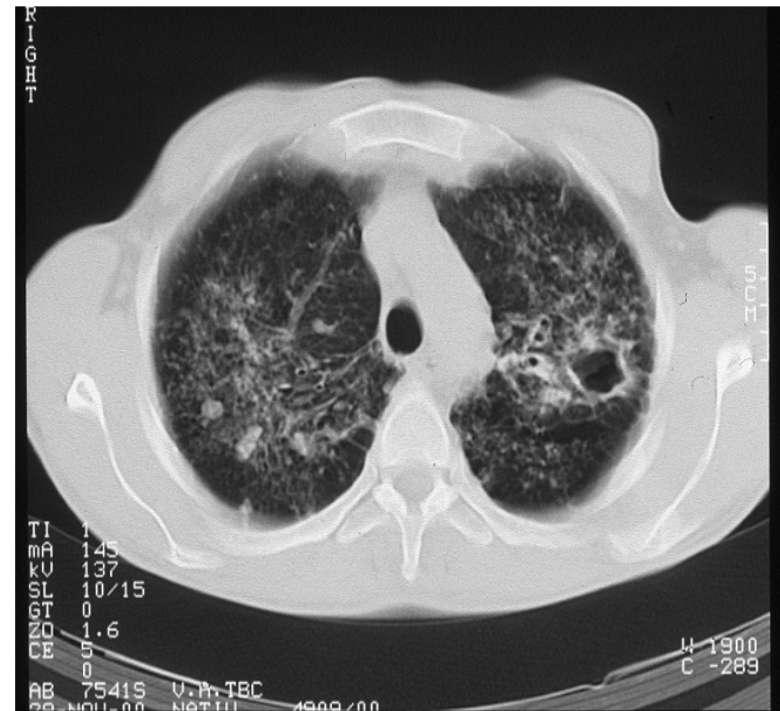
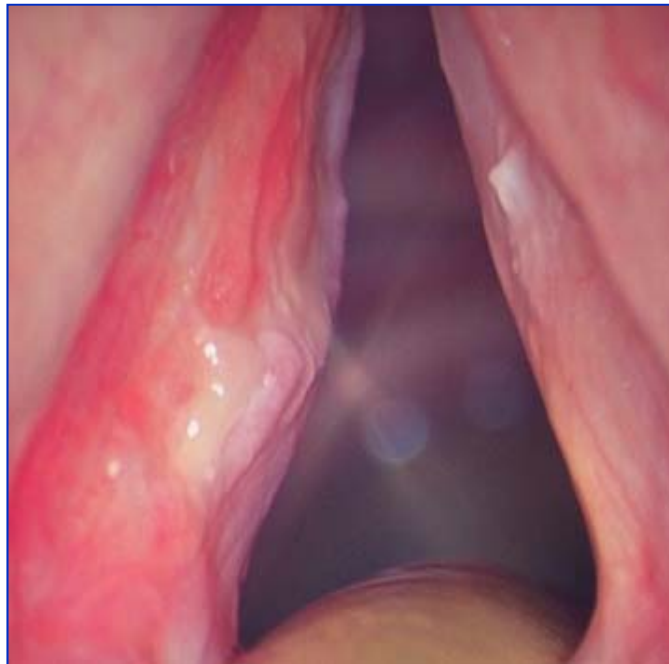Laryngitis posterior

- Ätiologie:** - Refluxgastritis
- Symptome:** - Räusperzwang
- diffuse Schluckbeschwerden
- Diagnostik:** - Laryngoskopie
- 24-h-pH-Metrie
- Therapie:** - Internist

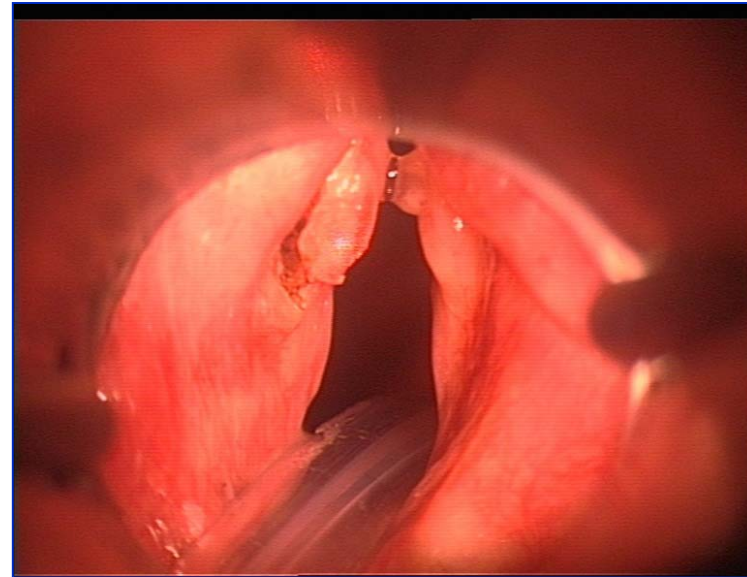
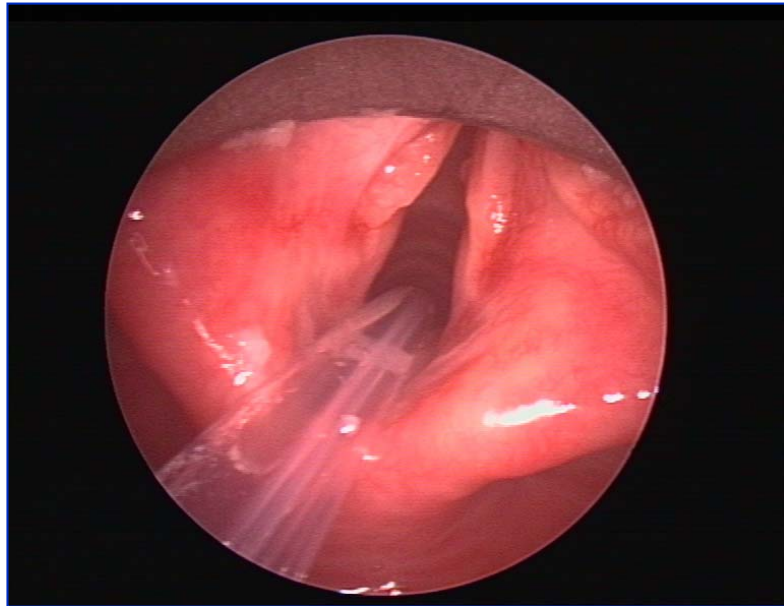


Spezifische Laryngitis

- Syphilis
- Tuberkulose
- Sarkoidose



Amyloidose





Niccolo Paganini (1792-1840)

ital. Komponist und Geiger

Lungentuberkulose ?

Lues Stadium III ?

1812 Heiserkeit, Halsschmerzen

1828 Knochennekrose Unterkiefer

Mai 1840 verstorben

Kontaktpachydermie

Männer bevorzugt

Ätiologie:

- chronische Stimmüberlastung
- ggf. zusätzlich Refluxkrankheit

Symptome:

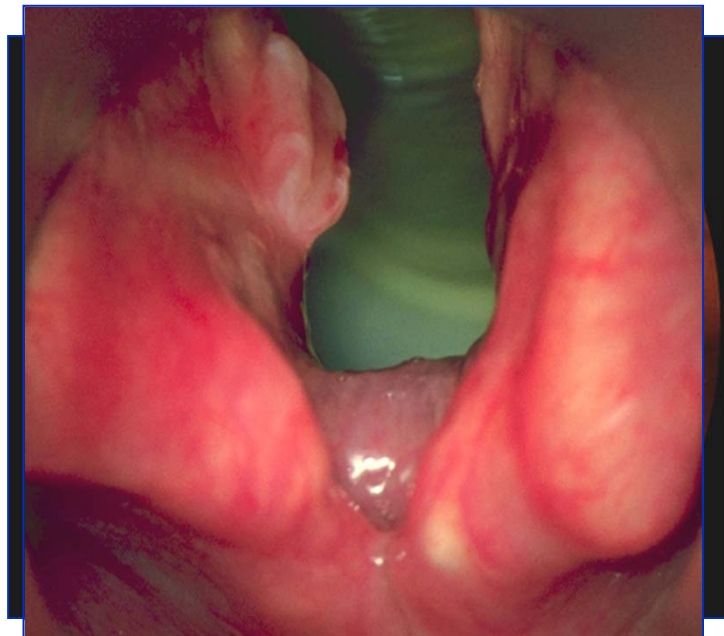- Heiserkeit
- Fremdkörpergefühl
- Halsschmerzen

Diagnostik:

- Laryngoskopie
- 24-h-pH-Metrie

Therapie:

- Stimmtherapie
- Internist
- ggf. Abtragung/
Rezidivrate ↑



Fremdkörper

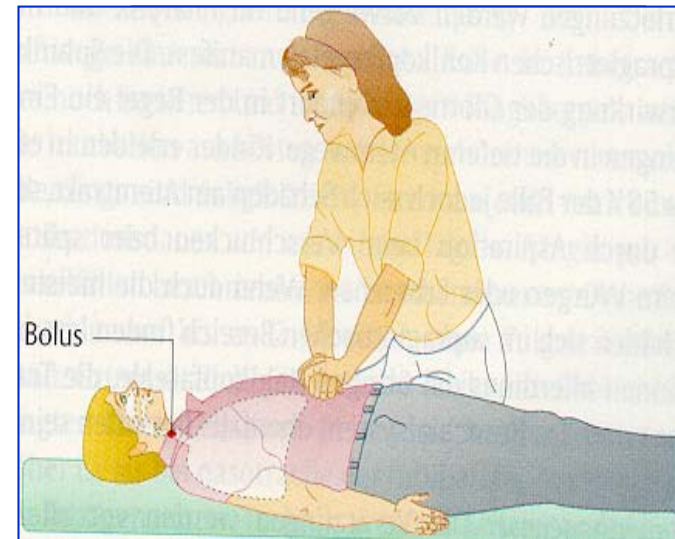
- Kinder 1 - 3 Jahre

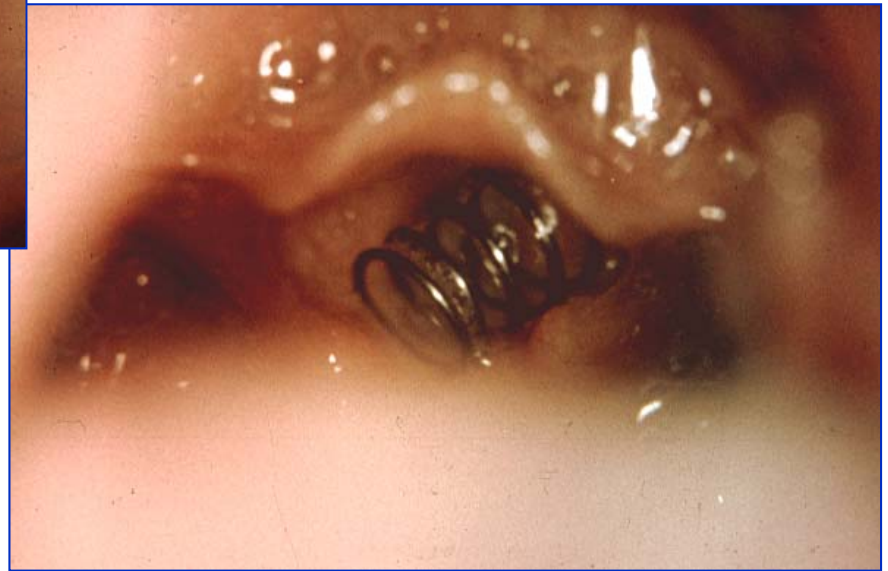
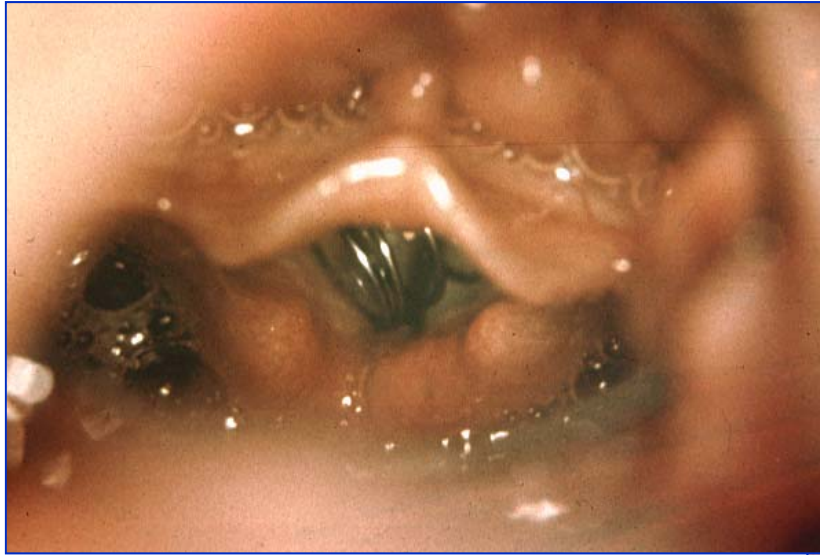Ätiologie: - Lebensmittel (Erdnüsse)

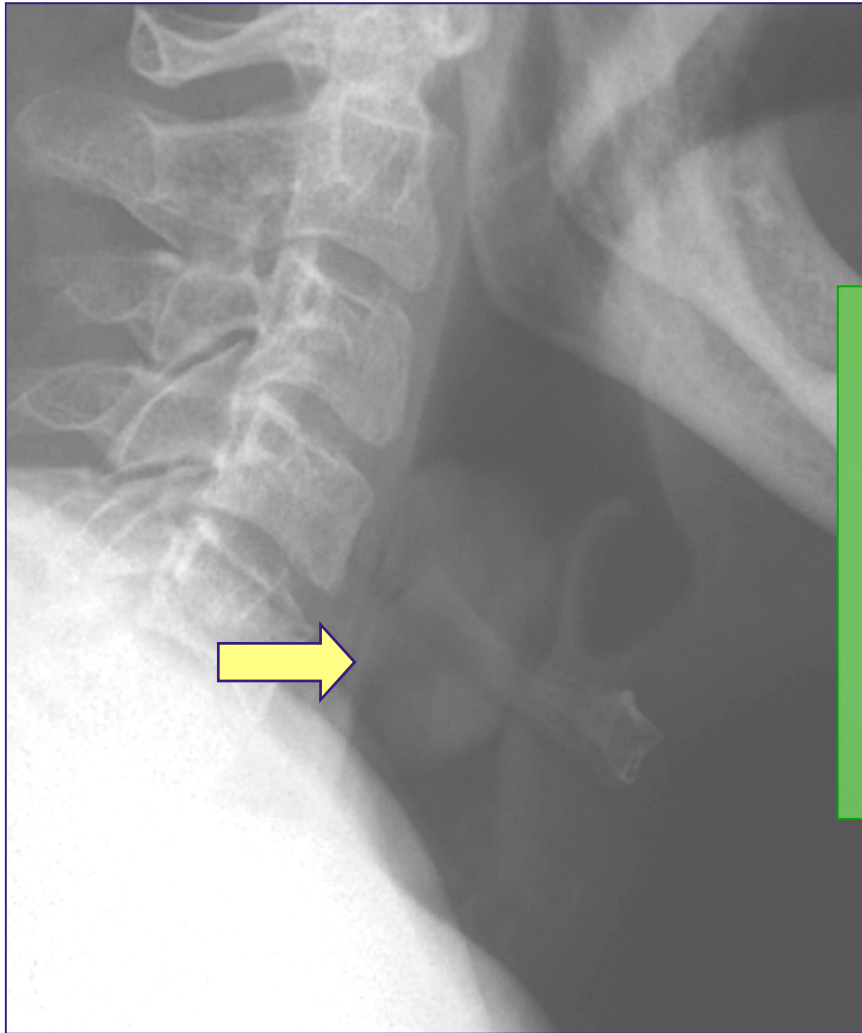
Symptome: - Hustenanfall, Heiserkeit
- inspiratorischer Stridor
- Gefahr Bolustod !

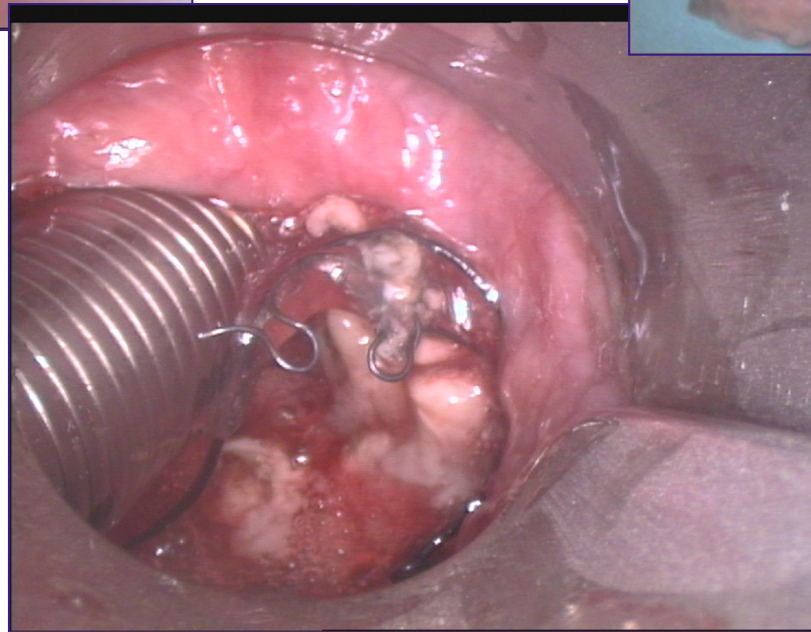
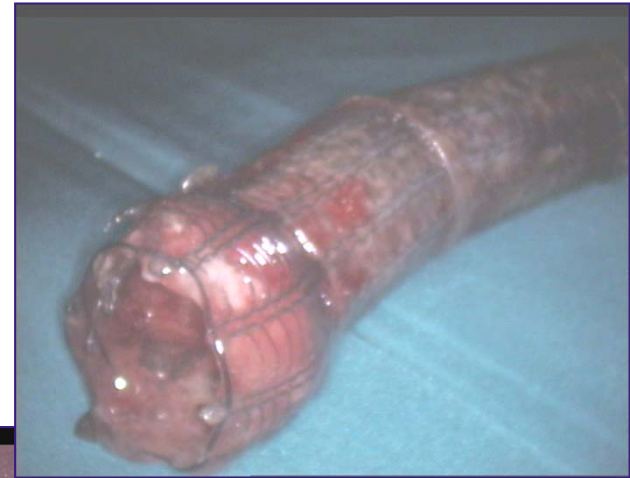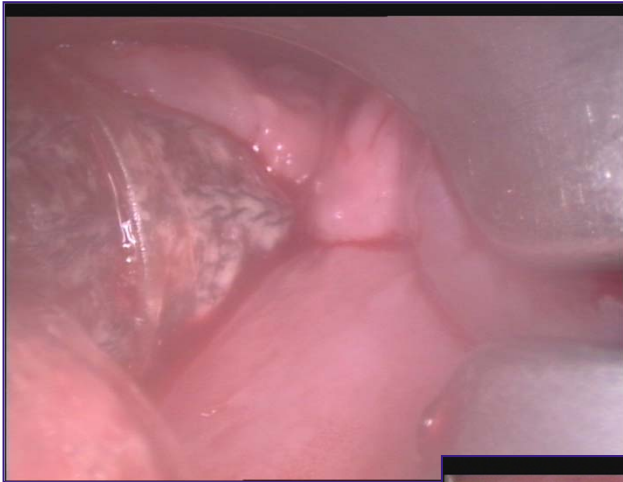
Diagnostik: - Endoskopie
- Röntgen Hals, Thorax

Therapie: - Jeder Fremdkörperverdacht
⇒ sofortige Endoskopie
- Heimlich-Manöver







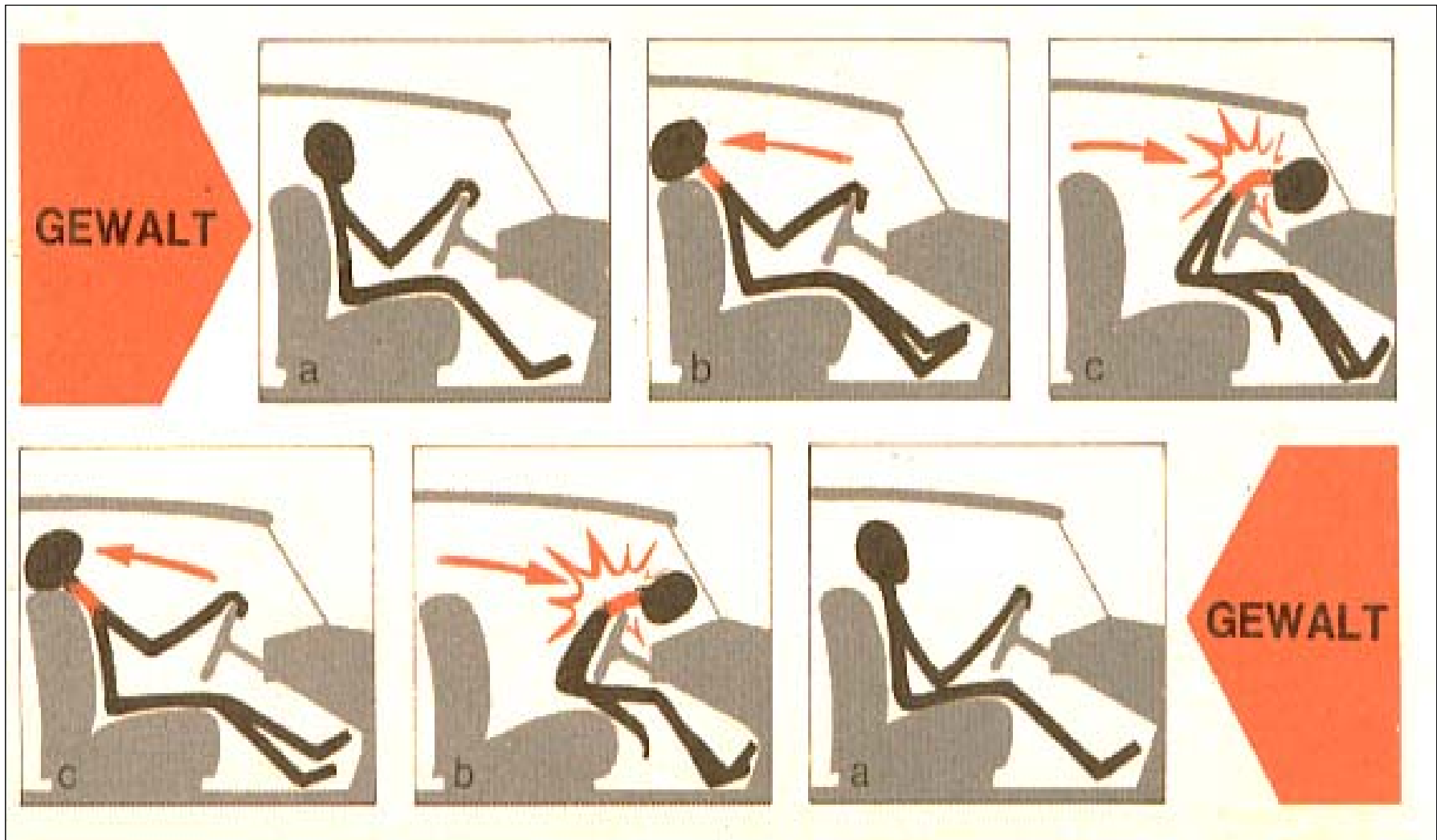

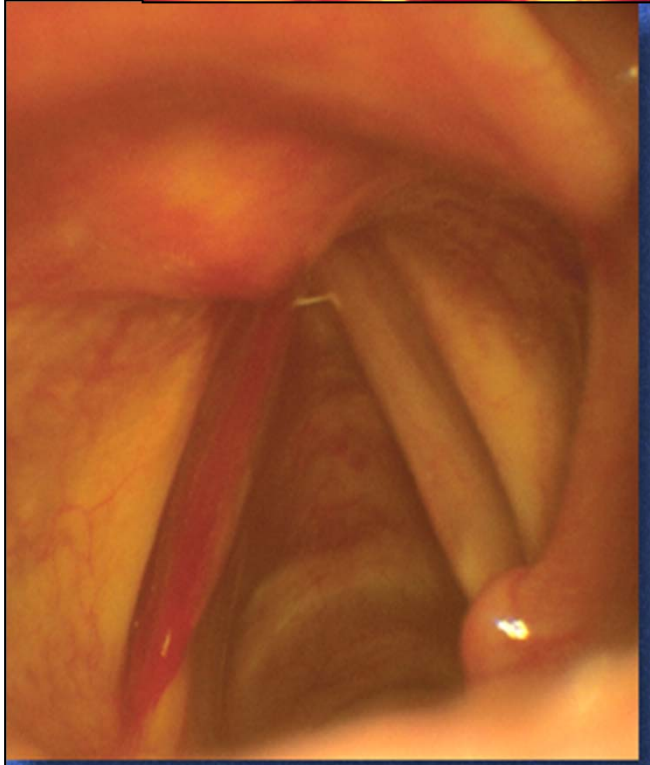
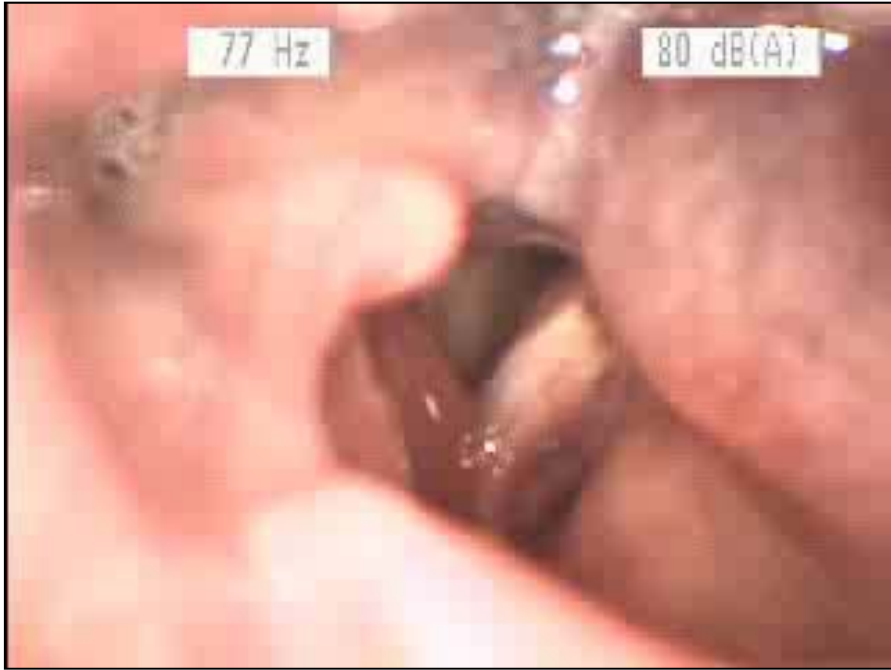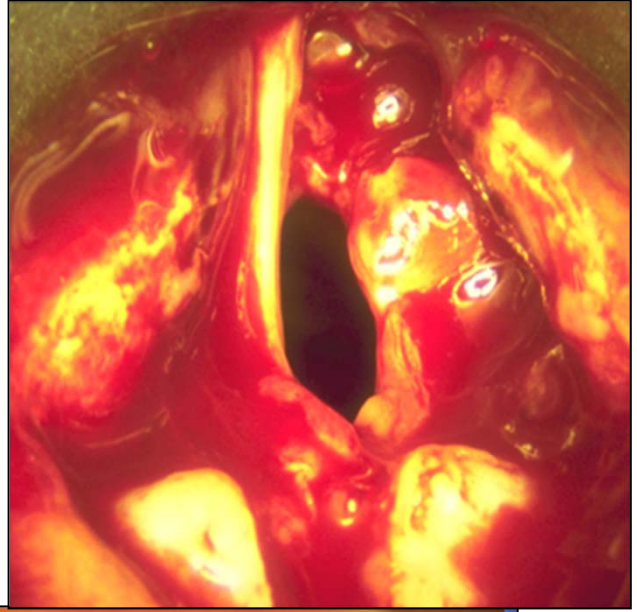
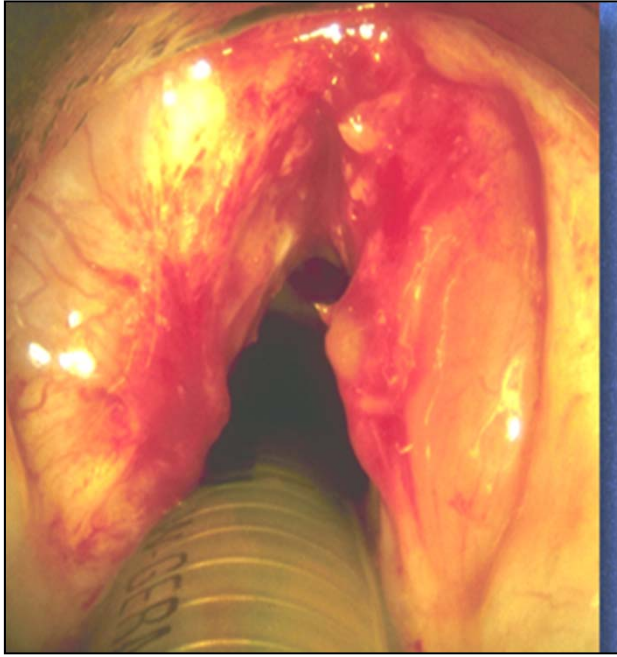
Stumpfe Traumen

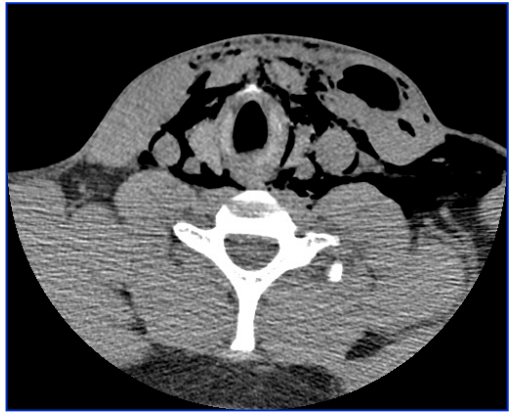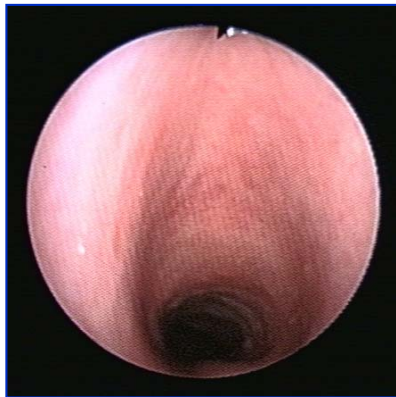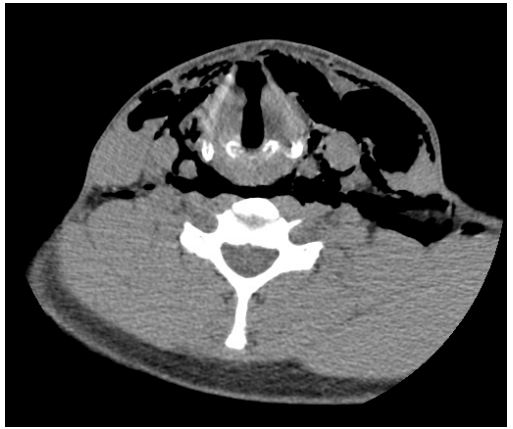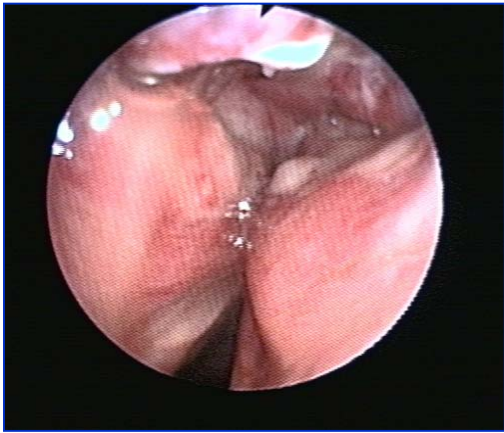
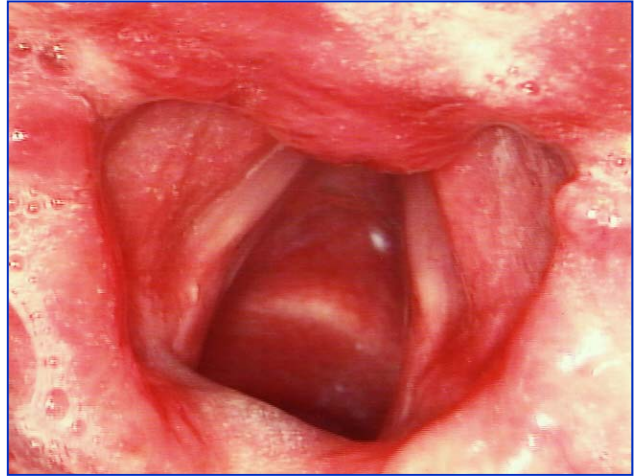
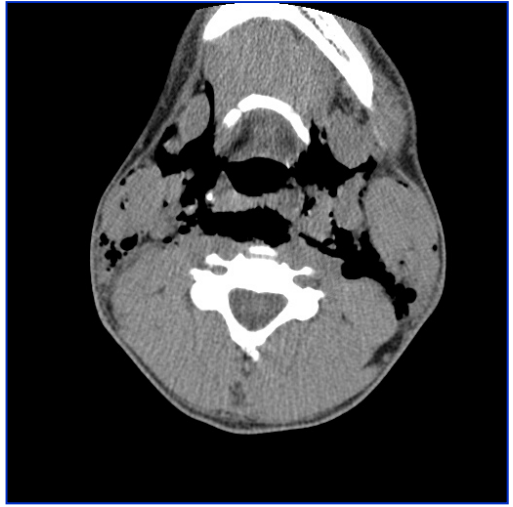
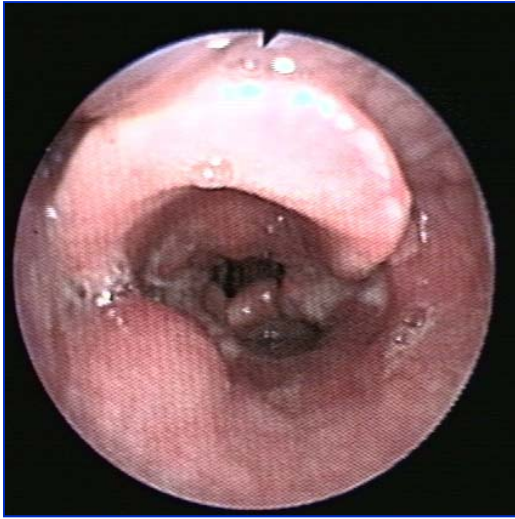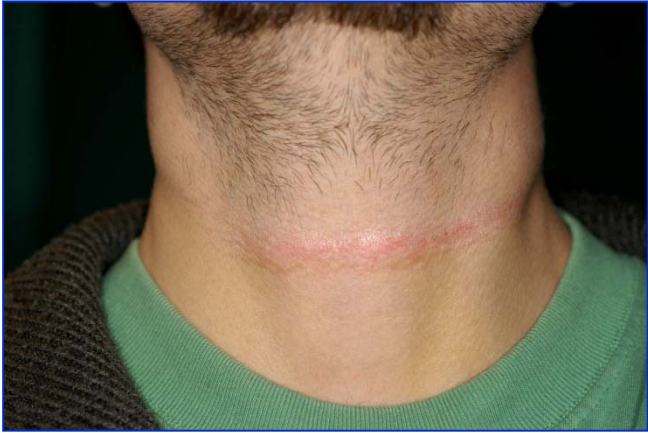- Ätiologie:**
- Strangulation
 - Handkantenschlag
 - Lenkradverletzung
 - Hufschlag

- Symptome:**
- Stridor
 - Stimmänderung
 - Hämatom/Emphysem
- Halsweichteile

- Diagnostik:**
- Laryngoskopie
 - Röntgen Hals, ggf. CT



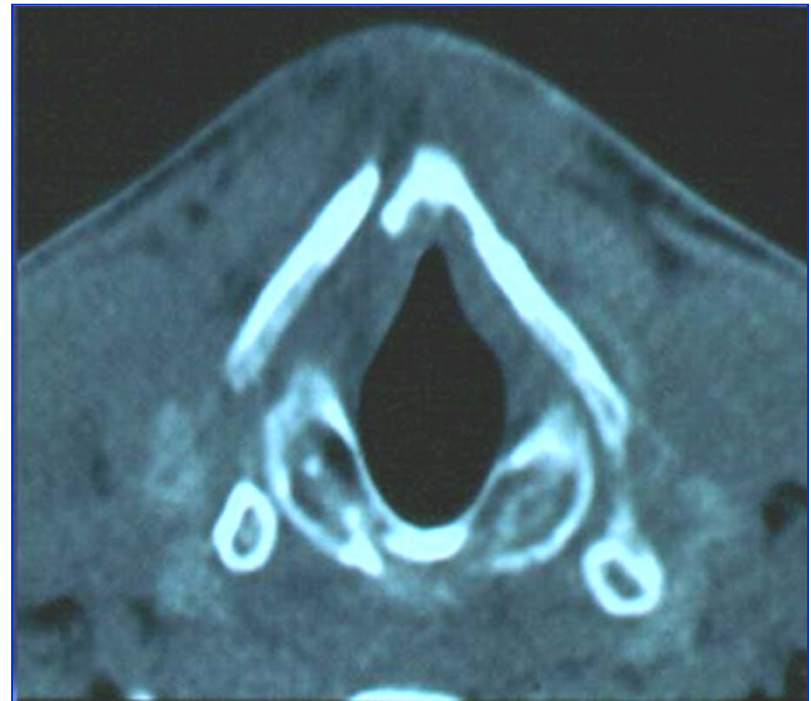




Stumpfe Traumen

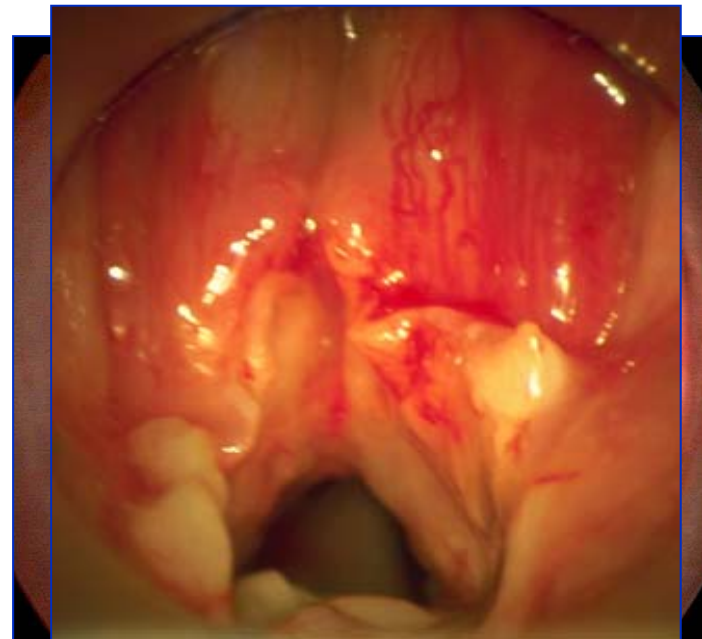
Therapie:

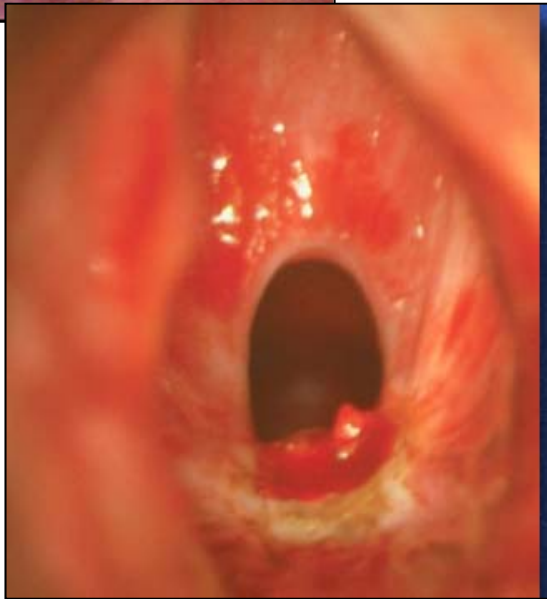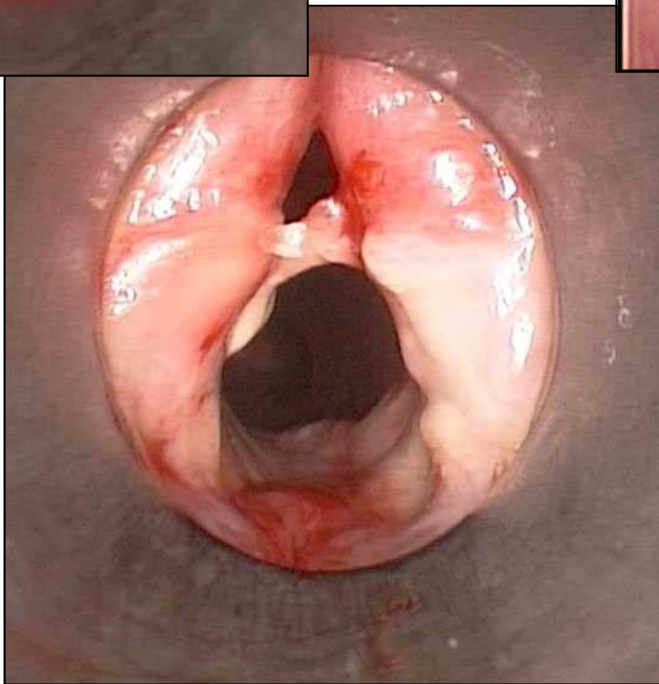
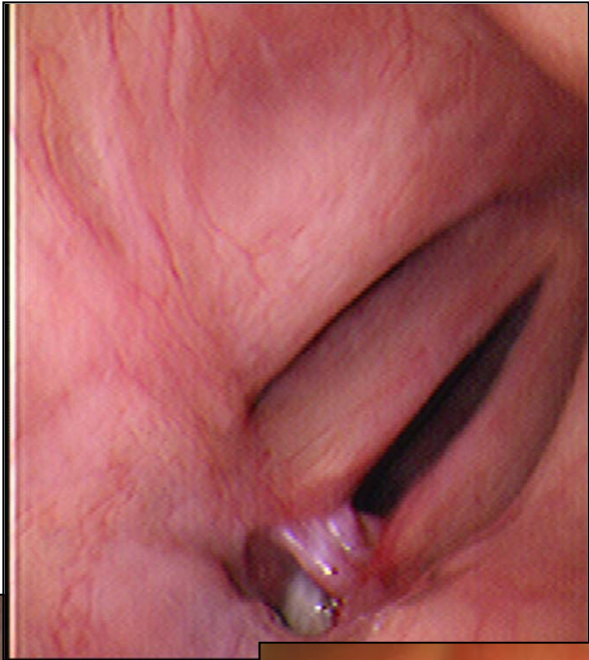
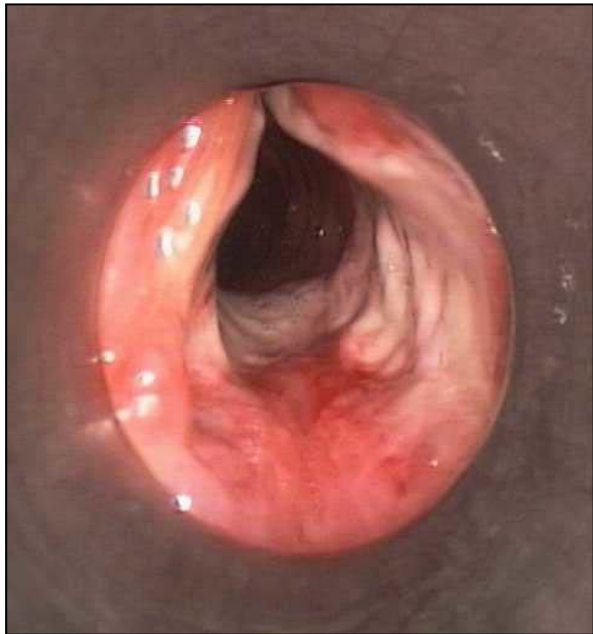
- Inhalationen
- ggf. Kortikoide
- Sicherung Atemwege
 - ⇒ Intubation Cave !
 - ⇒ Tracheotomie
- Larynxfrakturen o. Abriß Trachea
 - ⇒ operative Revision, Rekonstruktion

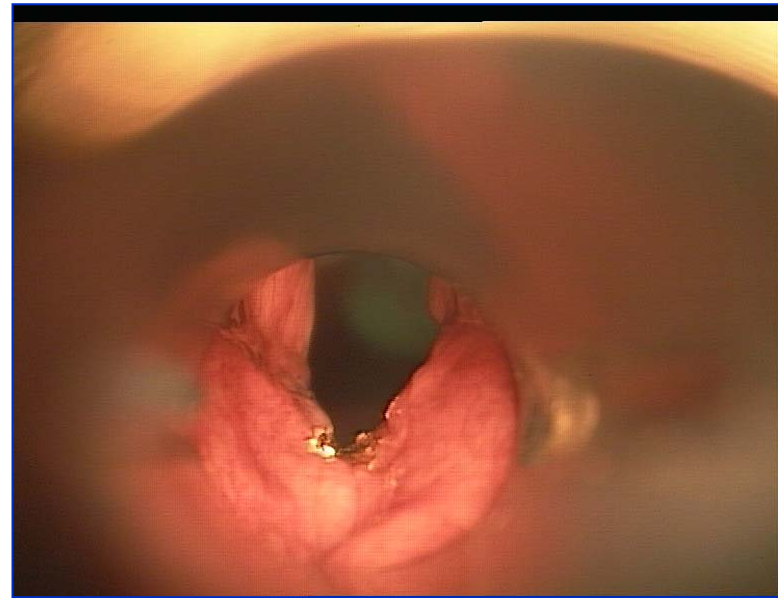
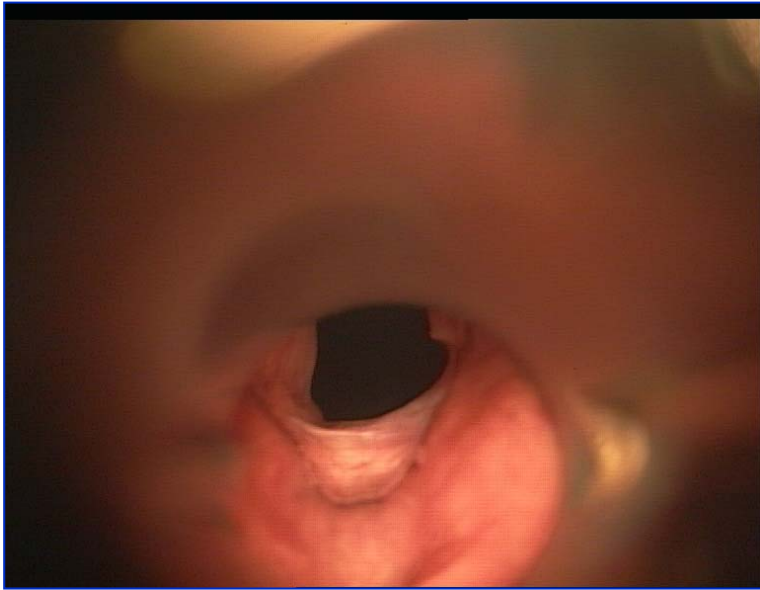


Stumpfe Traumen

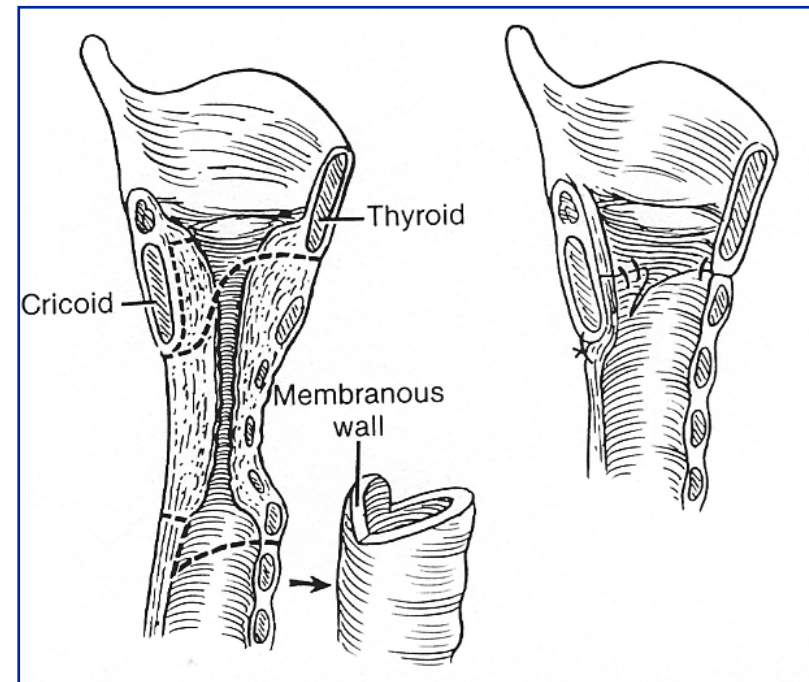
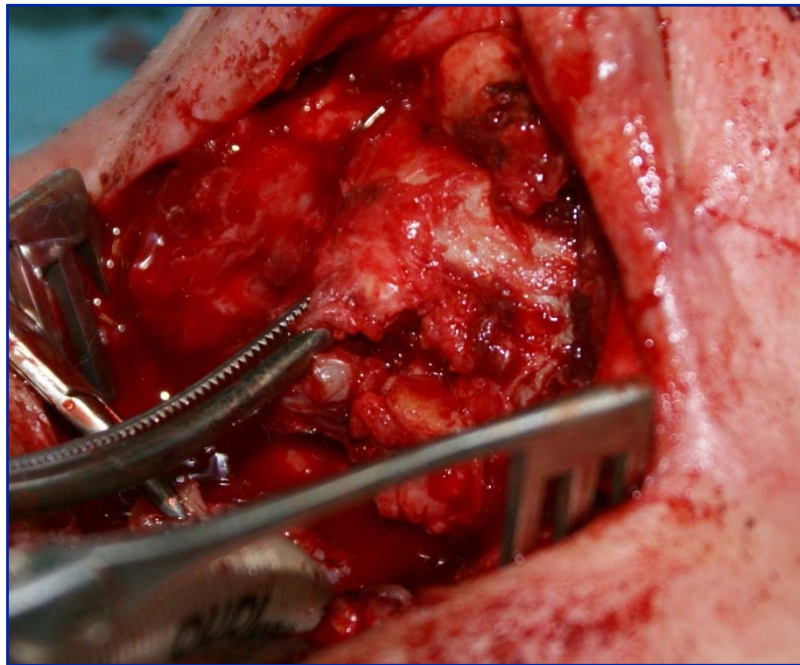
- Jede Langzeitintubation verursacht Schäden an Larynx und Trachea
- Bei absehbarer Intubationsdauer über 7 d \Rightarrow Tracheotomie



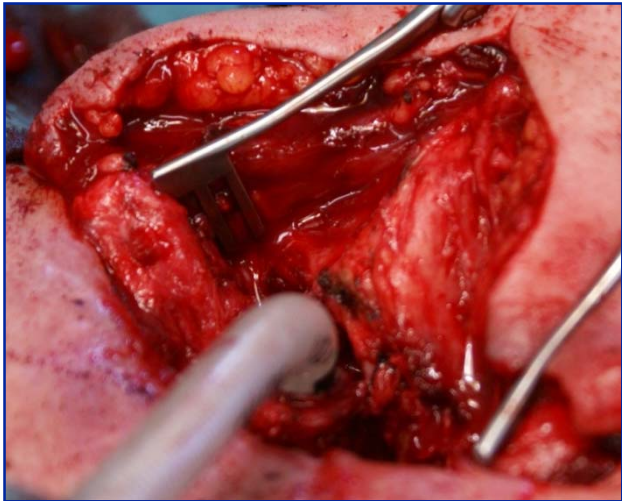
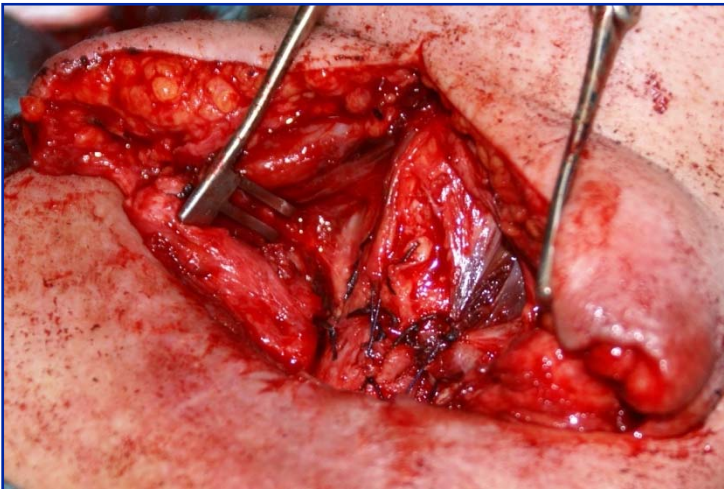
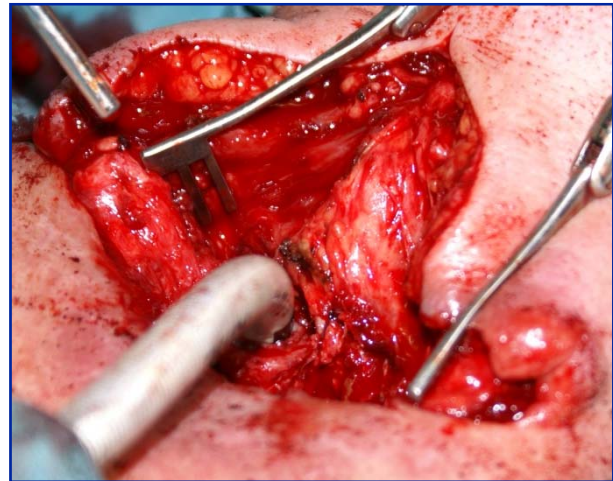




Zerstörung des Ringknorpels

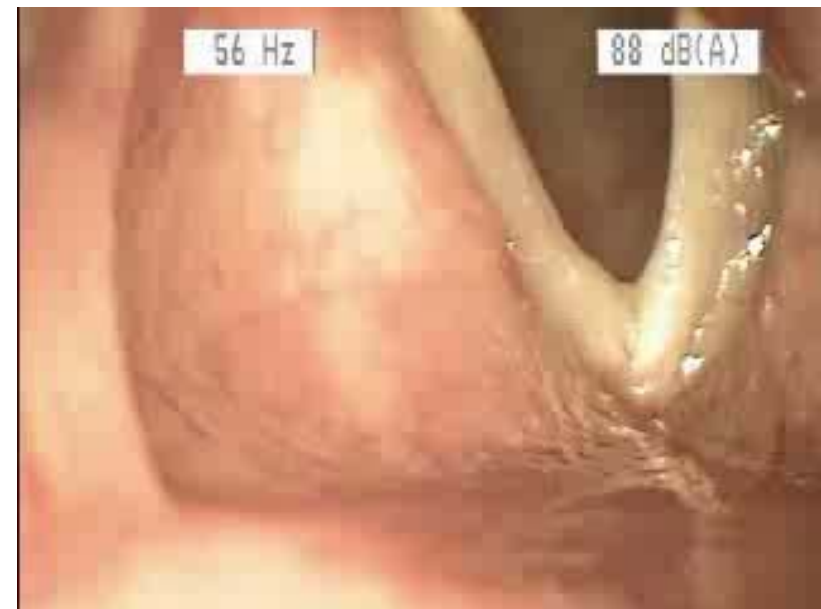

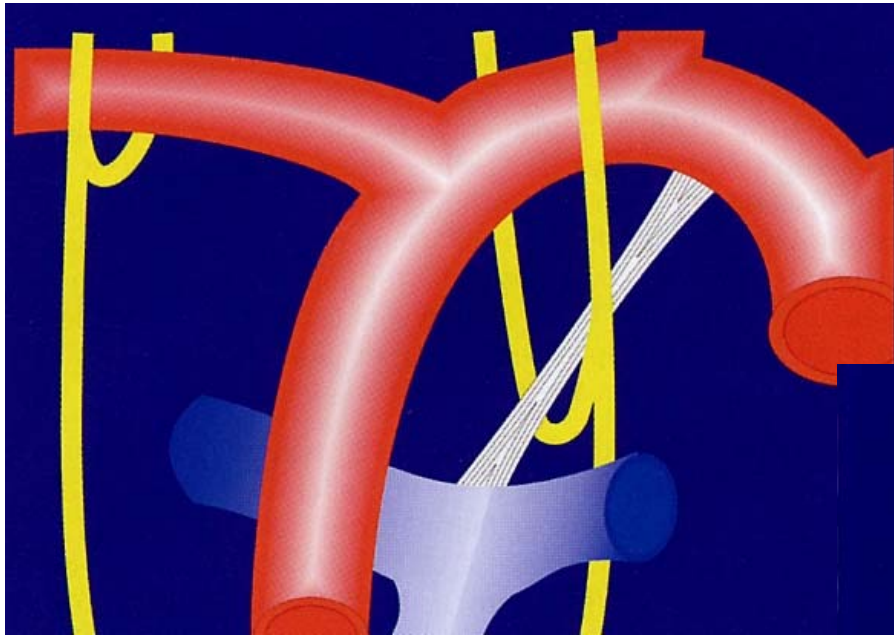
Zerstörung des Ringknorpels



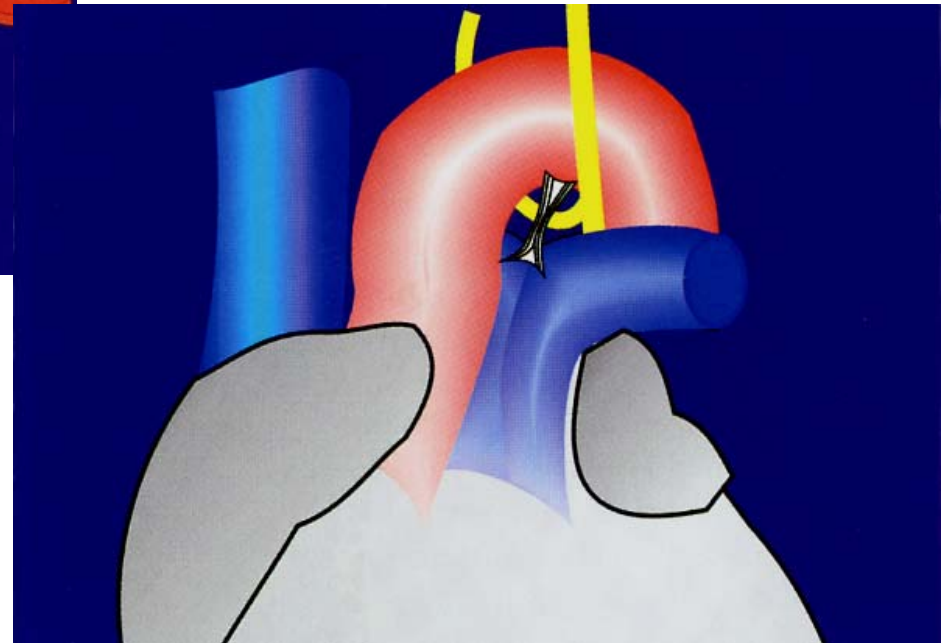
Rekurrenzparese

- Ätiologie:**
- iatrogen (Strumektomie: Ersteingriff <1%, Rezidiveingriff 3-10 %, Thoraxeingriffe)
 - Tumoren (Nervenverlauf !)
 - Neurinitis
 - idiopathisch (ca. 20 %)
- Symptome:**
- einseitig: Heiserkeit
 - doppelseitig: Atemnot
- Diagnostik:**
- Laryngoskopie
 - Durchuntersuchung

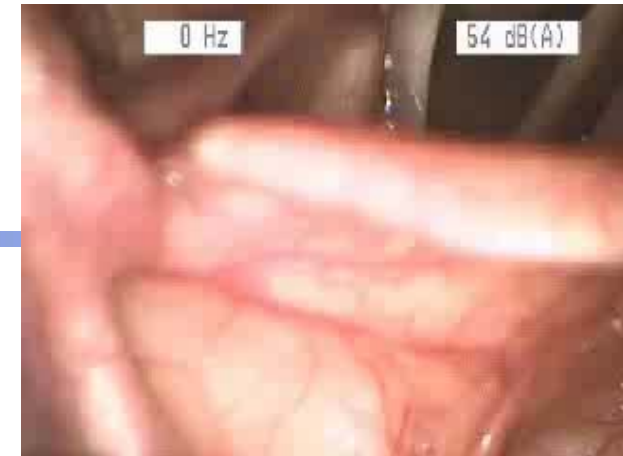



Ortner-Syndrom



Rekurrenzparese



Therapie:

- einseitig: Stimmtherapie, Durchuntersuchung
- doppelseitig: Sicherung Atemweg (Tracheotomie)
Lateralfixation
nach 6-12 Monaten Glottiserweiterung

Beidseitige Rekurrenzparese:

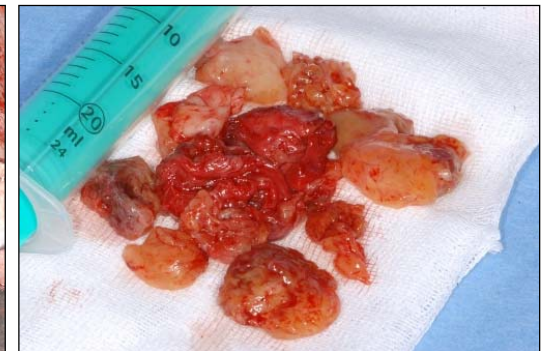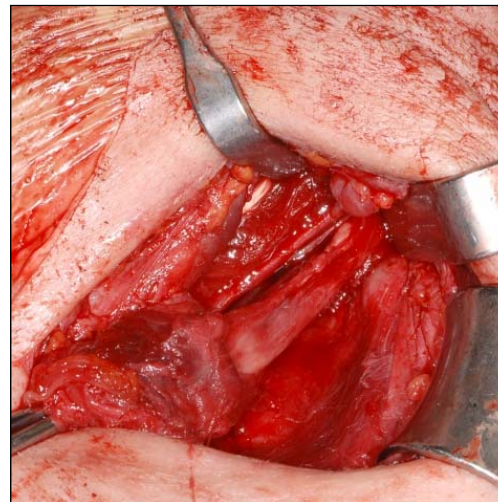
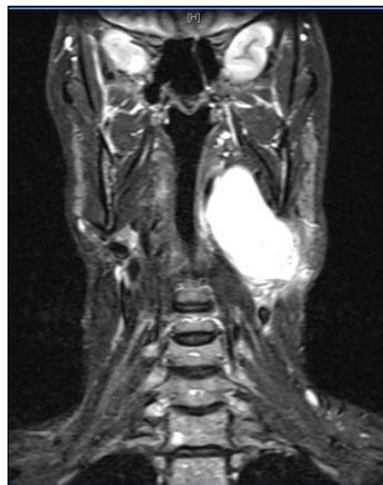
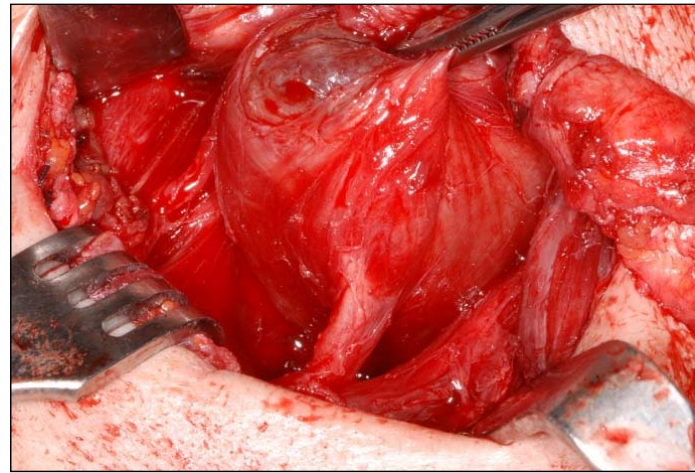
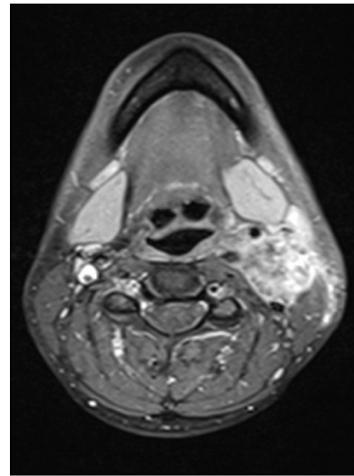
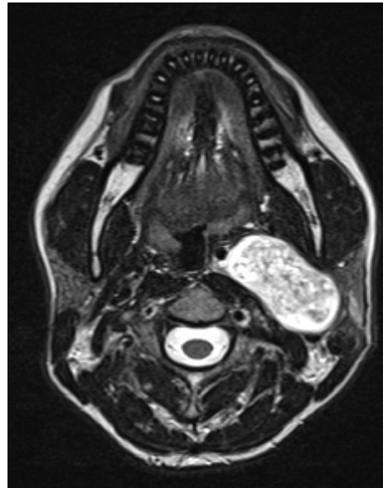
gute Stimme = schlechte Atmung

schlechte Stimme = gute Atmung

Vagusparese

- Ätiologie:**
- Tumoren (Nervenverlauf !)
 - Neurinitis
 - idiopathisch (ca. 20 %)
- Symptome:**
- einseitig: Heiserkeit, Schluckstörung
 - doppelseitig: Atemnot
- Diagnostik:**
- Laryngoskopie
 - Durchuntersuchung bei leerer Anamnese
- Therapie:**
- wie Rekurrenzparese
 - Schlucktraining

Vagus(neurinom)schwannom



Vagusparese

