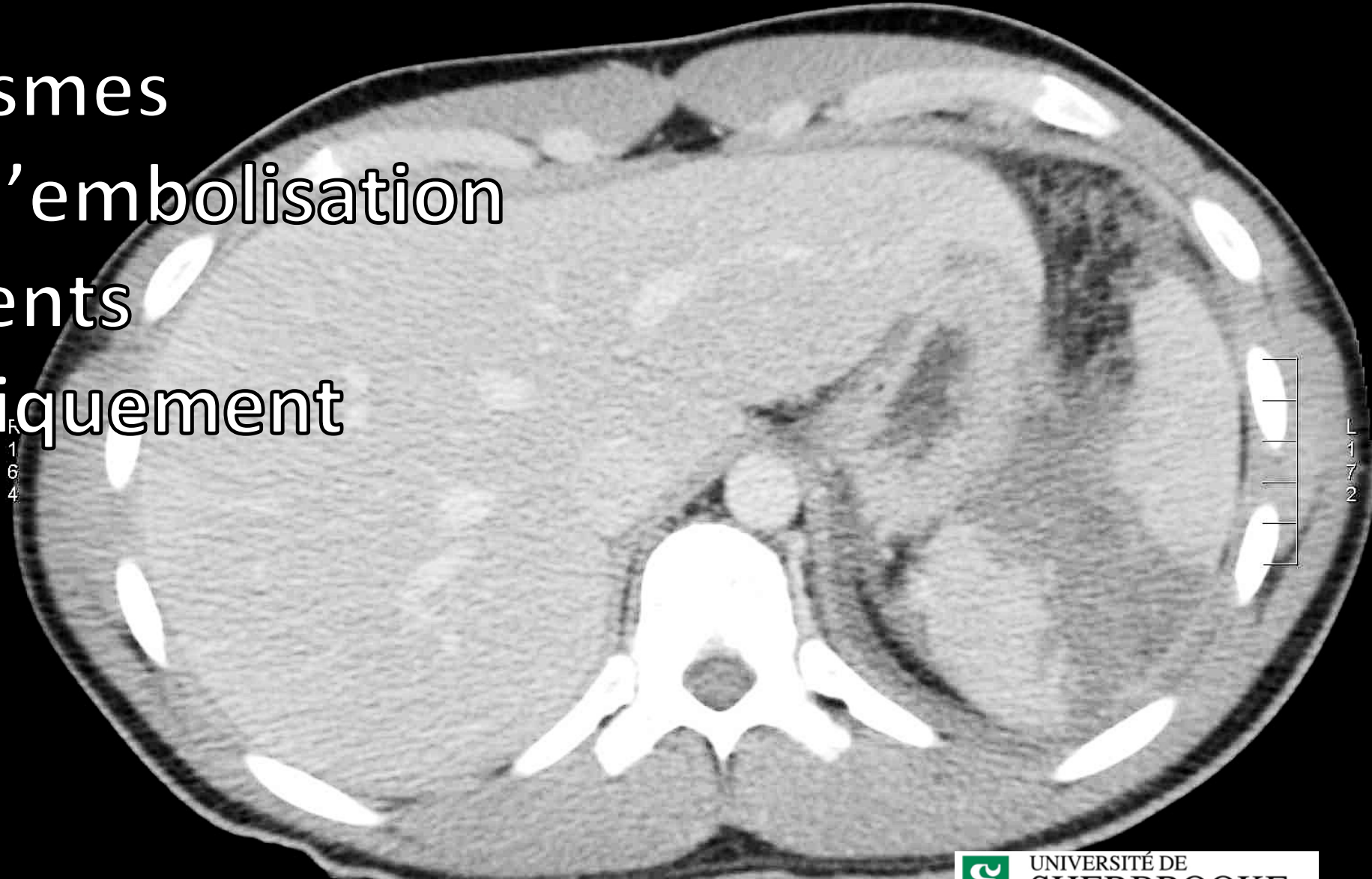


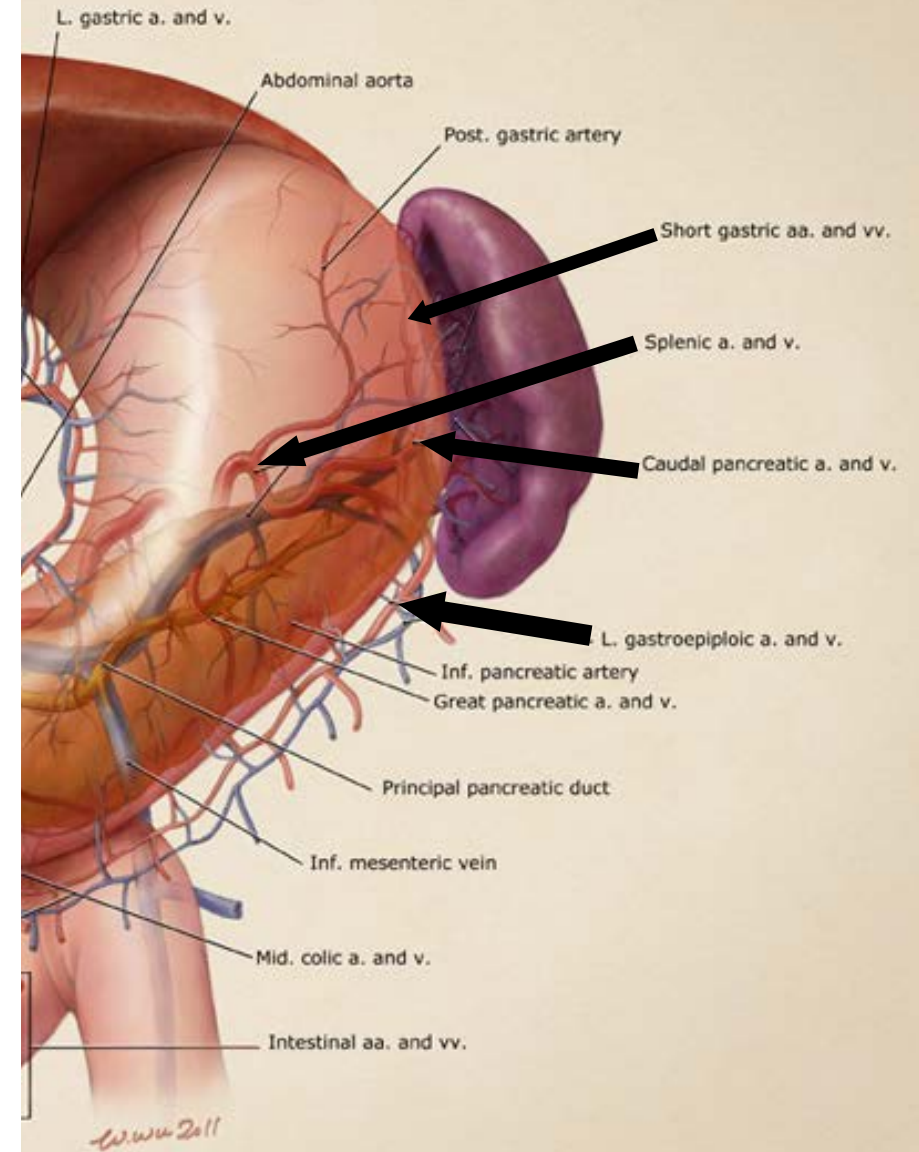
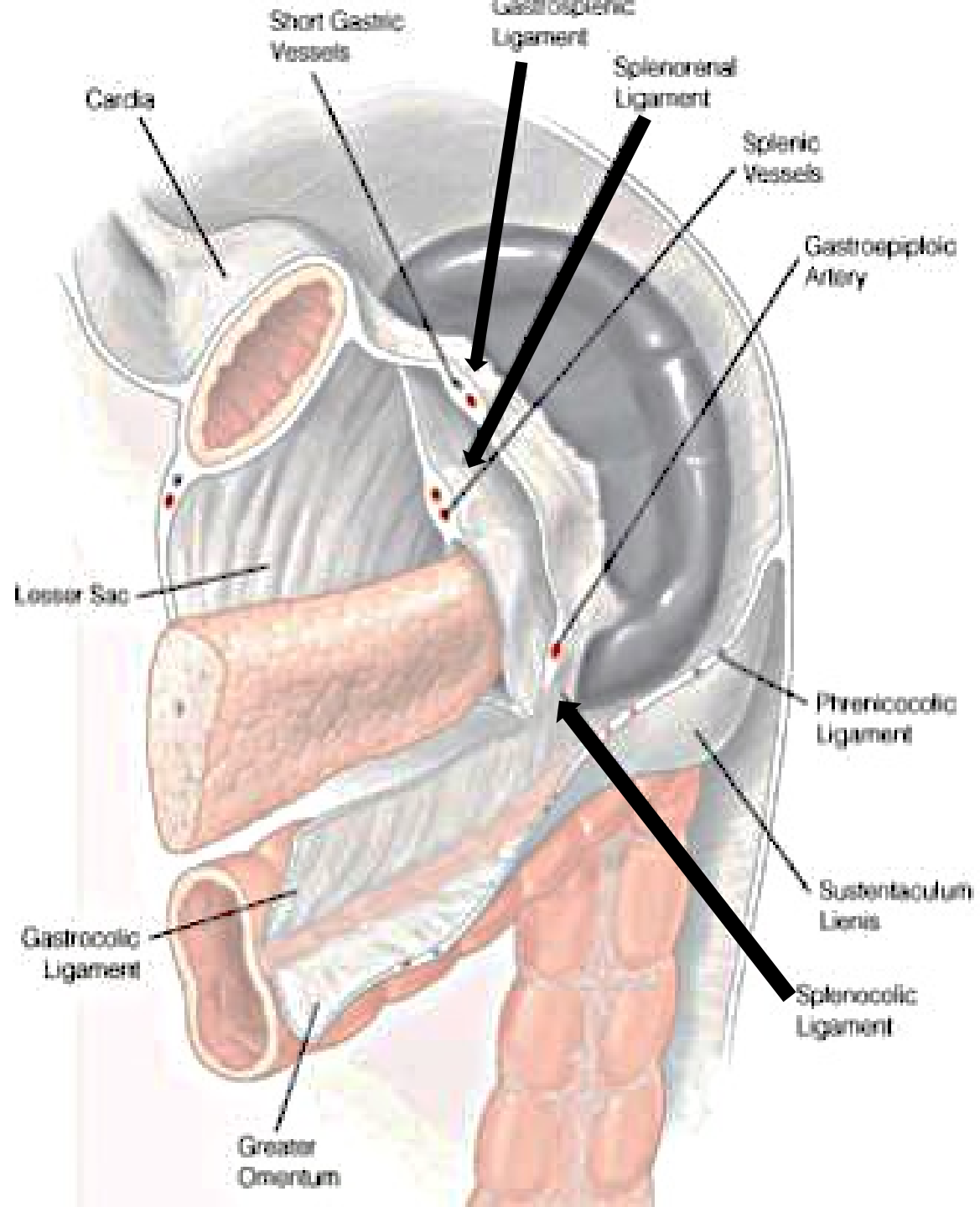
Les traumatismes
spléniques : l'embolisation
chez les patients
hémodynamiquement
instables



Journée scientifique du
4 octobre 2017

Dr Andrew Benko, FRCPC
Vincent Fréchet, R3

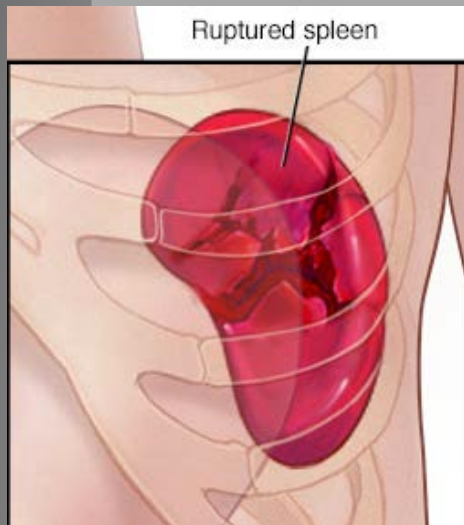
on splénique



Les traumatismes spléniques

Mécanisme

- Vulnérable aux trauma contondants
- Localisation géographique
- Vecteur de force → paroi thoracique (côtes) → avulsion + lacérations

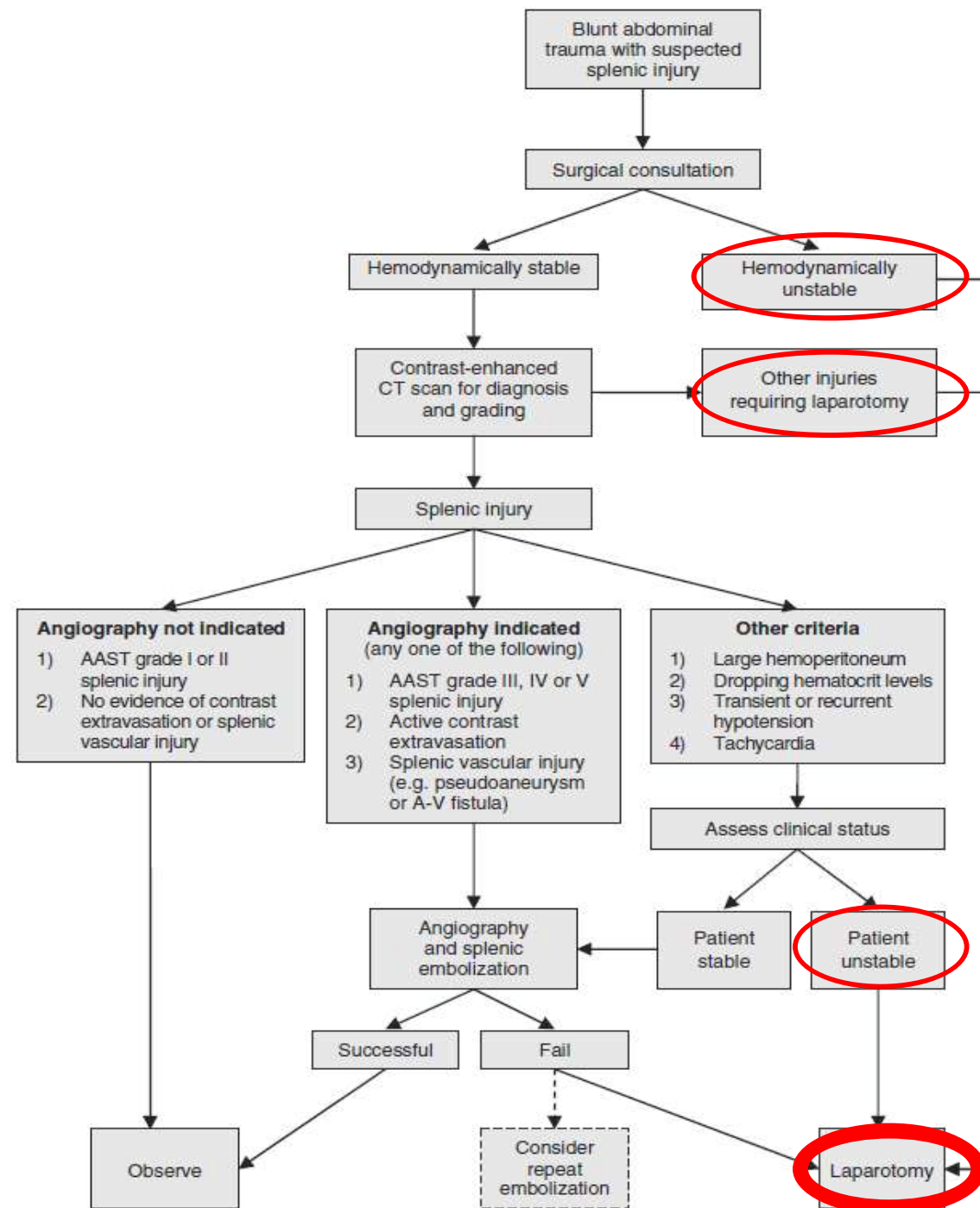


Épidémiologie

- Jeunes
- FDR : splénomégalie
- Trauma route contondants ou pénétrants
- Aux É.U. 25% des admissions pour trauma splénique
- Kehr sign: douleur QSG + douleur référée épaule G
- Asymptomatique, hypotension, tachycardie

Algorithme de prise en charge actuel (AAST)

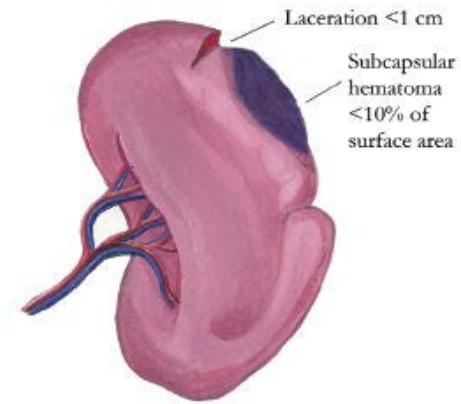
- Étalon d'or → Angioembolisation = HD Stable
- Si patient HD instable ou autres organes touchés → CHX
- Quelques cas angioembolisation splénique chez patient HD instable
- Splénectomie
 1. Immunité (Streptocoque)
 2. Invasive
 3. Complications chirurgicales 10-20 %
 4. Temps procédural plus long



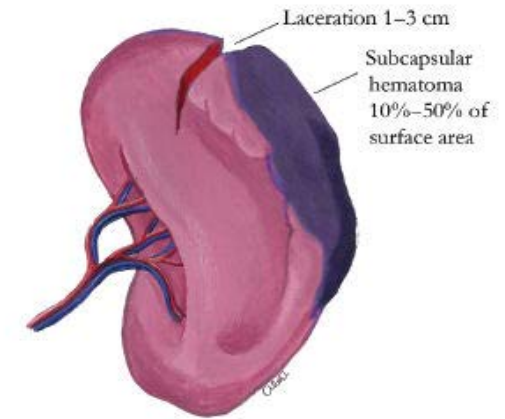
AAST

Grade

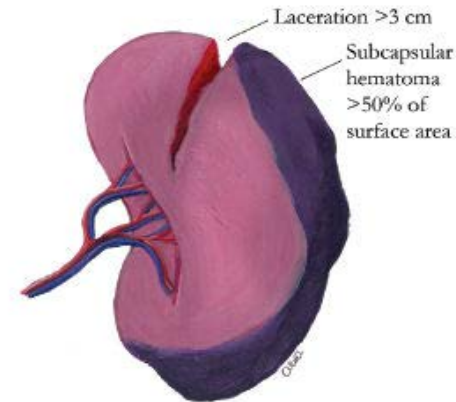
- I Hématome sous-capsulaire, <10% surface splénique
Lacération <1cm profondeur
- II Hématome sous-capsulaire, 10-50% surface splénique
Hématome intra-parenchymateux, diamètre <5cm
Lacération 1-3cm profondeur n'atteignant pas de vaisseaux
- III Hématome sous-capsulaire, >50% surface splénique ou extensif
Hématome sous-capsulaire ou intra-parenchymateux rompu
Hématome intra-parenchymateux, diamètre >5cm
Lacération >3cm profondeur ou atteignant un vaisseau trabéculaire
- IV Lacération de vaisseaux segmentaire ou hilare induisant une dévascularisation >25% de la rate
- V Fracture comminutive de la rate
Lésion vasculaire hilare avec dévascularisation splénique



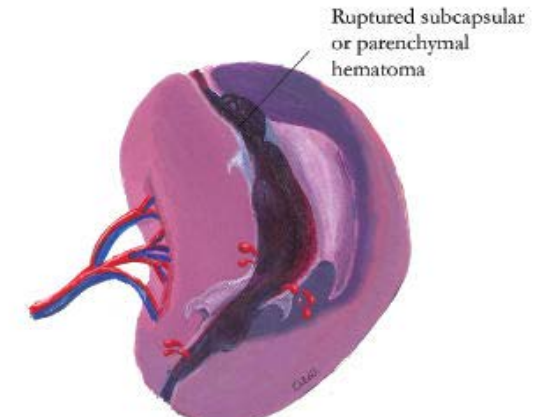
Grade I



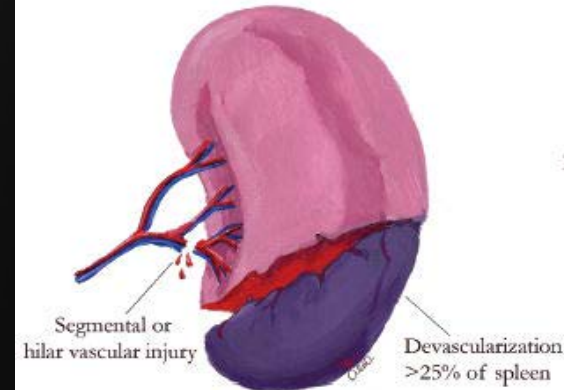
Grade II



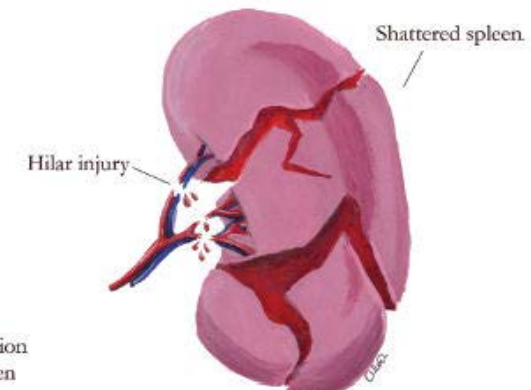
Grade III



Grade III



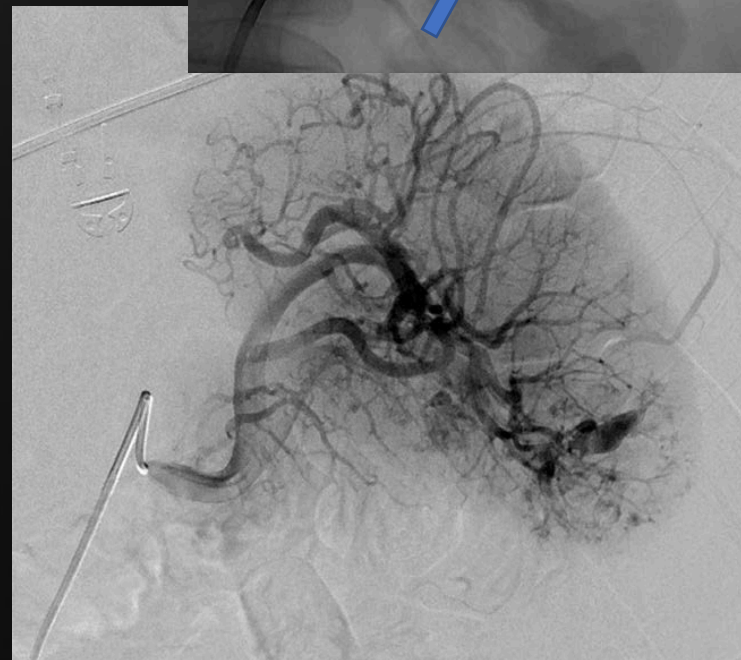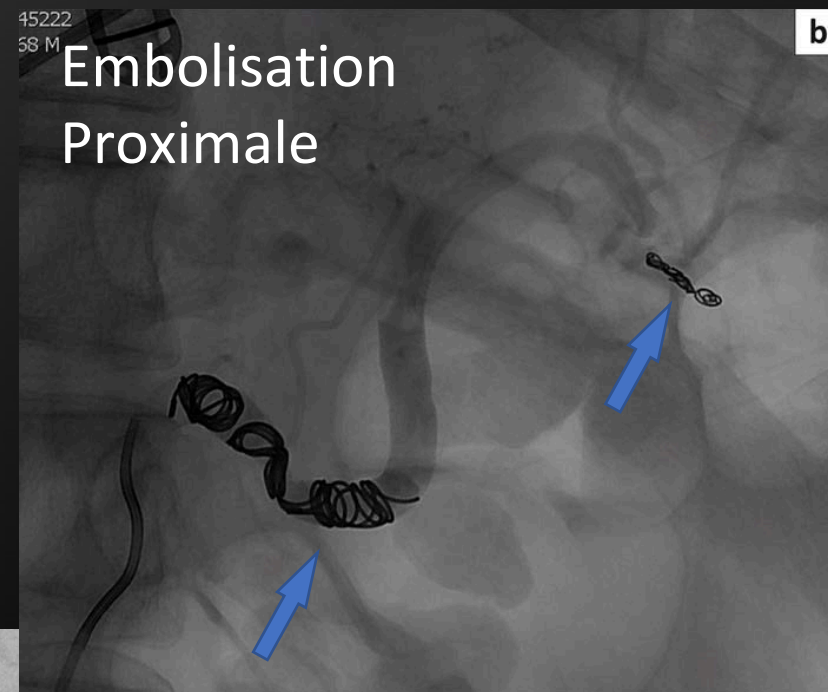
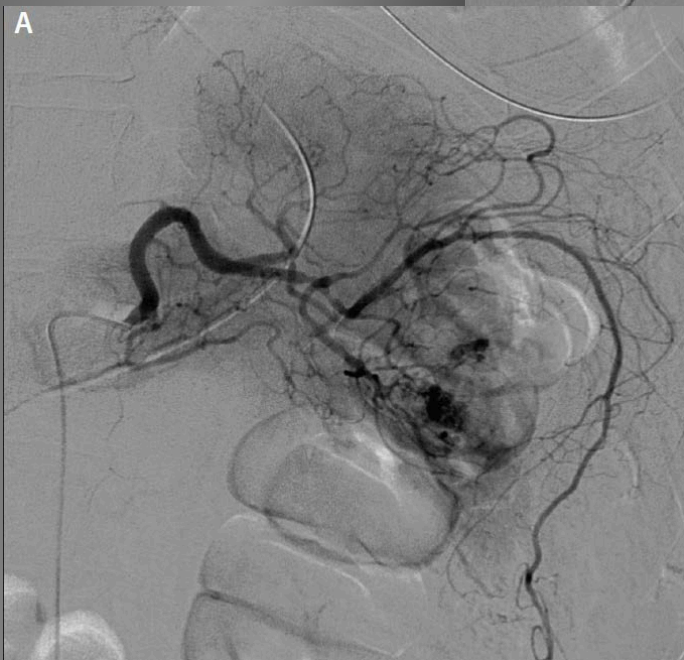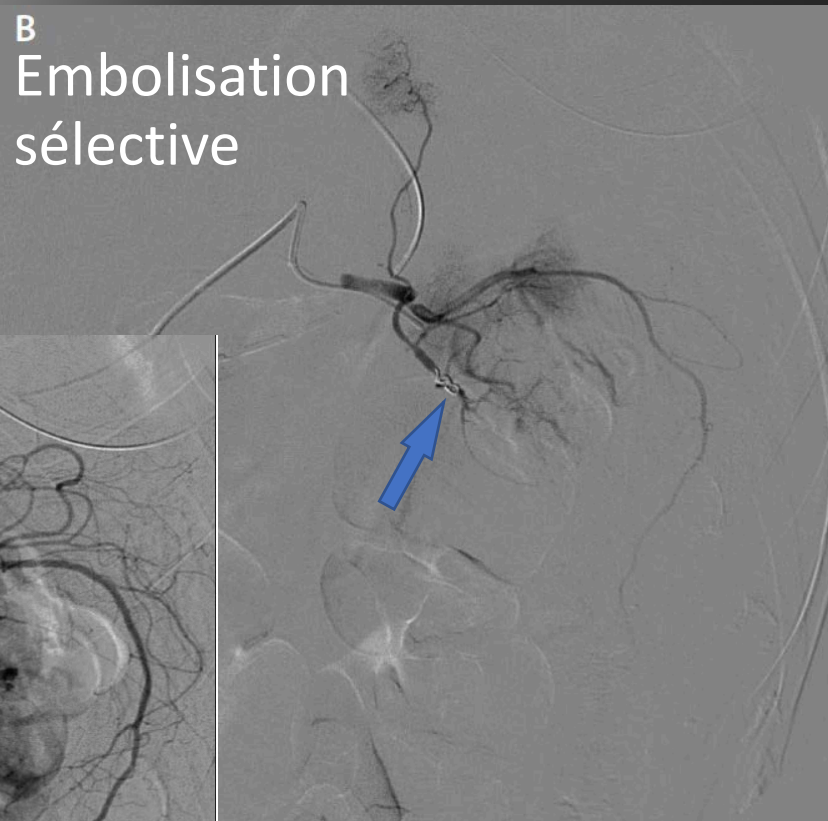
Grade IV



Grade V

Technique SAE

- Particules 300-500 microns
- Coils
- Gelfoam
- Amplatzer



Notre étude...

- Étude rétrospective
- Trauma splénique sept 2006 à aujourd'hui dirigés CHUS
- Patient HD stables et Instables
→ Angioembolisation
- Atteinte traumatique d'autres organes

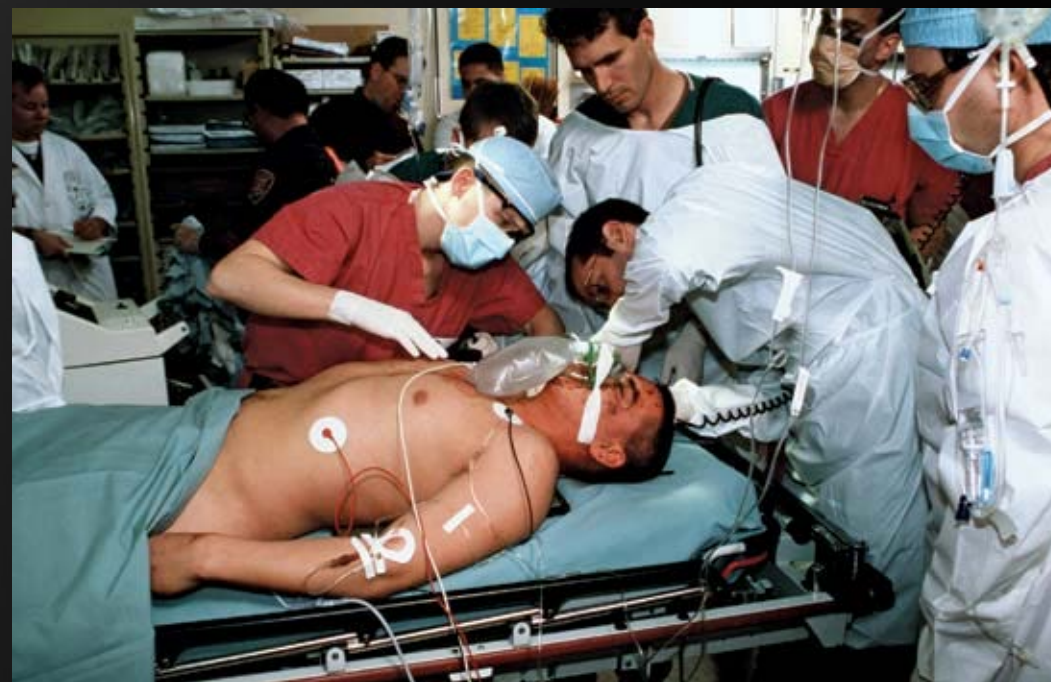CRITÈRES D'INSTABILITÉ HÉMODYNAMIQUE

1. TA systolique ≤ 100 mmHg

ET/OU

2. Fréquence cardiaque ≥ 120 battements par minute

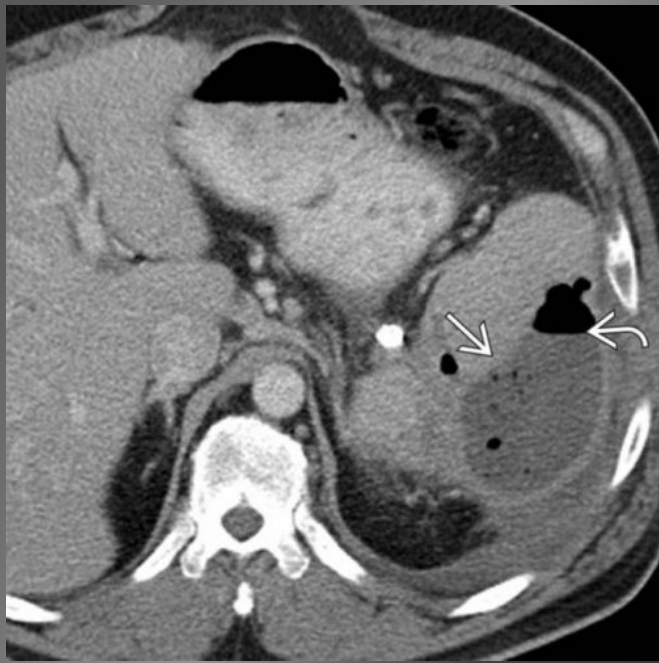American College of Surgeon



| GRADE LACÉRATION SPLÉNIQUE (AAST) | | INSTABLE HD | | | | STABLE HD |
|--------------------------------------|-----|---------------------------|-----------------------|--------------------|-----------------|-----------|
| | | TAs 100 - 81 (mmHg) | TAs 80 - 61 (mmHg) | TAs ≤ 60 (mmHg) | FC ≥ 120 bpm | |
| Bas grade | I | | | | | |
| | II | 2 | 1 | | | |
| Haut grade | III | 4 | 4 | 1 | | 5 |
| | IV | 11 | 5 | 1 | 3 | 5 |
| | V | 3 | | | 1 | 1 |
| TOTAL DE PATIENT | | 36 | | | | 11 |
| GRAND TOTAL | | 47 | | | | |

- 77 % population instable HD
- 92% patients instable HD
→ trauma haut grade

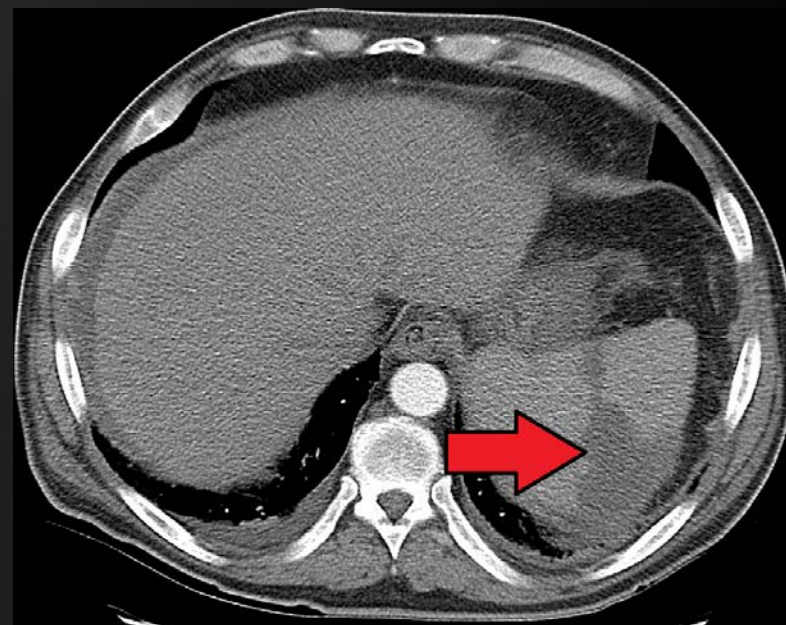
RÉSULTATS



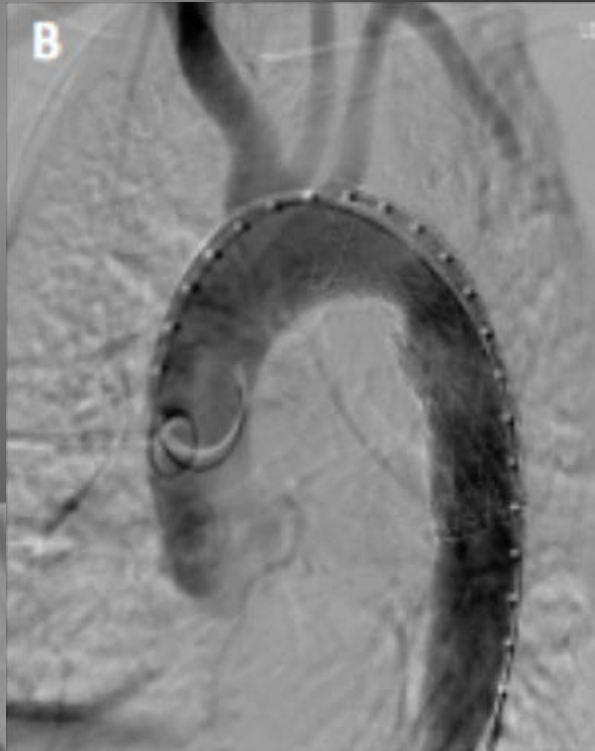
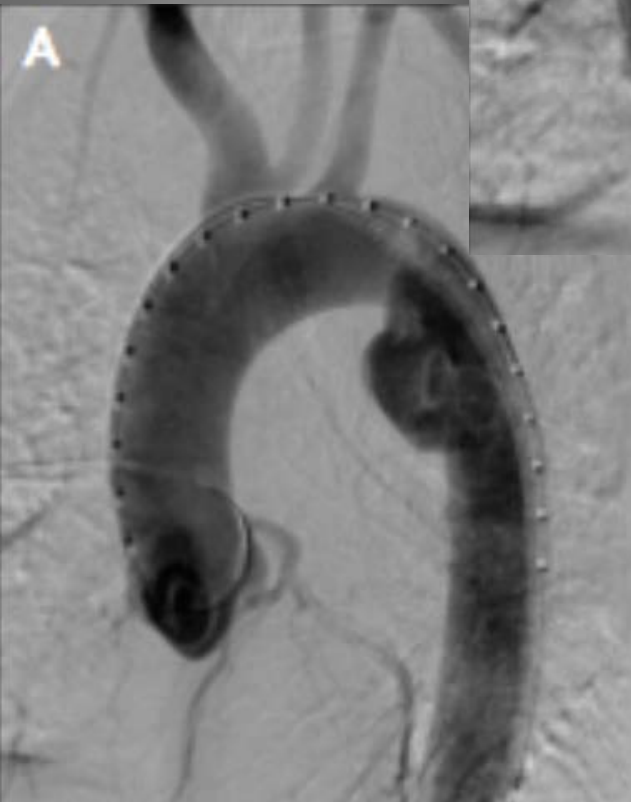| COMPLICATIONS | Nombre de cas | Détails |
|-----------------|---------------|--|
| Splénectomie | 2 | 1- Hématome surinfecté 2- Réparation trauma mésentère + diaphragme → constate saignement splénique |
| Ré-intervention | 3 | 1- Re-saignement (2) 2- Persistance d'un pseudoanévrisme via la gastrique gauche qui est canulée et embolisée |
| Abcès | 1 | Drainage angio |

COMPLICATIONS

- Taux de complication de 13% incluant:
 - Taux rapporté littérature 9-20%
 - Re-saignement 11%
 - Abcès splénique 4%
- Infarctissement 20%
 - Plus commun avec embolisation distale
 - Plupart sont asymptomatiques



Traitement endovasculaire de polytraumatisés



| Patient | POLYTRAUMATISÉS instables HD | Traitement endovasculaire simultané |
|-----------|---|---|
| Patient 1 | <ol style="list-style-type: none">1) Transsection aortique2) Fracture pelvienne « Open book »3) Lacération splénique grade II | <p>TEVAR</p> <p>Embolisation artère iliaque interne</p> <p>Embolisation splénique</p> |
| Patient 2 | <ol style="list-style-type: none">1) Lacération aortique2) Lacération splénique grade 3 | <p>TEVAR</p> <p>Embolisation splénique</p> |

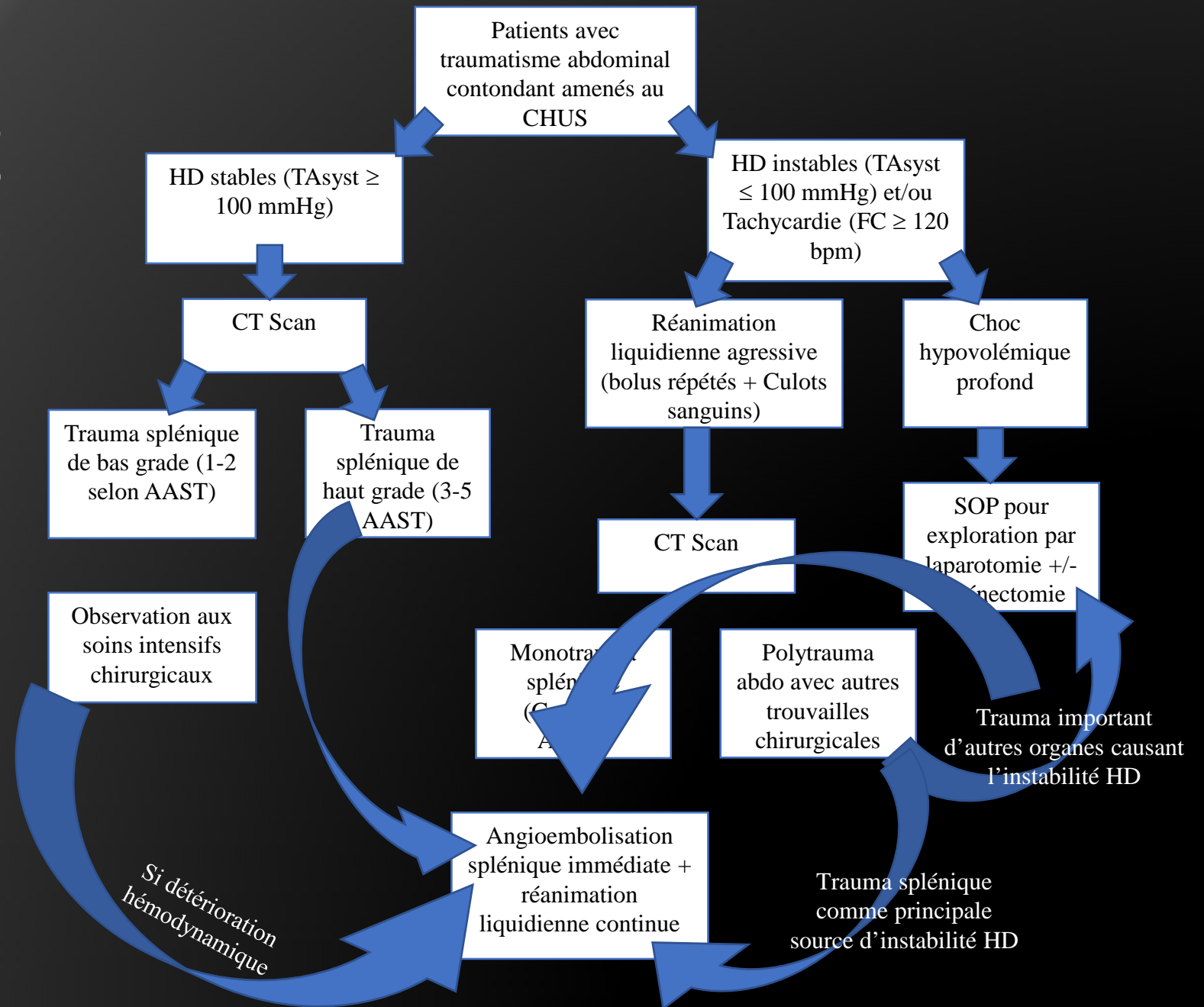
Biais/ limitations

- Étude retrospective
- Variabilité per-procédurale (5 radiologistes d'intervention)
- Petite cohorte
- Absence de suivi court/long terme
- Fonction splénique



ALGORITHME PRISE EN CHARGE

CHUS



CONCLUSION :

- 1) Résultats satisfaisants
- 2) Rapide + faible taux complication
- 3) Efficace même chez pt HD instables
- 4) Encourageons autres centre

Références

- American College of Surgeons Committee on Trauma. Advanced trauma life support course for doctors instructor course manual. Chicago: American College of Surgeons; ed. 2012
- Clutwick L.I., Mandell G.J., Bennett J.E., Raphael D., Infections in asplenic patients, Principles and practice of infectious diseases (7th ed.), Elsevier, Churchill, Livingstone (2010), pp. 3865–3873
- Miller PR, Chang MC, Hoth JJ, et al. Prospective trial of angiography and embolization for all grade III to V blunt splenic injuries: nonoperative management success rate is significantly improved. *J Am Coll Surg.*2014;218:644-648.
- Olthof D.C., Sierink J.C., van Delden O.M., Luitse J.S.K., Goslings J.C., Time to intervention in patients with splenic injury in a Dutch level 1 trauma centre, *Injury, Interventional Journal of the Care of the Injured* 45 (2014) 95–100
- Shah M.B., Vadlamudi V., Kudithipudi V., Hanna J., Shetty P., Wagner J., Distal embolization for blunt traumatic splenic injuries: efficacy and complications, *Journal of vascular and Interventional radiology*, Elsevier edition, [April 2013](#) Volume 24, Issue 4, Supplement, Pages S132–S133
- Zealley IA., Chakraverty S., The role of interventional radiology in trauma, *BMJ.*, 2010, 340:c497.

Merci !

I Think I Broke My Spleen!

