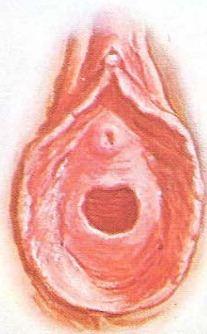
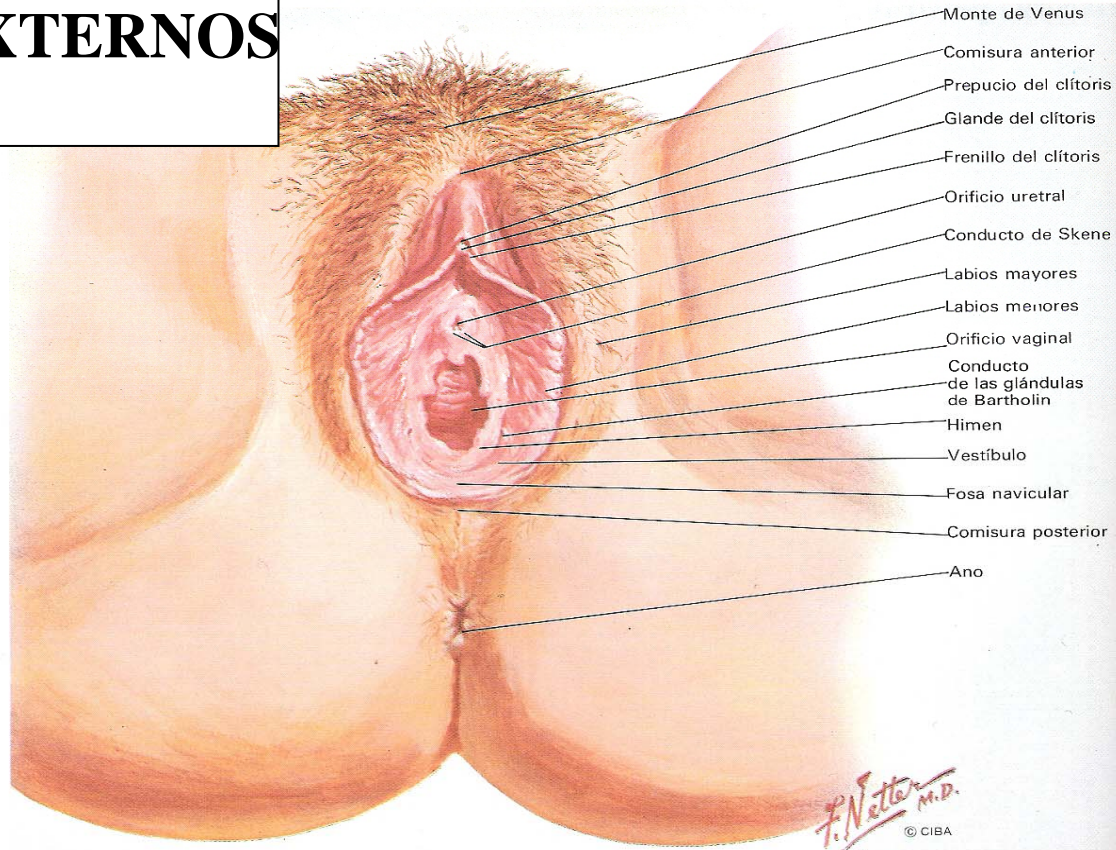
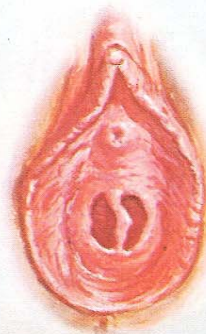

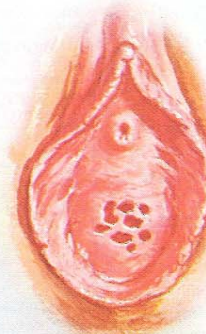GENITALES EXTERNOS



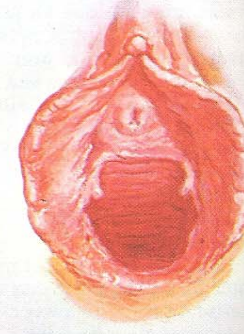
Himen anular



Himen septado

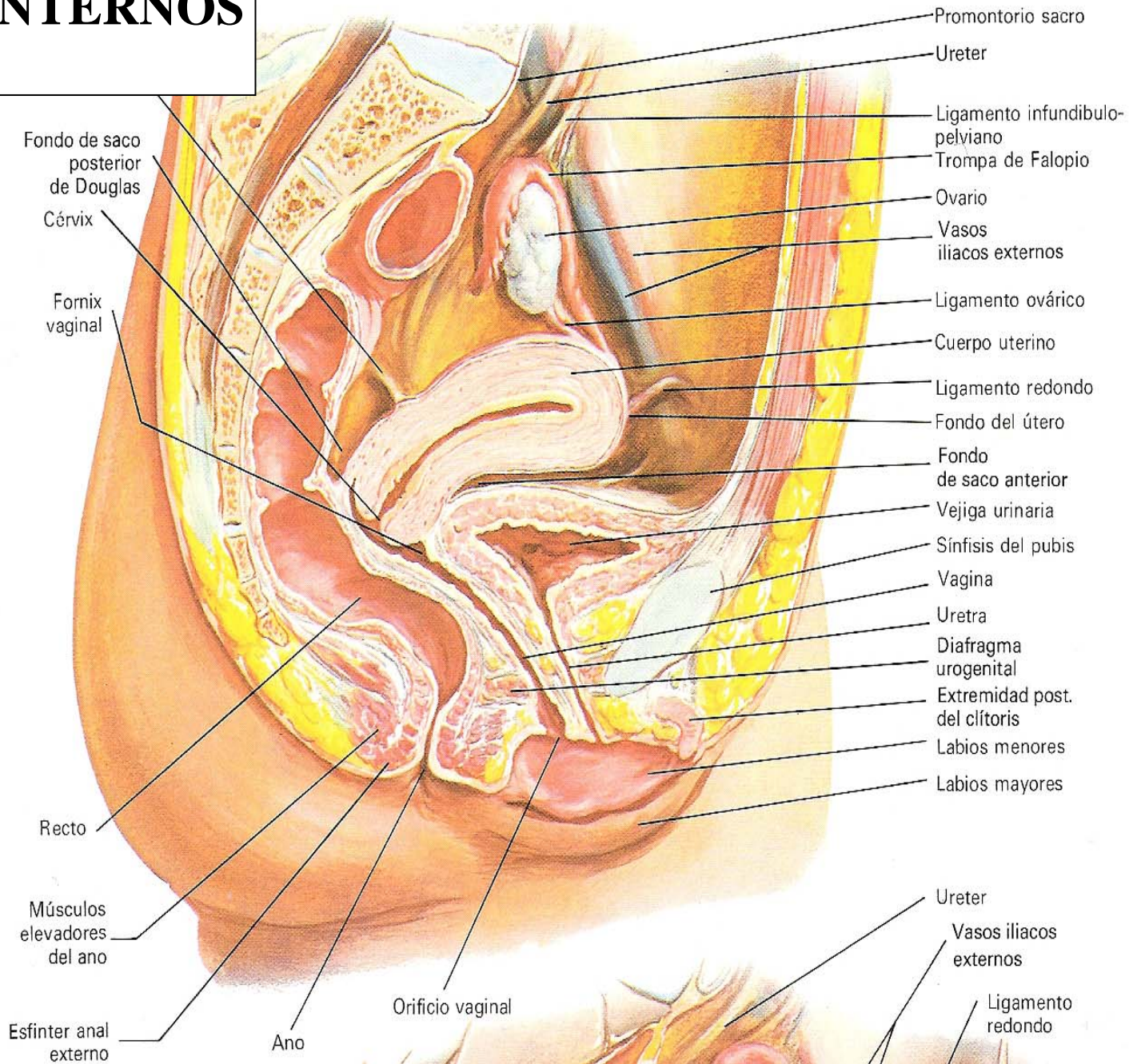


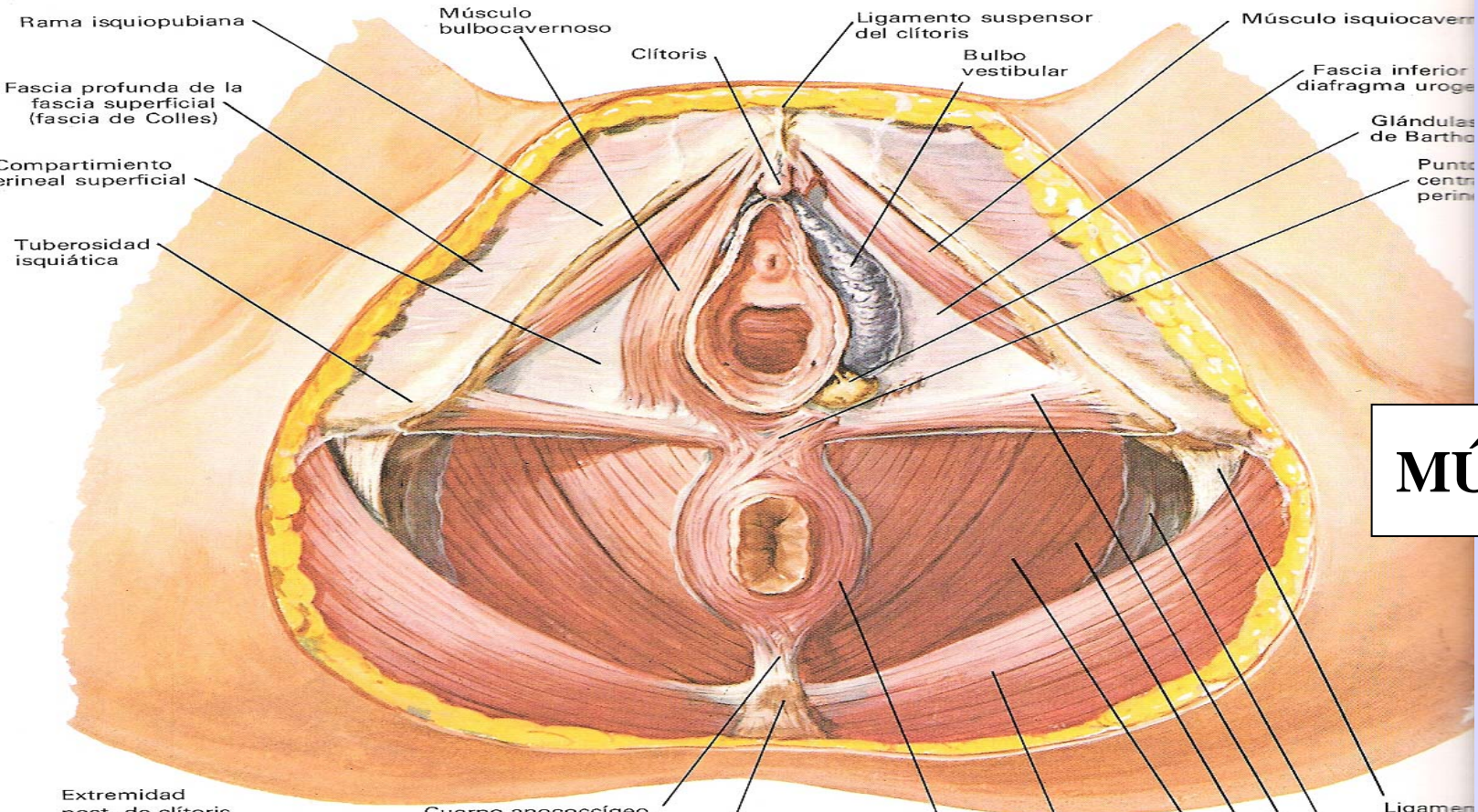
Himen cribiforme



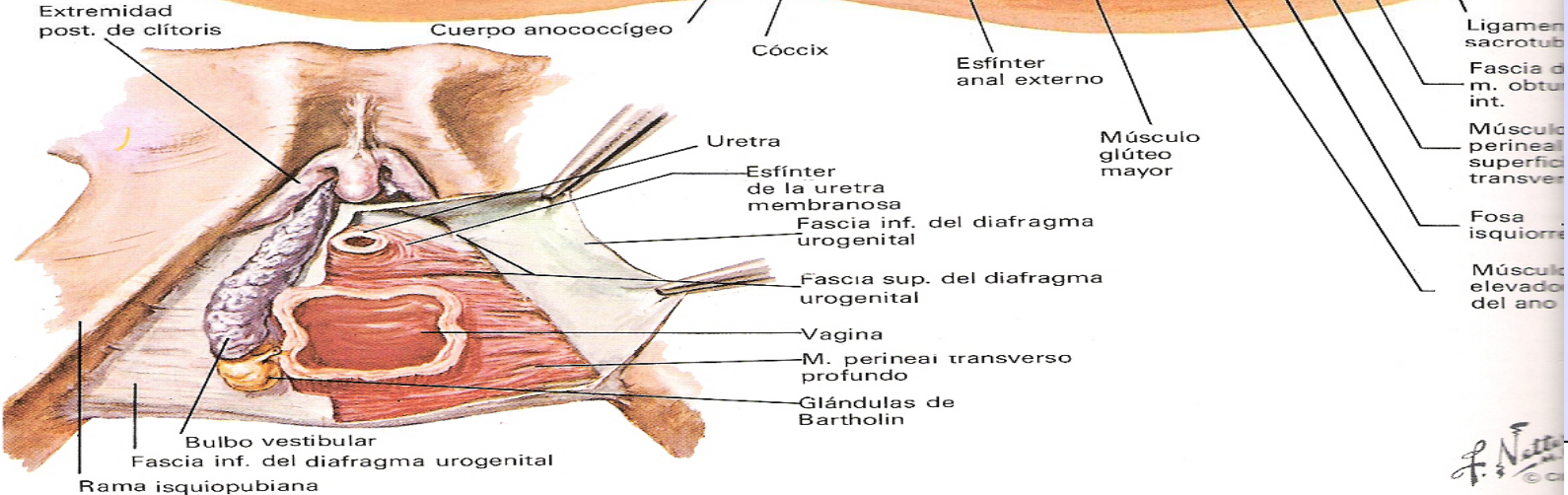
Introito después del parto

GENITALES INTERNOS





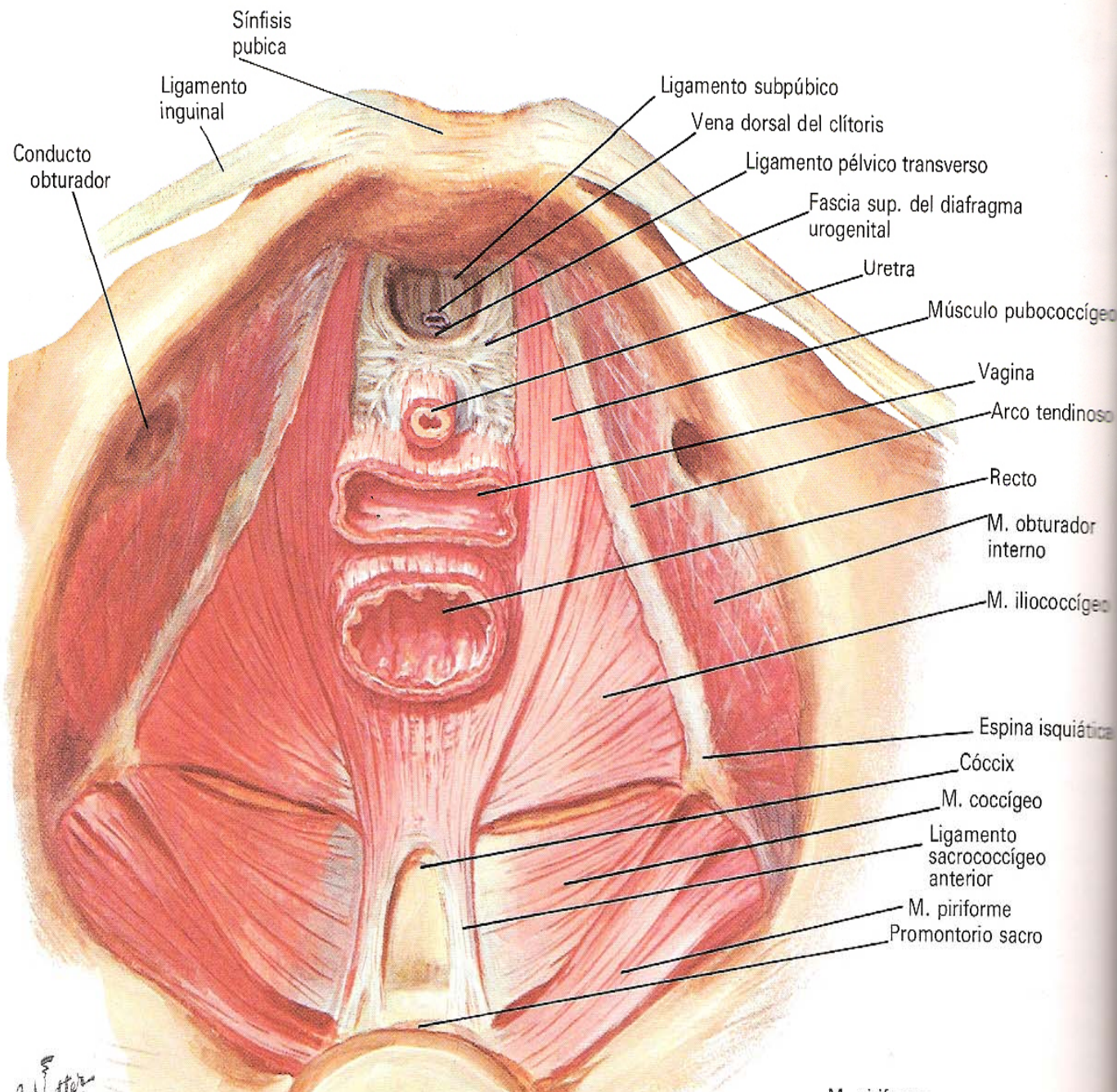
MÚSCULOS

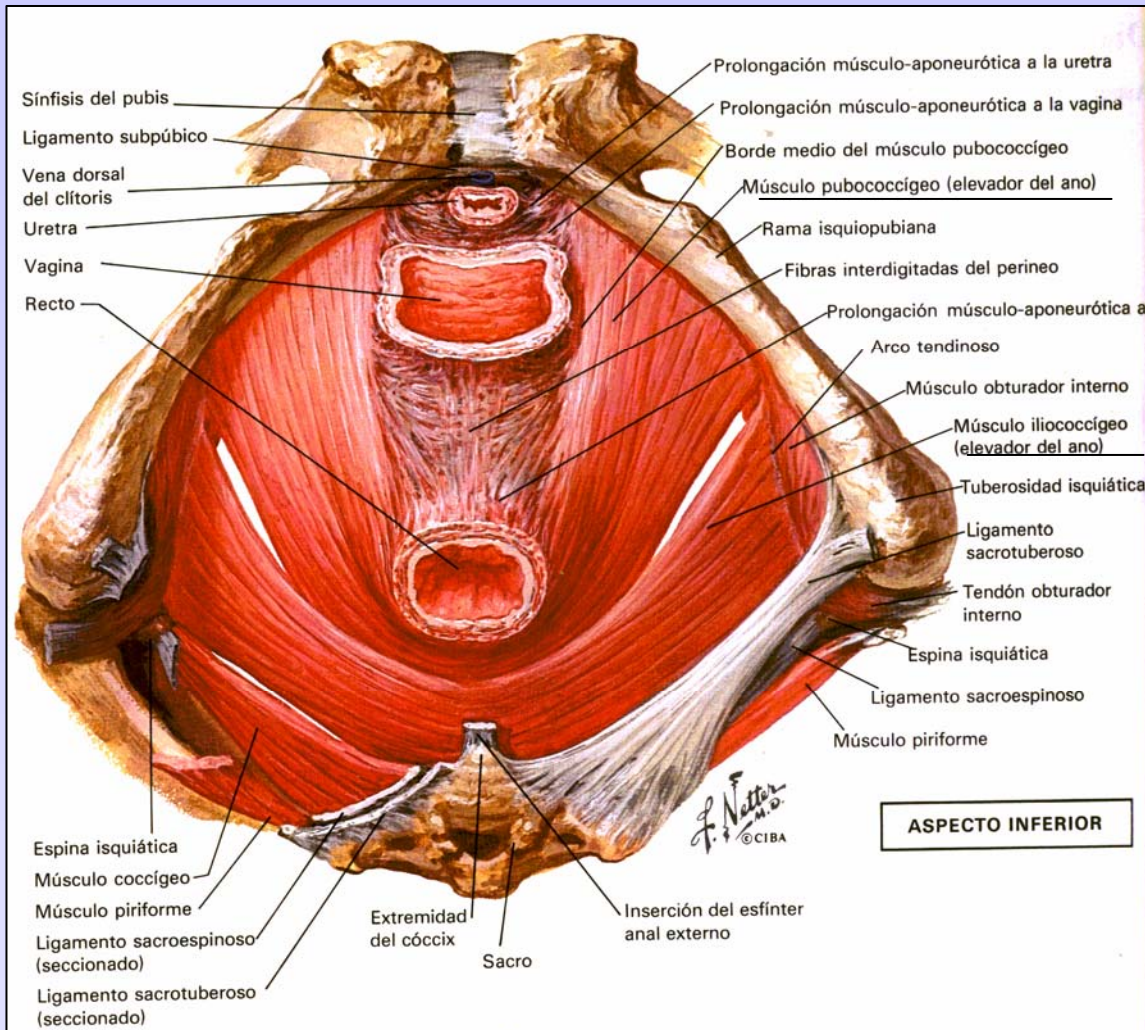


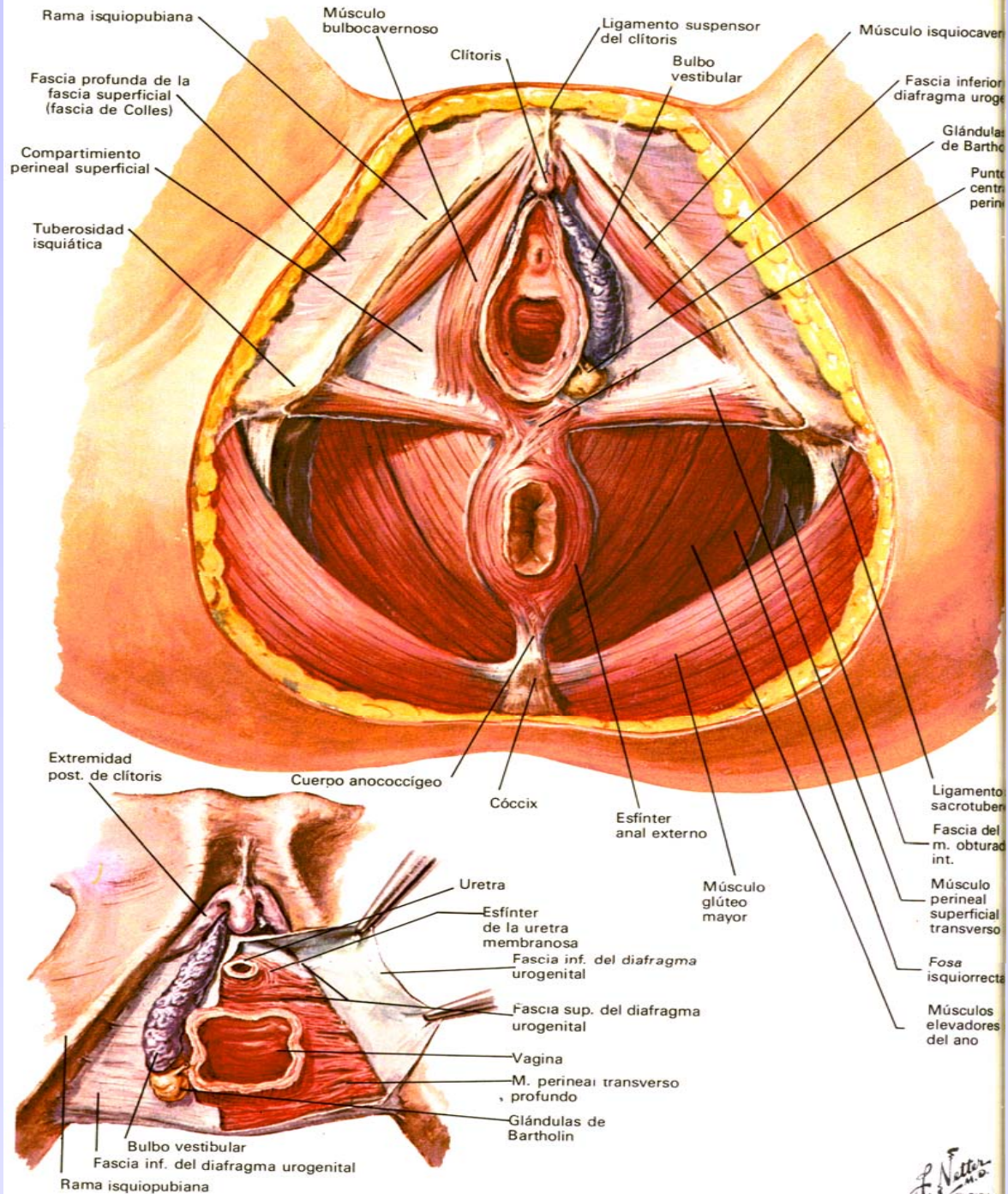
F. Netter

Diafragma pélvico. II

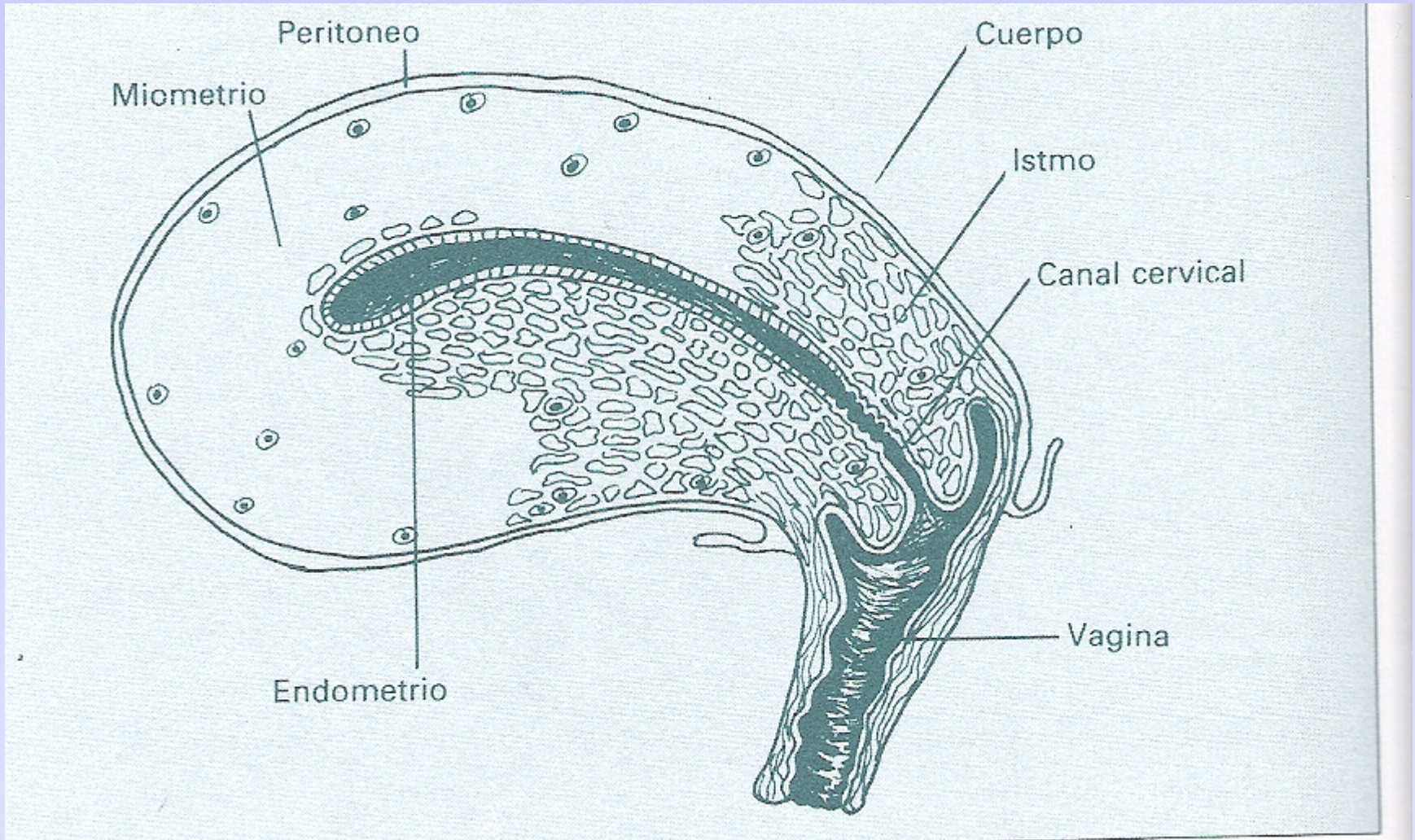
Aspecto superior



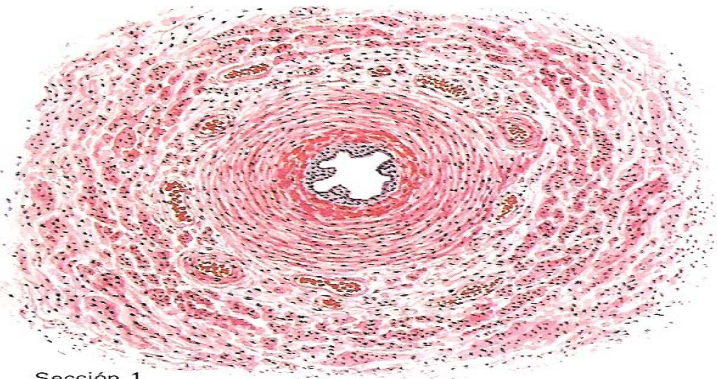
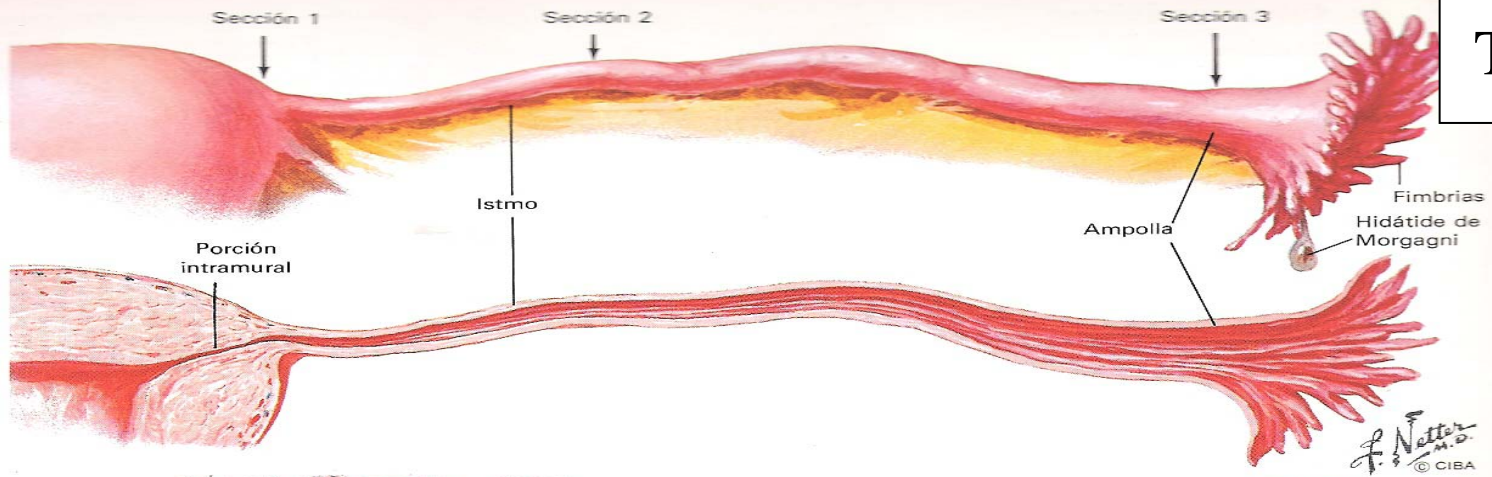




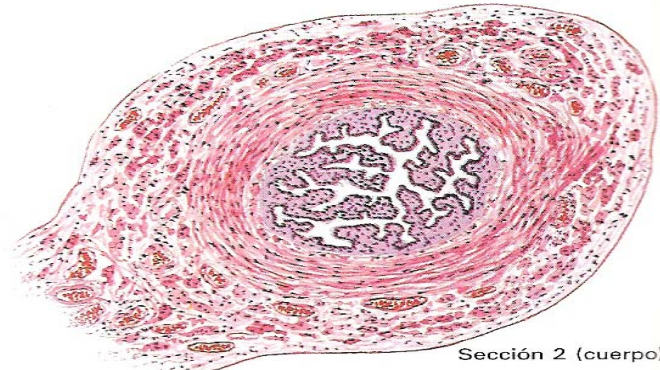
F. Netter
 © CIBA



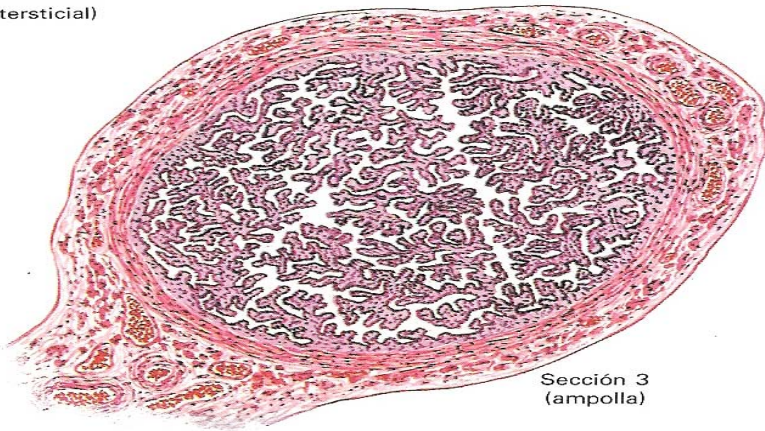
TROMPA



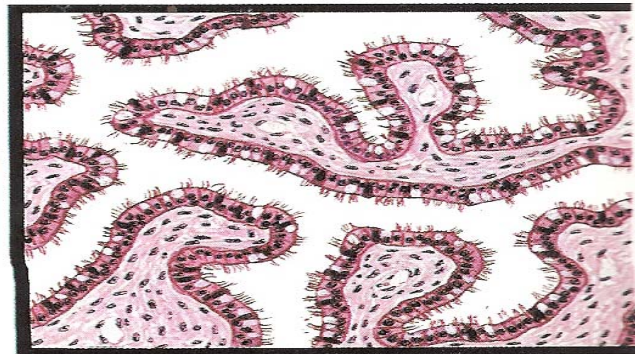
Sección 1
(intramural o
intersticial)



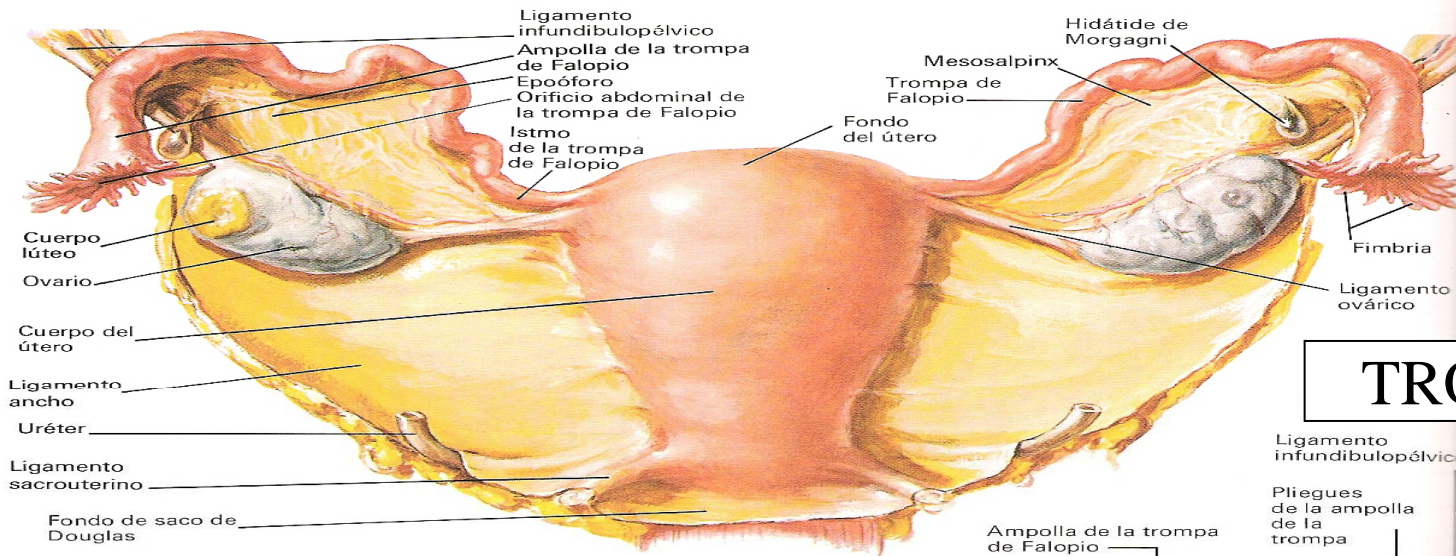
Sección 2 (cuerpo)



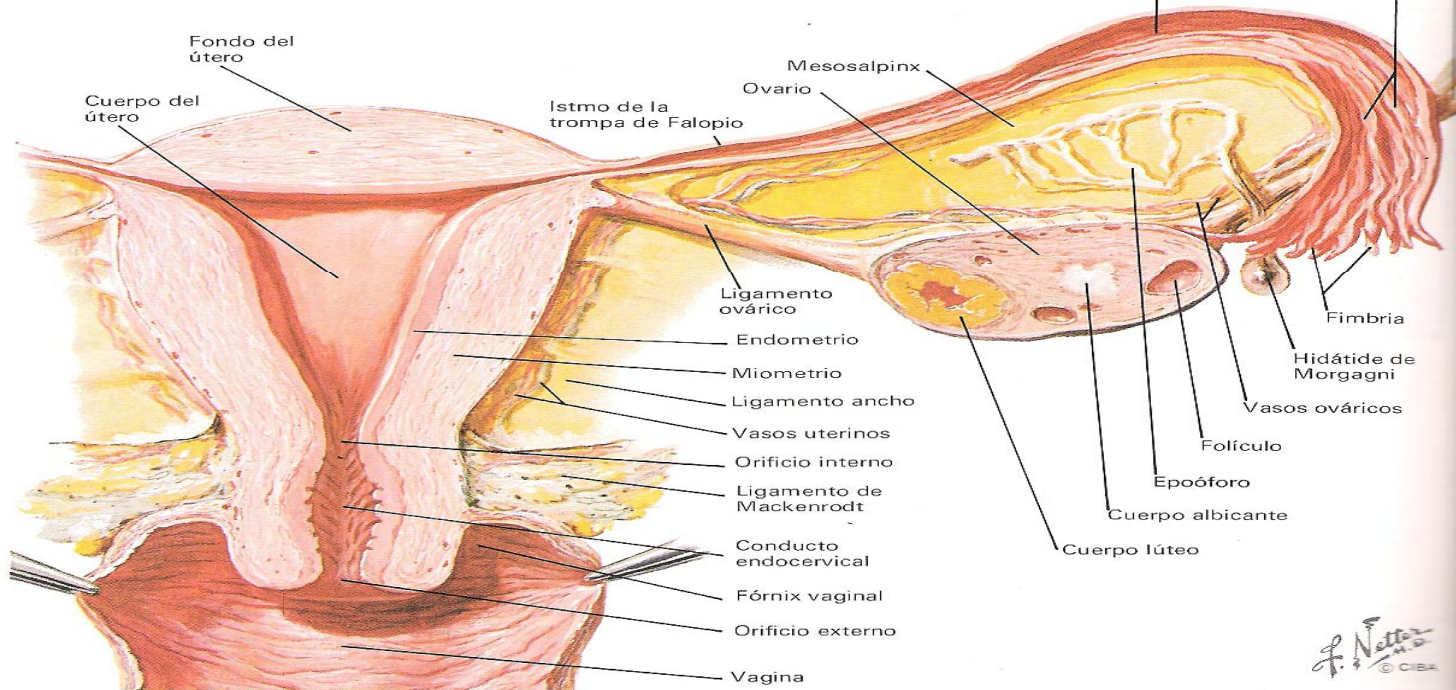
Sección 3
(ampolla)



Mucosa tubárica a
gran aumento

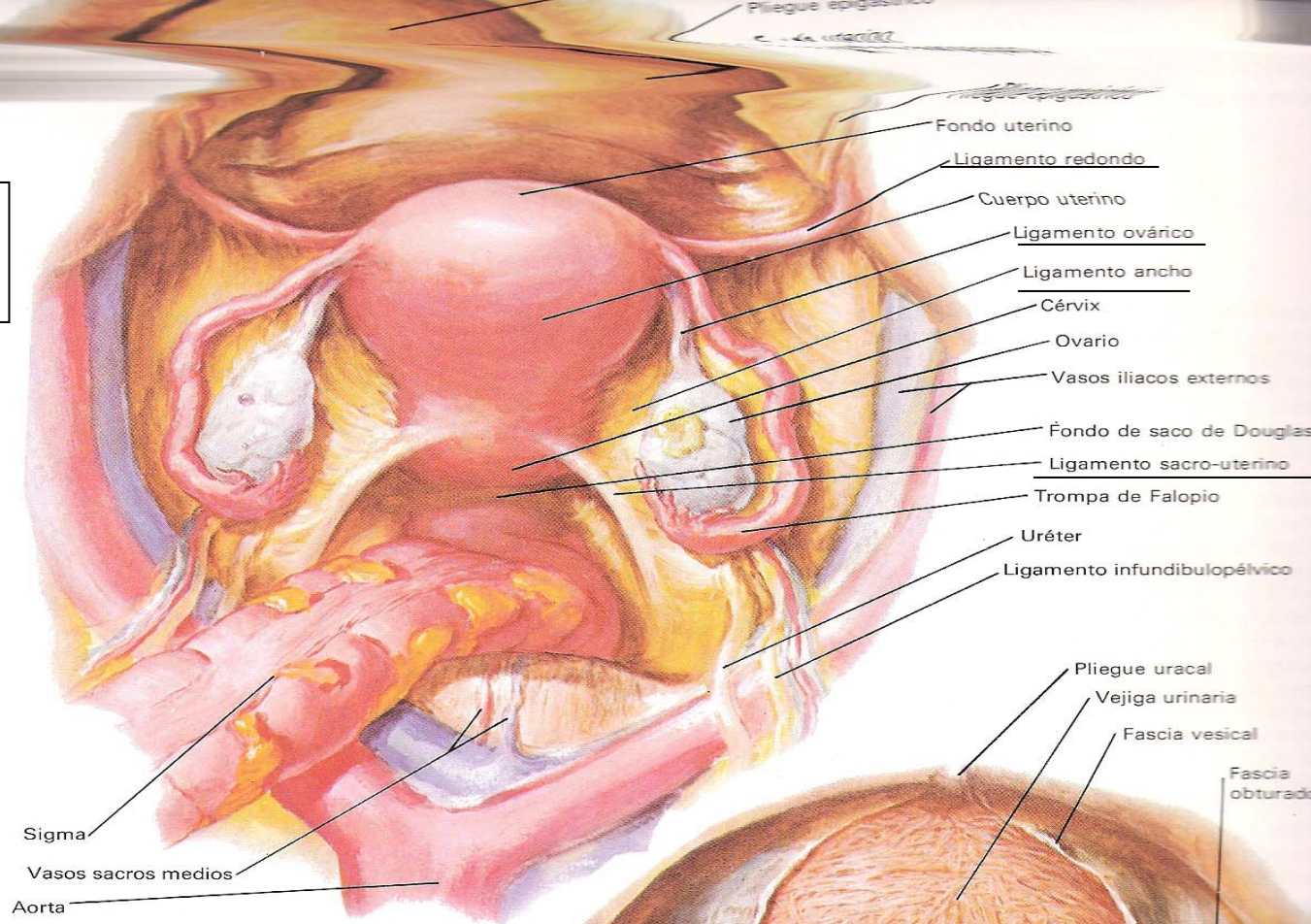


TROMPAS

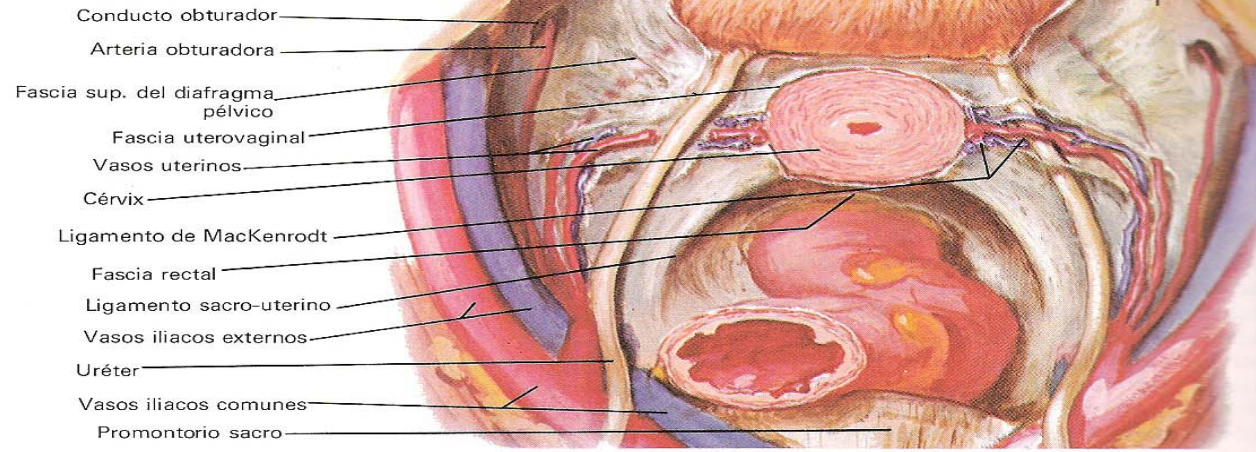


F. Netter M.D. © CIBA

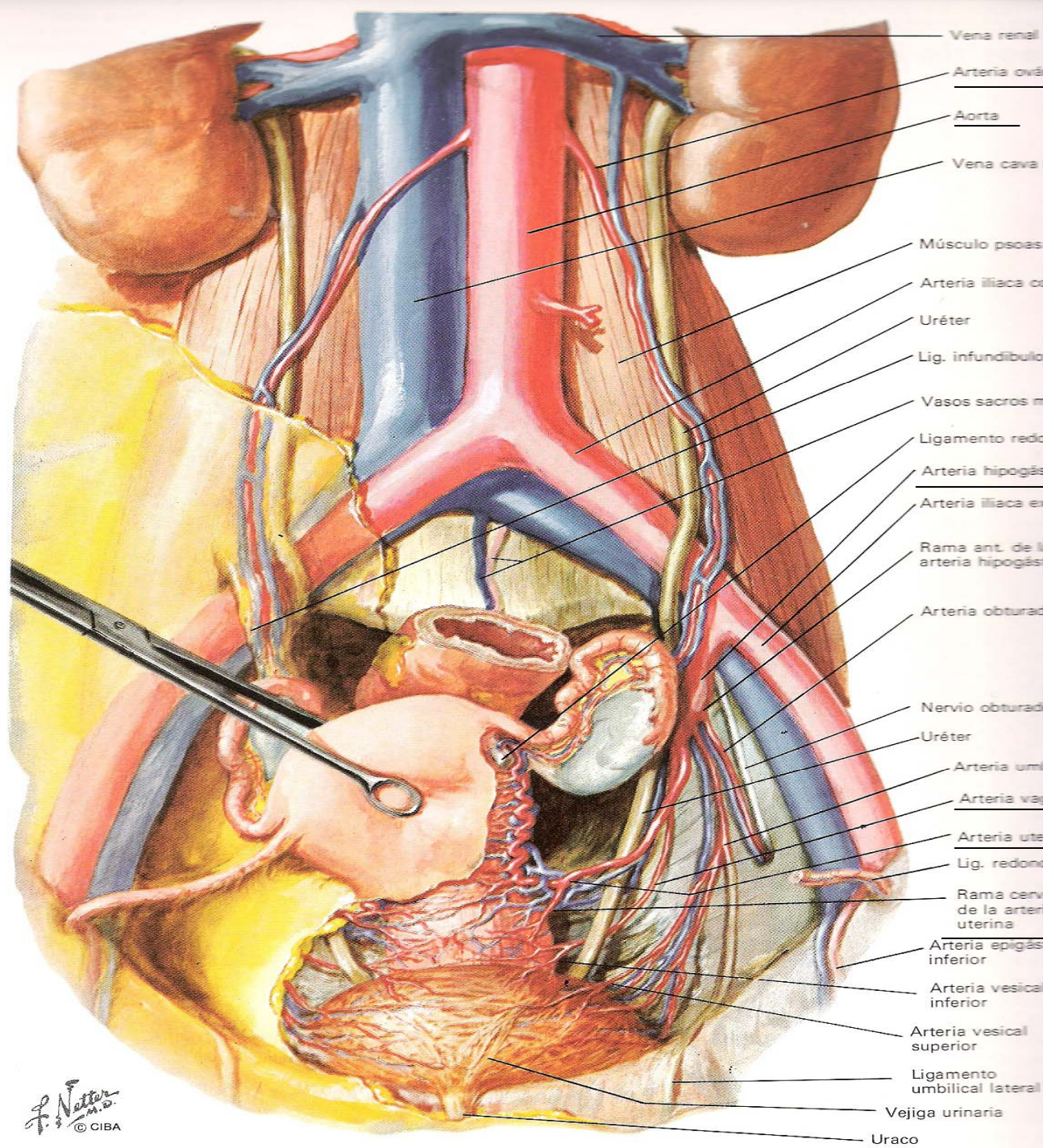
LIGAMENTOS



La fascia endopélvica está formada por la continuación de la fascia superior del diafragma pélvico después de incidir en las visceras pélvicas. En estos puntos, donde los órganos huecos citados atraviesan el suelo de la pelvis, aparecen prolongaciones tubulares fibrosas que se dirigen hacia arriba a partir de la fascia superior, en forma de ligamentos que van a insertarse en la capa muscular externa de dichos órganos (pág. 96). Es decir, existen tres formaciones tubulares procedentes de la fascia endopélvica que rodean respectivamente a la uretra y la vejiga, a la vagina y porción inferior del útero y el recto. Estas fascias, entremezcladas con fibras musculares, son empleadas para la reparación de distensiones y de roturas. Los vasos



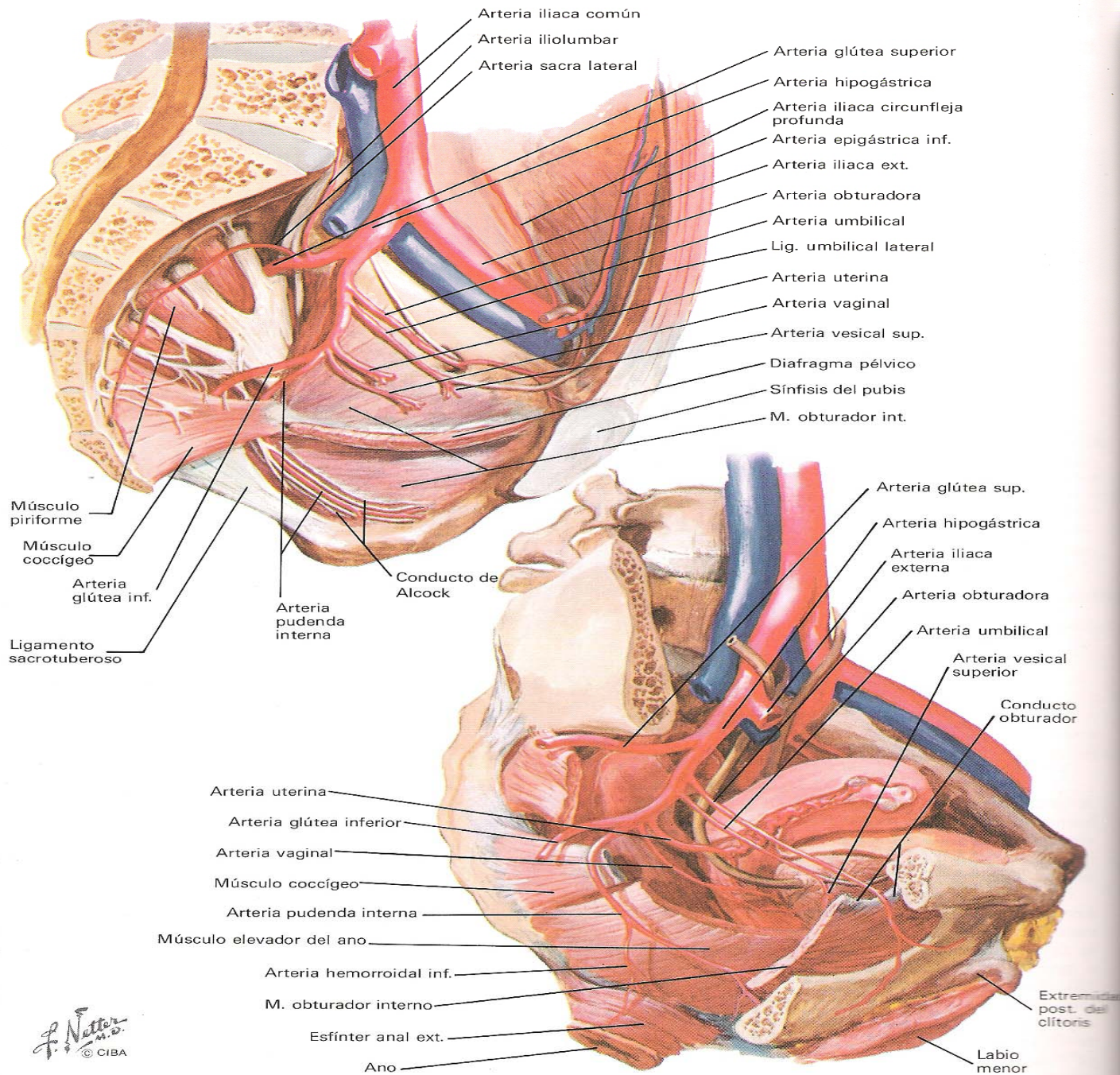
IRRIGACIÓN



A excepción de las arterias ovárica, hemorroidal superior y sacra media, las vísceras pélvicas se hallan irrigadas por las ramas hipogástricas de las arterias ilíacas comunes.

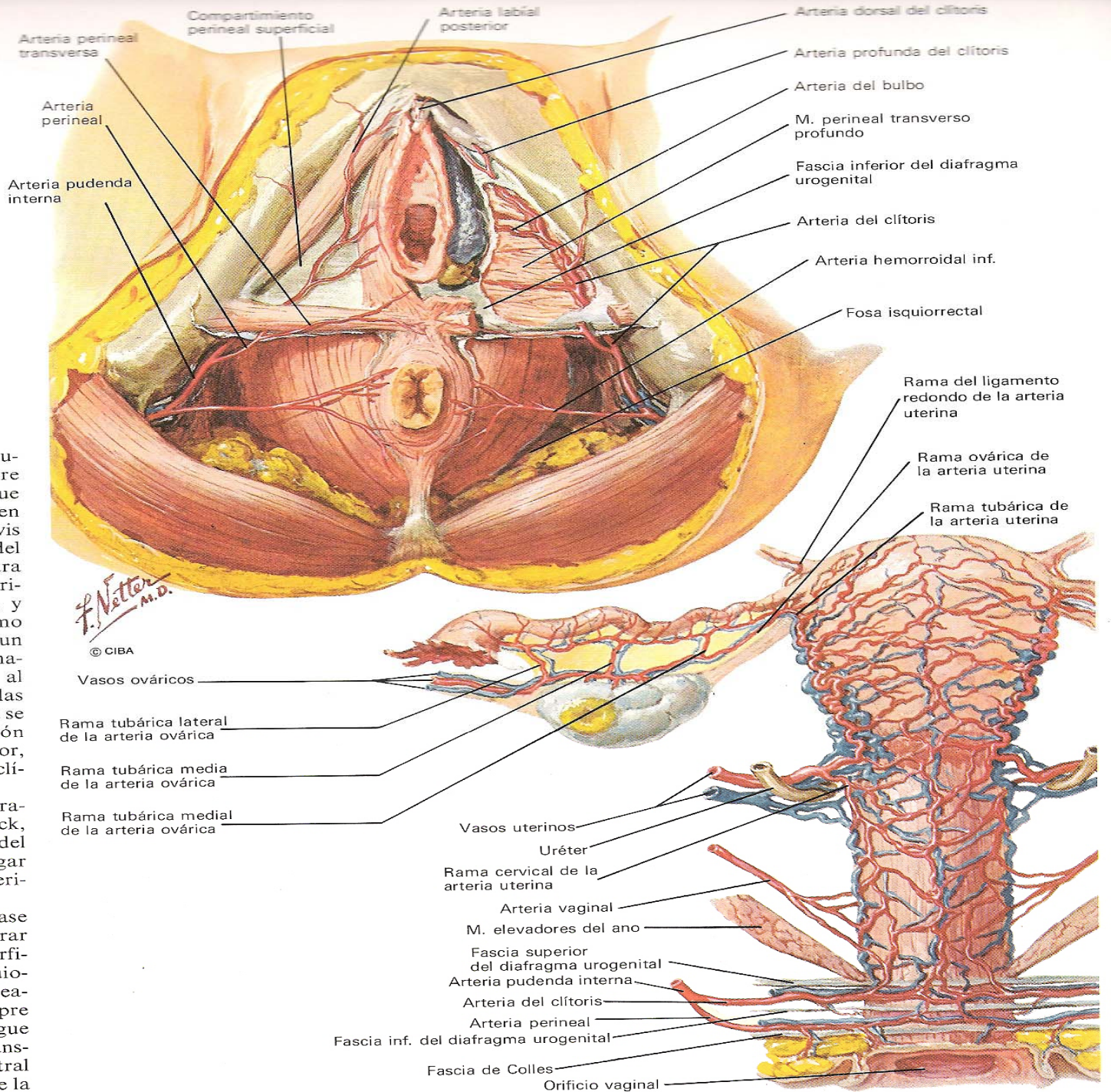
Las *arterias ováricas* proceden de la aorta, originándose por debajo de los vasos renales, y al mismo nivel en que la arteria espermática interna se origina a partir de la aorta en el varón (pág. 16). Este origen tan alto se debe a la localización de la gónada primitiva del embrión (pág. 2). Las arterias ováricas se dirigen en sentido oblicuo hacia abajo y siguiendo lateralmente al músculo psoas mayor y al uréter. Penetran en la pelvis verdadera cruzando la arteria ilíaca

Irrigación sanguínea de la pelvis. II



La *arteria hipogástrica* o *iliaca interna* es la rama terminal media de la *arteria iliaca común*. Este vaso se origina junto a la articulación lumbosacra, dirigiéndose hacia abajo y atrás durante un trayecto de alrededor de 4 cm, hasta alcanzar el borde superior de la espina ciática mayor. A continuación cruza al músculo psoas mayor y al piriforme, así como al tronco nervioso lumbosacro, para dividirse posteriormente. Su rama posterior da origen a tres ramas parietales: la *arteria iliolumbar*, la *arteria sacra lateral*, y la *arteria glútea superior*. La rama

Irrigación sanguínea perineo y del útero

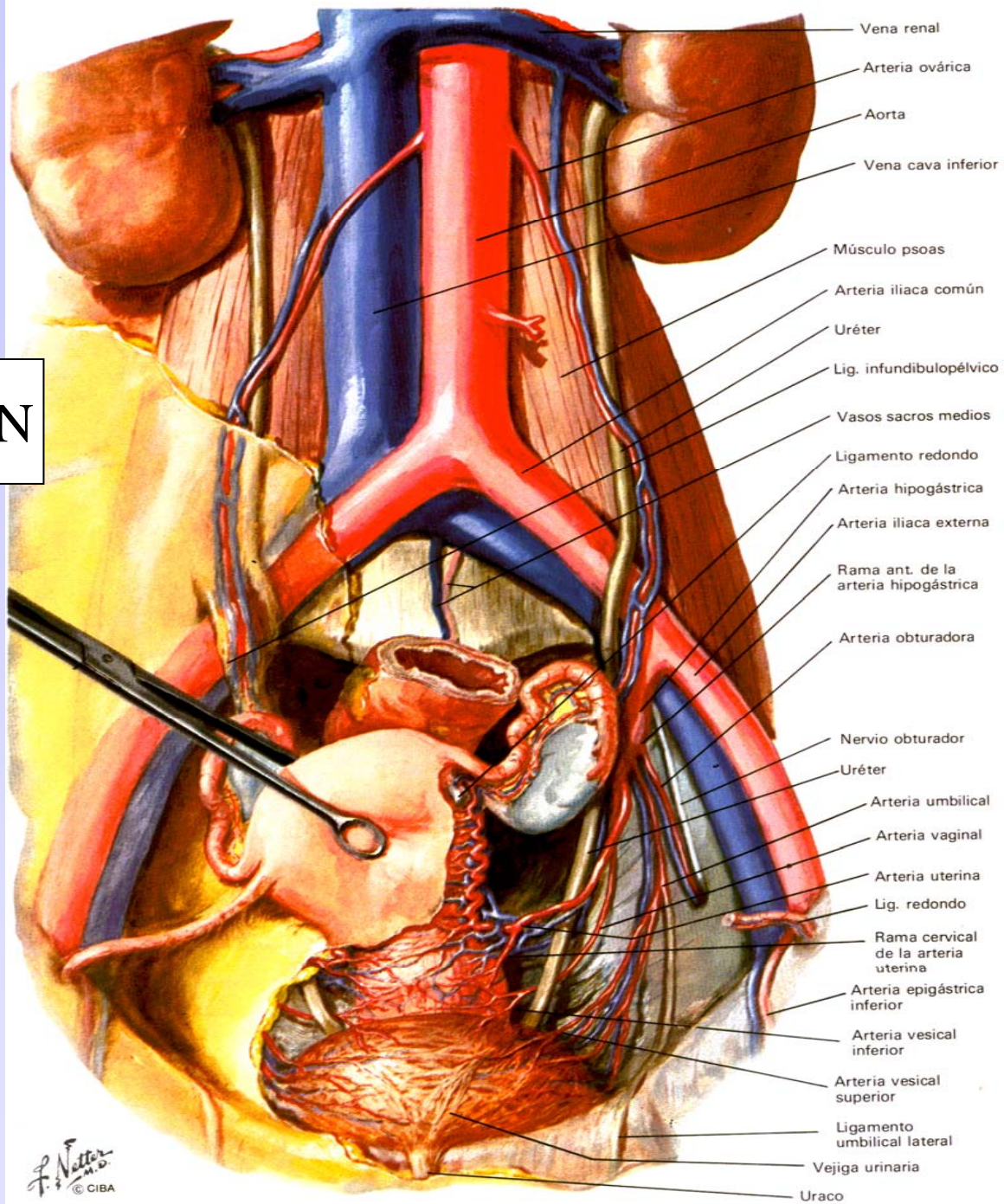


La *arteria pudenda interna* es, en la mujer, un vaso de mucho menos calibre que en el varón (págs. 14 y 15), aunque su trayecto es básicamente el mismo en ambos sexos. Al abandonar la pelvis por a través de la porción inferior del foramen ciático mayor, este vaso penetra en la fosa isquiorrectal a través del orificio ciático menor. En este lugar, y acompañada por sus venas, así como por el nervio pudendo, penetra en un canal fibroso (canal de Alcock), formado por las fascias que recubren al músculo obturador interno. Entre las ramas de la arteria pudenda interna se encuentran varias que se dirigen a la región perineal: la arteria hemorroidal inferior, la arteria perineal y la arteria del clítoris.

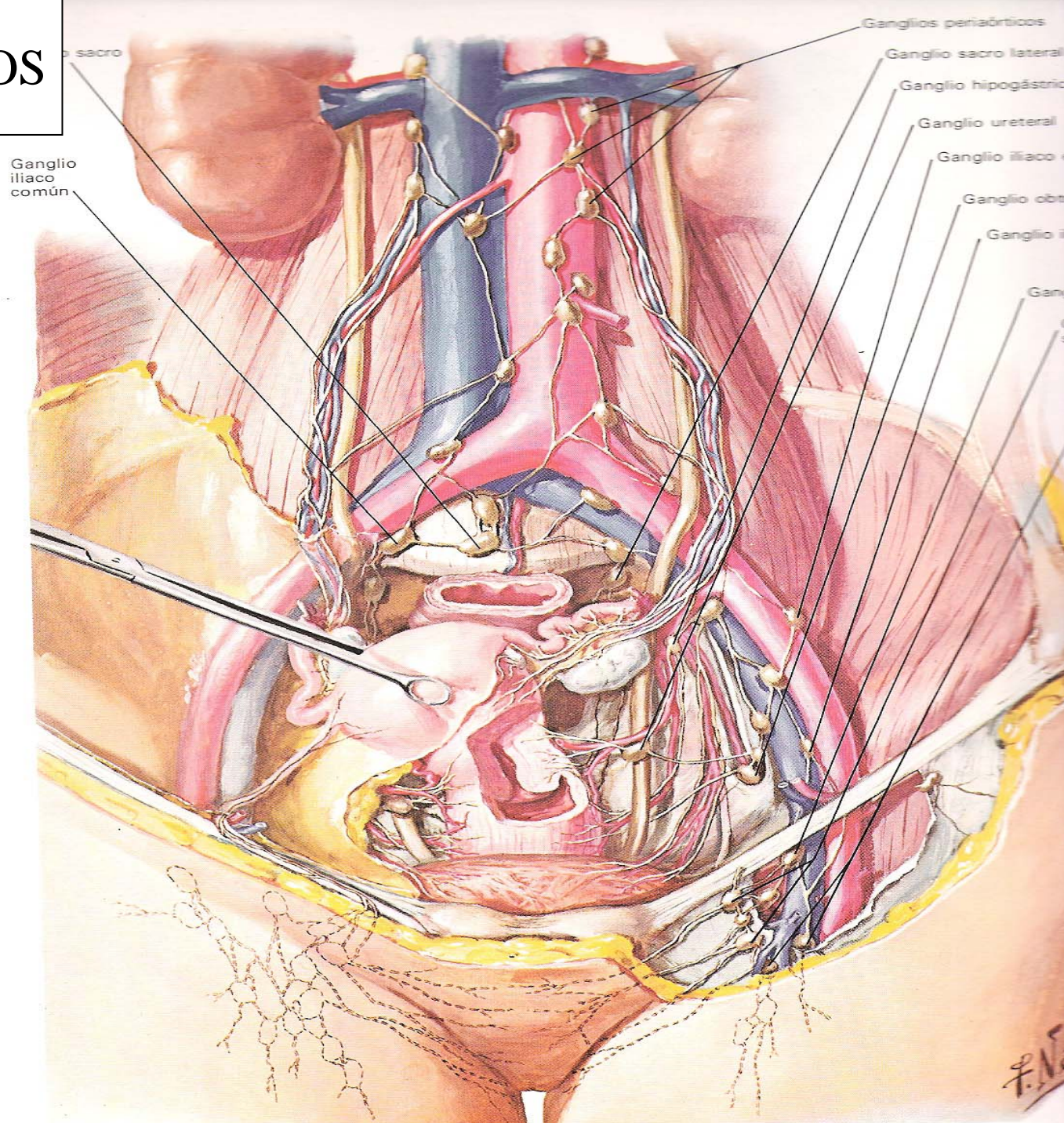
La *arteria hemorroidal inferior* atraviesa la pared del conducto de Alcock, dirigiéndose medialmente a través del pabellón adiposo isquiorrectal para irrigar el conducto anal, el ano y la zona perianal.

La *arteria perineal* atraviesa la base del diafragma urogenital para penetrar en el compartimiento perineal superficial, donde irriga los músculos isquiorquiosos, bulbocavernosos y perineales transversos (pág. 92). Existe siempre una rama perineal transversa que sigue el trayecto del músculo perineal transverso superficial hasta el punto central del perineo. Las ramas terminales de la

IRRIGACIÓN

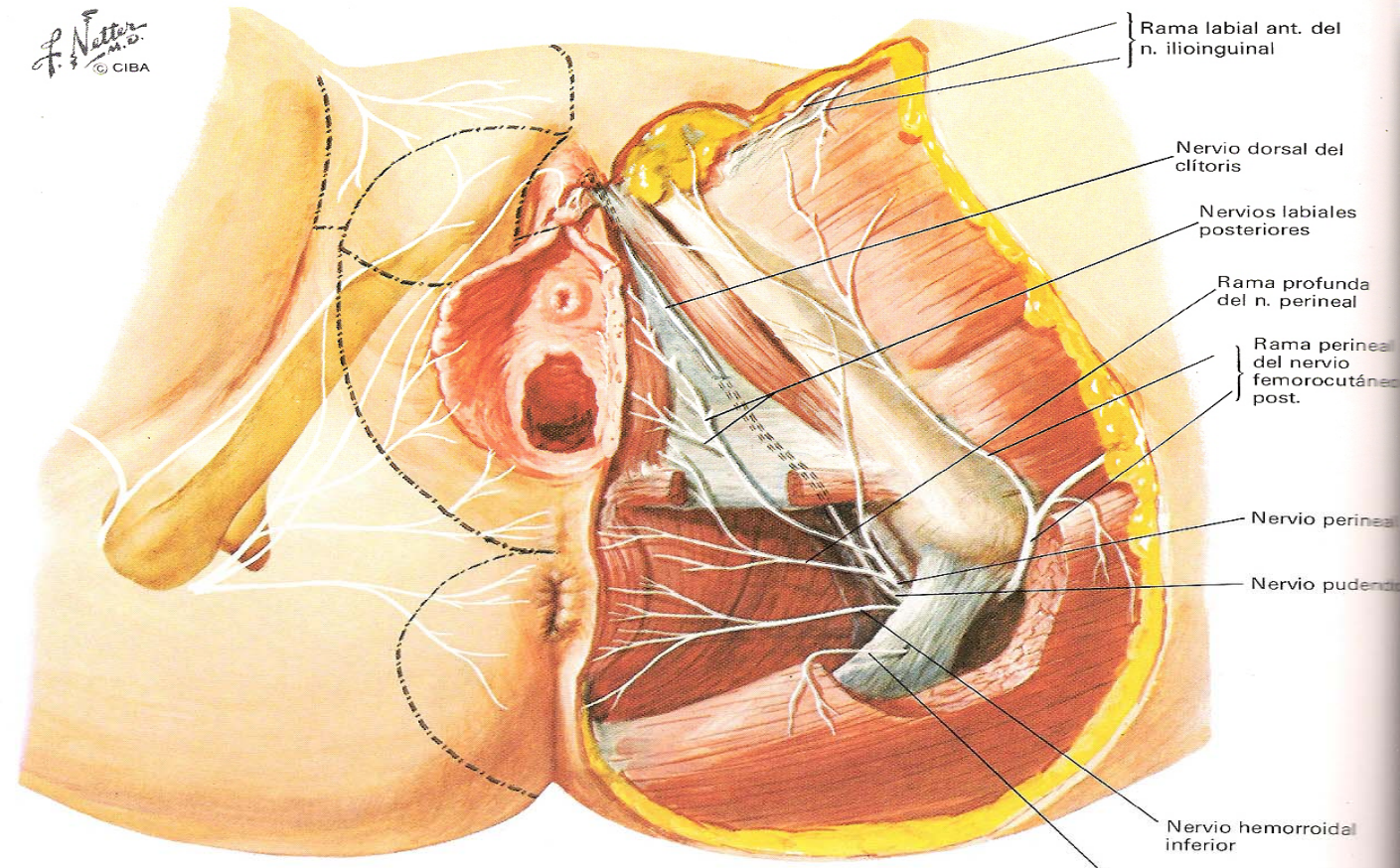


VASOS LINFÁTICOS

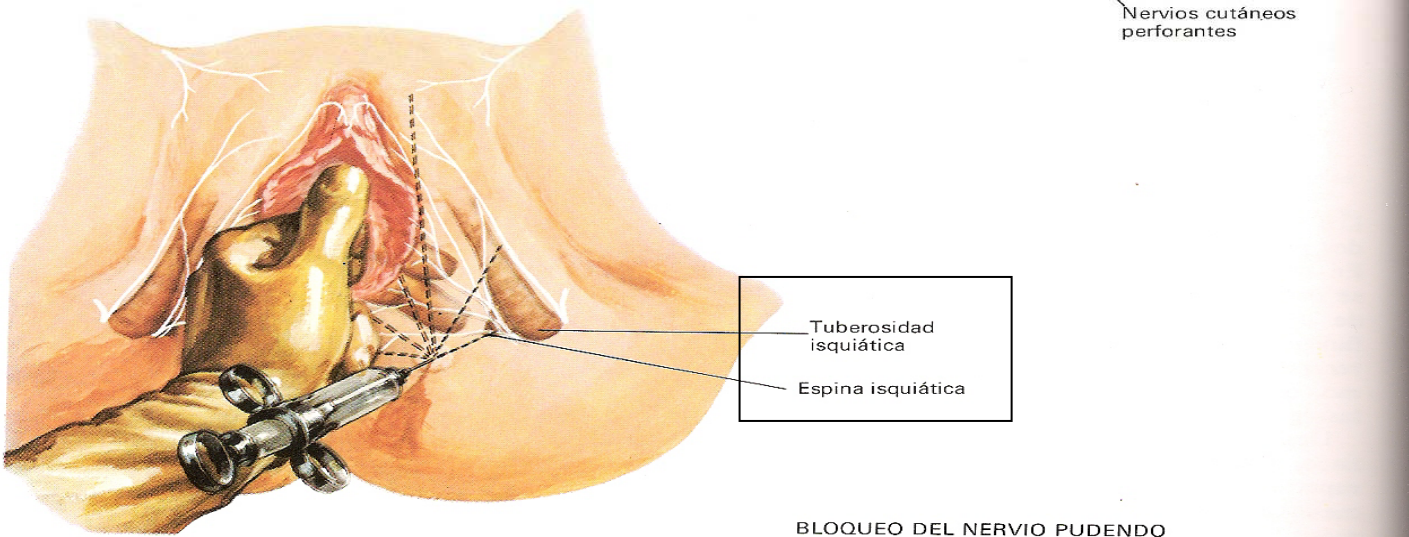


Inervación de los genitales externos y del perineo

F. Netter M.D.
© CIBA



Los músculos y los tegumentos del perineo se hallan principalmente inervados por el *nervio pudendo*. Procedente de las ramas anteriores de los nervios sacros II, III y IV, el nervio pudendo abandona la pelvis a través del orificio ciático mayor, entre los músculos piriforme y cocorigeo, cruzando por debajo de la espina isquiática a nivel de la cara medial de la arteria pudenda interna. A continuación, sigue el conducto de Alcock, situado en la fascia obturadora a nivel de la pared lateral de la fosa isquiorrectal, dirigiéndose hacia la tuberosidad isquiática. El nervio pudendo se divide en tres ramas: 1) El *nervio hemorroidal inferior* atraviesa la pared media del conducto de Alcock y la fosa isquiorrectal, inervando al esfínter anal externo y la piel del perineo. 2) El *nervio perineal* sigue durante un corto trayecto el conducto de Alcock, para dividirse en una rama profunda y otra superficial. La rama profunda inerva el esfínter anal externo y el músculo elevador del ano, atravesando a continuación la base del diafragma urogenital para inervar los músculos perineales superficial y profundo, los isquiocavernosos y bulbocavernosos, y el esfínter de la uretra membranosa. La rama superficial se divide en los nervios labiales posteriores, medio y lateral, que inervan los labios mayores. 3) El *nervio dorsal del clitoris* atraviesa el diafragma urogenital para inervar el clótero.



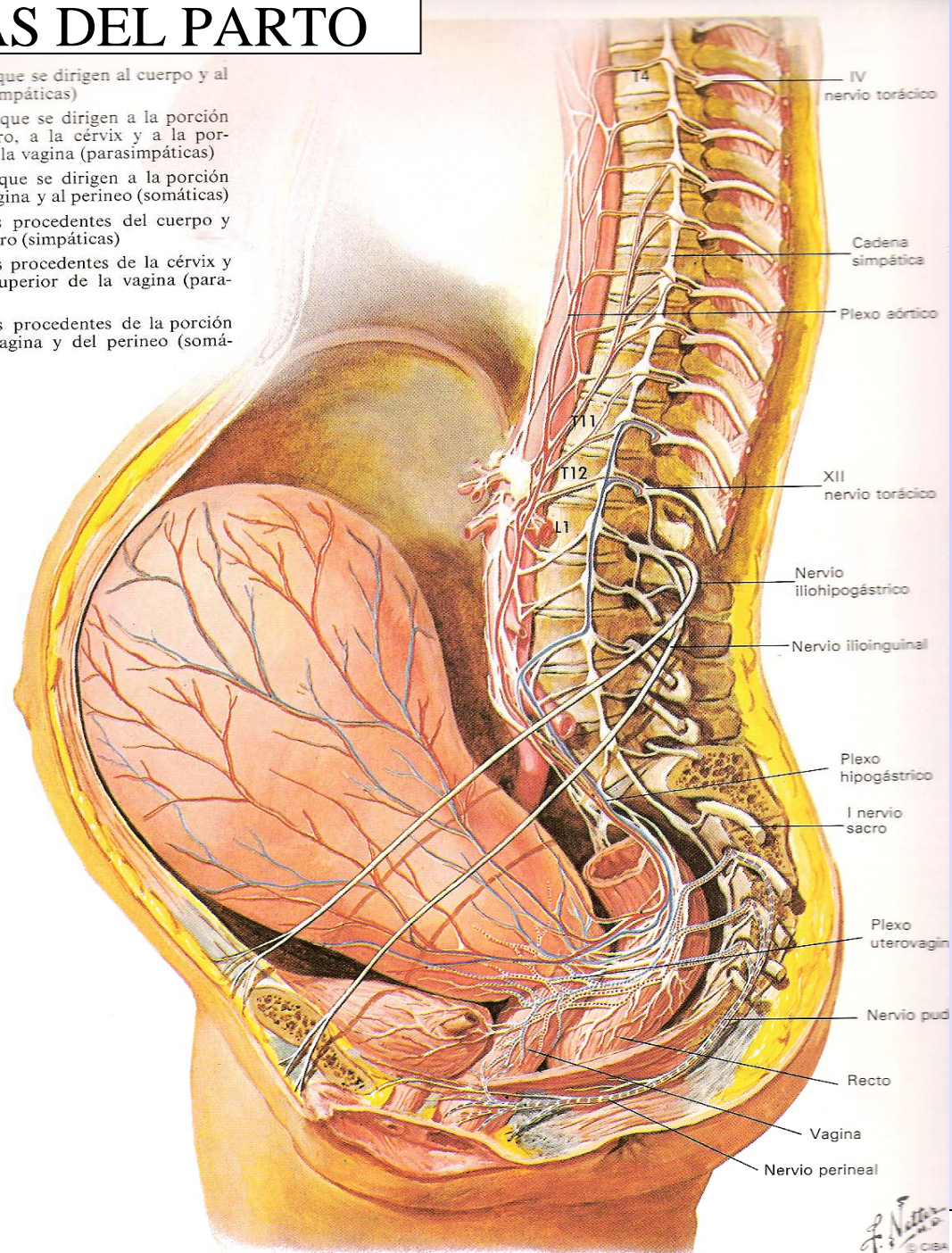
BLOQUEO DEL NERVO PUDENDO

VIAS NERVIOSAS DEL PARTO

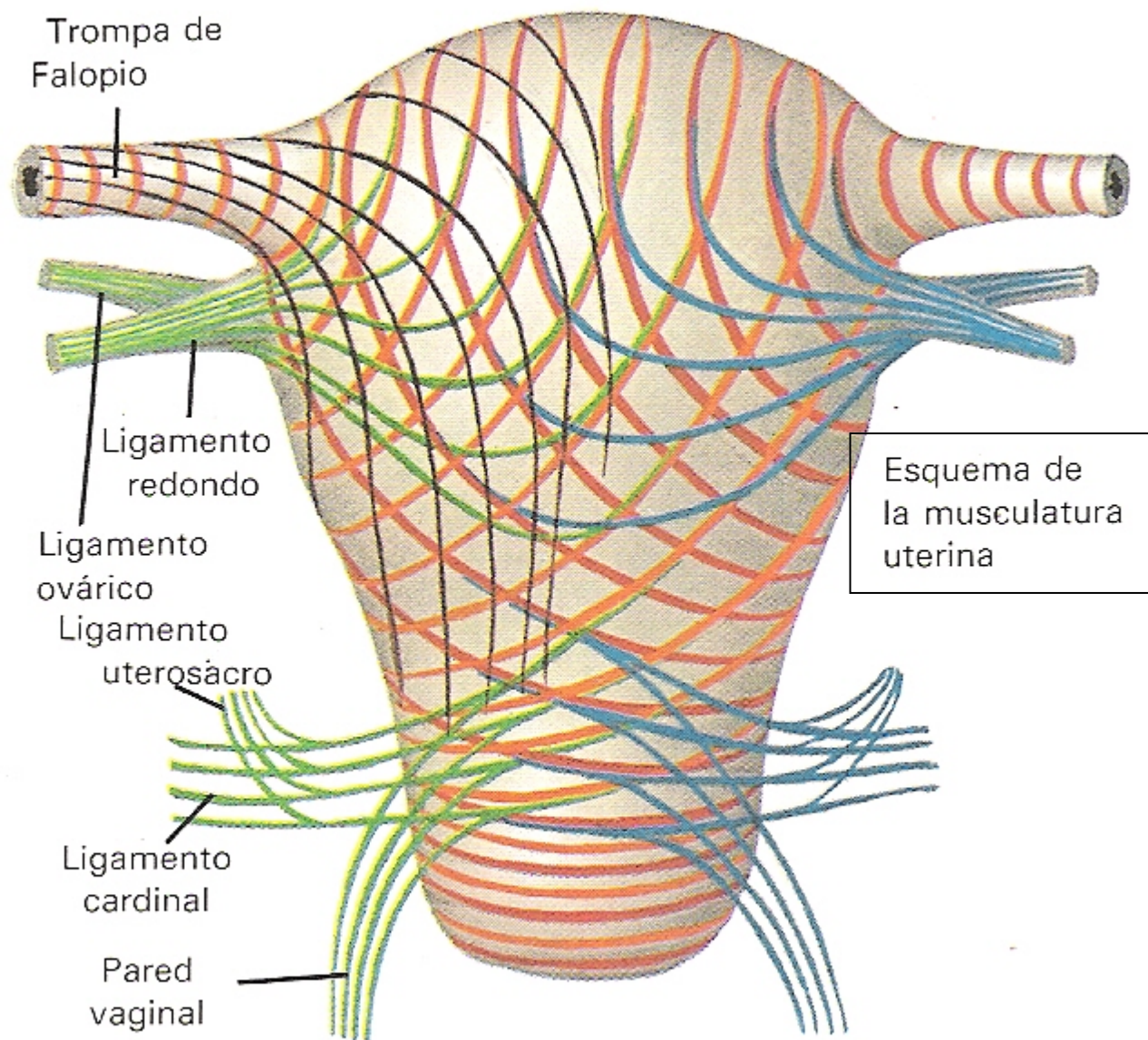
- Fibras motoras que se dirigen al cuerpo y al fondo uterino (simpáticas)
- Fibras motoras que se dirigen a la porción inferior del útero, a la cérvix y a la porción superior de la vagina (parasimpáticas)
- Fibras motoras que se dirigen a la porción inferior de la vagina y al perineo (somáticas)
- Fibras sensitivas procedentes del cuerpo y del fondo del útero (simpáticas)
- Fibras sensitivas procedentes de la cérvix y de la porción superior de la vagina (parasimpáticas)
- Fibras sensitivas procedentes de la porción inferior de la vagina y del perineo (somáticas)

El control del dolor durante el parto constituye un factor importantísimo en la práctica obstétrica. En consecuencia, resulta necesario conocer con detalle la localización topográfica y las funciones especializadas de las vías neurales aferentes que alcanzan a los órganos y estructuras que intervienen durante el parto. Además, el tocólogo debe mantener la actividad uterina, o planificar un medio para incrementar las fuerzas de expulsión en las que intervienen la musculatura abdominal estriada y los músculos intercostales, incluyendo al diafragma.

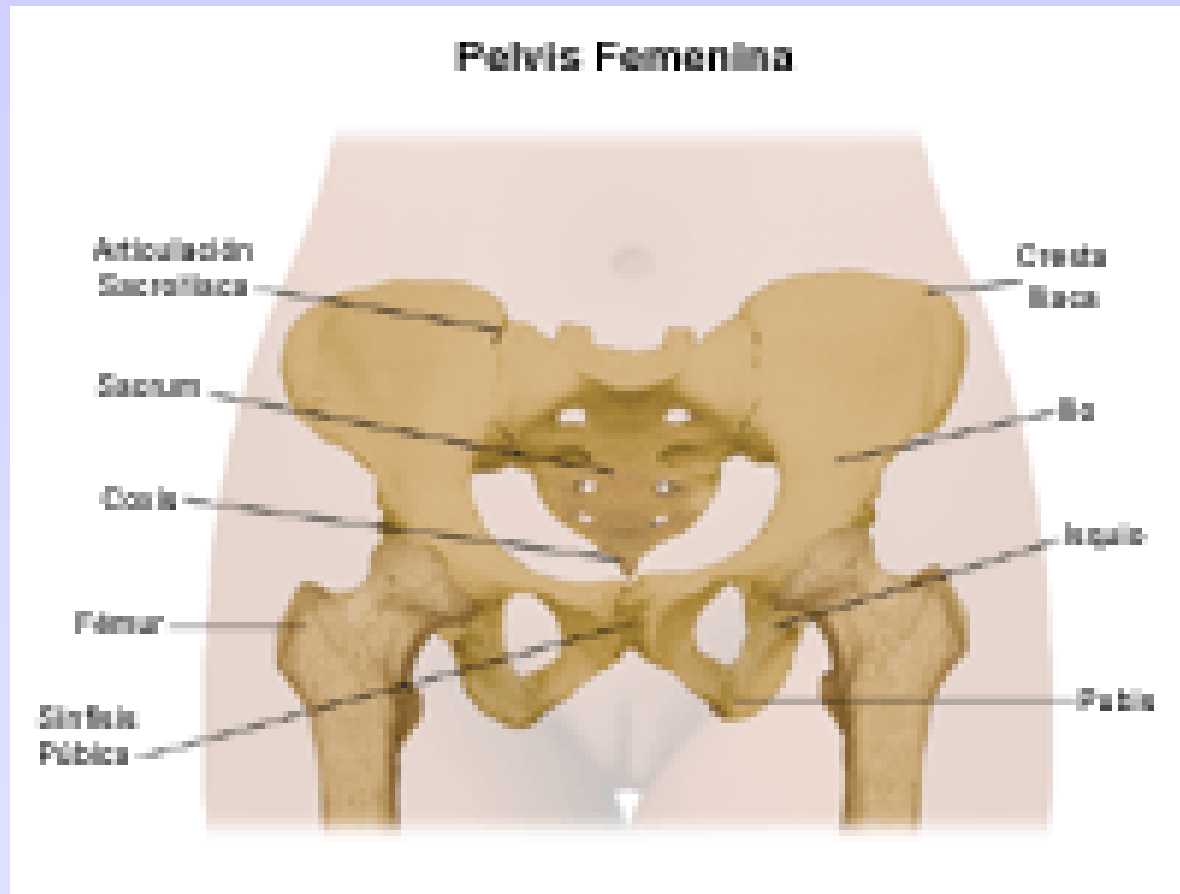
El dolor rítmico y periódico que concuerda con las contracciones uterinas y aparece cada 3 a 4 min, tiene una duración de 30 a 40 seg, pero en algunos casos puede aparecer cada 1½ a 2 min, con una duración de 40 a 80 seg. En los partos lentos, las contracciones aparecen cada 6 a 10 min, con una duración del dolor que no supera los 20 a 30 seg. El dolor se transmite en primer lugar a través de las fibras sensitivas del cuerpo y del fondo del útero (líneas azules continuas) hasta alcanzar la red ganglionar que rodea la cérvix (Frankenhäuser), para proseguir a través de los nervios hipogástricos y de las fibras simpáticas posganglionares de la aorta inferior, hasta alcanzar al sistema simpático paravertebral a nivel de la II y III vértebras lumbares. Continuando sin atravesar ninguna sinapsis



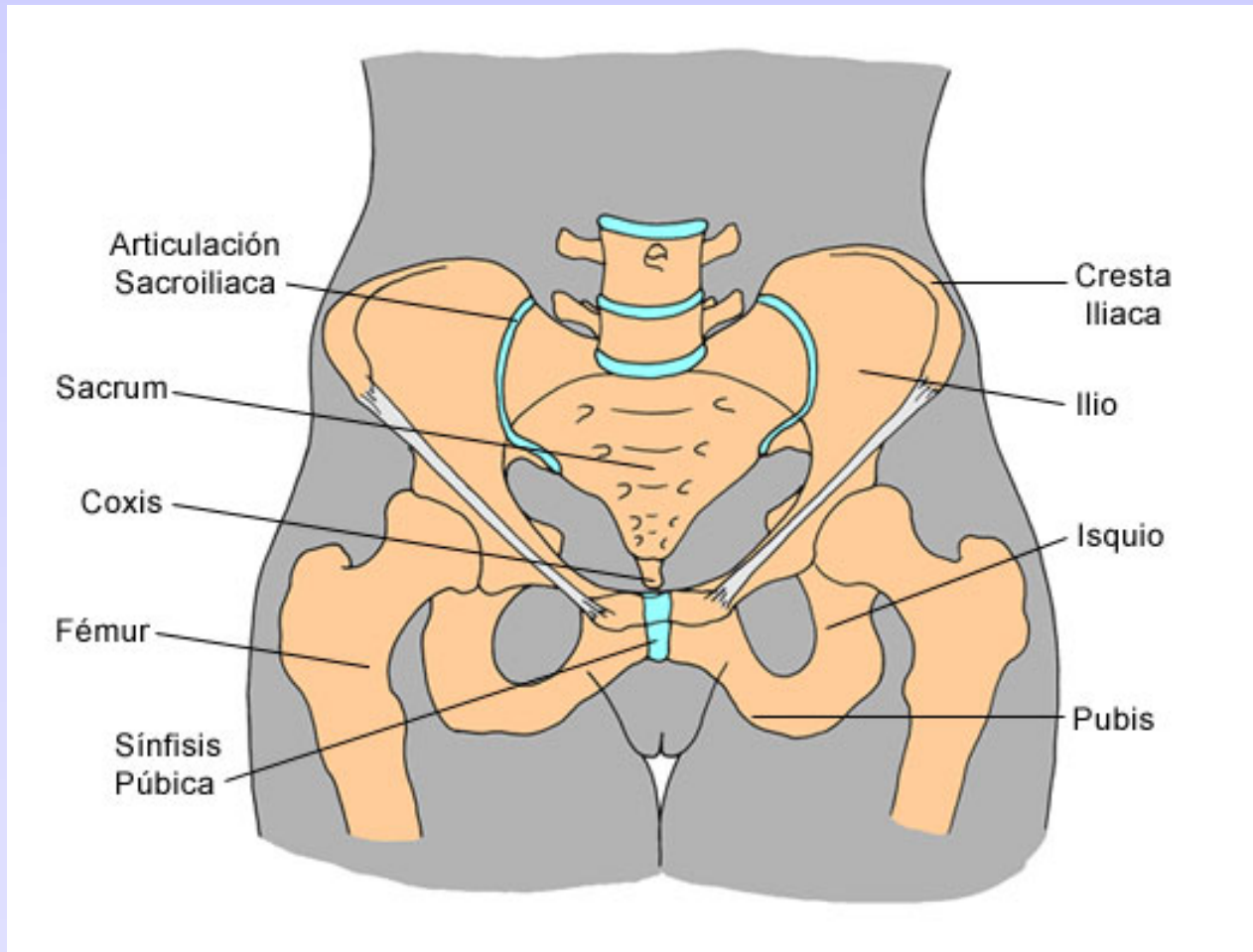
F. Netter
© CIBA



Pelvis ósea femenina



Pelvis ósea femenina



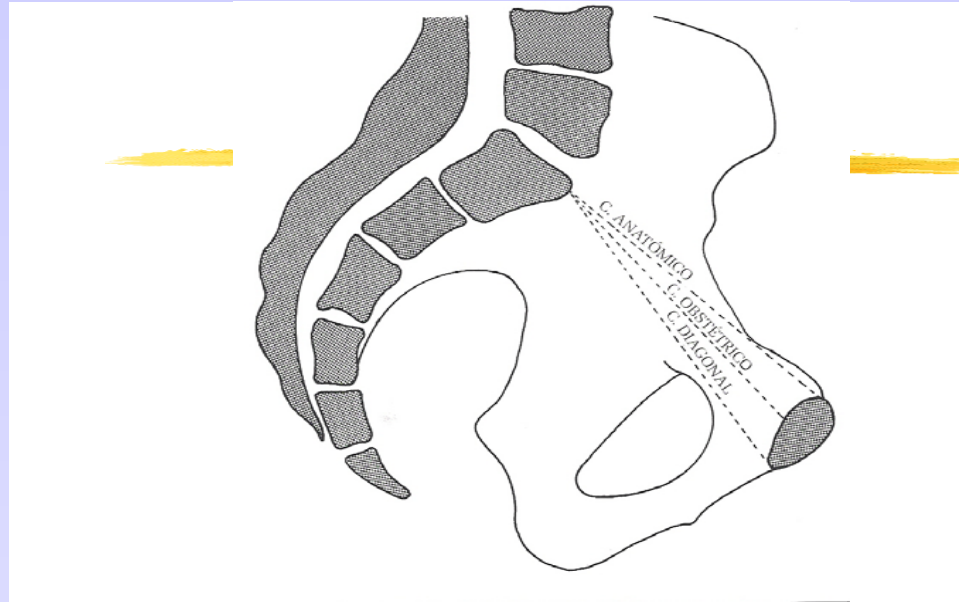
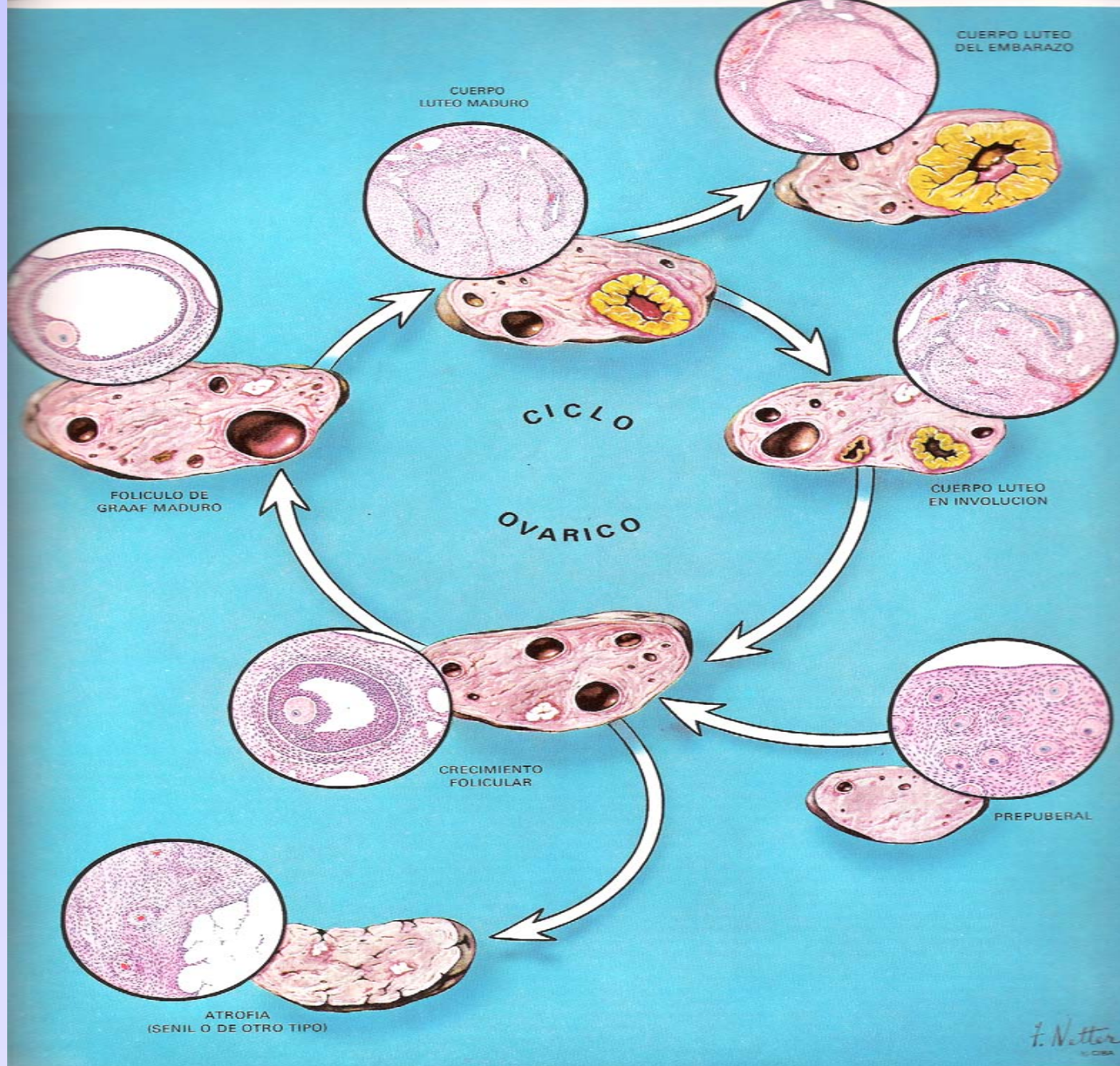


Figura nº 3.8
PLANO DEL ESTRECHO SUPERIOR: DIÁMETROS ANTERO-POSTERIORES.

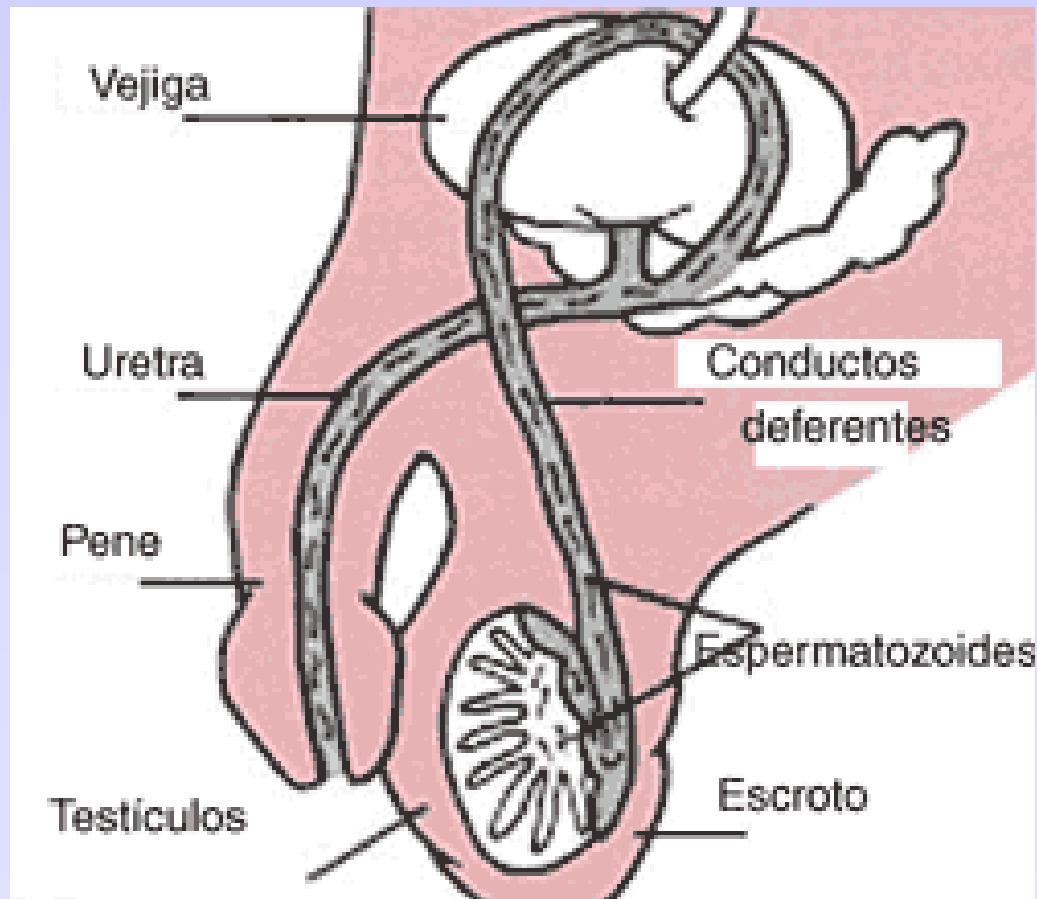
M^a José Alemany
EUE La Fe



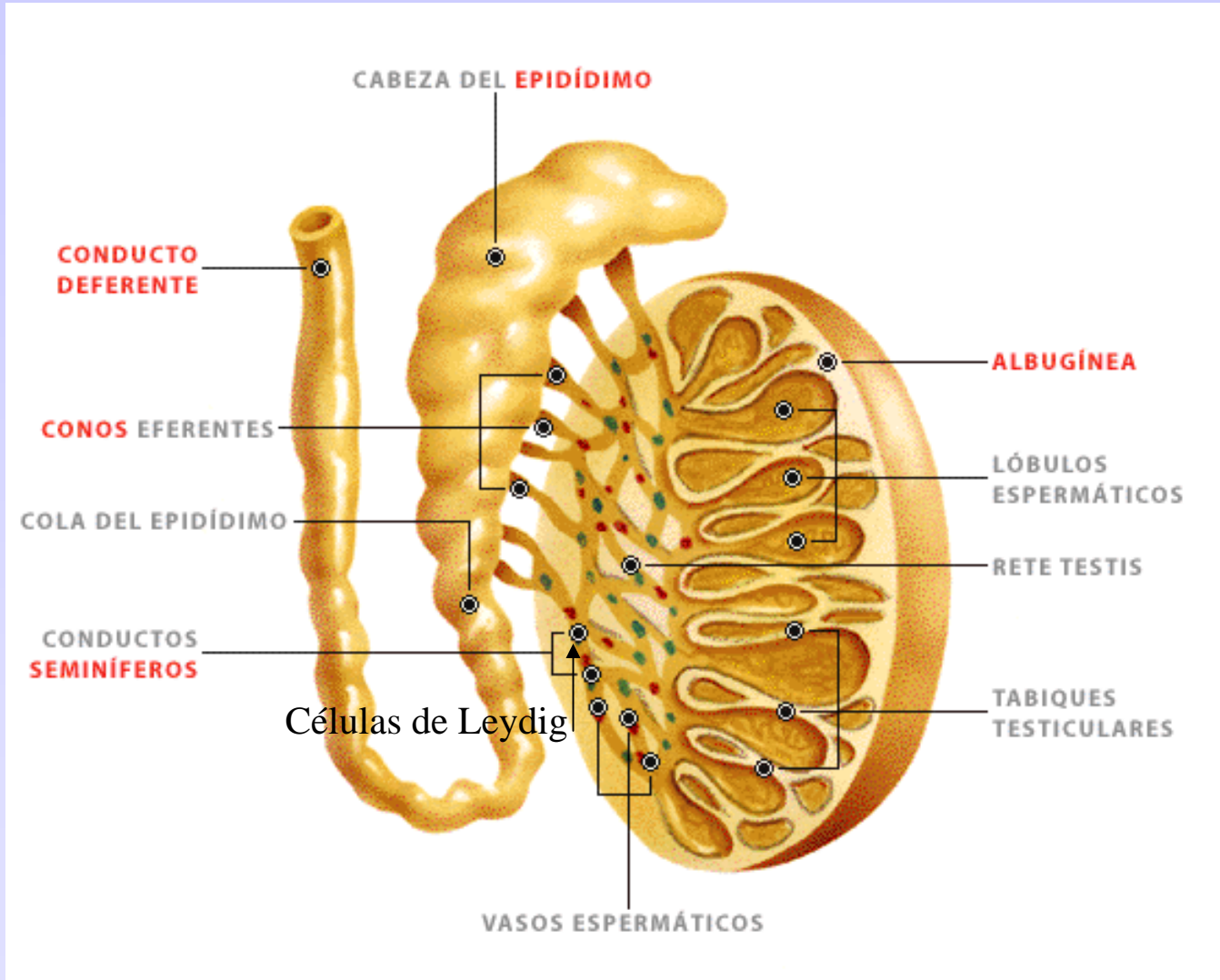
Órganos genitales masculinos

- **Glándulas:** Testículos, vesículas seminales, próstata, glándulas de Cowper
- **Conductos:** Epidídimos, conductos deferentes, conductos eyaculadores, uretra
- **Elementos de sostén:** Escroto, pene, cordones espermáticos, cremaster, ligamento suspensor

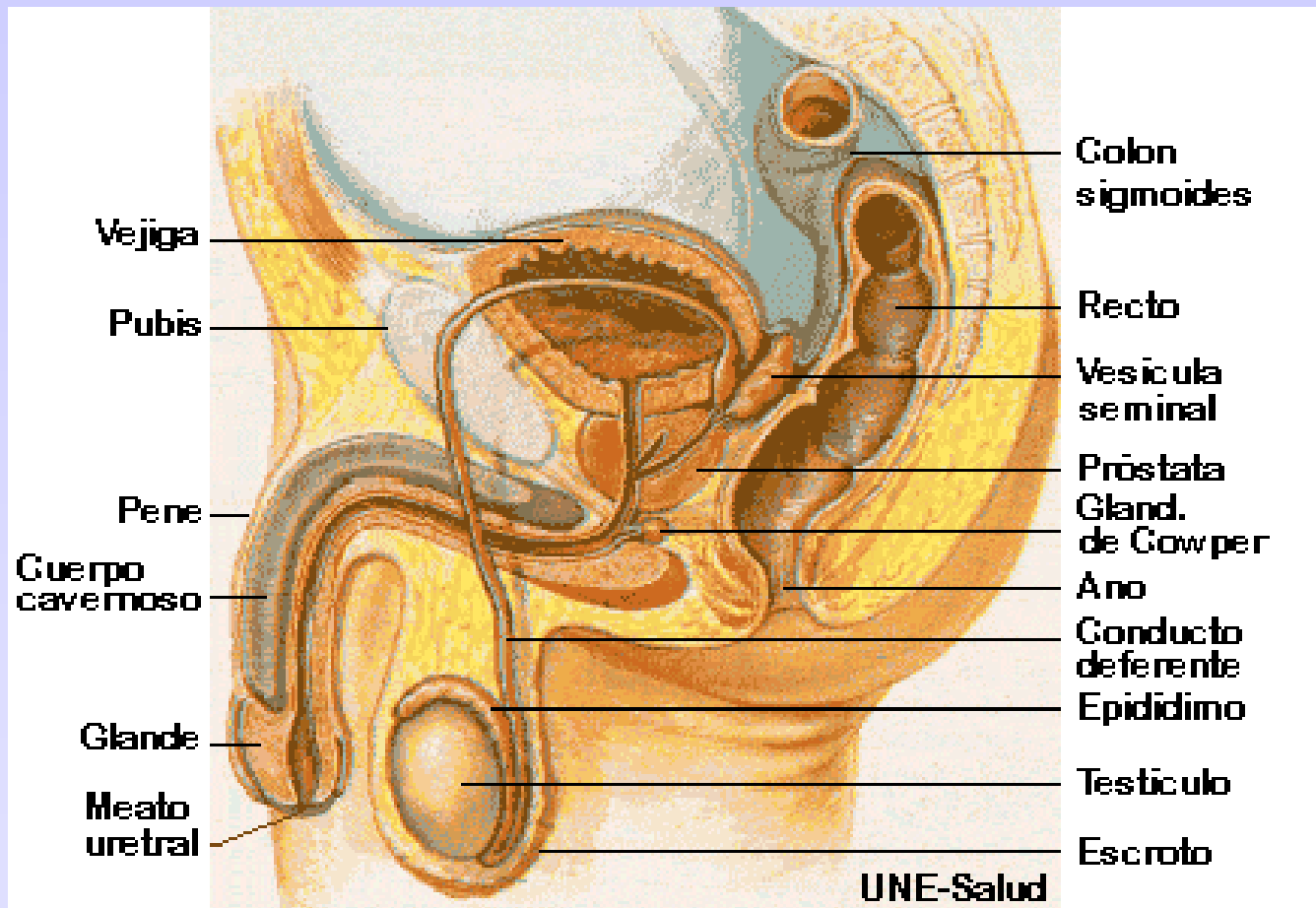
Ap. Genital masculino



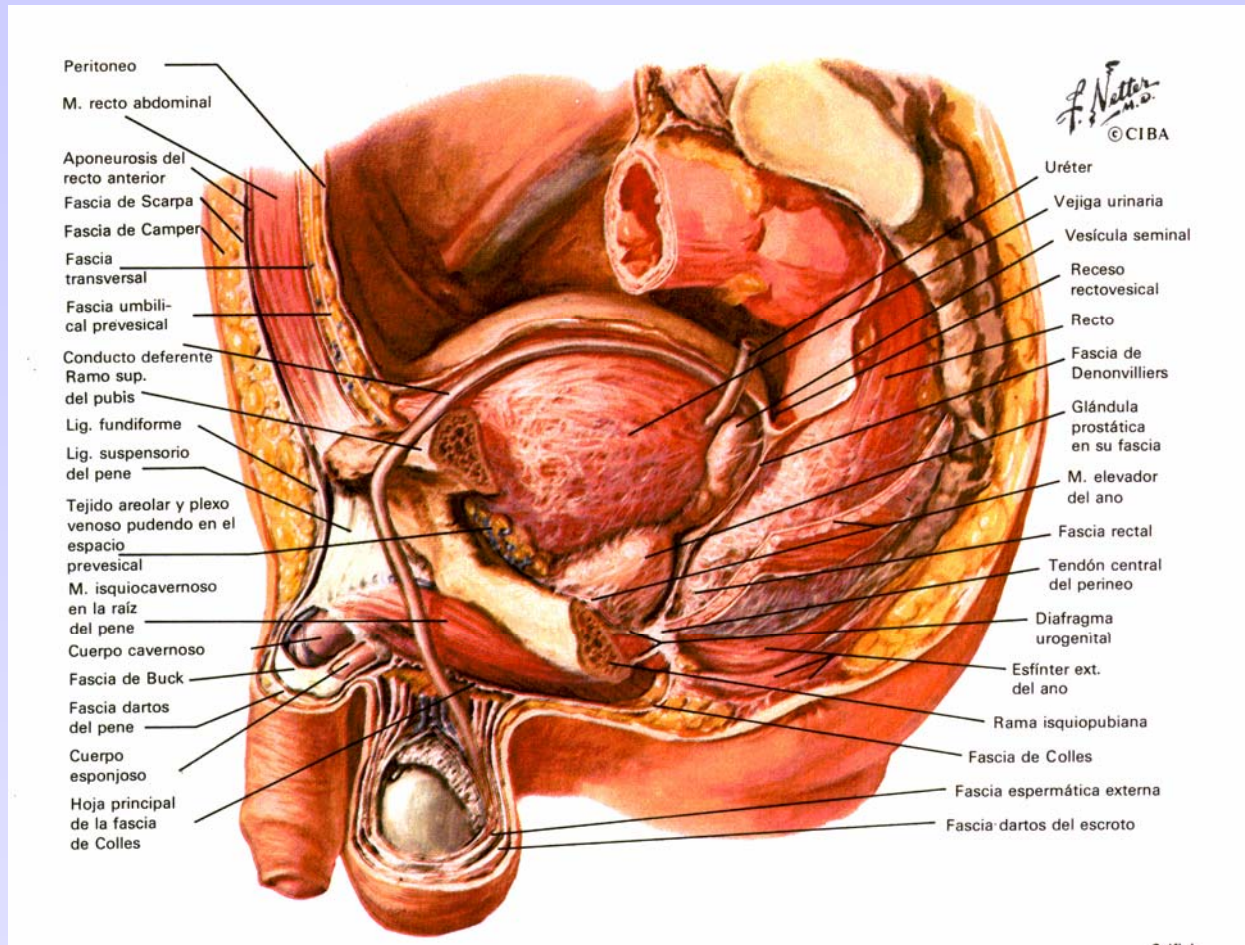
Testículo



Ap. Genital masculino

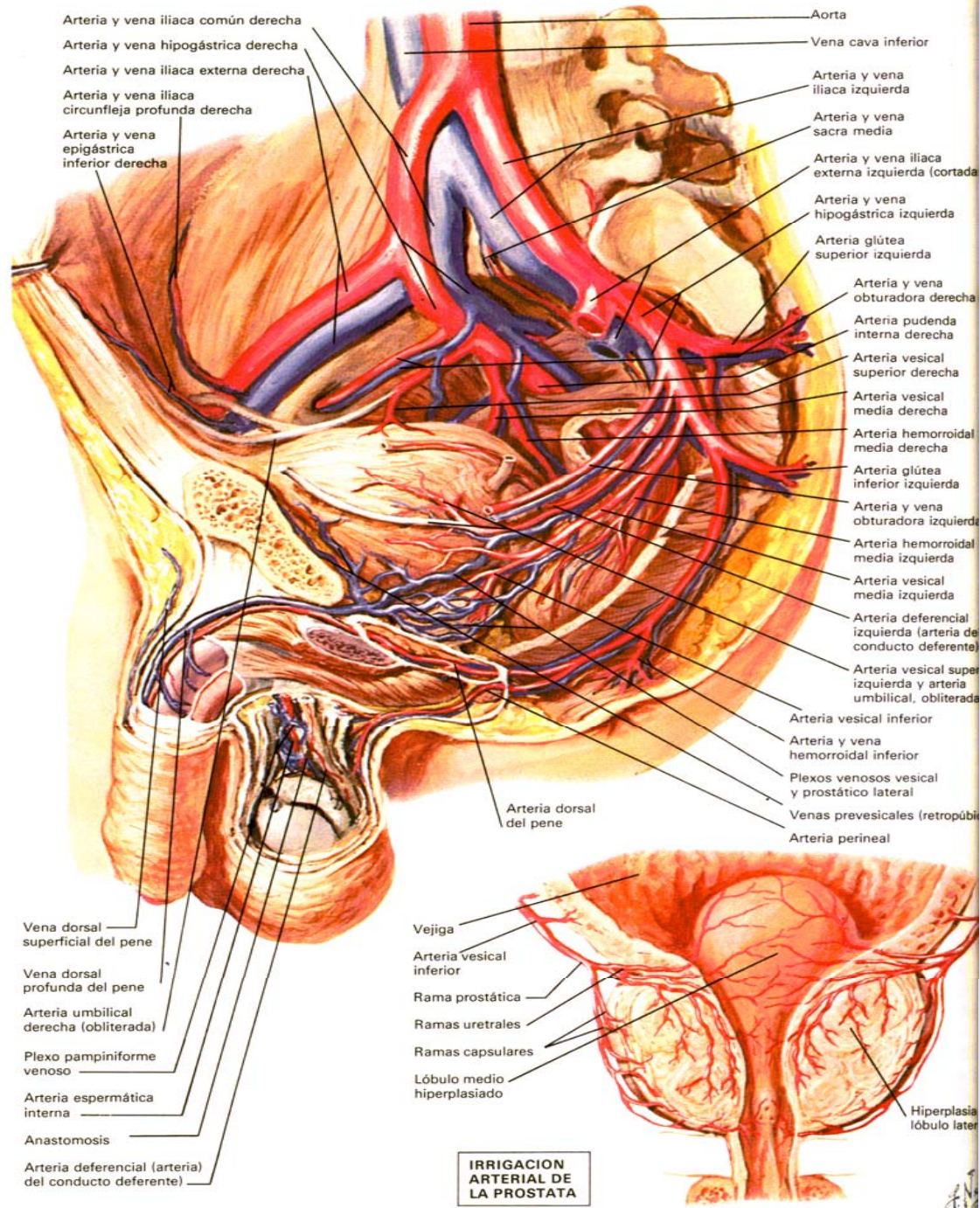


GENITALES MASCULINOS



Irrigación del ap. Genital masculino

- **Testículos:** ramas de la art. Espermática y la art. Deferencial
- **Conductos deferentes:** ramas de la art. Deferencial
- **Próstata:** Art. Vesicales inferiores y art. Hemorroidales medias
- **Pene:** Art. Cavernosa y art. Dorsal del pene (cuerpos cavernosos) y art. Bulbouretral y art. Dorsal del pene (cuerpo esponjoso)



Arteria y vena iliaca común derecha
 Arteria y vena hipogástrica derecha
 Arteria y vena iliaca externa derecha
 Arteria y vena iliaca circunfleja profunda derecha
 Arteria y vena epigástrica inferior derecha

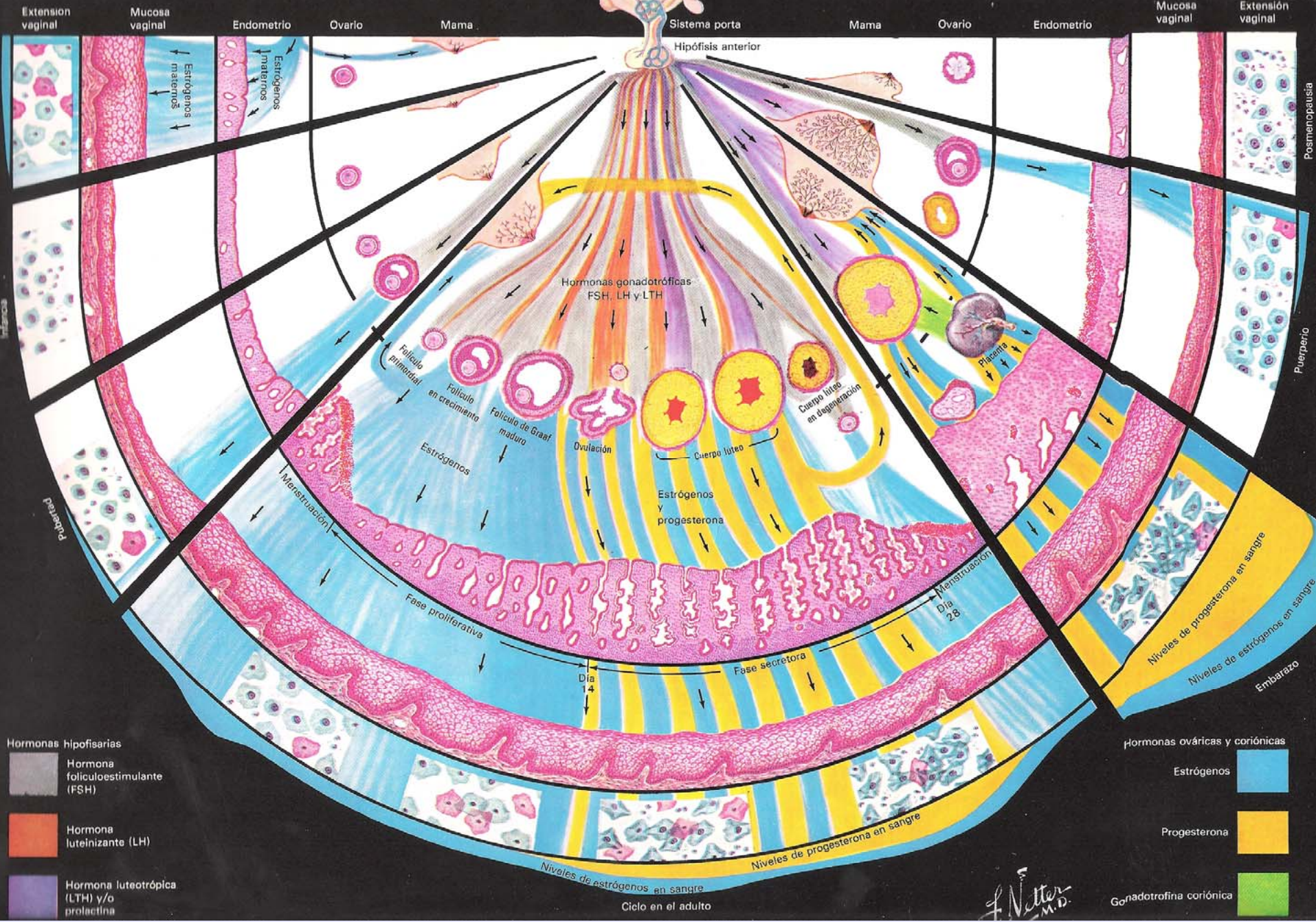
Aorta
 Vena cava inferior
 Arteria y vena iliaca izquierda
 Arteria y vena sacra media
 Arteria y vena iliaca externa izquierda (cortada)
 Arteria y vena hipogástrica izquierda
 Arteria glútea superior izquierda
 Arteria y vena obturadora derecha
 Arteria pudenda interna derecha
 Arteria vesical superior derecha
 Arteria vesical media derecha
 Arteria hemorroidal media derecha
 Arteria glútea inferior izquierda
 Arteria y vena obturadora izquierda
 Arteria hemorroidal media izquierda
 Arteria vesical media izquierda
 Arteria deferencial izquierda (arteria de conducto deferente)
 Arteria vesical superior izquierda y arteria umbilical, obliterada
 Arteria vesical inferior
 Arteria y vena hemorroidal inferior
 Plexos venosos vesical y prostático lateral
 Venas prevesicales (retropúbica)
 Arteria perineal

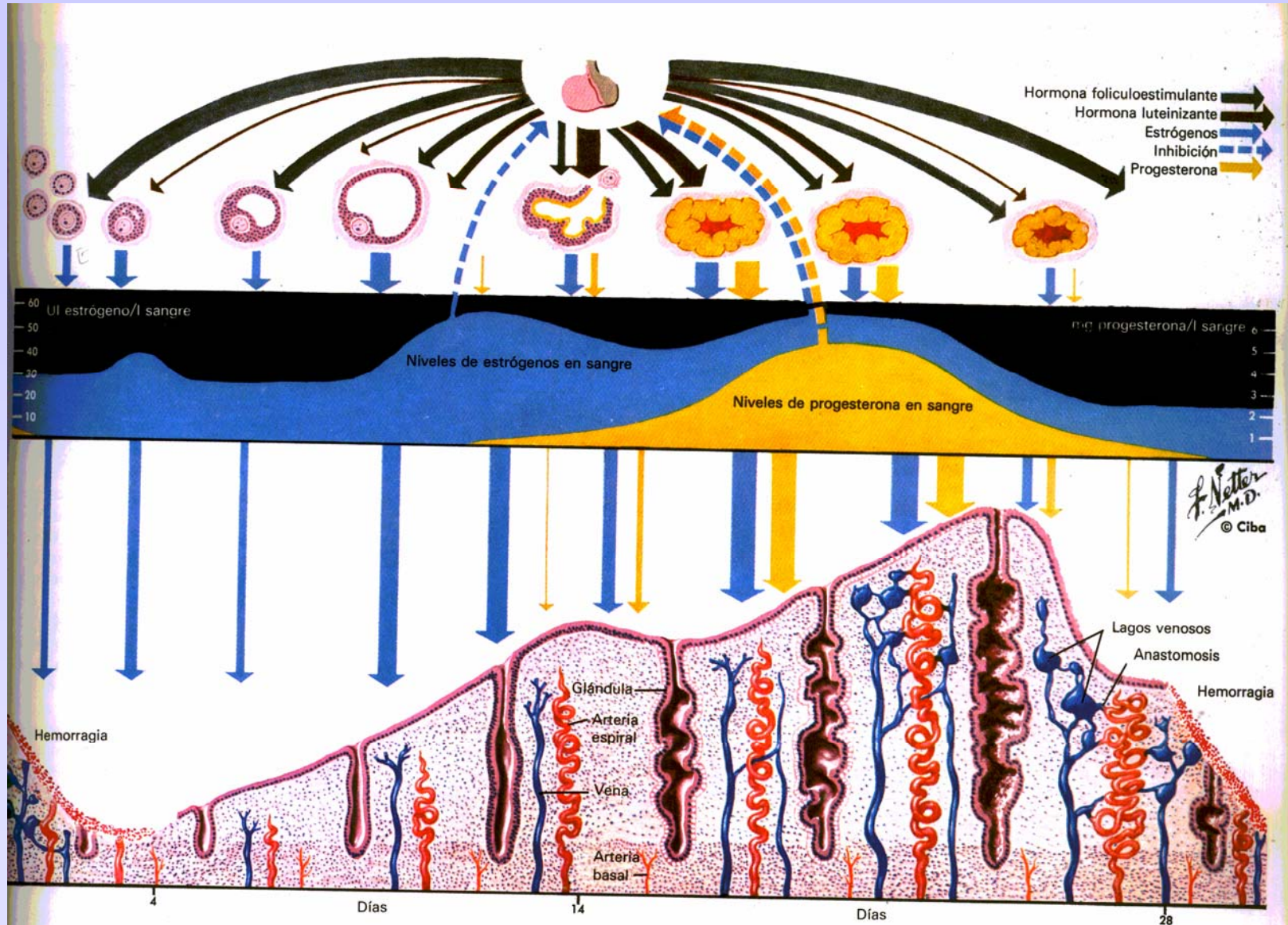
Vena dorsal superficial del pene
 Vena dorsal profunda del pene
 Arteria umbilical derecha (obliterada)
 Plexo pampiniforme venoso
 Arteria espermática interna
 Anastomosis
 Arteria deferencial (arteria del conducto deferente)

Vejiga
 Arteria vesical inferior
 Rama prostática
 Ramas uretrales
 Ramas capsulares
 Lóbulo medio hiperplasiado

Hiperplasia lóbulo lateral

IRRIGACION ARTERIAL DE LA PROSTATA



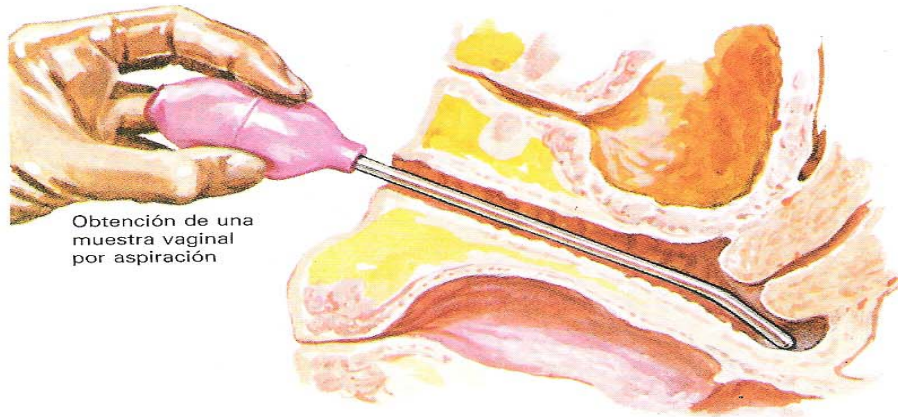


Métodos diagnósticos. I

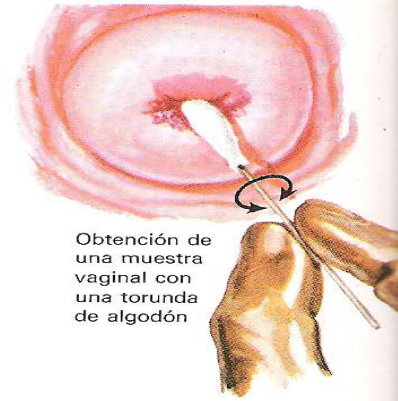Extensión vaginal, biopsia cervical y de endometrio

Existen numerosas técnicas para la obtención de muestras vaginales y cervicales que se utilizan para el diagnóstico citológico. El tipo de instrumento utilizado es de escasa importancia, siempre y cuando se tenga la seguridad de obtener una muestra no contaminada y procedente de la zona que se pretende estudiar. Es importante evitar el empleo de lubricantes y antisépticos vaginales inmediatamente antes de obtener el material para llevar a cabo las extensiones. La mayoría de los citólogos expertos en el diagnóstico de cáncer del tracto genital femenino prefieren obtener dos muestras: una a partir del moco y del epitelio descamado que se acumula en el *fórnix posterior de la vagina*, y otra obtenida directamente de la *cérvix*. Para aspirar las secreciones de la porción posterior de la vagina y transferirlas a un portaobjetos limpio puede utilizarse un tubo de vidrio incurvado unido a una pera de goma; el material se extiende en una capa fina sobre el porta, y es fijado en éter-alcohol al 50 %. Para la *obtención de una muestra cervical* se eliminan en primer lugar las secreciones de dicha zona, introduciéndose a continuación una torunda de algodón que se coloca en el orificio externo y se gira sobre sí misma para obtener así las células epiteliales superficiales del punto de unión mucocutáneo, que constituye la zona en que aparecen la mayoría de los carcinomas cervicales. Existen variaciones de esta técnica, en las que se emplean espátulas de madera, cuchillas, trozos de esponja gelatinada, etc., que resultan igualmente efectivas, con la diferencia de que la citada esponja es fijada en bloque, y cortada y teñida como si se tratase de una muestra histológica. La fiabilidad de esta prueba para el diagnóstico del cáncer de *cérvix* ha aumentado, permitiendo un diagnóstico correcto en un 90 % de los casos, falsas positividades en un 5 % y falsas negatividades en un 10 %. Estas cifras son algo peores para el carcinoma de endometrio. Las extensiones vaginales son útiles para valorar la actividad estrogénica y progesterónica.

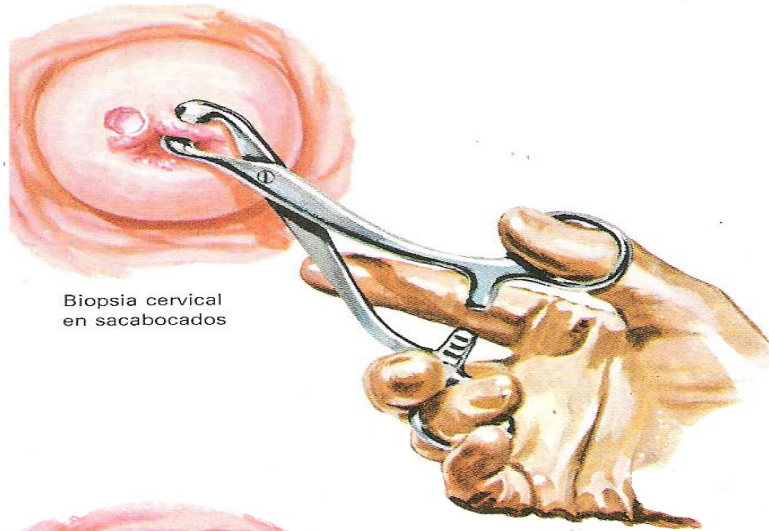
Para obtener un diagnóstico más exacto, y antes de llevar a cabo un tratamiento radical de procesos cervicales, deben llevarse a cabo biopsias de la zona. Dichas biopsias se obtienen en



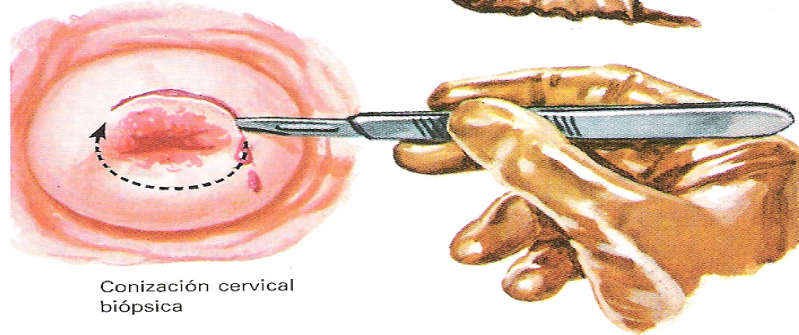
Obtención de una muestra vaginal por aspiración



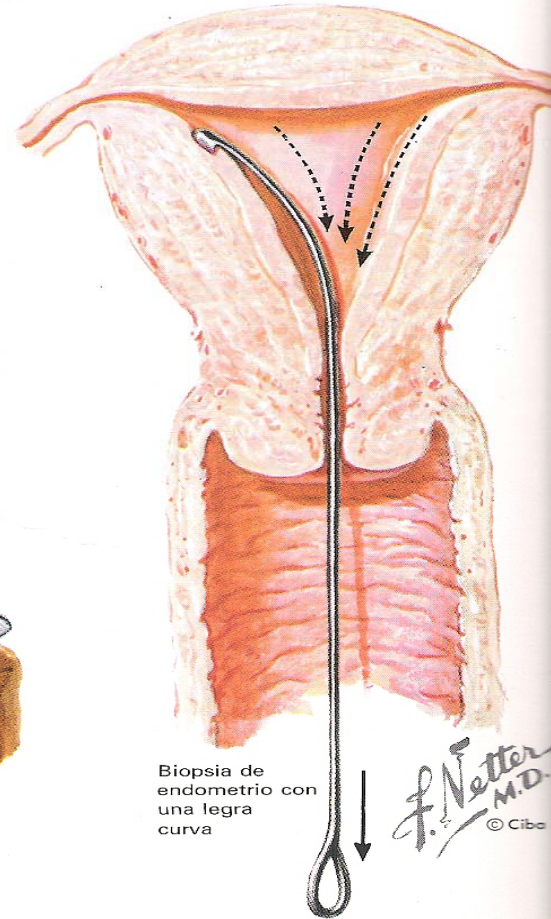
Obtención de una muestra vaginal con una torunda de algodón



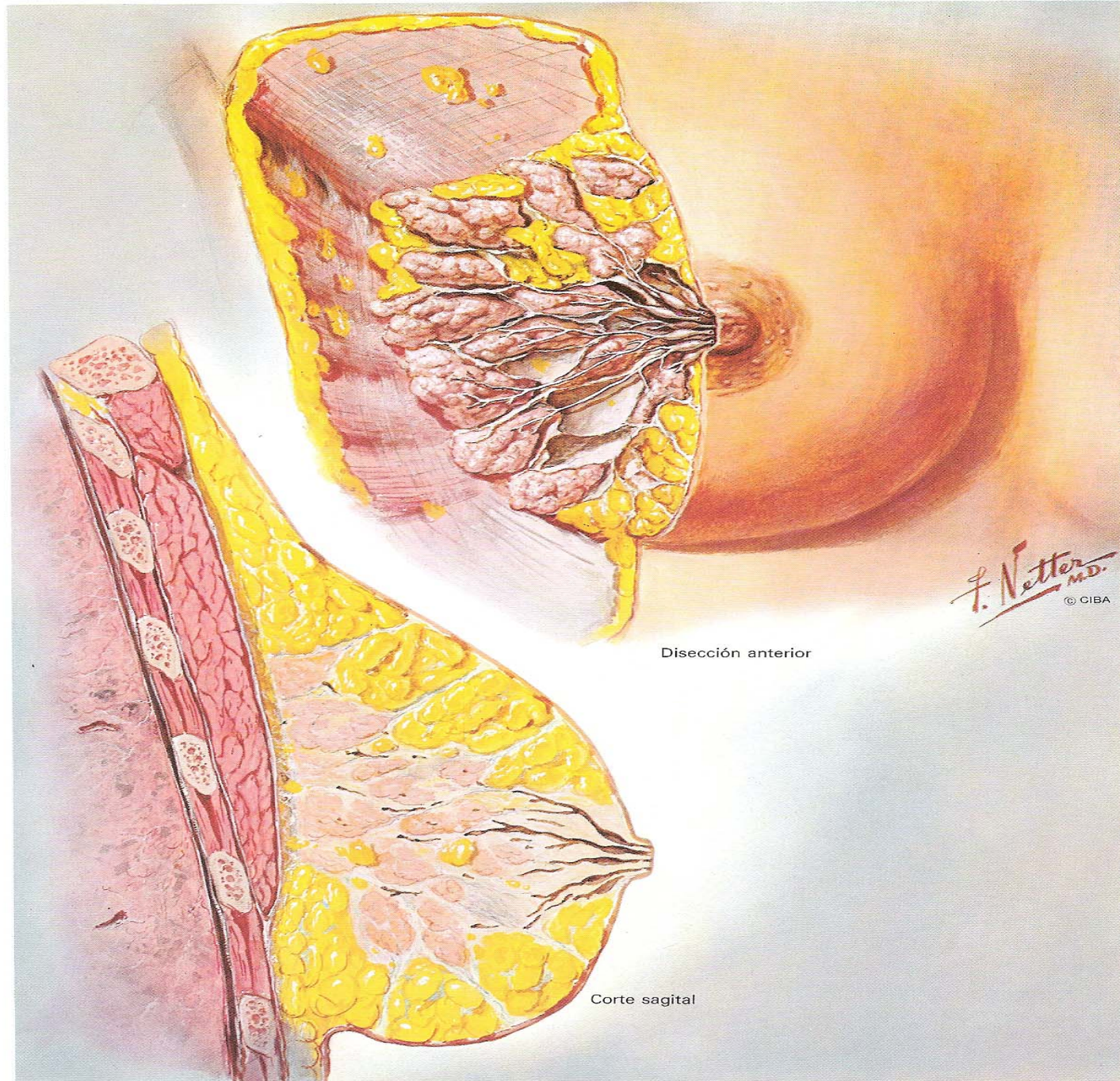
Biopsia cervical en sacabocados



Conización cervical biopsica



Biopsia de endometrio con una legra curva



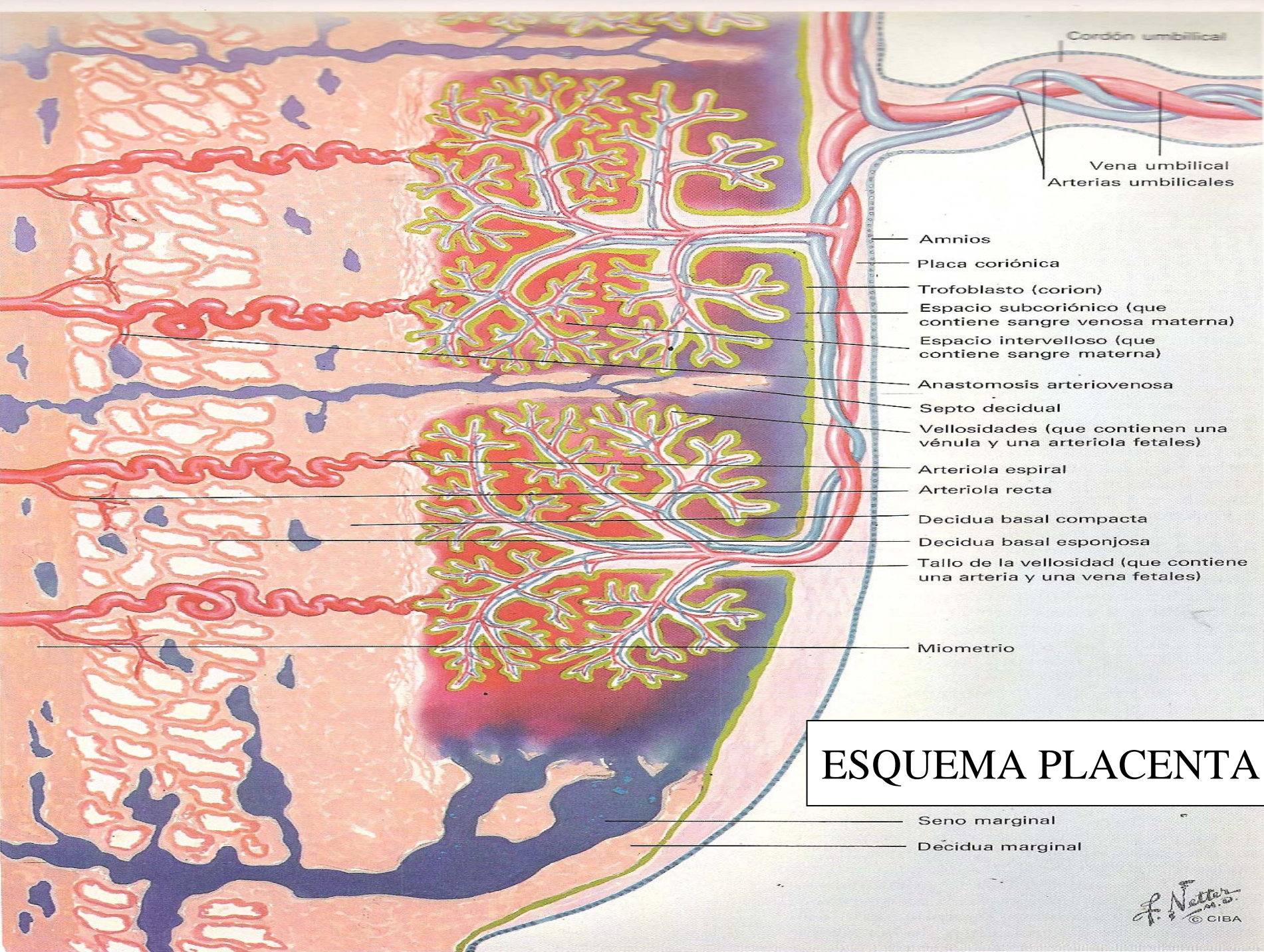
Disección anterior

Corte sagital

F. Netter
M.D.
© GIBA



la parte superior de la lámina aparece
mama parcialmente disecada, y en la
rior su sección sagital. El tamaño de
mama es variable, pero en la mayoría



Cordón umbilical
Vena umbilical
Arterias umbilicales

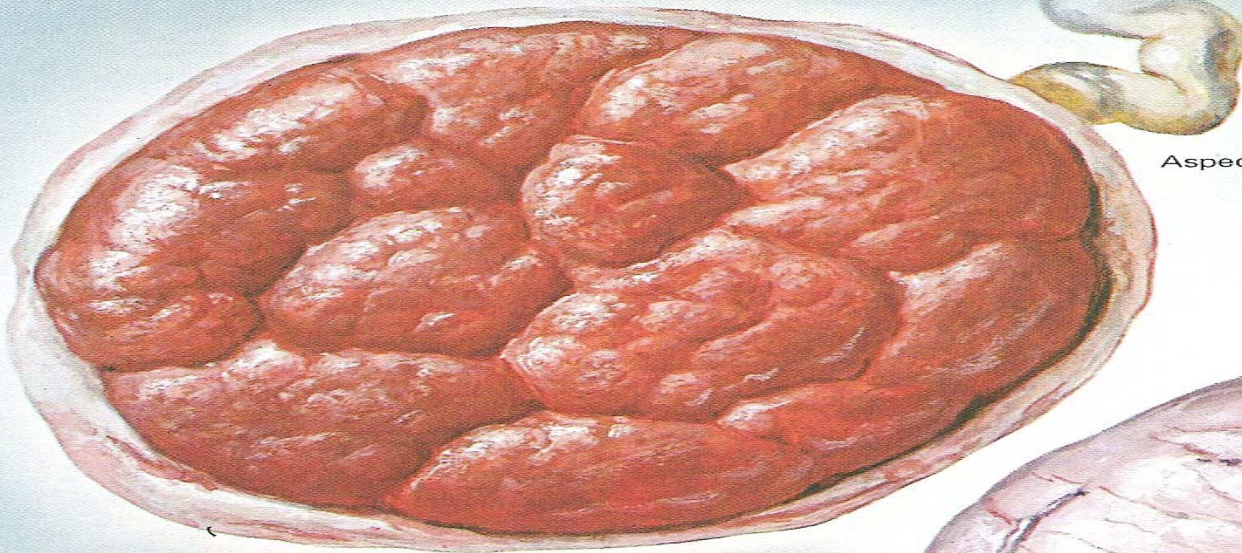Amnios
Placa coriónica
Trofoblasto (corion)
Espacio subcoriónico (que contiene sangre venosa materna)
Espacio intervilloso (que contiene sangre materna)
Anastomosis arteriovenosa
Septo decidual
Vellosidades (que contienen una vénula y una arteriola fetales)
Arteriola espiral
Arteriola recta
Decidua basal compacta
Decidua basal esponjosa
Tallo de la vellosidad (que contiene una arteria y una vena fetales)
Miometrio

ESQUEMA PLACENTA

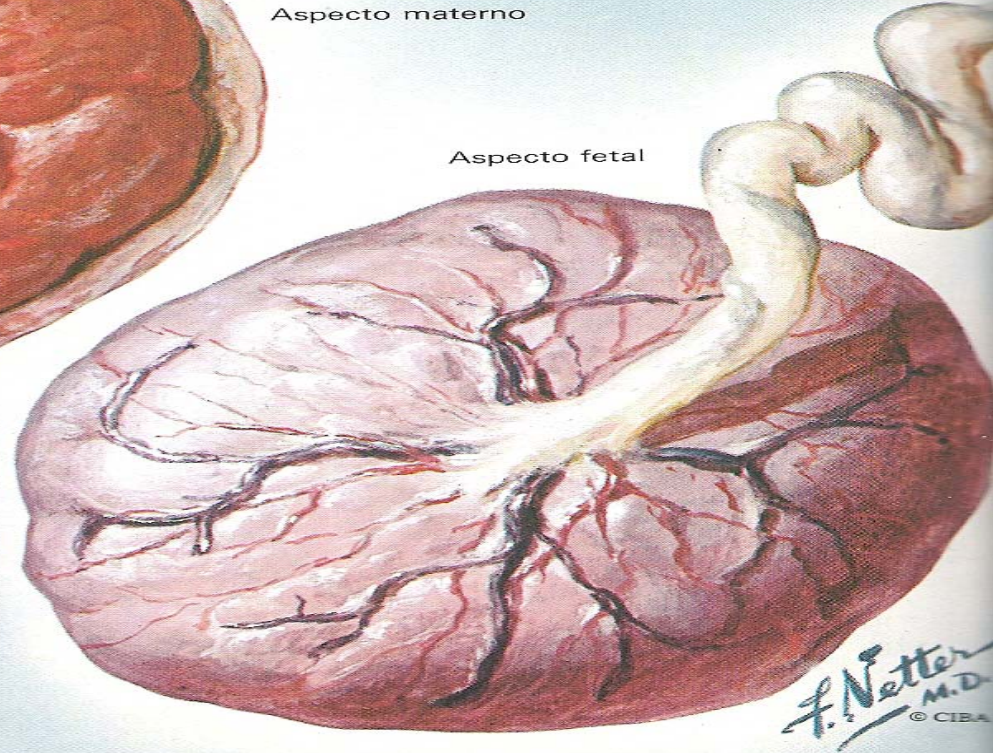
Seno marginal
Decidua marginal

Placenta a término

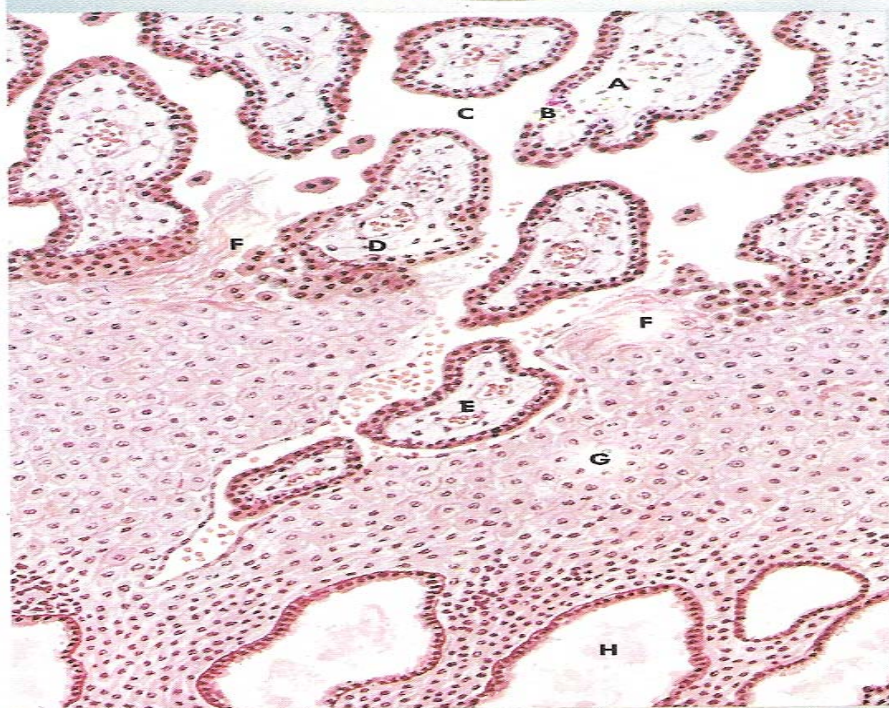
Aspecto materno



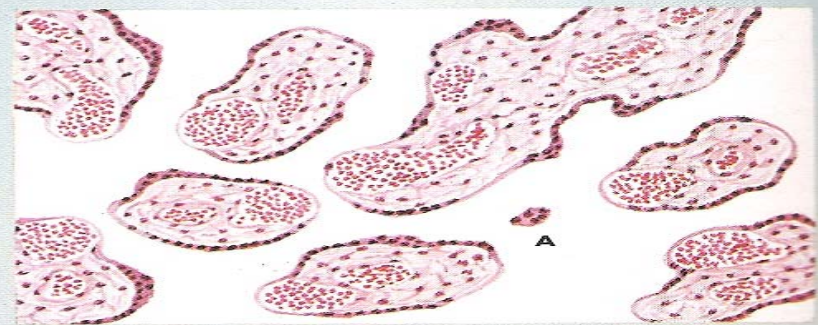Aspecto fetal



F. Netter
M.D.
© CIBA



Corte de la porción profunda de la placenta: fase inicial del embarazo
 A) Vellosidad, B) trofoblasto, C) espacio intervellosa, D) vellosidad de fijación, E) vellosidad que invade un vaso sanguíneo, F) degeneración fibrinoide, G) decidua basal, H) glándula



Aspecto de las vellosidades placentarias a término:
 A) masa de células sincitiales que producirá un émbolo trofoblástico

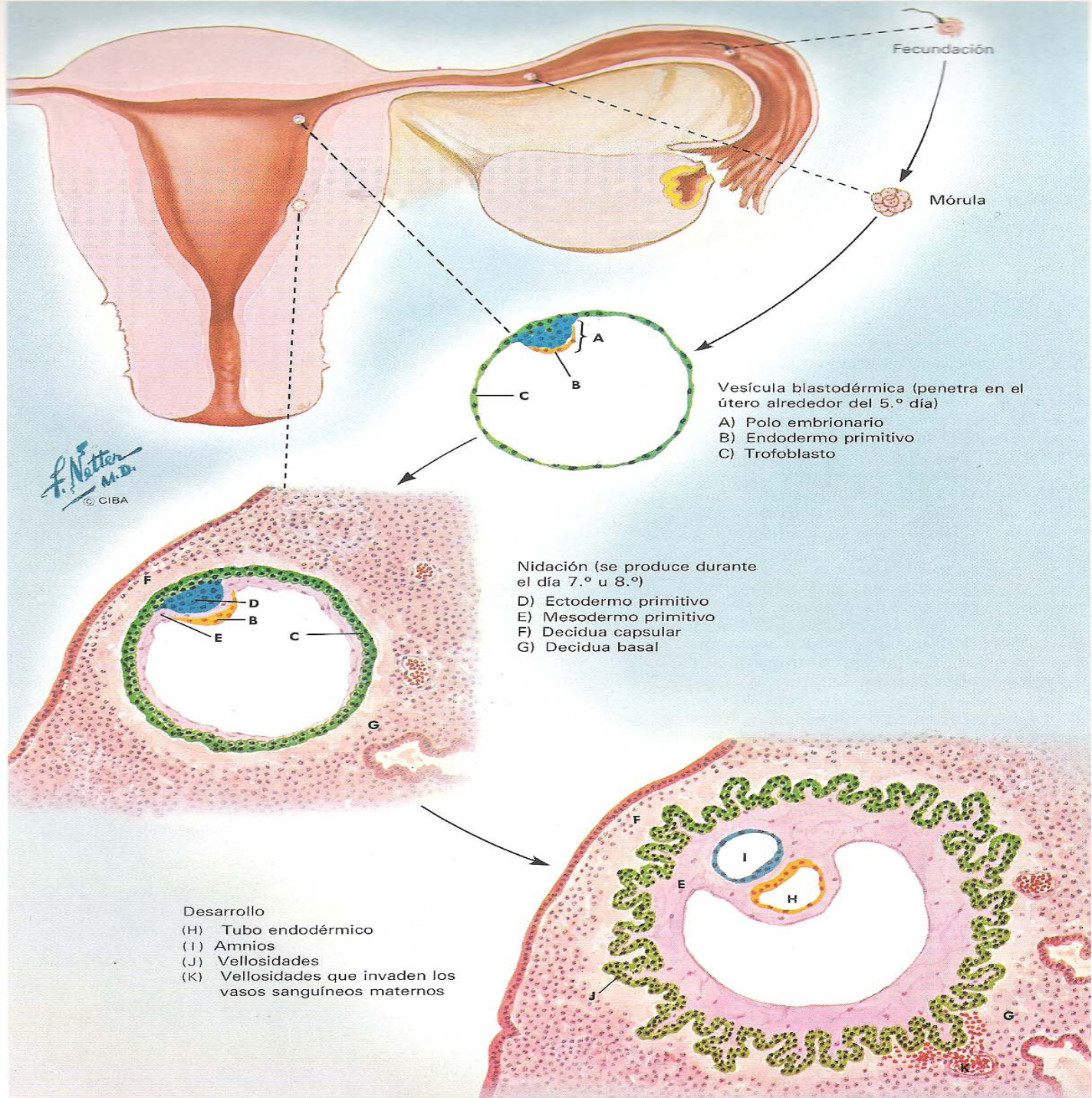
Plantación y desarrollo inicial del óvulo

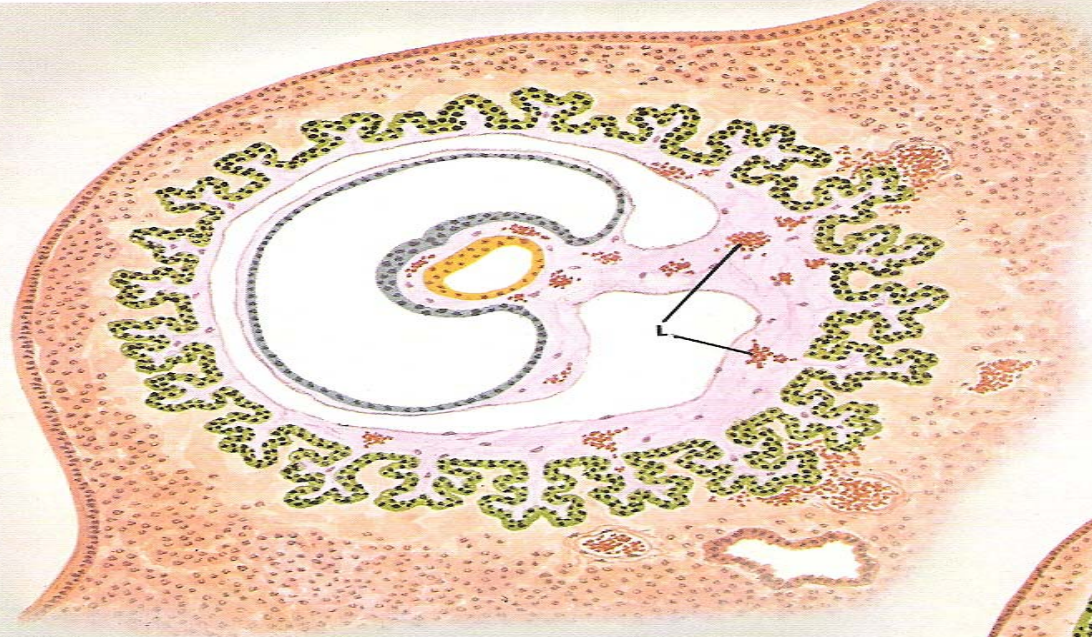
Fecundación del óvulo en la especie humana se produce generalmente en la porción lateral del oviducto, aunque en algunos raros casos pueda tener lugar en otras zonas del tracto genital, e incluso a nivel del ovario. Poco después de la penetración del espermatozoide en el óvulo, los pronúcleos masculino y femenino se fusionan, dando así lugar a un núcleo de segmentación, que se divide periódicamente. Una vez iniciada la segmentación, el proceso continúa hasta que el óvulo fecundado se transforma en una masa celular que recibe el nombre de *mórula*.

Durante esta fase inicial pueden distinguirse dos tipos de células, ya que algunas de ellas proliferan con mayor rapidez que las otras, formando una membrana que rodea las células de división más lenta. Las células que forman la capa externa secretan una sustancia semifluida que se acumula en la cavidad que se forma coetáneamente. Esta estructura esférica recibe el nombre de *vesícula blastodérmica* o *gocisto*. La vesícula se halla recubierta por una capa de células ectodérmicas, que constituyen el *trofoblasto* primitivo, excepto en uno de los polos, donde las células de división rápida forman una *masa celular interna* que constituye el esbozo primordial del embrión.

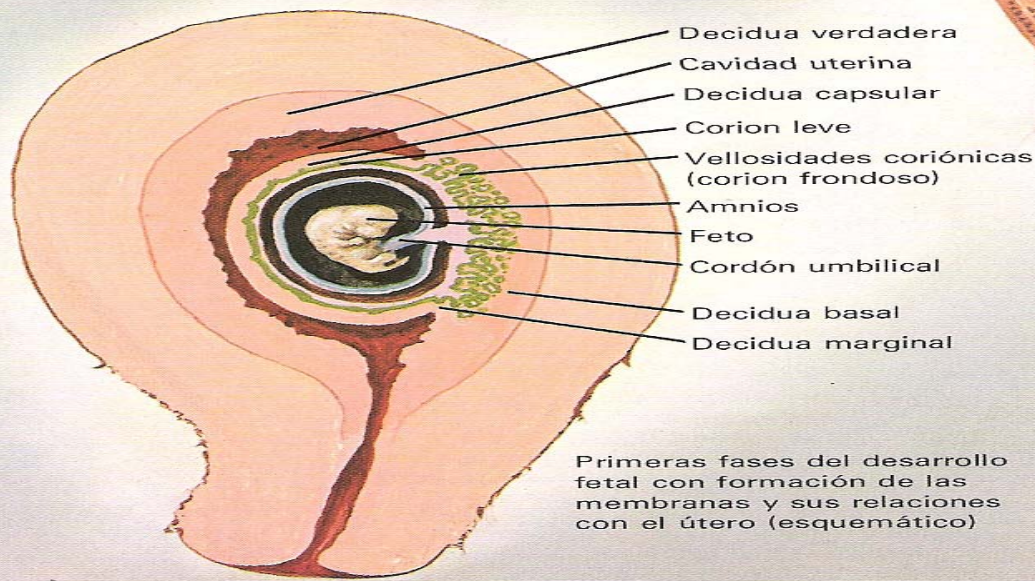
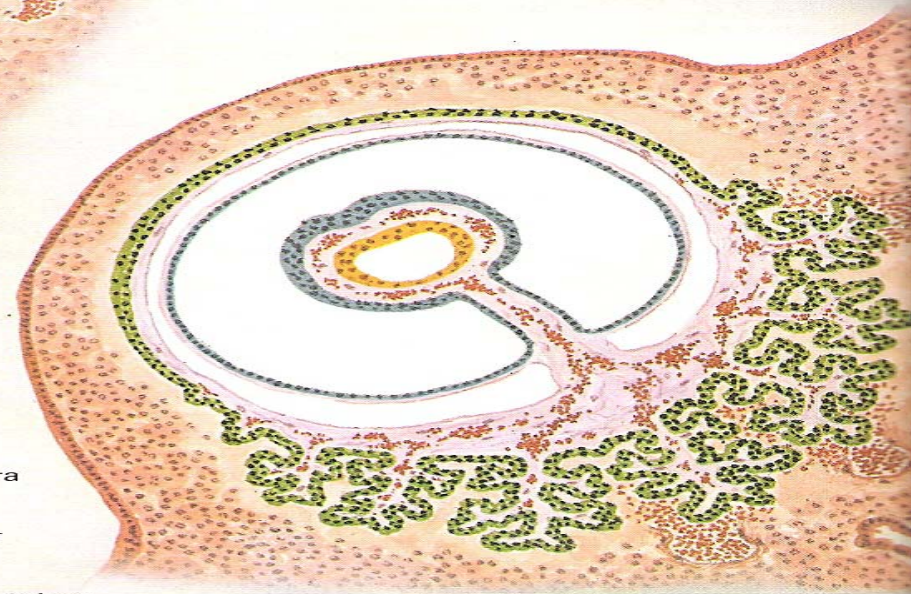
Durante el tiempo en que se producen estos cambios, el óvulo sigue su camino hacia la cavidad uterina, en la que se implanta durante el séptimo u octavo día después de la ovulación. Existen diversos procesos (págs. 225 a 227) que pueden retrasar u obstruir el paso del óvulo a través del oviducto y dar lugar a una nidación ectópica.

Durante el ciclo menstrual, las hormonas...





Crecimiento del amnios, que rodea el tubo endodérmico y el mesodermo fetal. Islotes sanguíneos (L) en el mesodermo



- Decidua verdadera
- Cavidad uterina
- Decidua capsular
- Corion leve
- Vellosidades coriónicas (corion frondoso)
- Amnios
- Feto
- Cordón umbilical
- Decidua basal
- Decidua marginal

Primeras fases del desarrollo fetal con formación de las membranas y sus relaciones con el útero (esquemático)

El amnios rodea por completo el feto, que se halla unido a él sólo a través del cordón umbilical. Se ha producido una atrofia de las vellosidades, formándose así el corion leve, mientras que en el lado opuesto las vellosidades se han hipertrofiado, formando el corion frondoso. Los islotes sanguíneos confluyen, iniciando la formación del sistema circulatorio fetal

F. Net
ec

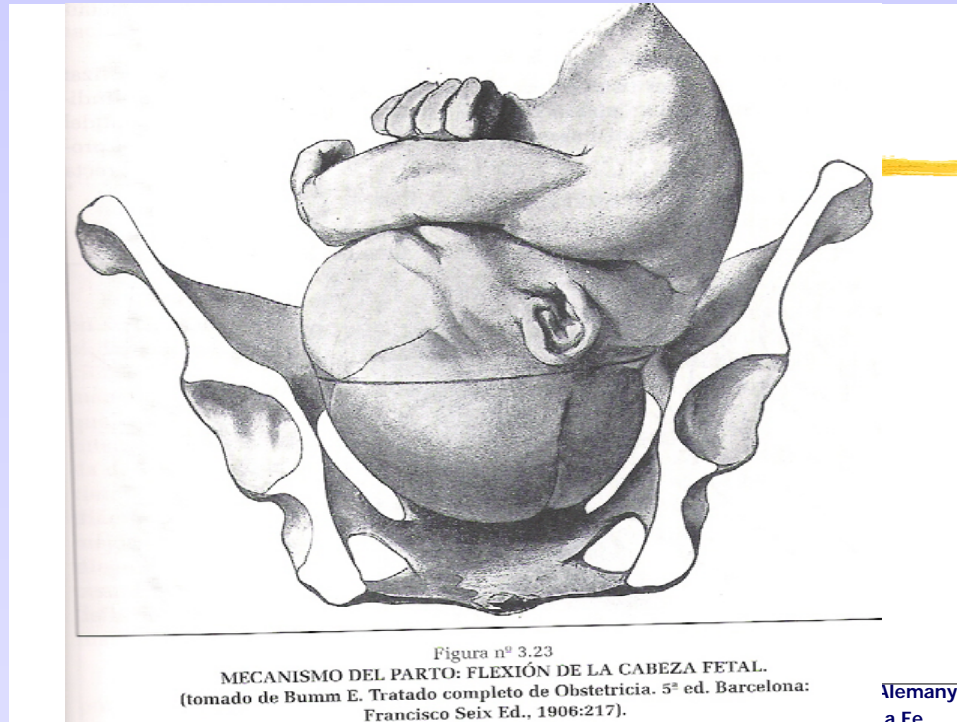

Figura nº 3.23
MECANISMO DEL PARTO: FLEXIÓN DE LA CABEZA FETAL.
(tomado de Bumm E. Tratado completo de Obstetricia. 5ª ed. Barcelona:
Francisco Seix Ed., 1906:217).

Alemany
a Fe

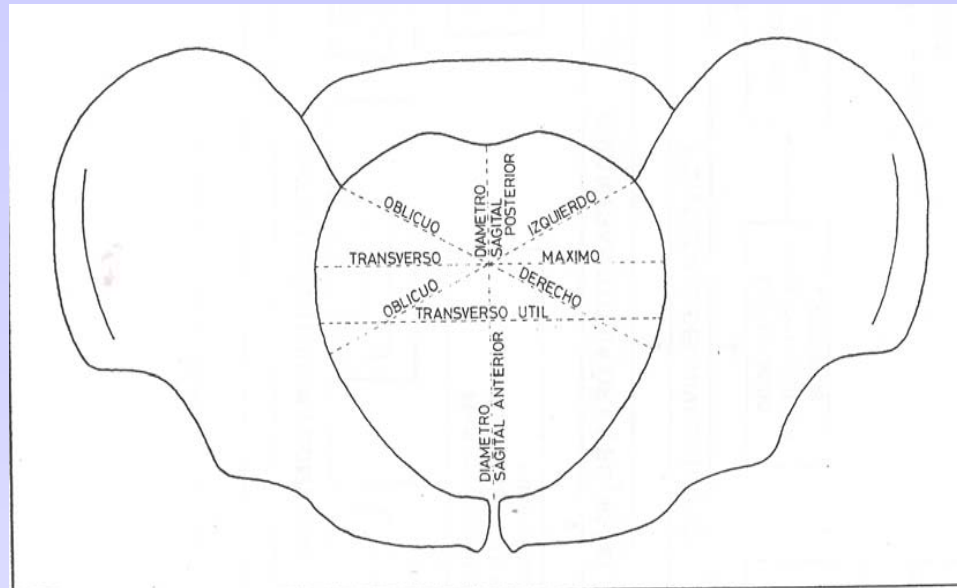


Figura nº 3.9
PLANO DEL ESTRECHO SUPERIOR: DIÁMETROS TRANSVERSOS Y OBLICUOS.