

Bericht der syphilitisch-dermatologischen Klinik

des **Professor Dr. Eduard Lang** in Innsbruck

für das Solarjahr 1882

Zusammengestellt vom klinischen Assistenten

A. v. Avanzini.

(Mit einer photographischen Abbildung.)

A. Zahlen-Bericht.

Zu Ende des Jahres 1881

verblieben . . . 17 M. + 12 W. = 29 stat. Kr.

Im Jahre 1882 sind zuge-

wachsen: vom Journal 244 M. + 96 W. = 340 „ „

durch Transferirung . 4 M. + 1 W. = 5 „ „

insgesammt 248 M. + 97 W. = 345 stat. Kr.;

es standen somit während

des Jahres 1882 in Be-

handlung . . . 265 M. + 109 W. = 374 stat. Kr.

Von diesen giengen über

auf das Jahr 1883 20 „ + 13 „ = 33 „ „

es wurden also während

des Jahres 1882 in Ab-

gang gebracht . 245 „ + 96 „ = 341 „ „

und zwar: als geheilt 205 „ + 82 „ = 287 „ „

„ gebessert 27 „ + 10 „ = 37 „ „

„ ungeheilt 2 „ + — „ = 2 „ „

transferirt wurden . 11 „ + 4 „ = 15 „ „

insgesammt 245 M. + 96 W. = 341 stat. Kr.

Ausserdem erschienen im Solarjahre 1882 zur Ordination 374 ambulante Kranke, die mit den im Jahre 1882 aufgenommenen 345 stationären Kranken auf die einzelnen Monate sich folgendermassen vertheilen:

Im Januar	sind zugewachsen	42 amb.	+	30 stat.	=	72 Kr.
„ Februar	„	26	„	+	25	„ = 51 „
„ März	„	36	„	+	34	„ = 70 „
„ April	„	37	„	+	34	„ = 71 „
„ Mai	„	27	„	+	34	„ = 61 „
„ Juni	„	33	„	+	23	„ = 56 „
„ Juli	„	40	„	+	30	„ = 70 „
„ August	„	36	„	+	25	„ = 61 „
„ Septbr.	„	24	„	+	21	„ = 45 „
„ October	„	24	„	+	29	„ = 53 „
„ Novbr.	„	31	„	+	28	„ = 59 „
„ Decbr.	„	18	„	+	32	„ = 50 „
Zusammen		374	„	+	345	„ = 719 „

Von den 374 Ambulanten sind 46 theils auf unsere Klinik und Abtheilung aufgenommen, theils anderen Kliniken zugewiesen worden. Die übrigen 328 Ambulanten zusammengehalten mit den im Jahre 1882 in Abgang gebrachten 341 stationären Kranken vertheilen sich nach den Diagnosen wie folgt:

Es litten an						
Sclerose (und local. Complicationen, einmal mit Ulc. vener.)	6 amb.	+	13 stat.	=	19 Kr.	
constitutioneller Syphilis (erworben u. congenital; worunter 3 Complicationen mit venerischen Geschwüren darboten)	48 „	+	76 „	=	124 „	
venerischen Geschwüren allein (in einem Fall sass das Geschwür auf einem Residuum einer syphilit. Initialmanifestation, die früher gleichfalls ambulando behandelt worden war)	5 „	+	5 „	=	10 „	
Uebertrag	59 „	+	94 „	=	153 „	

Fürtrag	59 amb.	+	94 stat.	153 Kr.
venerischen Geschwüren mit Balanopostheitis, Paraphimosis, Bubonulus, Adenitis suppurativa oder Urethritis complicirt	1	"	+	7 " = 8 "
Phimosis	—	"	+	2 " = 2 "
Paraphimosis	—	"	+	1 " = 1 "
Herpes praeputialis	3	"	+	— " = 3 "
Balanopostheitis	6	"	+	1 " = 7 "
acuter und chronischer Urethritis allein	36	"	+	13 " = 49 "
Urethritis theils mit Phimosis, theils mit Balanopostheitis complicirt	—	"	+	2 " = 2 "
Urethritis und bals. Exanthem Urethritis und Adenitis suppurativa	—	"	+	2 " = 2 "
Urethritis und Epididymitis, (1 Fall mit Peritonitis, 6 Fälle mit Funiculitis, 1 Fall mit Pyelitis et Cystitis, 1 Fall mit Epididymitis bilateralis)	4	"	+	17 " = 21 "
Strictura urethrae } in Folge } von Ure-	2	"	+	1 " = 3 "
Cystitis	1	"	+	4 " = 5 "
Vaginitis allein	—	"	+	4 " = 4 "
Vaginitis theils mit venerischen Papillomen, theils mit Erosionen am Muttermund und Intertrigo	—	"	+	12 " = 12 "
Bartholin'schen Drüsenentzündung theils mit Vaginitis, theils mit Erosionen am Muttermund	—	"	+	3 " = 3 "
Entzündung der Guérin'schen Lacunen	—	"	+	1 " = 1 "
Erosionen der Vaginalportion Catarrhus uteri (theils mit Erosionen, theils venerischen Papillomen)	—	"	+	2 " = 2 "
Uebertrag	112	"	+	171 " = 283 "

	Fürtrag	112	amb.	+	171	stal.	—	283	Kr
venerischen Papillomen allein	1	"	+	5	"			6	"
Adenitis suppurativa (1 Fall mit Stricturea urethrae und Cystitis complicirt)	2	"	+	3	"			5	"
Prostatitis	1	"	+	—	"			1	"
Spermatorrhe	2	"	+	—	"			2	"
Neurosis urethrae	2	"	+	—	"			2	"
Varicocele	1	"	+	—	"			1	"
Orchitis (complicirt mit Eczema mercuriale et Stomatitis mer- curialis)	—	"	+	1	"			1	"
Orchitis epidemica	—	"	+	1	"			1	"
Parotitis epidemica	—	"	+	1	"			1	"
Verätzung	—	"	+	1	"			1	"
Verbrennung	2	"	+	2	"			4	"
Erfrierung	1	"	+	3	"			4	"
Quetschung	1	"	+	—	"			1	"
acuter Dermatitis	2	"	+	3	"			5	"
Furunkel	6	"	+	2	"			8	"
Folliculitis aggregata	1	"	+	1	"			2	"
Ulcus simplex	6	"	+	8	"			14	"
Ulcerä scrophulosa	2	"	+	1	"			3	"
Ulcus tuberculosum	—	"	+	1	"			1	"
Ostitis	—	"	+	1	"			1	"
Scabies	10	"	+	64	"			74	"
Excoriationen (in Folge von Pediculi vestiment., capitis, pubis, Schmutz u. s. w.)	8	"	+	11	"			19	"
Dermatomycosis favosa	—	"	+	3	"			3	"
Dermatomycosis circinata (tonsurans)	5	"	+	—	"			5	"
Dermatomycosis versicolor	1	"	+	1	"			2	"
Dermatomycosis sycotica	1	"	+	1	"			2	"
Psoriasis	7	"	+	6	"			13	"
Impetigo et Eczema	96	"	+	24	"			120	"
Sycosis vulgaris	2	"	+	—	"			2	"
Ichthyosis simplex	—	"	+	1	"			1	"
Acne vulgaris	10	"	+	—	"			10	"
Seborrhoea capillitii	1	"	+	—	"			1	"
Hyperidrosis manuum et pedum	3	"	+	—	"			3	"
Uebertrag	286	"	+	316	"			602	"

Fürtrag	286 amb.	+	316 stat.	=	602 Kr.
Acne rosacea	2	"	+	—	2 "
Pemphigus	1	"	+	1	2 "
Neuralgien	3	"	+	—	3 "
Zoster	2	"	+	2	4 "
Gangränä cutis circumscripta	—	"	+	1	1 "
Prurigo	4	"	+	2	6 "
Pruritus	2	"	+	2	4 "
Area celsi	—	"	+	1	1 "
Leucoderma	2	"	+	—	2 "
Urticaria	2	"	+	—	2 "
Erythema multiforme	2	"	+	—	2 "
Morbilli	—	"	+	1	1 "
Variola	3	"	+	—	3 "
Hämorrhagien der Haut	2	"	+	2	4 "
Stomatitis ulcerosa	2	"	+	1	3 "
Lichen ruber	1	"	+	—	1 "
Lupus erythematodes	2	"	+	1	3 "
Lupus Willani	—	"	+	5	5 "
Fibroma molluscum	1	"	+	—	1 "
Atheroma molluscum	—	"	+	1	1 "
Naevus verrucosus	1	"	+	—	1 "
Papillomatosis universalis	—	"	+	1	1 "
Carcinoma	—	"	+	2	2 "
unbedeutenden oder einge- bildeten Krankheiten	10	"	+	2	12 "
Zusammen	328 amb.	+	341 stat.	=	669 Kr.

B. Allgemeine Uebersicht.

Syphilitische Initialmanifestationen allein kamen mehrere Male vor; mit Ausnahme eines einzigen Falles, wo dieselben sich in Form von zwei von einander getrennten Sclerosen am Sulcus und dem angrenzenden inneren Vorhautblatt vorfanden, waren sie immer nur einmal vertreten. Im Speziellen fand sich der Sitz der Sclerose elfmal am inneren Vorhautblatt oder am Uebergangstheil desselben auf die Eichel, zweimal am Bändchen, einmal an der Eichel, einmal an der Urethra (orificium externum) vor.

In vier Fällen sass die Initialmanifestation extragenital; und zwar zweimal (bei Ambulanten 1 M + 1 W) an der Unterlippe linkerseits, einmal (ein Mann) in Form einer Papel in der Mitte der Oberlippe an der Grenze zwischen Haut und Schleimhaut; der vierte Fall wird ausführlich erwähnt. Stets waren die der Initialmanifestation nächstgelegenen Lymphdrüsen derselben Seite bedeutend vergrössert und fehlte jede Veränderung an den Genitalien.

Excidirbar war die Sclerose bei einem ambulanten und einem stationären Kranken.

Bei den Constitutionell-syphilitischen konnte die Initialmanifestation in Form von Sclerose sechs und zwanzigmal nachgewiesen werden; und zwar fand man dieselbe: zweimal an der Glans, sechzehnmal am Praeputium und Sulcus, sechsmal an den grossen und kleinen Labien und der hinteren Wand der weiblichen Urethra; Einmal fand sich die Sclerose am harten Gaumen, rechterseits, als eine von den Schneidezähnen bis zum ersten Backenzahn reichende, haselnussgrosse, oberflächlich exulcerirte Geschwulst vor, der entsprechend auch die rechten Submaxillardrüsen enorm vergrössert waren; unter Bepinselung der Geschwulst mit 1% iger ätherischer Sublimatlösung bildete sich dieselbe rasch mit Hinterlassung einer Narbe zurück. In einem Falle fand sich die Initialsclerose rechts seitwärts und zugleich etwas unterhalb der Unterlippe in Form einer rundlichen, nahezu thalergrossen, scharf begrenzten und etwas prominenten, platten, an der Oberfläche exulcerirenden Geschwulst; die nächstgelegene Lymphdrüsen waren kaum afficirt, doch zeigte sich ein maculöses Syphilid; Patientin war Virgo. In einem Fall entwickelte sich die Sclerose unter unseren Augen bei einer Patientin, die mit Vaginitis aufgenommen worden war.

In acht Fällen begann die Initialmanifestation in Form einer Papel, in vierundzwanzig Fällen liess sich der Initialform entsprechend deutliche Narbenbildung nachweisen, während in vierzehn Fällen auch dieser Nachweis nicht gelang.

Constitutionelle Erkrankungen an der Haut allein wurden in sechsundvierzig Fällen beobachtet; darunter fand sich achtzehnmal die maculöse, sechsmal die papulöse Form vor; in einundzwanzig Fällen waren Papulae humidae vorhanden; einmal Impetigo syphilitica, achtmal Psoriasis palmaris und plantaris. Unter den maculösen Syphiliden war eines (mit grossen Flecken), unter den papulösen waren zwei als Recidive erschienen; in vierzehn Fällen recidivirte die Krankheit in Form von nässenden Papeln.

Complicationen mit venerischen Geschwüren boten zwei Fälle dar, die schon vorher wegen Lues auf der Abtheilung behandelt worden waren; Urethritis fand sich fünfmal bei Männern, zweimal bei Weibern; einmal Balanoposthitis, zweimal Epididymitis, einmal Adenitis inguinalis suppurativa, siebenmal Vaginitis, fünfmal Erosionen und zweimal Catarrhus cervicis vor; in einem Fall war Vereiterung der serophulösen Submaxillardrüsen vorhanden.

In zwei Fällen hatten sich die Papeln dauernd organisirt; sie unterscheiden sich nicht mehr in Farbe, Consistenz und epithelialer Bekleidung von der Umgebung und trotzten der gewöhnlichen Therapie. Einmal kamen sie neben nässenden Papeln zur Beobachtung und bildeten am rechten Gesäss eine flächenartige Geschwulst, die erst auf den Gebrauch des scharfen Löffels und nach wiederholten Aetzungen mit weingeistiger Sublimatlösung (1 : 4) wichen. Im zweiten Falle überhäuteten sich während der Therapie beiderseits am Gesäss sitzende, nässende Papeln und bildeten sich nicht weiter zurück; erst die Cauterisation mit dem Paquelin in der Narcose machte dieselben schwinden.

Nach Heilung der Sclerose zurückgebliebene Phimose musste in acht Fällen operirt werden.

Erkrankung der Haut und der Schleimhäute fand sich in sieben Fällen, und zwar in fünf Fällen neben Fleckensyphilid, in einem Fall fand sich Syphilis annularis zu zierlichen Kreisfiguren angeordnet, und Plaques muqueuses

an den aryepiglottischen Falten; einmal ein papulöses Exanthem.

Im Ambulatorium stellte sich ein Mann mit Syphilis der Haut und der Schleimhäute vor, bei dem wir die Sclerose drei Wochen nach der Infection excidirt hatten.

Zur ambulatorischen Ordination stellte sich eine verheirathete, auch an Psoriasis vulgaris leidende Patientin mit Plaques an der Schleimhaut und Papulae humidae ad genitalia ein, die angab, schon im vierten Schwangerschaftsmonate mit Syphilis behaftet gewesen zu sein, was auch ärztlicherseits bestätigt wurde; das nun ein halbes Jahr alte Kind soll nie krank gewesen sein und erwies sich nach einer genauen Untersuchung vollkommen gesund; beim Manne waren wir nicht im Stande Syphilis nachzuweisen.

Syphilitische Erkrankung der Schleimhäute allein fand sich viermal vor.

Gummöse Erkrankungen wurden in zwölf Fällen beobachtet, dieselben fanden sich zumeist im Rachen vor.

In einem Fall, der ein Weib betraf, handelte es sich um einen ausgedehnten Geschwürsprocess, der von der Stirne ausgehend auf das rechte obere Augenlid übergrieff und zu Ektropium desselben führte, ferner über die rechte Schläfe, das Seitenwandbein bis zum Hinterhaupte sich ausbreitete; Uvula und Gaumenbogen fehlten, harter Gaumen defect, narbige Stränge an der hinteren Rachenwand; die erste Infection fand vor 26 Jahren statt; Patientin wurde geheilt und behufs Correction des Ektropium des oberen Augenlides auf die Augenklinik transferirt.

Einmal waren Gummata an der Vaginalportion bei einer Patientin, die schon früher wegen Syphilis in Behandlung gestanden. Andere Male fanden sich in Gruppen gestellte Knotensyphilide, die sämmtlich einer energisch durchgeführten Einreibungscur in verhältnissmässig kurzer Zeit wichen. — Auch bei Ambulanten kamen wir in die Lage, hochliegende Knotensyphilide in Gruppen gestellt, ausgedehnte gummöse Geschwürsprocesses am Gesäss, ulceröse Rachensyphilis mit

Zerstörung des Gaumens, gummöse Kehlkopfgeschwüre mit partieller Necrose des Kehldeckelknorpels zu beobachten.

Acuter Catarrh der Bartholin'schen Drüsen wurde in zwei Fällen (einmal doppelseitig) beobachtet; die Drüsen waren stets bis zur Nussgrösse geschwellt, aus dem Ausführungsgange liess sich mit Blut gemengtes eitriges Secret ausdrücken; die Therapie war eine expectativa, und konnte man in beiden Fällen vollständige Rückbildung des Catarrh mit Schwund der Schwellung in vierzehn Tagen bis drei Wochen constatiren. In einem dritten Fall kam es zur Abscedirung der linken Bartholin'schen Drüse; die Wände der Abscesshöhle mussten, da sich dieselbe nicht schloss, abgetragen werden; Heilung nach acht Wochen.

Eine Entzündung der die urethra umgebenden Guérin'schen Lacunen bei einer fünfunddreissig Jahre alten Vagantin widerstand adstringirenden und ätzenden Lösungen sehr lange, erst zweimalige ausgiebige Cauterisation mit Paquelin's Spitzenbrenner führte eine wesentliche Besserung herbei.

Von den vierundsechzig Scabieskranken mussten vierzehn wegen Eczem nachbehandelt werden, während alle übrigen in ein bis zwei Tagen entlassen werden konnten, nachdem sie zwei- bis dreimal, in intensiv erkrankten Fällen fünf- bis siebenmal mit folgender Salbe eingerieben worden waren:

Rp. Naphtholi puri 15,00
Flor. sulf.
Cret. alb.
Sapon. virid. aa. 10,00
Axun. porci 100,00

M. f. Ungt.

Recidive kam nie vor; neunmal wurde Scabies bei anderen Erkrankungen als zufällige Complication beobachtet und behandelt.

Unter den im Ambulatorium an *Dermatomycoſis circinata* (*tonsurans*) behandelten fünf Fällen befand ſich eine neunzehnjährige Näherin, welche an einzelnen Stellen neben squamöſen, vesiculöſen und maculöſen Ringen und Scheiben auch zahlreiche, ſcharfbegrenzte impetiginöſe Plaques darbot, wo ſomit die Entwicklung der ſogenannten *Impetigo contagiosa* aus der ſcheerenden Flechte zweifellos war; der Ausſchlag gieng unter Fiebererſcheinungen einher und iſt wahrſcheinlich von einer Schweſter übertragen worden.

Die *Psoriasis* localisirte ſich bei einer Patientin an der Streckſeite beider Vorderarme bis zum Olecranon und im Geſichte; Kopf, Stamm und Unterextremitäten blieben vollkommen frei. Unterrichtet wurden wir über zwei Fälle; in dem einen trat bald Recidive auf, im anderen hält die Heilung an.

Von den Eczemkranken wurden
geheilt: 15 M. + 7 W.
gebessert: 1 M. + 1 W.

Der Ausbreitung nach litten an:

Eczema universale 6 M. + 2 W.

Eczema capillitii — M. + 3 W.

Eczema faciei — M. + 1 W.

Eczema nasi 1 M. + — W.

Eczem des rechten Ohres 1 W.

Eczema mammae 1 W.

Eczem der obern und untern Extremitäten 2 M.

Eczem der untern Extremitäten 2 M.

Eczema ad annum 1 M.

scroti 1 M.

manuum 2 M.

pedum 1 M.

Die durchſchnittliche Heilungsdauer betrug vierzehn Tage; die kürzeſte fünf, die längſte ſechſundvierzig Tage.

Unter den zwei *Prurigo*kranken war einer zum zweitemale in Behandlung.

C. Casuistische Mittheilungen.

1. Sclerose. — Excision. — Meningealirritation.

Sch. F., Korbflechter, 30 Jahre, aufgenommen 27./11.82. Letzter Coitus angeblich am 1./11.82: seit 8 Tagen bemerkt Patient am inneren Blatt der Vorhaut rechterseits ein Geschwür, nach weiteren zwei Tagen schwellen auch die Leistendrüsen in mässigem Grade an. Status: Patient mittelgross, kräftig; an der inneren Fläche der Vorhaut rechterseits eine etwa pfennig-grosse, scharf begrenzte, leicht isolirbare Sclerose eingebettet, deren Oberfläche seichte Exulceration zeigt; dorsales Lymphgefäss nicht verändert: Leistendrüsen mässig vergrössert, nicht schmerzhaft. — Am 29./11. Excision der Sclerose; Naht; Bestäubung mit Jodoform; prima intentio. Am 3./11. klagt Patient, seit einigen Tagen an heftigen Kopfschmerzen zu leiden, die Nachmittag und Nachts sich einstellen und namentlich an der Stirne ihren Sitz haben: Temperatur normal; Puls 58, Stuhl angehalten. Puls hebt sich innerhalb einer Woche allmählig auf 78—80 Schläge und bleibt constant; Kopfschmerz nimmt ab und verschwindet. Am 14./12. wird Patient entlassen.

2. Sclerose an der Oberlippe; Adenitis submaxillaris sinistra; Localbehandlung. — Allgemeinerscheinungen fünf Monate nach Auftreten der Initialmanifestation.

Sch. M. Dienstmagd, 22 Jahre alt, aufgenommen den 29./4.82. Patientin war stets gesund; vor einem Monate bekam sie an der Oberlippe linkerseits einen allmählig sich vergrössernden und härtlich anzufühlenden Knoten, der an der Oberfläche einen weisslichen Belag zeigte, und nach dessen Entfernung eine leicht blutende Geschwürfläche sich präsentierte; 14 Tage später schwellen die Submaxillardrüsen linkerseits beträchtlich an und schmerzten nur anfangs. Stat. pr.: Patientin mittelgross, gut genährt, an der Oberlippe linkerseits von der Mittellinie an der Uebergangsstelle der Haut in die Schleimhaut sitzt ein nahezu haselnussgrosses, scharf begrenztes, knorplig hart anzuführendes Infiltrat, dessen Oberfläche abgeplattet, zum Theil nach aussen von Borken bedeckt, gegen die Schleimhaut hin erodirt und weissgelblich belegt erscheint, Mund und Rachen normal; die linke Submaxillardrüse über hühnereigross geschwellt; auch die übrigen Drüsen merklich vergrössert; an der allge-

meinen Decke und an den Genitalien nichts Abnormes. Die Sclerose wird mit 1⁰/₀iger ätherischer Sublimatlösung bepinselt, und mit Emplastrum cinereum bedeckt, und in dieselbe, als die Rückbildung nur langsam vor sich gieng, ein Paar Tropfen Jodjodkalilösung injicirt: Jodirung der Lymphdrüsen; am 30.6.82 geheilt entlassen, ohne dass bis dahin irgend ein Zeichen constitutioneller Erkrankung bemerkt worden wäre. Anfangs September, also 5 Monate nach dem Auftreten der Sclerose an der Oberlippe stellte sich uns Patientin mit in Entwicklung begriffenen Schleimhautplaques und Papeln an den Genitalien vor, wegen welcher Allgemeinbehandlung eingeleitet wurde.

3. Maculöses Syphilid; Mastitis.

J. R. 18 Jahre, Schreiber, wurde vom 28./8. — 30./9.82 an Sclerose local behandelt und geheilt entlassen. Anfangs November stellte sich Patient als Ambulant vor; an der untern Fläche der Eichel eine noch gering infiltrirte Narbe: an der allgemeinen Decke zu beiden Seiten der Brust und des Bauches ein spärliches, jedoch deutlich entwickeltes maculöses Syphilid; die linke Brustdrüse, etwas mehr vorgewölbt wie die rechte, lässt ein scharf begrenztes, etwa vierkreuzerstückgrosses, mässig hartes, lappigkörniges Infiltrat nachweisen, über welchem die Haut unverändert ist; bei Druck auf die vergrößerte Drüse entleerte sich ein Tropfen seröser, glasiger Flüssigkeit: Patient bemerkt diese Geschwulst seit 2 — 3 Wochen und empfindet auf Druck geringen Schmerz. Leider haben wir nicht Gelegenheit bekommen, den Effect der angeordneten Therapie zu beobachten.

4. Schuppensyphilid; enorme Vergrößerung der Leber; Mastitis.

Im Ambulatorium stellte sich ein 32 Jahre alter Schuster vor, der mit 19 Jahren wegen frisch acquirirter Syphilis im hiesigen Krankenhause mit Einreibungen behandelt und nach 13 Wochen geheilt entlassen wurde. Patient war bis September 1881 völlig gesund; in jenem Monate trat an seiner linken Brustdrüse eine kleine auf Druck schmerzhaftige Geschwulst auf, die sich bis heute merklich vergrößert hat; die Schmerzen haben sich indessen verloren. Stat. präs.: Patient klein, mässig genährt: Potator: an der allgemeinen Decke des Stammes linsen- bis kreuzergrosse Efflorescenzen, die theils vereinzelt, theils mehr in Gruppen beisammen stehen und namentlich an der Streckseite der Ober- und Unter-

extremitäten placirt sind: die Haut erscheint daselbst wenig infiltrirt und wenig über das Niveau erhaben, sie ist nicht lebhaft geröthet und mit spärlichen schmutzigweissen Schuppen bedeckt: die linke Brust erscheint merklich vorgewölbt, die Brustwarze steht höher wie rechts, beim Zufühlen erscheint unter den Fingern eine ziemlich derbe, abgeplattete scharf begrenzte rundliche und etwa hühnereigrosse Geschwulst, die sich von den unterliegenden Gebilden abheben lässt und höckerige, wahrscheinlich den vergrösserten Drüsenläppchen entsprechende Umrandung zeigt: die Haut darüber faltbar, nur die Warze selbst lässt sich nicht mehr von der unterliegenden Geschwulst abheben; Lebergegend vorgewölbt, Leber selbst enorm vergrössert, hart. Die wegen Vergrösserung der Leber auf der medicinischen Klinik eingeleitete antisypilitische Behandlung hat nicht nur Verkleinerung dieses Organes, sondern auch Rückbildung des Hautsyphilides und der Brustdrüsengeschwulst, die überdies mit Emplastrum cinereum bedeckt wurde, bewirkt.

5. Sehr hartnäckiger, den üblichen Therapien trotztender Verlauf eines gummösen Haut- und Hodensyphilides; Mastitis.

M. V. 30 Jahre, Zimmermann, aufgenommen 9./1.82. Der mittelgrosse, kräftige, viele Blatternnarben aufweisende Patient wurde erst vor 14 Tagen von unserer Klinik entlassen, nachdem er wegen frischer Sclerose und maculösem Syphilid 60 Gr. Ung. cin. inungirt hatte. Einige Tage später verspürte er Schmerzen im linken Hoden, denen bald Anschwellung des Organs folgte; er trat darum neuerdings in Spitalsbehandlung. Man fand am Penis linkerseits in der corona glandis noch einen deutlichen Sclerosenrest, die Inguinaldrüsen derselben Seite vergrössert, den linken Hoden und Nebenhoden geschwellt; am oberen Ende der äusseren Fläche des Testikels eine scharfbegrenzte, haselnussgrosse, glatte, prominente, beim Berühren sehr schmerzhafte Geschwulst. An der allgemeinen Decke, da und dort zerstreut eingelagert, so am Unterschenkel linkerseits, am Gesäss, Rücken, der Brust, den Oberarmen erbsen- bis bohnen-grosse Gummaknoten. Therapie: Jeden zweiten Tag subcutane Injection von 0,01 Sublimat, Jodirung des Testikels; Gargarisma; graues Plaster auf die Hautknoten; überdiess 0,50 Jodkali p. d. innerlich. Die deprimirte Gemüthsstimmung und das zeitweilige Schwindelgefühl, worüber Patient am 12./1. klagte, sowie die leichte Fieber-temperatur hatten sich am 17./1. verloren; die vielfach zer-

fallenden Knoten an der Haut, sowie die Geschwulst am Hoden, der nun weniger schmerzhaft ist, in Rückbildung. Am 31./1. werden wegen zu starker Reaction an den Injectionstellen statt des Sublimats Calomelpillen gereicht, und zwar 0,10 p. d. Da jedoch immer wieder neue Hautknoten an den Unterschenkeln auftreten, so werden am 6./2. die Calomelpillen weggelassen und nur mehr 1,00 Jodkali pro die verabfolgt. Während am Hoden das ursprüngliche Infiltrat sich stetig zurückbildet, tritt in dessen Nähe (nach oben) ein zweites auf, das erbsengross und ebenso schmerzhaft wie das erste ist; es erscheinen aber auch, trotz der Behandlung, an zahlreichen Stellen der Haut frische Gummata, die zerfallen und nur langsam vernarben. Es werden darum Inunctionen bis zu 4,00 Gramm täglich vorgenommen und die ulcerösen Stellen energisch touchirt. Am 2./3. beginnt Abnahme des Krankheitsprozesses, die nun andauert und ein Aussetzen der Inunctionen (28./3.) und des Jodkaliums (2./4.) gestattet. Nur am 26./4. erschien am rechten Augenbrauenbogen noch ein gummöser Knoten, der auf Jodoforbepinselung sich verkleinerte. Nachdem der Kranke 133,00 ungt. ciner. inungirt, 0,12 Sublimat injicirt, 0,60 Calomel und 55,00 Jodkali innerlich erhalten und keine neuen Erscheinungen mehr aufgetaucht waren, wurde er am 17./5. entlassen. Die Heilung hat jedoch nicht lange angehalten; schon am 4./7. musste Patient wieder auf die Klinik aufgenommen werden, weil seit 14 Tagen in beiden Hoden heftige Schmerzen bestehen, die constant vorhanden sind, gegen die Lenden ausstrahlen und in jeder Körperlage gleich qualvoll bleiben. Status: An den gerötheten Tonsillen und Gaumenbögen, namentlich rechterseits Plaques; an der allg. Decke, da, wo früher gummöse Knoten gesessen, pigmentirte und narbig atrophische Hautstellen. An der vorderen Fläche des linken Oberschenkels, an der äusseren Seite des linken Unterschenkels frische zerfallende Hautknoten, ein eben solcher Knoten an der hintern Seite des rechten Unterschenkels. Bei der Untersuchung des linken Hodens ergibt sich, dass derselbe in der Richtung der Längsaxe mässig vergrössert ist und die Oberfläche sich uneben anfühlt, namentlich lässt sich am inneren oberen Antheil desselben ein etwa erbsengrosses prominentes Infiltrat nachweisen, Consistenz mässig derb, bei Druck starke Empfindlichkeit; der zugehörige Nebenhode an seinem oberen Ende derb, höckerig und vergrössert, auch das untere Ende etwas geschwellt. Der rechte Hode vergrössert, uneben, an seinem inneren oberen hinteren Antheil ein pfennig-gross vorspringendes Infiltrat deutlich nachweisbar, das be Be-

rührung stark schmerzt: der Nebenhode an seinem unteren Antheile geschwellt. — Da die bisher angewendete Mercur- und Jodtherapie, gerade bei diesem Patienten, so wenig erfolgreich war, so wurde versuchsweise Extract. Sassapar. Richter 3 und 4 Löffel täglich gegeben und die schmerzhaften Hoden meist mit Empl. hydrarg. bedeckt, später mit 10 0/0 ätherischer Jodoformlösung oder Jodtinctur bepinselt. Aber auch unter dieser Behandlung sind immer wieder neue Gummaknoten aufgetaucht und am 22./7. erschien am unteren Antheil des rechten Nebenhoden ein neues, rundliches, derbes, haselnussgrosses Infiltrat eingebettet, während die Hoden gleich uneben, höckerig, blieben und nicht kleiner wurden; wengleich der Schmerz im linken Testikel stetig abnahm. Am 2./8. vergrössert sich der rechte Hode und Nebenhode an seinem unteren Antheil unter Fieber noch mehr und wird sehr schmerzhaft. Am 4./8. wird eine Injection von 3 Tropfen Jodjodkalilösung in den rechten kranken Hoden vorgenommen und wegen der enormen Schmerzen eine Morphiuminjection nachgeschickt; Extrat. Sassaparill weggelassen; Jodoformpillen à 0,10 in steigender Dose gereicht. Am 12./8. Fieber geschwunden; der rechte nunmehr weniger empfindliche Hode verkleinert sich merklich; eine 2. Injection von Jodjodkalilösung in dessen Parenchym wird besser vertragen. Am 19./8. In der Rückbildung des Infiltrates im rechten Hoden Stillstand, doch sind die Schmerzen fast gänzlich geschwunden. Am linken Condyl. extern. humeri bei Druck Schmerzen; Emplast. ciner. Am 27./8. Jodoform wegen Schwindelanfällen weggelassen; 1,00 Jodkali pro die; Hoden haben sich merklich verkleinert, Knochenschmerz geschwunden. 2./9. Am inneren unteren Antheil des linken Warzenhofes ein über erbsengrosses auf Druck etwas schmerzhaftes Infiltrat nachweisbar: dasselbe ist nach allen Seiten verschieblich, die Oberfläche körnig, die Haut darüber unverändert. Bis zum 7./9. wird dasselbe Infiltrat haselnussgross, liegt unmittelbar hinter der Warze und schmerzt mehr; beim Zufühlen eine körnige Oberfläche darbietend. In den unteren Pol des rechten Hoden eine 3. Injection gemacht; ebenso in das Infiltrat der linken Brustdrüse. 20./9. die Hodengummata gänzlich zurückgebildet, Hoden haben wieder ziemlich normale Configuration; keine Infiltrate nachweisbar; das Infiltrat der linken Brustdrüse vergrössert sich, die Brustwarze ist bereits mit der unterliegenden Geschwulst fixirt, lässt sich nicht mehr abheben; die Brustdrüse etwas vorgewölbt. 25./9. Infiltrat an der Brustdrüse stationär; sonst alle Erscheinungen zurückgebildet; Jod und Emplast. ciner. haben keinen

Erfolg. Am 3./10. auf eigenes Verlangen gebessert entlassen. Sämmtliche krankhafte Prozesse, mit Ausnahme des zuletzt in der Brustdrüse aufgetretenen Infiltrates, das eher noch in Entwicklung begriffen schien, waren ausgeheilt. Patient hatte diessmal 4 grosse und 2 kleine Flaschen Extr. Sassaparillae Richter, 10,00 Jodoform und 12,00 Jodkali consumirt.

6. Frisches Haut- und Schleimhautsyphilid; während dessen Involution Entwicklung von Gummata.

P. A., 21 Jahre alt, Magd, aufgenommen am 25./4. 82, bemerkt seit ungefähr fünf Wochen Knötchen an den Genitalien. Status: Patientin klein, mässig genährt; etwas anämisch; an den Tonsillen ein gelblicher Belag; an der allg. Decke, namentlich am Stamme ein in Rückbildung begriffenes, maculöses Syphilid; an den grossen und kleinen Schamlippen zahlreiche, theils vereinzelte, theils confluirende, nässende Papeln, ebensolche an der inneren Schenkelfläche und am After; an der Vaginalportion Erosionen; Leistendrüsen geschwellt; Therapie: 3./5. Aufdie Papeln Empl. ciner.; Lapisätzung der Plaques an den Tonsillen; Jodirung der Drüsen; 2 Esslöffel einer $\frac{1}{10}$ 0/0 Sublimatlösung in Alcohol und Wasser; Gargarisma. Unter dieser Behandlung bemerkte man zwar Rückbildung der ursprünglichen Erscheinungen, doch trat alsbald in der rechten Hüftgegend ein kleinapfelgrosses Infiltrat auf, dessen Oberfläche braunroth wurde und in der Mitte zu einem unregelmässig begrenzten, seichten und speckig belegten, auf Druck schmerzhaften Geschwüre zerfiel; Emplastrum cin.; später ausgiebige Aetzung mit Lapis; am 13./5. erscheint am After rechts ein nussgrosses, subcutanes Infiltrat, das central zu erweichen beginnt. Am 16./5. werden in das Gumma am After ein paar Tropfen Jodjodkalilösung eingespritzt und die parenchymatöse Injection in der Folge noch dreimal wiederholt. Maculo-papulöses Syphilid und Schleimhautplaques geschwunden. 23./5. Gummata bilden sich auffallend zurück; das am After ist nicht zerfallen. 3./6. Sublimat wird nicht mehr getragen; Calomelpillen à 0,03. 17./6. Gumma am After bis auf Linsengrösse zurückgebildet; 24./6. Gumma an der Hüfte ausgeheilt; 30./6. Infiltrat am After nicht mehr nachweisbar. 9./7. Geheilt entlassen, nachdem Patientin 1,25 Sublimat und 5,52 Calomel consumirt hatte.

7. Exanthema maculosum; Psoriasis palmaris; Plaques muqueuses; Phlebitis und Periphlebitis.

Ein 26 Jahre alter Ambulant, Artillerieofficier, hat vor 5 Monaten Sclerose und maculöses Syphilid gehabt, und dagegen eine Schmiercur gebraucht; seit einigen Tagen bemerkt er neuerdings Flecken an der Haut. Die Untersuchung ergibt: Plaques in ore, Exanthema maculosum, Psoriasis palmaris. Vom inneren Knöchel angefangen beiderseits und an der innern Seite des Unter- und Oberschenkels bis zur fossa ovalis verlaufend, lässt sich ein über federkielicker, derber, mitunter knotig anzufühlender Strang unter der Haut verfolgen, der am rechten Oberschenkel zu einem daumendicken, harten Wulst anschwellt, das umgebende Zellgewebe erscheint infiltrirt und die Haut darüber geröthet, geschwulstartig vorgewölbt, die Geschwulst selbst ist schmerzhaft und besteht seit einigen Tagen. Da kein Oedem vorhanden ist, werden die zahlreichen Anastomosen das venöse Blut aus der Oberfläche gegen die Profunda geführt haben. Patient erhält Calomelpillen und auf die Stränge Emplast. ciner. applicirt; nach 3 Monaten war von der Anschwellung nichts mehr nachweisbar.

8. Schweres ulceröses Syphilid, den grössten Theil der Unterlippe zerstörend; Arodirung der Arteria coronaria; Blutung bis zur Ohnmacht; Heilung.

H. F., Hafner, 37 Jahre alt, aufgenommen den 21./7.82. Vor 12 Jahren hat Patient einen „Schanker“ gehabt, der rechts an der Haut des Hodensackes sass und durch Application eines ärztlicherseits verordneten Wassers verheilte; zugleich gebrauchte Patient die „Zittman'sche Cur“; seit jener Zeit bis vor 3 Jahren war Patient angeblich stets gesund. Da traten bei demselben an der rechten Wangenfläche Knoten auf, die alsbald geschwürig zerfielen, aber spontan ausheilten: in dieser Weise erkrankte eine über thalergrosse Fläche an der rechten Wange; vor zwei Jahren wiederholte sich derselbe Process. Vor ³/₄ Jahren trat neuerdings Knotenbildung am Kinn auf, dann wurde die rechte, bald auch die linke Seite des Halses in die Erkrankung einbezogen. Im März 1882 begann die Unterlippe anzuschwellen, war roth verfärbt und von mehr hartem Anfühlen; selbe schmerzte äusserst heftig, wurde geschwürig und die Ulceration griff immer mehr um sich. Einige Tage vor der Aufnahme trat aus der Lippe eine heftige Blutung auf, die sich erst stillte, als eine Ohnmacht hinzutrat: Patient wurde dadurch

bedeutend geschwächt. Während der 10jährigen Ehe wurden 2 Kinder gezeugt: das erste starb im Alter von 4 Tagen: ein Knabe, 10 Jahre alt, lebt und ist vollkommen gesund. St. pr.: Patient gross, cachectisch, unfähig selbst zu sitzen: Haarwuchs reichlich dunkelblond: an der rechten Wange unterhalb des Jochbeins 2 oberflächliche Narben. Die rechte Nasenflügelfurche und die angrenzende Wange von dicken missfärbigen Borken bedeckt, ebenso die rechte Nasenöffnung und Oberlippe: nach Abhebung der Borken tritt ein tiefgreifender Substanzverlust zu Tage: der geschwürige unreine Grund an der Nasenflügelfurche, dem Nasenflügelrand und der Oberlippe mit papillären Granulationsexcrezenzen bedeckt. Die Oberlippe geröthet, uneben, auf das 2 bis 3fache verdickt, von 2 durch eine Furche getrennten Infiltraten durchsetzt. Die Unterlippe, insoweit sie vorhanden ist, bis auf das 3—4fache vergrössert, nach Aussen umgeworfen, verdickt, infiltrirt, von nicht besonders resistenstem Gefühl: in der Mitte weist selbe einen etwa 6—8 Ctm. breiten und 4 Ctm. tiefen, keilförmigen, mit scharfen und wie angenagten Rändern versehenen Substanzverlust auf, der einen diphtheritisch belegten, missfärbigen, mit Eiter und Gewebsetzen bedeckten Grund zeigt und nach innen bis ans Zahnfleisch reicht, das geschwellt ist. Von der Unterlippe sind rechts und links circa 1.5 Ctm. breite, sehr geschwellte Zipfel übriggeblieben, die, nach aussen umgeworfen, herabhängen und den Defect scheinbar vergrössern. Rechts und links, von den Mundwinkeln beginnend, breiten sich über thalergrosse, schmierig belegte Geschwüre aus, die scharfe Begrenzung aufweisen. Die Haut des Halses entsprechend dem Boden der Mundhöhle, einerseits bis gegen die Kieferwinkel hin, anderseits nach abwärts bis an die fossa jugularis reichend, geröthet, infiltrirt, uneben höckerig, theils geschwürig, theils mit dicken, missfärbigen Krusten bedeckt, nach deren Entfernung allenthalben speckig belegte Substanzverluste zu Tage treten: der Rand auch dieser Geschwüre scharf, nicht auffallend infiltrirt, zum Theil mit papillären Excrezenzen besetzt: Hals- und Submaxillardrüsen enorm geschwellt. An der linken Wange dem Kiefer entlang Narben. Am Hodensacke rechterseits eine etwa kreuzergrosse, zarte, weissglänzende Narbe. Am After beiderseits pfenniggrosse, pigmentlose, weisse Narben: *Varicocele sinistra*. Patient ist schwach, fiebert, kann nur Flüssiges zu sich nehmen: Urin eiweissfrei. Der Kranke erhält 2 grammige Inunctionen mit Ung. cin., eine 1^o/₁₀ige Lösung von salicylsaurem Natron als Gargarisma und Nasenrachendouche: die Geschwüre werden mit Empl. cinereum bedeckt und die

Zipfelreste der Unterlippe mit demselben Pflaster in ihre natürliche Lage gebracht; gute Nahrung, die anfangs nur flüssig war, Wein. Obwohl eine fortschreitende Besserung sofort zu bemerken war, so wurde doch wegen des noch immer andauernden Fiebers, eine ausgiebige Actzung der belegten Geschwüre an der Unterlippe und dem Zahufleische mit 10 $\frac{0}{10}$ iger aetherischer Sublimatsolution am 30./7. vorgenommen. Am 4./8. musste wegen Salivation die Mercurtherapie ausgesetzt werden: die Geschwüre mit Jodkalisalbe bedeckt, innerlich 0.5 Gramm Jodkali gereicht, häufige Irrigation des Mundes mit Kalichloricum. Am 8./8. Stomatitis in Abnahme. Geschwüre vernarben sehr schön: Lippenzipfel abgeschwollen, verharrten in natürlicher Lage, vom Rande her Uebernarbung zu constatiren: Fieber gänzlich geschwunden. Am 12./8. die Geschwüre an der Haut bis auf kleine erbsengrosse Flächen vollkommen übernarbt. Am 14./8. wird die Mercurtherapie im vollen Umfange wieder aufgenommen. Am 29./8. ist die Lippe bis auf 2 linsengrosse Stellen vollkommen übernarbt: durch Narbenzug wird der Defect kleiner, die Entstellung unbedeutender. Am 30./8. wird Patient geheilt entlassen, nachdem er 60 Gramm Unguentum hydrargyri inungirt und 4 Gramm Jodkali innerlich genommen hatte. — Nach 3 Wochen, bis zu welcher Zeit noch 12 Gramm Jodkali verbraucht wurden, hatten wir Gelegenheit, den Kranken zu sehen; sein Befinden war ausgezeichnet, der Defect durch den Narbenzug sehr verringert. Ein halbes Jahr später stellte sich uns Patient wieder vor; seine Gesundheit blieb ungetrübt.

9. Sehr tiefe gummöse Geschwürshöhle in der Gegend des Epigastriums.

M. B., 40 Jahre alt, Tagelöhner, aufgenommen den 28./9.82. Patient hat in seinem 23. Lebensjahr als Soldat ein Geschwür am Penis gehabt, das unter entsprechender Behandlung in vierzehn Tagen vernarbt war: seit jener Zeit bis Juni vorigen Jahres war er angeblich stets gesund; in diesem Monate bildete sich unter der Haut über dem Nabel eine Geschwulst, die erst nach langer Zeit (Februar 1882) spontan sich eröffnete und nach circa 10 Wochen auf Application einer Salbe vernarbte; im April d. J. trat gleich neben der alten Narbe eine sich allmählig zu Faustgrösse entwickelnde Geschwulst auf, die sich erst vor 8 Wochen spontan öffnete und eine Menge Eiter entleerte: nun sei diess tiefe Geschwür zurückgeblieben, das er nicht zur Vernarbung bringt. Stat. praesens: Patient mittelgross, ganz

gut genährt. über der Schläfe linkerseits eine Narbe und eine Impression des Knochens wahrzunehmen, von einer Verletzung herrührend; in der Mittellinie des Bauches, eine Handbreite über dem Nabel, der Magengegend entsprechend, eine zweithalerstückgrosse, strahlige, von einem dunkelbraunen Pigmentsaume umgebene, weissliche Narbe: nach rechts aussen und unten zieht sich die Narbe mit zwei Ausläufern gegen die Basis einer nahezu faustgrossen Geschwürshöhle, deren Tiefe 3 cm., deren Axen 9 und 5 cm. messen. Der Grund des Geschwüres erscheint infiltrirt; derselbe ist unrein, speckig; an manchen Stellen jedoch ist eine zarte Epithelanbildung bemerkbar; die mächtig infiltrirten, mässig harten Ränder des Geschwüres erscheinen allenthalben scharf begrenzt, blauröthlich verfärbt, wallartig aufgeworfen, angenagt und bis zu $1\frac{1}{2}$ cm. Tiefe unterminirt. An der Haut des Penis rechts eine kreuzergrosse, strahlige, weissliche, etwas derbe Narbe. Therapie: Innerlich 0,50 Kal. jodat. pro die; die Geschwürsfläche wird mit weingeistiger Sublimatlösung (1:4) ausgepinselt und mit einprocentiger ätherischer Sublimatlösung verbunden. Am 3./10. nach Abstossung des Sublimatschorfes Jodoformverband, der am 9./10. durch eine zweiprocentige wässrige Jodkalilösung ersetzt wird. 14./10. Geschwür gereinigt, Substanzverlust füllt sich aus; Infiltrationswall nahezu geschwunden. Am 24./10. wird eine zerfallene Stelle der alten Narbe mit Lapis energisch touchirt und am 26./10. Emplastrum cinereum auf die Wundfläche gedeckt. Am 20./11. geheilt entlassen nach innerlichem Verbrache von 26,00 Jodkali.

10. Gummöse Syphilis des Rachens und des Kehlkopfes.

Sp. J. 23 Jahre alt. Bäcker, aufgenommen 20./2.82. hatte vor 2 Jahren Sclerose acquirirt, die angeblich in 14 Tagen heilte: bis September 1881 war Patient stets gesund. Zu jener Zeit stellten sich auf einmal Schlingbeschwerden ein, die sich allmählig steigerten; namentlich Getränke konnte er nicht, ohne heftigen Schmerz zu fühlen, zu sich nehmen; dagegen gebrauchte Gurgelwässer verschafften ihm keine Linderung, wesshalb er das Spital aufsucht. Status: Patient mittelgross, schlecht genährt. Am Gliede eine pigmentirte Narbe nachweisbar; an der allgemeinen Decke nichts Abnormes. Die der Untersuchung zugänglichen Drüsen geschwellt. Starke Röthung und Schwellung der den Isthmus faucium begrenzenden Gebilde; theilweise Zerstörung der linksseitigen Gaumenbögen nebst gummöser Infiltration und

Geschwürsbildung: gummöse Erkrankung der Uvula und des rechten hinteren Gaumenbogens: die hintere Rachenwand ist besonders im linken Antheil infiltrirt, geröthet, geschwürig und dadurch uneben, höckerig und geklüftet, mit grünlichem Eiter bedeckt: die hintere Fläche des weichen Gaumens erscheint im Spiegelbilde ebenfalls geschwürig. Im Septum cartilagineum ein halb kreuzergrosser, bis an das Septum osseum reichender übernarbter Defect, von dem der Kranke gar keine Ahnung hatte. Der Kehldeckel infiltrirt, unförmlich verdickt, uneben höckerig, theilweise exulcerirt: die Giesskannen und ligamenta aryepiglottica, die falschen Stimmbänder, namentlich rechterseits, ähnlich infiltrirt, stellenweise exulcerirt, der intralaryngeale Raum verengt; die Stimmbänder zart geröthet, sonst intact. Fieber. Patient inhalirt zweimal in der Woche Sublimat, an den übrigen Tagen eine zerstäubte Tanninlösung: Bepinselung der Geschwüre mit einprocentiger ätherischer Sublimatlösung, zweimal täglich Nasenrachendouche, Gargarisma, Jodirung der Drüsen; subcutane Injection einer einprocentigen Quecksilberpeptonlösung. 28./2. Patient fiebert, klagt über Schwindelgefühl: Gemüth deprimirt: Geschwüre reinigen sich: 2./3. Kehldeckel noch gar nicht verändert; die andern Geschwüre zeigen Reinigung, Infiltrate in Rückbildung. 7./3. Patient schwindelfrei: Fieber geschwunden. Am 11./3. Infiltrate ebenfalls in Abnahme; Jodoform auf den Kehldeckel gestäubt. 25./3. Injectionen wegen Schmerzhaftigkeit weggelassen: Calomelpillen: Gemüthsstimmung nun heiterer, freier: 4/4. Geschwüre an der hinteren Rachenwand und dem Gaumen übernarbt: Infiltrate daselbst und am Kehldeckel in Abnahme; der Larynx mit einprocentiger ätherischer Sublimatlösung bepinselt. 12./4. Wegen nun sehr träge sich gestaltender Rückbildung der Infiltrate am Kehldeckel, Inunctionen von 2,00 Ungt. ciner.; Calomelpillen ausgesetzt. 22./4. Jodoformlösung auf den Kehldeckel, Jodkali 0,50 pro die. 2./5. Kehldeckel noch immer gewulstet, uneben höckerig: mit Silberlösung touchirt (1:2). Allmählig wird mit den Inunctionen, dann auch mit der Verabfolgung von Jodkali ausgesetzt und nur Lokaltherapie beibehalten. 27./6. Plaques am rechten falschen Stimmbande und der Pyramide aufgetreten; Infiltrate am Rachen vollständig rückgebildet: Narbengewebe. 18. 7. Kehldeckel wird blässer, Unebenheiten schwinden; Schwellung und Röthung an den übrigen Partien nahezu gewichen: bekommt nach einigen Tagen wieder etliche Inunctionen. 1/8. Rückgang hält an. 8./8. Kehldeckel blasst allmählig mehr ab: Schwellung und Röthung überall geschwunden. Im Ganzen hatte Patient 31 Injectionen à 0.01

Pepton-Sublimat, 43 Calomelpillen à 0,03. Einreibungen von 97,00 Ungt. einer. und 21 Gramm Jodkali bekommen. Befund am Entlassungstage 12./8.82. Schwellung der ligam. aryepiglottica zurückgebildet, Stimmänder zart geröthet: rechtes falsches Stimmband weisslich narbig: Kehldeckel an den Seitenrändern noch uneben, roth, in der Mitte abgeblasst, keine Ulceration mehr vorhanden.

11. Gummöse Geschwüre an der Stirne und den Nasenknorpeln; Rachensyphilis.

W. J. 30 Jahre alt, Tagelöhnerin, aufgenommen 1./8.82. Patientin wurde vor einem Jahre an Sclerose, papulösem Exanthem local und allgemein (23 Inunct. à 2,00 Ungt. einer.) behandelt und nach 2 Monaten geheilt entlassen. Zu Weihnachten desselben Jahres trat Geschwürsbildung über der linken Stirnhälfte auf, die sich allmählig weiter ausbreitete; seit 3 Monaten schmerzt die Nase entsprechend der linken Nasenöffnung und vor 14 Tagen hat sich daselbst nach voraufgehender starker Röthung und Schwellung ein Geschwür gebildet: seit 3 Wochen Schlingbeschwerden. St. praes: Patientin klein, cachectisch. Ueber der linken Stirngegend entsprechend der Haargrenze in der Ausdehnung eines Handtellers ein Substanzverlust, dessen Ränder geröthet, infiltrirt, scharf gegen die gesunde Umgebung bogenförmig absetzen: im Centrum und nach oben hin eine zart geröthete und etwas schuppige Narbe wahrzunehmen. Am äusseren rechten Augenwinkel ein erbsengrosses infiltrirtes Geschwür. Die Nasenspitze, die häutige Scheidewand, die Haut unterhalb des Naseneinganges linkerseits und der Nasenflügelrand weisen scharf begrenzte Röthung und Infiltration auf, die sich in die Nasenhöhle hinauf fortsetzen und den Boden für ein Geschwür abgeben, das von einem missfärbigen, eitrigen Belage bedeckt ist und sich an der innern, untern und äussern Wand ausbreitet und an der Nasenscheidewand dem Durchbruche nahe ist: das linke Nasendach verbreitert: sämtliche Drüsen des Halses geschwellt. Die vorderen Gaumenbögen geröthet, die hinteren infiltrirt, von zahlreichen Geschwüren mit speckigem Belage besetzt: auch die Uvula erscheint geschwürig. Am Halse zahlreiche linsen- bis erbsengrosse pigmentlose Narben. An der Vaginalportion ein ausgebreitetes Geschwür. Urin ohne Eiweiss. Fieber. Patientin bekommt neben guter Nahrung, 2,00 Ungt. einer. zu Inunctionen pro die; Gargarisma; auf die Geschwüre an der Stirne und Nase Emplastrum cinereum nach vorheriger

Aetzung mit 10⁰/₁₀iger ätherischer Sublimatlösung: Jodirung der Drüsen: Touchiren der Gaumenbögen mit Lapis. Schon nach wenigen Tagen schwand das Fieber, es reinigten sich die Geschwüre und in einem Zeitraum von 3 Wochen war überall Uebernabung eingetreten. Wegen der noch vorhandenen Infiltrate und einer Erosion am Muttermunde, die mit Empl. cin., beziehungsweise mit Ung. hydrarg bedeckt wurden, verblieb Patientin, deren Körpergewicht um 16 Kilo sich gehoben, bis zum 16./10. Sie inungirte 76 Gramm grauer Salbe und consumirte 17 Gramm Jodkali. Während der Ausheilung wurde das vordere und hintere Ende von dem erhaltenen Reste des linken Nasenflügels so sehr gegen die Narbe hingezogen und daselbst fixirt, dass das Residuum des linken Nasenflügels zu einer kurzen, quer gestellten Spalte sich zusammenlegte, durch die eine dicke Sonde kaum durchzubringen war.

12. Gummöse Geschwüre am Nacken, Halse, Knie und dem Augenslide; Geschwüre und Plaques an den Tonsillen und im Kehlkopfe; miliäres Syphilitid der Haut und **nässende Papeln.**

L. A., Tagelöhnerin, eingetreten am 23./9.82, war bis zum 20. Jahre vollkommen gesund: im Februar 1879 erkrankte sie angeblich an Gesichtsröthe. Im November desselben Jahres soll sie Halsschmerzen bekommen haben, die sie nicht weiter belästigten: von Mitte März 1880 ab war sie heiser. Im August desselben Jahres bildete sich über der linken Patella und am Nacken je ein nussgrosser Knoten, die später zerfielen: die Erkrankung über der Patella breitete sich in der Peripherie immer weiter aus, während im Centrum Ausheilung erfolgte: am Nacken kroch der Process nach oben. Im Dezember erkrankte in derselben Weise die linke Halsgegend: im April 1881 erkrankte der rechte innere Augenwinkel. Am 2./5.81. hatte sie sich auf unsere Klinik aufnehmen lassen. Zu jener Zeit fand man bei der mässig genährten Patientin an der allgemeinen Decke zahlreiche Pigmentirungen, wie nach einem abgeheilten Syphilitid: Genitalien gesund. Am Nacken 3fingerbreit von der Haargrenze nach abwärts, zu beiden Seiten der Wirbelsäule gleichmässig vertheilt, eine scharfrandig begrenzte, handtellergrosse, blauroth verfärbte Hautstelle, deren oberer Antheil von hanfkorn- bis linsengrossen, etwas prominenten Knötchen durchsetzt war, während die untere Hälfte allmählig in normale Haut übergieng: die Knötchen von blaugelblichen Krusten bedeckt, nach deren Entfernung blutender, eitrig belegter Geschwürsgrund zu Tage trat. Quer

über den unteren Antheil d. l. Sternocleidomastoidens verlaufend eine 5 Ctm. lange infiltrirte Hautstelle. Den interessantesten Befund bot die in ihrem Umfange fast aufs Doppelte verdickte Knieeregion des linken Beines dar, deren Decke an der Streckseite in Form eines in der Längsrichtung 17 Ctm., von einer Seite zur andern 25 Ctm. messenden Ovals, in dessen Innern die Patella sich befand, schmutzig blauröthlich verfärbt und entsprechend diesem allseitig scharf begrenzten Areale, derb infiltrirt, von vielen grösseren und kleineren Knötchen durchsetzt war, während die Kniekehle vollkommen gesund erschien: ausser in der obersten, dem Oberschenkel angehörigen diesfalls veränderten Hautantheile, woselbst ein stellenweise 2, stellenweise 1 Ctm. breiter, blass verfärbter aber sonst nicht infiltrirter Saum die Grenze bildete, war die wallartige Umrandung des kranken Ovals in seiner ganzen übrigen Circumferenz aus theils in Zerfall begriffenen, theils mit dicken Krusten bedeckten 2 Ctm. breiten, bis $1\frac{1}{2}$ Ctm. hohen Knoten hervorgegangen; dieser querovale Saum, an den sich nach rückwärts sofort gesunde Haut anschloss, bot in seinem äusseren Antheile einen 4 Ctm. langen, 2 Ctm. breiten und 2 mm. tiefen Geschwürprocess dar. Das untere rechte Augenlid infiltrirt, Conjunctiva geröthet, im inneren Winkel eine linsengrosse Exulceration. Uvula fehlt, an den Gaumenbögen Narben. An den Genitalien keine krankhafte Veränderung; Leistendrüsen geschwellt; Patientin am Ende des letzten Schwangerschaftsmonates. Die Patientin ist auf der geburtshilflichen Klinik alsbald von einem Kinde entbunden worden, das nach 5 Tagen gestorben ist, ohne dass im Leben oder bei der Obduction ausgesprochene Zeichen für Syphilis gefunden worden wären. — Die nach dem Puerperium fortgesetzte Behandlung bestand in Darreichung von Jodkalium und localer Application theils von Emplastrum cinereum, theils von aetherischer Jodoformlösung; am 28./10.81 konnte sie entlassen werden. — Im Mai 1882 sollen in den alten Narben am Halse, am Knie, dem rechten inneren Augenwinkel neuerdings Geschwüre aufgetreten sein. Stimme seit langer Zeit heiser. Patientin ist wieder gravid. (Im neunten Schwangerschaftsmonat.) — Status praesens: die Haut des rechten inneren Augenwinkels und des inneren Antheils des rechten unteren Augenlides in der Breite eines Centimeters geröthet, infiltrirt, das Infiltrat scharf begrenzt, und an der Oberfläche von einer schmutziggelben Borke bedeckt, nach deren Abhebung ein seichtes gelblichbelegtes Geschwür zu Tage tritt; der innere Antheil des unteren Augenlides ectropionirt, Conjunctiva geröthet,

geschwellt. Bei Besichtigung der Mund- und Rachenhöhle fand man ausser der früher erwähnten Veränderungen auch noch narbige Züge an der hinteren Rachenwand und tiefgreifenden geschwürigen Zerfall der linken und in geringererem Maasse auch der rechten Tonsille, an der linken Seite des Halses ein längliches, von Borken bedecktes geschwüriges Infiltrat. Die früher erkrankt gewesene Partie am Nacken, ist in dem gegen die behaarte Kopfhaut zugekehrten Theile mächtig verdickt und von braunrothen gummösen Infiltraten, die zum Theil geschwürigen Zerfall zeigen, durchsetzt. Die oben erwähnte, die Patella in sich schliessende ovale kranke Hautstelle an der Streckseite des linken Kniegelenkes ist in ihrem äusseren Antheile zu einem daumendicken, narbigen, harten Randwulste, der an einer Stelle geschwürig zerfallen ist, umgewandelt: in der übrigen Peripherie kleine Knötchen eingestreut; der centrale Theil von einer zarten, theils weissen, theils pigmentirten Narbe eingenommen. Die Haut der Brust, des Bauches, Rückens und zum Theil der unteren Extremitäten von zahlreichen miliären, blassrothen, stellenweise in Gruppen beisammenstehenden, an ihrer Oberfläche zum Theil schuppenden, zum Theil mit kleinen Borken bedeckten Papeln besetzt; die linke innere Schenkelfläche, die grossen und kleinen Schamlippen, die Gegend des Anus mehrere erbsen- bis bohngrosse, zum Theil nässende Papeln aufweisend. Der Kehldedeckel wie verbogen, exulcerirt, an dem rechten Antheil ein keilförmiger Substanzverlust bemerkbar; die Schleimhaut über den Giesskannen und die aryepiglottischen Falten geröthet, geschwellt; vor und zwischen den Giesskannen sich abklatschende Papeln; die falschen Stimmbänder, namentlich das rechte, sehr stark geschwellt, am Rande wie angenagt; wahre Stimmbänder geröthet: starke Heiserkeit. Therapie: Inunctionen à 2,00 ungt. einer. p. d.; Gargarisma, Jodirung der Drüsen, Touchiren der Plaques; Emplast. einer. auf Papeln und Geschwüre: Inhalationen von Tannin und Sublimat. Am 26./9. Geschwüre (Infiltrate) am Halse und Nacken mit dem scharfen Löffel geschabt, und mit weingeistiger Sublimatlösung (1:4) geätzt, und am 28./9. die zerfallenden Infiltrate am rechten inneren Augenwinkel und an der äusseren Seite des Knie in gleicher Weise behandelt. Nach Abfallen der Aetzschorfe Verband mit $\frac{1}{40}$ 0/0 iger wässriger Sublimatlösung. Unter dieser Behandlung bildeten sich allmählig sämtliche Erscheinungen zurück: die wulstigen Narben nach Ausheilung der gummösen Geschwüre werden theils mit Emplastrum hydrarg. bedeckt, theils mit ätherischer Jodoformlösung bespült. Am 8./11., als Patientin behufs Entbindung auf die

Geburtsklinik transferirt wurde, war überall Heilung eingetreten. Im Ganzen wurden 72 Gramm Unguentum cinereum verbraucht.

13. Nässende Papeln; Gumma; Erkrankung des Humeroradialgelenkes; Rückbildung sämtlicher Erscheinungen auf eine antisypilitische Behandlung.

F. A., 9 Jahre alt, Maurerstochter, aufgenommen 16./7.82. Das Kind, über dessen Erkrankung sich nichts sicheres eruiren lässt, ist für sein Alter im Wachsthum zurückgeblieben, mager. An der linken Wange ein etwa erbsengrosses, im Centrum Zerfall zeigendes, und von einer Kruste bedecktes Infiltrat: unterhalb des rechten Auges eine längliche Partie der Haut verdickt, derb anzufühlen; sämtliche Hals-, Nacken- und Submaxillardrüsen stark geschwellt; im Munde erscheinen die 4 unteren und die mittleren oberen Schneidezähne doppelt gekerbt; an der linken Seite des Halses eine infiltrierte Narbe: eine blasse Narbe quer über dem linken Schlüsselbein. An der äusseren Seite des linken Ellbogengelenkes, gerade unterhalb des Condyl. extern., ein länglich ovaler, scharf begrenzter, mit schlaffen speckigen Granulationen versehener Substanzverlust von mässiger Tiefe: die Geschwürsränder geröthet, infiltrirt und nach allen Seiten weithin unterminirt: die Conturen des verbreiterten Ellbogengelenkes verwischt, bei Rotation des Radius fühlen die aufgelegten Finger Reiben: die das Humeroradialgelenk constituirenden Enden lassen sich seitlich aneinander verschieben und bei angebrachtem Zug von einander abziehen; Schmerz gering: active Beweglichkeit des Gelenkes vorhanden: bei Druck auf die Gelenkkapsel entleert sich etwas Eiter durch den Substanzverlust. Am linken Gesässe eine kreuzergrosse infiltrierte Narbe: beiderseits am After mehrere kreuzergrosse, nässende Papeln; in beiden Kniekehlen theils Pigmentirungen, theils zarte Narben. Leistendrüsen geschwellt. — Die eingeleitete Therapie bestand in Inunction von 1,00 ungt. einer jeden zweiten Tag, Darreichung von 0.25 Jodkali p. d.: Jodirung der Drüsen; Emplast. ciner. auf die Papeln und das Ellbogengelenk. Obwohl sämtliche Erscheinungen sichtlich zurückgiengen, insbesondere auch die Schwellung am Ellbogengelenk merklich abgenommen hatte, so waren die Eltern doch unklug genug, das Kind schon am 30./7. gegen unsern Rath aus der klinischen Behandlung zu nehmen.

14. und 15. Congenitale Syphilis in Form von Infiltraten in der Haut; Priapismus, Oedem des Scrotums, bez. seröse Ausscheidung in die Scheidenhaut bald erscheinend, bald verschwindend — bei Zwillingenbrüdern.

S. A. aufgenommen am 24./1.82. und sein jüngerer Zwillingenbruder S. F. stammen von einer 22 Jahre alten Mutter ab, die nicht ganz 4 Wochen vor ihrer Entbindung mit Sclerose der grossen Schamlippe, nässenden Papeln an den Genitalien und am Anus und einem maculösen Exanthem bei uns Aufnahme fand und als nach 3 Inunctionen zu 2 Gramm Ung. cin. heftige Salivation sich einstellte, nur local behandelt wurde: 14 Tage nach der Entbindung, die am 12./12. erfolgte, konnte die übliche Allgemeinbehandlung bis zur Heilung durchgeführt werden. — Der erstgeborene S. A., bei seiner Geburt vollständig ausgetragen, zeigte während der ersten 4 Wochen keine Symptome von Lues. Das Gewicht betrug 1880 Gramm, Constitution schwächlich; als Nahrung wurde ihm die Muttermilch gereicht: Verdauung vollkommen normal. In der 2. Hälfte des Monates Jänner trat an der Scrotalgegend eine diffuse Röthung der Haut auf, beim Zufühlen erschien dieselbe mässig infiltrirt, später wurde dieselbe fratt und nässte: dieselben Veränderungen constatirte man in der Umgebung des anus und in den Achselhöhlen; der Ernährungszustand wollte sich trotz sorgsam guter Pflege nicht heben. Einige Tage nach dem Auftreten jener Veränderungen an der Haut, bemerkte man bei dem Kinde eine deutliche Schwellung des Gliedes, dasselbe erschien dicker und länger, entweder gegen den Bauch hinaufgeschlagen oder in gerader Richtung abstehend: die glans und das Praeputium waren bläulich verfärbt; beim Zufühlen liess sich jedoch im ganzen Verlauf der Schwellkörper ein circumscriptes Infiltrat nicht nachweisen. Diese Erectionen traten ziemlich häufig ein, hielten durch 5—10 Min. und länger an, worauf das Glied abschwoll: während das Kind im Bade war, bestanden dieselben bald, bald waren sie im Bade nicht zu beobachten. Es wurden täglich Sublimatbäder à 0,50 p. balneo, überdiess täglich in der Milch 0,20 Jodkali verordnet, die nässenden Stellen mit Amylum eingestäubt. Obwohl auf diese Therapie Besserung an den erkrankten Hautpartien beobachtet werden konnte und am 7./2. das Gewicht des Kindes sich auf 2613 Gramm hob, und die Verdauung normal war, bestanden trotzdem die Priapismen unverändert: überdiess fand man das Scrotum öde-

matös, die Haut linkerseits an der Afteröffnung geröthet und von einem haselnussgrossen Infiltrat durchsetzt, auf welches eine 4%ige Jodkalisalbe applicirt wurde. 14./2. Priapismen weniger häufig: Infiltrat unverändert; der saure Harn ohne Eiweiss. 20./2. Kind wird geimpft. 23./2. Unterhalb des Knies an der äusseren Seite ein etwa linsengrosses, die Haut überragendes, weiches Infiltrat. 25./2. Lymphe haftet nicht. 28./2. Infiltrat am anus verkleinert sich; Oedem des Scrotum nicht mehr beobachtet. 2./3. Von dem Bruder abgeimpft. 3./3. Oedem des Scrotums wieder zu beobachten. 7./3. Infiltrat am anus in fortschreitender Rückbildung: am rechten Oberarme entwickelt sich eine Impfpustel. 18./3. Infiltrat am anus kaum mehr nachweisbar, am Knie geschwunden. Ab und zu geringes Oedem des Scrotums: Priapismen merklich seltener geworden. 25./3. Während der Priapismen erscheinen die Schwellkörper nicht mehr so strotzend mit Blut gefüllt; Oedem des Scrotum ebenfalls sehr mässig, nicht so häufig; Gewicht 3771 Gramm: Impfborken abgefallen; übrige Erscheinungen vollkommen geschwunden. — 28./3. Patient wird entlassen.

S. F., 6 Wochen, jüngerer Bruder des vorigen, am 24./1.82 aufgenommen. Gewicht des Patienten bei seiner Geburt 1195 Gramm: Constitution schwächerer als die seines Bruders. Das Kind befand sich in den ersten 4 Wochen ebenfalls wohl, bis es nach einem mehrtägigen Unwohlsein dieselben Veränderungen an der Haut darbot, wie sein Bruder: nur dass dieselbe in der Umgebung des Anus intensiver erkrankt war. Auch bei diesem Kinde traten Erectionen des Gliedes auf, das man bald in ganz, bald nur in halb erigirtem Zustande antreffen konnte; andere Male erschien nur der vordere Theil der corp. cavernos. geschwellt: die Vorhaut und die zum Theil blossliegende Eichel bläulich, strotzend von Blut erfüllt: überdiess gewährte man am Bändchen eine leichte Erosion. Das Glied selbst war in ganz geschwelltem Zustande gegen den Bauch geschlagen, sonst mehr nach abwärts; dabei erschien die pars pendula des Gliedes geknickt, etwa wie ein umgekehrtes S, und um die Axe gedreht. Die Erectionen traten viel häufiger auf als bei seinem Zwillingsbruder; das Bad hatte auf dieselben constatirtermassen keinen Einfluss: Therapie dieselbe wie beim Vorigen. 5./2. Abends ein deutliches und bedeutendes Oedem des Scrotum zu beobachten. 6./2. Früh Oedem geschwunden, Mittags wieder wahrzunehmen. 7./2. Oedem nicht zu beobachten; Priapismen gleich häufig; Gewicht 2500 Gramm. 16./2. Oedem des Scrotum fortwährend zu beobachten, ebenso die Erectionen; eine rechtzeitige

Hydrocele nachweisbar: ein geringes Infiltrat links am After aufgetreten; Urin ohne Eiweiss, sauer. 18./2. Oedeme bestehen neben der Hydrocele fort. 20./2. Geimpft. 23./2. Hydrocele in Abnahme: Priapismen bestehen noch. 25./2. Hydrocele in Abnahme: Therapie bleibt stets dieselbe. 28. 2. Hydrocele vollständig rückgebildet; Infiltrat am Anus in Rückbildung; Entwicklung einer Impfpustel. 1./3. Oedem des Scrotum: eine linksseitige Hydrocele in Entwicklung. 3./3. Oedeme des Scrotum: seröser Erguss in mässiger Menge in beiden Hoden nachweisbar. 7./3. Borke an der Impfstelle fällt ab. 14./2. Oedem am Scrotum; der Erguss in die Tunica vaginalis lässt sich nicht in die Bauchhöhle entleeren. 18./2. Infiltrat am Anus rückgebildet; die Veränderungen an der Haut total geschwunden. 25./2. Oedem des Scrotum gering; Priapismen nur selten; im Scheidenraum beiderseits nur sehr wenig Serum enthalten. Gewicht 3750 Gramm. 28./3. Patient wird entlassen, nachdem er gleich seinem Zwilling Bruder 20 Gramm Jodkali genommen und 66 Sublimatbäder gebraucht hatte.

16. Epididymitis et Peritonitis.

B. H., 27 Jahre alt, Tagelöhner, aufgenommen 21./3.82. Patient hat seit 3 Wochen einen Tripper, gegen den er innerlich Cubeben gebrauchte. Vor 4 Tagen bekam er plötzlich in der Leistenbeuge rechterseits Schmerzen, die sich dann auch auf den rechten Hoden ausbreiteten. Gleichzeitig constatirte er eine Schwellung des Hodens, die bis heute zunahm; angewendet wurden warme Bäder. Status praesens; Patient gross, gut genährt; aus der Urethra quillt reichlich eitriges Secret; Harnröhrenmündung und Schleimhaut ein wenig geröthet und geschwellt; der rechte Hode und Nebenhode enorm geschwellt, hart, derb, nicht sonderlich schmerzhaft: die Haut des Scrotum daselbst stark ödematös glänzend: Samenstrang ziemlich geschwellt, dem entsprechend bei Berührung mehr Empfindlichkeit herrscht. Therapie: Unterstützung des Hoden, kalte Umschläge Temp. 38,5. 22./3. Patient bekam plötzlich morgens heftige Schmerzen im Hoden und im Becken: das Abdomen ist auf der dem erkrankten Hoden entsprechenden Seite bei leisester Berührung äusserst empfindlich: es stellte sich Erbrechen von grünlichen Massen ein: Temperatur 40,1⁰. Eisumschläge, Diät, Zweistündlich 0,02 Extr. opii aq., Ungt. ciner. auf Abdomen und Hoden. 23./2. Schmerzen bei ruhiger Lage schon etwas geringer, auf Druck jedoch ist das Abdomen äusserst empfindlich; Temp. 39. 9; Schwellung des Hoden nimmt zu; Erbrechen nicht mehr aufgetreten, doch

besteht noch Brechreiz. Schall rechts am Abdomen etwas gedämpft. Bis zum 26./3. nehmen die Symptome allmählig ab; Schmerzen entschieden geringer. auf Druck herrscht weniger Empfindlichkeit; Fieber geht zurück. 28./3. Schmerzen am Hoden und Abdomen geschwunden, auf Druck geringe Empfindlichkeit; Schwellung des Hoden geht zurück: kein Fieber. Horand'scher Verband, nach vorheriger Einwicklung des Hoden in mit grauer Salbe bestrichenen Lappen. 4./4. Schwellung nimmt ab: Ungt. einer. weggelassen; Tra. jodi. Horand'scher Verband. 14./4. Patient geheilt entlassen.

17. Epidymitis bilateralis.

P. J., 24 Jahre alt, Schmied, aufgenommen 16./11.82. leidet seit 3 Wochen an Tripper: vor 10 Tagen machte Patient einen anstrengenden Fussmarsch und alsbald bemerkte er Schmerzen am linken Hoden, die sich immer mehr steigerten und wozu sich ziehende Schmerzen in der linken Lendengegend gesellten; zwei bis drei Tage nachher traten dieselben Symptome am rechten Hoden auf, die Hoden schwellen so stark an, dass sie im Scrotum kaum mehr Platz fanden. St. pr.: Patient mittelgross, kräftig: aus der gerötheten und geschwellten Harnröhrenmündung quillt Eiter in reichlicher Menge; der Hodensack vergrössert, die Haut geglättet, gespannt, beide (r. und l.) Nebenhoden bedeutend vergrössert; derb, hart; ebenso erscheinen die Hoden vergrössert, in der Scheidenhaut derselben ein Erguss nachweisbar; der rechte Hode empfindlicher: die Samenstränge nicht wesentlich afficirt: fieberlos. Die Therapie bestand in Jodirung und Anlegen eines Horand'schen Verbandes, der in den meisten Fällen von Epididymitis gute Dienste leistete: nach 14 Tagen wurde Patient geheilt entlassen.

18. Parotitis bilateralis et Orchitis epidemica.

D. B., 24 Jahre alt, Steinbrecher, aufgenommen 15./2.82. Patient war nie geschlechtskrank; am vergangenen Montag bemerkte er so heftige Schmerzen an der rechten, nach einiger Zeit auch an der linken Parotis, dass Patient kaum den Kopf drehen und den Mund nicht öffnen konnte: zwei Tage darauf bekam er plötzlich Schmerzen im linken Hoden und Schwellung desselben, während die Schmerzen an den Parotiden nachgelassen haben. Status praesens: Patient gross, kräftig; die rechte Parotis geschwellt, bei Druck schmerzhaft, die linke weniger; Oeffnen des Mundes sehr erschwert. Der linke Hode nahezu faustgross geschwellt, schmerzhaft, der Nebenhode wenig verändert;

Leistendrüsen mässig geschwellt: Temperatur 39,7⁰, Milz deutlich vergrössert. Unter Jodirung der geschwellten drüsigen Gebilde, Anlegung eines Horand'schen Verbandes und Darreichung von Infusum Sennae nahmen alle Symptome ab und konnte Patient am 28./2. geheilt entlassen werden.

19. Dermatitis infectiosa (Maul- und Klauenseuche?)

N. A., 32 Jahre alt, Schuster, aufgenommen am 8./5.82. Patient, der stets gesund war, reichte vor 14 Tagen, gelegentlich eines Ausfluges auf die „Umbrüggeler Alm“, den dort weidenden Schafen Salz und wurde von den Zähnen eines der Thiere an der Haut des Rückens der ersten Phalanx des rechten Zeigefingers und an der zweiten Phalanx des rechten Daumens verletzt. 8 Tage nachher bildeten sich daselbst Blasen von Haselnussgrösse: an der inneren Seite des Oberarmes trat Schmerz auf neben Bildung eines rothen Streifens. Gestern Abends zeigten sich an beiden Handrücken ohne allgemeines körperliches Unwohlsein verschieden grosse rothe Knötchen, die sich vergrösserten und zu Blasen umwandelten. Dabei verspürte Patient geringes Juckgefühl und ziemliche Spannung: im Laufe der Nacht erkrankte Hals und Gesicht in ähnlicher Weise. Patient hatte Diachylonsalbe angewendet. Stat. pr.: Patient mittelgross, mässig gut genährt. Die Haut der Wangen, des Kinnes stellenweise geröthet, etwas infiltrirt und von derben, theils vereinzelt, theils in Gruppen stehenden Knötchen besetzt: die Ohrmuscheln ebenfalls geröthet, geschwellt, die Epidermis da und dort zu Bläschen und grösseren Blasen abgehoben; die Haut des Halses und Nackens in gleicher Weise von zahlreichen Knötchen besetzt, die an der Spitze blassgelbe Exudation darbieten. Der rechte Handrücken, die äussere Seite des Vorderarmes bis nahe zum Ellbogen und die innere Seite des Handgelenkes fast in ihrer ganzen Ausdehnung geröthet, geschwellt, von zahlreichen linsen- bis pfenniggrossen und noch grösseren derben, rundlichen Knoten, oder von confluirenden, prominenten Infiltraten besetzt, die zum Theil eine cyanotische Färbung zeigen und stellenweise Bläschen und grössere, erbsen-, bohnen- bis kleinapfelgrosse Blasen tragen, die deutlich serösen Inhalt erkennen lassen. Die Epidermis am Rücken d. 1. Phalanx des rechten Zeigefingers (Bissstelle) abgängig, das Corium blutig suffundirt; über der 2. Phalanx des rechten Daumens (Bissstelle) eine querovale, eitergefüllte Blase. Am linken Handrücken stehen namentlich über dem Daumen, ferner an der Haut des Vorderarmes linsen- bis pfenniggrosse, theils vereinzelt, theils in Gruppen stehende

rundliche, flache und confluirende, am Rande geröthete, im Centrum blasse Knoten und Knötchen, die einiges Jucken verursachen, während die Haut der rechten Hand starke Spannung erregt; überdiess ist der rechte Vorderarm stark geschwellt und höher temperirt im Vergleich zu links. Am Fussrücken beiderseits vereinzelte, rothe, im Centrum blasse Knoten. Patient zeigt bei sonstigem Wohlbefinden Fiebertemperaturen. In der Nacht vom 8. auf den 9. haben sich ähnliche Efflorescenzen an den Knöcheln, über der Achillessehne beider Füße, dem Olecranon beider Arme und an der Unterlippe ausgebildet, Stamm ist frei. Fieber. Eine, einige Tage nach seinem Eintritte vorgenommene Impfung mit Blaseninhalt auf ein Schaf blieb ohne Erfolg. Die Blasen werden angestochen, Bleiwasserumschläge applicirt; die Efflorescenzen bilden sich alsbald zurück, die von Epidermis entblösten Stellen werden mit Carbol verbunden und übernarben rasch; am 16. fieberfrei; 22./5. geheilt entlassen. Bei dem Umstande, als hier eine Uebertragung von Maul- und Klauenseuche vermuthet wurde, war man aufgefordert, die Thiere zu untersuchen. Letztere waren jedoch unter vielen Schafen auf einem sehr ausgedehnten Weidegebiete zerstreut und man kam erst nach 2—3 Wochen in die Lage, einige Thiere aus der ganzen Gruppe zu sehen, die aber gesund befunden wurden. Kurze Zeit später gelangte ein sporadischer Fall von Maulerkrankung beim Rind aus einem Dorfe desselben Weidegebietes zur Anzeige, ohne dass jedoch die Krankheit um sich gegriffen hätte.

20. Neun Jahre altes Ulcus scrophulosum; Heilung.

K. A., 11 Jahre alt, Beamtenstochter, aufgenommen 24./4.82. Eltern der Patientin gesund; Mutter hat 2mal abortirt; 2 Kinder sind angeblich nach Verletzungen an Meningitis gestorben; ein Kind ist verunglückt; die 4 lebenden Geschwister unserer Patientin gesund. In der Familie ist keine scrophulöse Anlage vorhanden oder nachweisbar. Das uns zugeführte kranke Mädchen war bis zum 3. Lebensjahre vollkommen gesund; dann erkrankte es an Eczem des Kopfes; im selben Jahre überstand es Scharlach. Einige Wochen später bekam die Kranke ein kleines Knötchen an der linken Wange, das nach 3 Wochen Nussgrösse erreichte; von dem zu Rathe gezogenen Arzte wurde dieser Knoten eröffnet, es entleerte sich nur Blut. Seit jener Zeit bis zum letzten Winter hat sich dieser Knoten nicht mehr geschlossen.

Aehnliche Knoten traten in grosser Menge an der übrigen Haut auf, so am Kinn, an den Händen, der Achselhöhle, der Leiste, den unteren Extremitäten: im 6. Jahre waren alle diese Stellen, die sich spontan eröffneten, wieder vernarbt; nur die ursprünglich erkrankte Partie an der Wange vernarbte nicht; die Erkrankung breitete sich vielmehr peripherisch aus und im letzten Winter schloss sich diess Geschwür scheinbar, brach aber bald wieder auf. Patientin hatte Soolbäder und die üblichen Antiscrophulosa angewandt. Stat. praesens: Die Kranke ihrem Alter entsprechend gut entwickelt, gut genährt. Die linke Wange in der Ausdehnung eines 2 Thalerstückes bläulichroth, infiltrirt; das weiche Infiltrat trägt einen mit schlaffen, wuchernden Granulationen besetzten zum Theil mit Borken bedeckten Substanzverlust. In der linken Submaxillargegend, an der inneren Seite des rechten Oberarmes, oberhalb des Ellbogengelenkes, an den Vorderarmen, am Handrücken, in der Leiste, der linken Achselhöhle, am Oberschenkel und der Kniekehle strahlig weissliche, glatte oder genetzte, stellenweise mit den unterliegenden Fascien oder Knochen verlöthete Narben. — Therapie: Der scrophulöse Herd an der Wange wird mit dem scharfen Löffel ausgekratzt, und dann die gesetzte Wundfläche mit dem Kalistifte geätzt. Nach Abstossung des Schorfes wird Jodkalisalbe applicirt und Patientin am 13./6. geheilt entlassen. Ein halbes Jahr später hatten wir Gelegenheit, die andauernde Heilung zu constatiren: die Narbe war schön und glatt geblieben.

21. Ulcera tuberculosa ad anum.

A. J., 39 Jahre alt, Schmied, aufgenommen 18./3.82. Patient hat im Jahre 1873 Typhus überstanden, war aber sonst stets gesund. Vor 4 Monaten bekam er, unmittelbar an der Afteröffnung rechterseits zwei eiternde Stellen, aus denen angeblich die nun dort bestehenden Geschwüre entstanden sein sollen; dieselben schmerzen und bluten leicht, insbesondere beim Stuhlgang. Er wusch sich den After mit Camillenthee. Bei der Untersuchung des abgemagerten, grossen Patienten mit fahler Gesichtsfarbe, dessen Vorderarme zahlreiche, weissliche, von seinem Berufe herrührende Narben aufweisen und dessen Leistendrüsen geschwellt waren, fand man an der Afteröffnung rechterseits und gegen die Raphe zu ein unregelmässig begrenztes, mit zackigen, unterminirten, mehr weisslichen und beim Zufühlen in ganz geringem Grade infiltrirten Rändern versehenes, beiläufig kreuzergrosses, ausgenagtes Geschwür, dessen blassrother Grund uneben war und durch die zahlreichen kleinen

grubigen Vertiefungen eine Art Maschenwerk darstellte: ein zweites, beiläufig pfenniggrosses Geschwür von ähnlichem Aussehen sass oberhalb der Analöffnung. Beide Geschwüre lagen mehr oberflächlich; links an einer Analfalte eine ganz seichte Erosion. Die Geschwüre wurden sofort als tuberculöse angesprochen. Die weitere Erhebung der Anamnese ergab denn auch, dass Patient seit vorigen Herbst Schmerzen auf der Brust empfinde, huste, fröstele und allgemeines Unwohlsein fühle; in der letzten Zeit werde auch sein Athem kürzer, spucke er Blut aus und leide an Nachtschweissen. Die Untersuchung der Lunge ergab: Thorax rechts abgeflacht: hebt sich beim Inspirium wenig; oben rechts vorn Verkürzung des Schalles, unbestimmtes Athmen; H, r. o. Schall bis unter die Spina leer; bronchiales Athmen, consonn. Rasseln. Patient hustet ziemlich häufig, spuckt Blut und hat diarrhoische Stühle (3—4 in der Nacht); Fieber. Die Geschwüre werden mit dem Löffel geschabt und mit Jodoform verbunden. 25./3. Geschwüre zeigen Uebernabung. 28./3. Wegen seines Lungenbefundes, der trotz entsprechender Therapie sich verschlimmert, auf die medic. Abtheilung transferirt.

22. Dermatomycosis sycotica und circinata.

T. A. 32 Jahre alt, Bauer, aufgen. den 19./2. 82. Patient war stets gesund; sein jetziges Leiden begann vor 3 Wochen mit rothen Flecken an der l. Hand, am Halse und am Kinn, innerhalb welcher kleine Knötchen und Pusteln entstanden, dünne Schuppen sich bildeten und die Haare daselbst abbrachen; die Haut wurde allmählig verdickt. Patient wandte Salben an, worauf die Flecke vergiengen und dann wiederkamen. Ueber die Uebertragung weiss er nichts anzugeben. Stat. praesens: Patient gross, kräftig, am behaarten Kopf keinerlei Veränderung; die Haut unter dem Kinn und der linken Submaxillargegend geröthet, uneben höckrig, durch ihre ganze Dicke infiltrirt, derb anzufühlen, mit dünnen Schuppen und Borken bedeckt; an einzelnen Stellen Pusteln vorhanden; die Haare sind zum Theil ausgefallen oder ragen nur in Stümpfen hervor. In ähnlicher Weise veränderte Hautstellen bemerkt man rechterseits am Halse und der Wange. An der vorderen und seitlichen Halsgegend mehrere scharfbegrenzte, $\frac{1}{2}$ kreuzergrosse, geröthete Hautstellen, welche in geringem Grade infiltrirt erscheinen und an der Oberfläche weissliche Schüppchen tragen. Am Nacken linkerseits, unmittelbar unterhalb der Haargrenze, eine thalergrosse, scharfbegrenzte, infiltrirte, an ihrer Oberfläche uneben höckrige Hautstelle mit Borken und Schuppen bedeckt; die Haare daselbst

sehr brüchig. Ueber der 2. Phalax des linken Daumens eine ovale leicht geröthete, schuppene Partie; zwei andere ähnliche am Proc. styl. ulnae und am rechten Ohrläppchen. In den Haaren und Schuppen zahlreiche Mycelienfäden unter dem Mikroscope auffindbar. — Auf Epilation und Einpinselung der erkrankten Haut mit $\frac{1}{5} \frac{0}{10}$ — $\frac{1}{2} \frac{0}{10}$ iger Sublimat-Alcohol-Glycerin-Lösung nehmen die Infiltrate rasch ab und schreitet auch im Uebrigen die Heilung so schnell vorwärts, dass Patient nach 17 Tagen entlassen werden kann.

23. Puritus (in Folge von Aenemie?)

K. F., 40 Jahre alt, Schuster, aufg. 21./7.82. Patient, der in schlechten Verhältnissen lebt, leidet schon lange an einem heftigen Jucken der Haut des Rückens und der Unterschenkel, das ihn ungemein belästigt. In letzterer Zeit hat er öfter über Kopfschmerzen und wiederholte Ohnmachtsanfälle geklagt. St. pr.: Patient klein, mager, schwächlich gebaut; Gesichtsfarbe fahl, Conjunctiva und Mundschleimhaut auffallend blass. Die allgemeine Decke bleich, welk mit zahlreichen Kratzeffekten besonders am Rücken. Keine Pediculi. — Patient bekommt gute Nahrung, Wein, Eisen und wird gedouchet. Erst nach 8 Tagen ist eine Abnahme der Juckempfindung bemerkbar, was auch objectiv sich constatiren lässt; nach weiteren 6 Tagen ist das Jucken nur mehr in geringem Maasse vorhanden; Patient wird entlassen.

24. Gangränä cutis circumscripta brachii sinistri.

U. P., 26 Jahre alt, Tagelöhner, aufgenommen 26./5.82. Vor 6 Jahren hatte Patient „Schanker“ acquirirt; eine im Jahre 1878 am linken Oberarme vorgenommene Revaccination führte zu Pusteln, die erst nach 14 Wochen unter Bildung von grossen Narben heilte; viele Monate später bemerkte er am Scrotum und Schenkel Papeln, wegen welcher er 1879 und wegen Syphilisrecidive 1880 bei uns Aufnahme fand (Es besteht somit die Möglichkeit, dass durch die Revaccination an Ort und Stelle eine syphilitische Production geweckt, oder — für den Fall der „Schanker“ nur ein locales venerisches Geschwür war — Impfsyphilis beigebracht wurde). Vor 3 Wochen bekam er an der unteren Impfnarbe ein stecknadelkopfgrosses Bläschen mit lichtgelbem Inhalte, welches er aufkratzte, worauf der entleerte flüssige Inhalt zu einer dünnen Borke eintrocknete; Patient hat nichts dagegen angewendet. Da Schmerzen im linken Arme besonders bei Bewegungen auftraten, kam er zu uns. St. pr.:

Patient gross, kräftig: am äusseren Antheile des linken Oberarmes bemerkt man, entsprechend der Ansatzstelle des Deltamuskels, zwei Vierkreuzerstückgrosse, ineinander confluirende Narben, von denen die obere zart, blassröthlich, in der Mitte etwas vertieft, nicht infiltrirt und am Rande ein wenig pigmentirt erscheint: während die untere etwas infiltrirt und schmerzhaft ist, einen zart gerötheten, wulstigen Rand aufweist, welcher im vertieften Centrum einen schmutzigbernsteingelben, fest anhaftenden, pergamentartigen Schorf von Kreuzergrösse umschliesst. Versucht man den Schorf, der nur die obere Schichte des Corium's betrifft, abzulösen, so tritt ein rother Grund mit ausgedehnten Gefässreiserchen zu Tage. Patient äussert bei Druck auf den Nervus medianus und ulnaris Schmerzen, die gegen die Achsel und Schulter hin ausstrahlen. Gegen den constanten Strom zeigte er links bei 15, rechts erst bei 20 Elementen Reaction: gegen den inducirten Strom war linkerseits die Reaction bei starken erhöht, bei schwachen herabgesetzt. Localisationsvermögen, Sensibilität, Druck- und Temperatursinn normal. Während der expectativen Behandlung breitete sich die Gangränä nur sehr langsam gegen die Peripherie aus. Am 3./6. Schmerzen geringer. Am 6./6. an der Peripherie pergamentartige Schorfbildung: die benachbarte Haut geröthet und in radiäre Fältchen gelegt. Am 7./6. Schorf durch Eiterung abgestossen: der von glatten Granulationen bedeckte Substanzverlust mit Empl. ciner. bedeckt. Nach 26 Tagen geheilt entlassen.

25. Alopecia areata.

J. K., 32 Jahre alt, aufgenommen 3./10.82. Patientin bekam vor 3 Jahren auf der Scheitelhöhe einen thalergrossen, kahlen Fleck, ohne dass die Haut sonstige Veränderungen zeigte; nach und nach bildeten sich auch an anderen Stellen des behaarten Kopfes kahle Felder. Status praesens: Patientin mittelgross, mässig gut genährt: die Haut des Kopfes entsprechend den Vereinigungsstellen der Scheitelbeine mit dem Stirnbeine und gegen beide Schläfen einerseits und das Hinterhauptbein andererseits hin in grösserer Ausdehnung vollständig kahl; innerhalb dieser kahlen Fläche kleine Haarinseln; an der übrigen Kopfhaut ebenfalls vielfache, ineinanderfliessende, von Haaren scharf abgegrenzte, kreisrunde, verschiedengrosse, kahle Flächen; die Haare an den Begrenzungsstellen nicht gelockert. Abweichend von der gewöhnlichen Alopecia areata zeigt die Haut allenthalben an den kahlen Stellen, braunröthliche Pigmentirung und ist in geringem Grade schuppig und succulent,

so dass die Epidermis bei angebrachtem Druck in Lamellen abstreifbar ist, wobei eine geringe Menge Flüssigkeit zu Tage tritt. Die Ohrkläppchen und eine kreuzergrosse Stelle der linken Wange blauröthlich, letztere überdiess in der Mitte atrophisch und am Rande wallartig erhoben. — Patientin wird nach mehrwöchentlicher Anwendung des constanten Stromes (10 Elemente) und Waschungen mit Aq. plumbi. während welcher Zeit keine wesentliche Veränderungen wahrgenommen werden. entlassen.

26. Peliosis rheumatica.

M. N. 42 Jahre alt. Schlosser. aufgenommen 16./7.82, hat 3mal Lungenentzündung überstanden, sonst war er stets gesund; seine Lebensverhältnisse waren stets günstige, nur habe er seit 2 Jahren feuchte Wohnung gehabt: vor 10 Tagen überkam ihn plötzlich eine gewisse Mattigkeit. Schwindel trat auf, und es stellten sich Schmerzen in der Milzgegend ein, die 3 Tage anhielten, und ihn in's Bett zu gehen zwangen, zugleich hatte er hohes Fieber mit starken Schweissen: nach 4 Tagen war er wieder ganz wohl; seit heute früh bemerkt Patient blaue Flecken an seiner Haut, die zuerst an den Unterschenkeln, einige Stunden später an den Oberextremitäten auftraten: Patient fühlt sich schwach, im Stuhl soll Blut sein. Urin angeblich nie bluthältig. St. präs.: Patient mittelgross, mager, anämisch: Conjunctiva und Mundschleimhaut blass, Zahnfleisch bietet keine besonderen Veränderungen dar; an der Haut des Stammes, ober- und unterhalb des Nabels. erbsen- bis kreuzergrosse, theils vereinzelte, theils confluirende, unregelmässige Zeichnungen bildende, oberflächliche Blutaustritte von blauvioletter Färbung; an beiden Oberextremitäten (jedoch rechts mehr) zeigen sich an den Vorderarmen und am linken Handrücken Echylosen und Vibices. Der rechte Vorderarm und Handrücken geschwellt, auf Druck etwas schmerzhaft; der linke Vorderarm ist kaum merklich geschwellt. Aehnliche solche Hämorrhagien sind an der Haut der Unterextremitäten in grosser Zahl, sowohl an der vorderen, wie hinteren Seite, zu sehen und erscheint die linke untere Extremität mehr ergriffen, der linke Unterschenkel im Vergleich zu rechts sogar umfangreicher. Die Untersuchung der inneren Organe ergibt eine Verkürzung des Schalles der linken Lungenspitze nebst ausgesprochenen catarrhalischen Zustände derselben: Herztöne dumpf, Milz etwas vergrössert; Fieber. 16./7. Bettruhe, Trae. ferri pom., Decoct. cort. chinae (10 : 150), Wein, gute Nahrung, Mundwasser. 19./7. Am Rücken neue hämorrhagische Infiltrate aufgetreten;

die beiden Handgelenke sind schmerzhaft afficirt, in geringem Grade geschwellt; Jodtinctur, 2,00 Natr. salicyl. 20./7. Patient klagt über schmerzhaft Affectionen am rechten Ellbogen und Schultergelenke. 22./7. An beiden Kniegelenken Urticaria aufgetreten, nach Schwund derselben Hämorrhagien zurückgeblieben. 23./7. An und über den Knöcheln Hämorrhagien entstanden, die Gegend der Knöchel geschwellt, neue Hämorrhagien an der hinteren Fläche der Wade und des Oberschenkels: rheumatoide Schmerzen überall. 27./7. Nimmt Tra. arsenical. Fowleri; Natr. salicyl. in grösseren Dosen (6,00), da Rheumatismen allerwärts auftreten. 5./8. Zustand hat sich gebessert, rheumatoide Schmerzen gänzlich geschwunden, Hämorrhagien in Rückbildung. 8./8. Schmerzen in den Gelenken und Blutergüsse neuerdings aufgetreten: den Hämorrhagien geht Urticaria häufig voraus. 12./8. Punktförmige Hämorrhagien: Temperatur erhöht. 23./8. Blutungen nicht wiedergekehrt: Patient wird in den Garten geschickt, sofort Blutungen aufgetreten. 29./8. Patient steht auf; es treten keine Blutungen auf. Im Harn und Stuhl waren während der ganzen Zeit Beimengungen von Blut nicht vorhanden. 31./8. Entlassen.

27. Lupus erythematodes; Erysipelas faciei; Neuralgien; Pleuritis dextra.

P. P., 27 Jahre alt, Postillon, aufgenommen 24./1.82 gibt an, vor 6 Jahren „über Nachts“ nach einer Erfrischung an der Nase und an beiden Wangenflächen Knötchen bekommen zu haben, die mit Schuppen und Borkenbildung einhergiengen: diese Knötchenbildung griff immer weiter um sich und hat beide Wangenflächen und Nase occupirt; in ähnlicher Weise erkrankte die Unterlippe. Verschiedene Salben wurden erfolglos angewendet. Am 19./5.81 stellte sich Patient in unserem Ambulatorium vor; zu jener Zeit zeigte der Lupus erythematosus des Gesichtes eine ausgesprochene Schmetterlingsform, der die Nase in ihrem ganzen Antheile derart befallen und verändert hat, dass vom Rande des linken Nasenflügel etwa $\frac{1}{2}$ Ctm. fehlte. Die kranken Partien bestanden aus disseminirten und aggregirten Knötchen, die scharf gegen die übrige Haut abgegrenzt und in ihren Randpartien etwas weniges infiltrirt, im Ganzen bläulichroth verfärbt und stellenweise mit schmutzig graubraunen Krusten bedeckt waren. In ähnlicher Weise erschien die Unterlippe in ihrem mittleren Antheile, bis etwa ein Centimeter vom Mundwinkel entfernt, verändert. An einzelnen Stellen narbige

Schrumpfung. Der Aufforderung, sich bei uns aufnehmen zu lassen, ist Patient damals nicht nachgekommen. Vor 6 Tagen bekam er heftigen Schüttelfrost, der von Mattigkeit in den Beinen, Appetitlosigkeit und heftigen Kopfschmerz gefolgt war: nach zwei Tagen gesellte sich hierzu starke Röthung und Schwellung der Haut am linken Ohre: die Schwellung kroch immer weiter und ergriff Kopf und Gesicht: Stuhl angehalten, Harnverhaltung, heftige Fieberbewegungen: Patient theilte sein Schlafgemach mit einem kurze Zeit vorher an Erysipel erkrankten Kameraden. Ein Arzt verordnete Einstaubungen von Jodoform und Abführmittel. St. präsens: Patient mittelgross, kräftig; die ganze linke Gesichtshälfte, die Kopfhaut bis über das linke Scheitelbein hinausreichend, das linke Ohr und der oberste Theil der seitlichen Halsgegend stark geröthet, geschwellt, beim Zufühlen von erhöhter Temperatur und Empfindlichkeit, die Schwellung scharf abgesetzt: an manchen Stellen ist die Epidermis zu Blasen abgehoben: an der linken Wange eine aus eingetrocknetem Blute und Jodoformpulver gebildete Kruste, welche fast die ganze Wangenfläche einnimmt; die Nase an ihrem häutigen Antheile und an den angrenzenden Theilen der Wange mit gelbgrünlichen dicken Borken besetzt; am linken Nasenflügel und an den Ohrläppchen kleine übernarbte Substanzverluste: an der rechten Wange die Haut in weit über thalergrosser Ausdehnung weissröthlich narbig, derb, in der Mitte etwas vertieft, in der Peripherie mehr erhaben, gewulstet, zum Theil mit Schuppen und Borken bedeckt; am Naseneingange und an der Oberlippe Borken aufgelagert: die Unterlippe erscheint blauröthlich verfärbt und zarte Narben am Lippensaume bemerkbar: hohes Fieber, frequenter Puls, Kopfschmerzen, Sensorium etwas benommen; Mattigkeit in den Beinen, kein Appetit, heftiger Durst. Patient zeigte Temperaturen von 40^0 Morgens, und Abends von 41^0 , delirirte heftig, das Erysipel wanderte weiter und ergriff schliesslich am 6. Tage die rechte Kopf- und Gesichtshälfte. — 2,00 Natr. salicyl., 1,00 Chinin pro dosi und nasskalte Einpackungen, Ableitung auf den Darm: local Bleiwasserumschläge und Acid. phosfor. gegen den Durst. Am 7. Tage blieb das Erysipel stationär und blasste ab: Temperatur wenig erhöht. Am 31./1. Sensorium frei, fieberlos. 3./2. an der rechten Wange bildete sich ein Abscess, der sofort eröffnet wird: Temperatur normal. 6./2. Patient klagt über heftige rheumatoide Schmerzen in der linken Wade, objectiv nichts nachweisbar; Einreibungen von Chloroform und Morphiuminjection blieben ohne Erfolg. 7./2. Schmerzen in der Wade nachgelassen; heftige Schmerzen in der

Gegend des rechten Pectoralis und an der rechten Thoraxseite: physikalisch nichts nachweisbar. 8./2. Fieber: heftige Schmerzen am Thorax rechts hinten unten: Abends 39.3: Puls 90; rechts hinten unten Verkürzung des Schalles, abgeschwächtes Athmen, verminderter Pectoralfremitus, Rasseln; Schmerzen constant. 10./2. Exudat reicht bis zum unteren Schulterblattwinkel: Auswurf mit Blut gemengt, was noch durch drei Tage der Fall war. 16./2. Exudat nimmt stetig zu. 20./2. Exudat reicht bis nahe an die Spina; die Probepunction lieferte blutig-seröses Exudat. Resorptionstherapie eingeleitet: Jodirung, Decoct. Onod. spin. mit Kali acet. Die Lupus-erythematodes Efflorescenzen hatten sich unter dem Erysipel nahezu ganz zurückgebildet, nur am Rande waren sie noch etwas infiltrirt, sonst überall abgeblasst; werden mit 5%iger Jodkalisalbe bedeckt. 6./3. Exsudat fast gänzlich resorbirt. An Stelle des früheren Lupus im Gesicht waren im Centrum etwas deprimirte, weissliche Narben, die blassen Ränder wenig verdickt: nirgends Schuppen oder Borkenbildung. Geheilt entlassen.

28. und 29. Lupus Willani bei zwei Geschwistern.

M. J., 19 Jahre alt, Tischlerssohn, aufgenommen 17./2. 82. In der Familie des Patienten, dessen Eltern gesund sind, kamen häufig scrophulöse Erkrankungen vor. Ein Onkel desselben litt ebenfalls an Lupus: wie aus folgender Mittheilung des Herrn Dr. Huber zu entnehmen: „Der jetzt 33 Jahre zählende, kräftige, gesunde, ledige Mann verlor ein halbes Jahr nach seiner Geburt seine Mutter an Tuberculose; sein Vater starb bald darauf, die Todesursache ist nicht zu eruiren. Bis in sein 10. Lebensjahr, mit Ausnahme der leicht überstandenen gewöhnlichen Kinderkrankheiten, gesund, zeigte sich um diese Zeit an der Nasenspitze eine eiternde Stelle, die allmähig grösser wurde, an ihrem obersten Theile mit einem von Zeit zu Zeit abfallenden und sich gleich wieder erneuernden Schorfe bedeckt: trotz aller vielfach erneuerter Heilversuche im Verlauf von sieben Jahren wurde die Nase bis auf den knöchernen Theil gänzlich zerstört; die übrige Haut vollkommen gesund. Im 17. Lebensjahre wurde er von einer heftigen Lungenentzündung ergriffen, die ihn an den Rand des Grabes brachte, nach deren Heilung aber auch das Geschwür an der Nase mit auffallender Schnelligkeit vernarbte, ohne dass später sich je wieder Recidive zeigte.“ Unser Patient war bis zum 12. Lebensjahre stets gesund; in diesem Jahre trat an der linken Wangenfläche unmittelbar vor dem Ohre ein Knoten auf, der sich spontan eröffnete und über

den sich Borken bildeten: im selben Jahre trat ein Infiltrat an der inneren Seite des rechten Oberarmes auf, das ebenfalls zu Geschwürsbildung führte und nach 3—4 Monaten verheilte: ein drittes Infiltrat bildete sich in der Nähe des rechten Mundwinkels. Im 14. Lebensjahre kam es zu blaurothlichen Knötchen an der Nase, die rasch zu Schuppen und Borkenbildung führten: später erkrankte in ähnlicher Weise die seitliche Halsgegend, die rechte Wangenfläche. Vor 2 Jahren bildete sich ein Knoten am rechten Augenlid, der ebenfalls geschwürig zerfiel; seit kurzer Zeit ist daselbst Narbenbildung bemerkbar. Vor einem Jahre erkrankte die Oberlippe, die Haut der rechten Wange unterhalb des Auges: vor 2 Monaten traten Knoten am Kinn und der linken Wange auf: die Zähne wurden locker; seit längerer Zeit ist er schwerhörig, und zwar links mehr als rechts. St. praes.: Patient gross, mässig genährt; das linke Auge vollkommen gesund; das rechte obere Augenlid etwas geröthet, am Rande mit Borken bedeckt, und in seiner Mitte durch eine tiefeingezogene Narbe an dem oberen Orbitalrand fixirt und dadurch ectropionirt; der Grund dieser trichterförmigen Einziehung geschwürig. Conjunct. palpebr. geröthet, geschwellt. Beide Ohr läppchen, die für Ringe durchlöchert worden waren, von Schwielen durchsetzt, hinter und unter dem rechten Ohr läppchen ausgedehntere wulstige Narbenbildung bemerkbar; an der seitlichen rechten Halsgegend eine etwa kreuzergrosse Narbe; Hals und Nackendrüsen rechterseits bedeutend vergrössert. Vor dem linken Ohre erscheint die Haut in der Ausdehnung von circa 5 Ctm. in der Länge und 3 Ctm. in der Breite geröthet, infiltrirt aber weich, in der Mitte mit dünnen braunröthlichen Borken bedeckt, nach deren Entfernung seichte Exulceration zu Tage tritt. Ein breiter, narbiger Streifen durchsetzt die linke Wange von oben nach unten; in der Mitte derselben ein fluctuirender Herd. Die rechte Wange an ihrem vorderen und unteren Antheil infiltrirt, von weichem Anfühlen und mit Borken bedeckt; ebenso die Oberlippe, die überdiess zum Theil exulcerirt, zum Theil von bräunlichen Krusten bedeckt ist: die Nase bis zum knöchernen Antheil derselben zerstört, die Haut daselbst lupös erkrankt; unter dem Kinn ist die Haut zum Theil narbig, zum Theil knotig infiltrirt; unterhalb des rechten Mundwinkels ein weiches Infiltrat in der Haut eingebettet; am linken Mundwinkel, der verzogen und eingerissen ist, befinden sich ebenfalls Infiltrate, die zum Theil exulcerirt sind. Die Schleimhaut der Nase und die Nasenseidewand von Wucherungen durchsetzt, das Zahnfleisch des Oberkiefers, sowie die Schleimhautfläche

beider Wangen geröthet und gewulstet: am rechten hintern Gaumenbogen lupöse Wucherungen. Im rechten Gehörgange in der oberen und vorderen Wand theils Narbenbildung, theils granulirende Wucherungen: ein ähnlicher Befund im linken Gehörgange: rechtes Trommelfell zerstört. Hals und Nackendrüsen links geschwellt. An der inneren Seite des rechten Oberarmes eine etwa 10 Ctm. lange und 6 Ctm. breite unregelmässig gestaltete Hautnarbe. Brustkorb des Patienten rachitisch. Am rechten Knie eine schrägverlaufende Hautnarbe: an der linken Fusssohle eine geröthete und etwas verdickte Schwiele. Urin etwas eiweisshältig. Die lupös erkrankten und erweichten Stellen wurden zu wiederholten Malen mit dem scharfen Löffel geschabt und überdiess theils mit dem Aetzkalistifte, theils mit einer 25 $\frac{0}{10}$ igen weingeistigen Sublimatlösung geätzt. Verbunden wurde mit Jodoform, Jodkali- oder schwachen Sublimatlösungen. Emplastrum ciner. Innerlich nahm Patient Ol. jecor. aselli und erhielt gute Nahrung. Am 11./6. war Patient so weit hergestellt, dass auf der Augenklinik die Correction des Ectropium vorgenommen werden konnte. Am 28./7. geheilt entlassen.

M. Ch., 18 Jahre alt, Tischlerstochter, aufgenommen den 17./2.82. Die Schwester des vorigen Kranken, war vollkommen gesund bis zu ihrem 8. Lebensjahr, in welchen sie einen Abscess an der inneren Seite des linken Vorderarmes bekam, der sich 2 Jahre lang nicht schloss. Im 11. Jahre bekam sie über dem linken Handrücken harte Knoten, die sich spontan eröffneten und erst nach 2 Jahren zuheilten: zur nämlichen Zeit trat am Rücken der rechten Hand eine schmerzhaftige Geschwulst auf, die ebenfalls spontan sich eröffnete: nach 4—5 Jahren, während welcher Zeit sich zu wiederholtenmalen Knochenstücke ausgestossen hatten, trat Heilung ein. Ein 2. Abscess brach in der Gegend des Processus Styloideus radi durch, der nach 2 Jahren sich schloss. Im 12. Lebensjahre traten Knötchen an der linken Wange und in der Nähe des rechten Mundwinkels auf, zu denen sich in der Peripherie stets neue gesellten und zu Schuppen- und Borkenbildung führten. Mit 13 Jahren erkrankte die Haut am rechten inneren Augenwinkel, ein Jahr darauf die Haut der Nase und Oberlippe; vor 2 Jahren traten dieselben Veränderungen am unteren Theile des hintern Randes beider Ohrmuscheln auf, dann wurde die Haut am linken Gesäss und vor einem Jahre die rechte und linke seitliche Halsgegend ergriffen. Vor 3 Monaten zeigte sich am linken Arme an der inneren Seite desselben ein breiter rother Streifen, sie fühlte heftige Schmerzen und konnte den Arm nicht strecken; nach ein paar Tagen ver-

schwand dieser Streifen und es wurden Knoten in der Haut sichtbar. Vor einem Jahre schwoll der rechte Fussrücken auf: alsbald entwickelte sich ein Abscess, der sich spontan eröffnete und nicht mehr schloss. Seit einem Monate bildeten sich der Reihe nach neue Herde in der Wange linksseits, am rechten äusseren Augenwinkel, am unteren Ende der Ulna und an der äusseren Seite derselben, sowie am rechten oberen Augenlide. Stat. präs.: Patientin mittelgross, mässig genährt, von blasser Hautfarbe, Haare schwarz: das rechte obere Augenlid in seiner ganzen Ausdehnung geröthet, infiltrirt, mit dünnen Schuppen und Borken bedeckt, in der Conjunctiva dieser Seite lupöse Herde: das linke obere Augenlid hat an seinem inneren Ende ein geringes Infiltrat: die Haut unterhalb beider unteren Augenlider, ebenso die des unteren Theils der Nase, der angrenzenden Flächen beider Wangen, der gewulsteten Oberlippe rechterseits bis zum Unterkieferrande sich erstreckend, geröthet, infiltrirt, von weichem Anfühlen, mit Schuppen und braunröthlichen Borken bedeckt. Mehrere kleinere Infiltrate an der übrigen Wangenfläche. Der knorpelige und häutige Theil der Nase grösstentheils zerstört, die Nasenöffnungen verengt; die Schleimhaut der Nasenhöhle mit lupösen Wucherungen durchsetzt; Mundhöhlenschleimhaut blass. Am linken Unterkieferrande eine narbige, zart geröthete, zum Theil von Borken bedeckte Hautstelle; die untere Partie des hinteren Randes beider Ohrmuscheln und theilweise auch die hintere Fläche derselben geröthet, infiltrirt, exulcerirt. Am Halse beiderseits theils narbige, theils geschwürige Hautflächen. An der inneren und hinteren Seite der linken oberen Extremität, in ihrer ganzen Länge, zahlreiche, dichtgedrängte grössere und kleinere Infiltrate, die theils an ihrer gerötheten Hautoberfläche mit Borken und Schuppen bedeckt, theils in ihrem Centrum oder in ihrem ganzen Umfang zerfallen sind: andere Infiltrate zeigen Rückbildung und narbige Veränderungen; an der inneren Fläche des Vorderarmes viele weiche, fluctuirende Infiltrate, über denen die Haut geröthet ist; mehrere weissröthliche Narben über dem Handrücken. An der inneren Seite des rechten Oberarmes ein haselnussgrosser, vollkommen erweichter Herd von einer röthlichen schuppigen Haut bedeckt: über dem unteren Ende der rechten Ulna, an der hinteren Seite derselben, eine taubeneigrosse, nirgends scharf begrenzte Geschwulst, die fluctuirt, die Haut darüber unverändert, faltbar: die rechte Hand abducirt; os triquetrum und hamatum fehlen: in der Nähe der Articulatio carpi an der Streckseite eine quergestellte eingezogene und an den Knochen fixirte Narbe;

über dem processus styloideus radii eine mit Borken bedeckte, geschwürige Hautstelle. Ueber dem linken Gesässe die Haut in der Ausdehnung eines Handtellers geröthet, mit dünnen Borken bedeckt, darunter knotige Infiltration mit Geschwürsbildung: einzelne lupöse Herde in der Umgebung. Der rechte Fussrücken geschwellt, schmerzhaft, Knochen verdickt: in der Mitte des äusseren Fussrandes eine geschwürige Stelle, in deren Umgebung die Haut geröthet erscheint; beim Sondiren stösst man auf rauhen Knochen. Am Stamm Lichen scrophulosorum. Urin ohne Eiweiss und Zucker. Patientin bekommt innerlich experimenti causa Extr. Sassa-parill. 2 Löffel p. die: ferner kleine Dosen Chinin. Eisentropfen: Wein, Cognac: Decoct. chinae und ausgesucht kräftige Diät: local wird sie ähnlich wie ihr Bruder behandelt. Während des Verlaufes der Behandlung tritt im Urin Einweiss auf, dessen Menge allmählig steigt: wir hatten vielfache Recidiven und einmal eine Lymphangoitis zu bekämpfen; die Caries der rechten Fusswurzelknochen führte zu zwei Abscessen, die eröffnet wurden: endlich trat unter Fieber eine fungöse Entzündung des linken Kniegelenkes hinzu, so dass Patientin in einem ziemlich desolaten Zustande am 28./7. unsere Klinik verliess.

30. Papillomatosis universalis. (Siehe die Illustration*).

P. K., 34 Jahre alt, Bauernknecht, aufgenommen 29./10. 81. war bis zu seinem 15. Lebensjahre vollkommen gesund; zu jener Zeit erkrankte er, nach Aussage der damals consultirten beiden Aerzte, an schwarzen Blattern. Er musste 4 Wochen das Bett hüten und konnte wegen Schwellung der Augenlider durch 14 Tage die Augen nicht öffnen, auch zu sprechen war ihm durch 3 Wochen nicht möglich. Das Zimmer hütete er noch längere Zeit. Da seine Haut auch nach Abheilung der Blattern immer erkrankt blieb, und die Umgebung eine Uebertragung der Krankheit besorgte, verliess er auch in den folgenden zwei Jahren Haus und Hof nicht. Das Gross der Veränderungen soll damals nahezu dasselbe gewesen sein, wie sie heute angetroffen wird. Patient besah sich zu jener Zeit im Spiegel, und erschrock vor sich selbst derartig, dass er den Spiegel wegwarf und nie mehr zu bewegen war, in einen

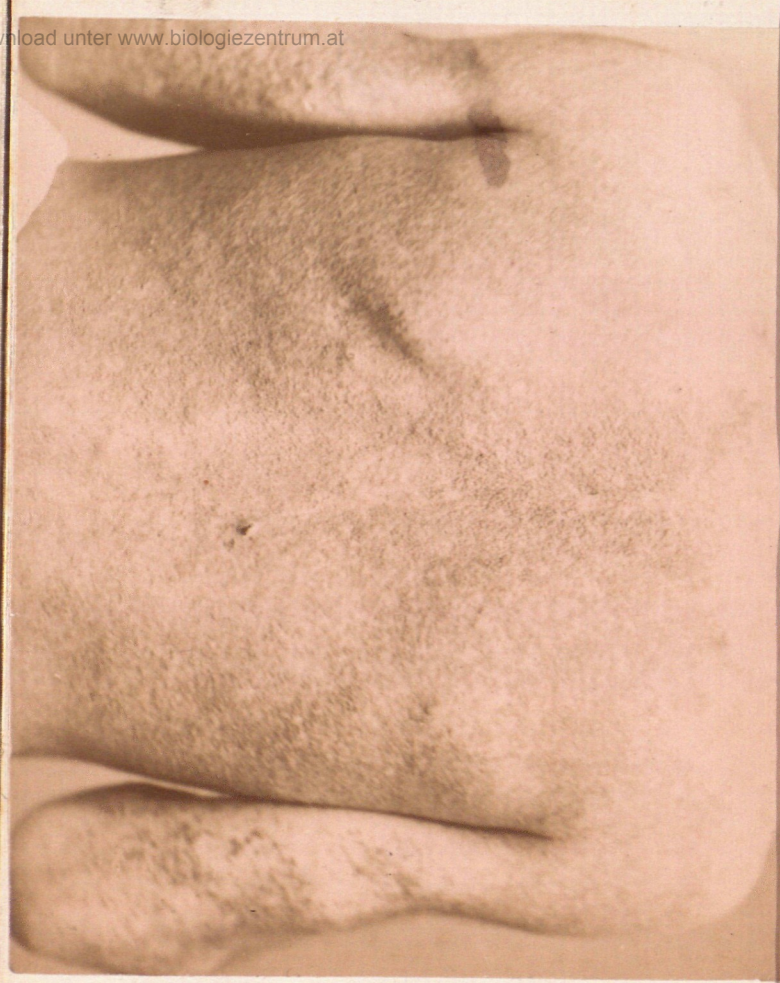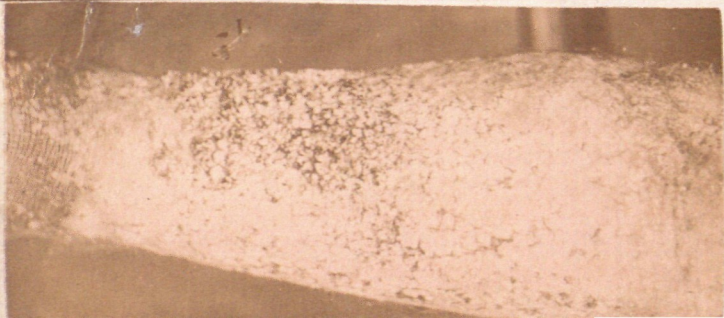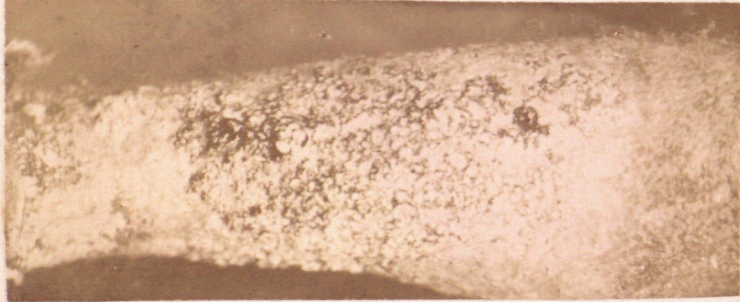
*) Professor Lang hat Herrn F. Bopp bestimmt, zu Demonstrationszwecken und für Sammlungen eine nahezu lebensgrosse Reproduktion herzustellen; die Bilder, die sehr gut ausgefallen sind, liefert Herr Hofphotograph F. Bopp in Innsbruck in der Grösse 40 X 50 Centimeter und im Arrangement der beigegebenen Illustration um 5 Gulden das Stück.

solchen hineinzublicken. Obwohl die Hautdecke nach Ablauf der Blattern nie mehr gesund war, so waren doch bald Besserungen, bald Verschlimmerungen zu verzeichnen; es sollen nämlich „Gocken“ (worunter der Tiroler allerhand Efflorescenzen versteht) an beiden Unterschenkeln aufgetreten sein, die, da sie sehr intensiv juckten, ihn zu ausgiebigem Kratzen nöthigten, so dass das Blut förmlich von den Beinen troff: ähnliches wiederholte sich an den Vorderarmen, der Brust, hauptsächlich über dem Sternum, ferner im Gesichte, an der behaarten Kopfhaut und zerstreut und vereinzelt an verschiedenen anderen Körperstellen; da Patient fortwährend kratzte, blieb die Haut immer wund, schmerzhaft und leicht blutend. Die Warzen an den Unterschenkeln sollen erst im Laufe der Zeit entstanden sein; wann? weiss Patient nicht anzugeben. Patient hat nie gebadet, seit vielen Jahren sein Gesicht nicht mehr gewaschen, da ein dahin zielender Versuch wegen der heftigen Schmerzen und der darauffolgenden Verschlimmerung seines Leidens, ihn für immer davon abhielt; nur die Augen befeuchtete er mit Wasser aus Furcht, dieselben könnten sonst wie seine Haut erkranken. Der Patient war als Bauernknecht, Schafhirte, Tagelöhner u. s. w. beschäftigt; zuletzt verlegte er sich darauf, Maulwürfe zu fangen. Die Eltern des Patienten waren gesund und von keinem Hautleiden befallen. Patient hat gegen sein Leiden anfangs Theewaschungen und irgend eine von einem Kurpfuscher verordnete Medicin, ohne irgend einen Erfolg, gebraucht. — Soweit die Angaben des Kranken. Von Seite eines Anverwandten, bei dem unser Patient wohnte, erfuhren wir, dass letzterer menschenscheu und verbittert, ab und zu trübsinnig war, was auf die durch seinen Zustand verursachte gemüthliche Verstimmung zurückgeführt wurde. Vertrauenswürdige Personen seiner Heimatgemeinde bestätigten im Allgemeinen die anamnesticchen Angaben, die sie nur darin corrigirten, dass die Mutter des Patienten im Gesichte „seit jeher“ ähnliche Veränderungen dargeboten, dass sie den Kopf immer mit einem Tuche verbunden hatte, wahrscheinlich aus dem Grunde, weil sie Anstand nahm, ihn frei zu lassen und dass Patient dem Alcoholgenusse sehr ergeben war. St. praesens: Patient mittelgross, mässig genährt, von ziemlich kräftigem Körperbau, scheu, von sehr niedriger Intelligenz. Die ganze Haut, welche allenthalben Zeichen der grössten Verwahrlosung trägt, ist mit Einschluss der behaarten Kopfhaut krankhaft verändert, und es bleiben nur wenige Partien übrig, die normal beschaffen sind. Im Ganzen sieht die Hautoberfläche uneben, höckrig, wie gekörnt aus;

theils durch Pigment, theils durch aufgelagerten Schmutz verschieden gefärbt, theils mit eingetrocknetem Blut und Borken bedeckt. Das Kopfhaar schwarz, glanzlos, viel Schmutz aufweisend; die Kopfhaut mit einer dicken Lage schmutziggrüner, weicher Krusten bedeckt, wodurch Haare sowohl unter einander, als auch an die Haut angeklebt sind; die aufgelagerte Masse, die einen ranzigen Geruch verbreitet, lässt sich leicht mit einer Sonde abheben, dabei kommt eine grobkörnige, hügelige, chagrinartige Oberfläche von fettigweichem Anfühlen zu Tage. — Die sehr schmale Stirne und das Gesicht mit zahlreichen stecknadelkopf- bis erbsengrossen papillären Wucherungen besetzt, die theils einzeln, theils zu grösseren Gruppen vereinigt sind; dieselben erscheinen am zahlreichsten und entwickeltsten über der Glabella, an den Schläfen und Wangen; sie sind mit schmutzigen, dunkelgrünen, eingetrockneten Krusten überzogen, wodurch das Gesicht wie mit einer Larve bedeckt erscheint; gegen den Nasenrücken hin nehmen die Wucherungen sowohl an Zahl als an Grösse ab, an welcher Stelle man zwischen den Papillömchen auch der Blatternarben, ebenso wie in der Umgebung des Mundes ansichtig wird. Auch die übrigen Partien des Gesichtes und Kopfes, als: obere und untere Augenlider, Augenbrauen, beide Flächen der Ohrmuscheln, Bartgegend erweisen sich in gleicher Weise verändert, wobei die papilläre Oberfläche, bald nur epithelbedeckt, bald mit Schmutz oder fettigen Borken überzogen ist. Die Cilien der unteren Augenlider fehlen grösstentheils. Am Halse findet man bald einzeln stehende, bald zu kleineren oder grösseren Gruppen vereinigte schmutzigbraun pigmentirte Wärzchen, von Stecknadelkopf bis Vogelschrotgrösse. Diese mit etwas dünner Basis aufsitzenden an der Oberfläche hie und da wenig gelappten, trockenem, nicht schuppenden Gebilde ähneln vollkommen manchen venerischen Papillomen, die auf trockener, nicht macerirter Haut angetroffen zu werden pflegen. — Aehnliche Bildungen, nur viel dichter angeordnet, sieht man am Stamme; und da erscheinen uns der Rücken, die Seitenflächen der Brust und das Gesäss insbesondere reichlich besetzt, während Supra- und Infractaviculargegend nahezu normal, die Lendenregion nur wenig erkrankt ist. Da, wo die Warzen dichter stehen, findet man zwischen ihnen reichlichen Schmutz angesammelt, der über dem Sternum (sowie im Gesichte, am Kopfe, an den Vorderarmen und Unterschenkeln) eczematöse Reizungszustände und Borkenbildung begünstigte. An den normal gebliebenen Partien des Stammes sind Blatternarben ebenfalls erkennbar. — An den oberen Extremitäten

täten ist die Streckseite viel intensiver erkrankt als die Beugeseite. An der Streckseite des Oberarms erscheinen die papillären Bildungen, die denen am Rücken gleichen, dicht aneinandergereiht, und grösser als an anderen Körperstellen; die Streckseite des Ellbogengelenkes jedoch beinahe vollkommen normal; die Beugeseite des Oberarms, sowie die Achselhöhle weist viel mehr normale als erkrankte Hautpartien auf; die Haut erscheint hier geschmeidig, weich, während sie sich sonst wenn auch nicht infiltrirt, so doch trocken anfühlt. An der Streckseite des Vorderarmes sieht man die Haut in einer Länge von etwa 16—18 Ctm. und in einer Breite von 5 Ctm. blauröthlich theilweise excoriirt, mit schmutziggrünen Borken besetzt; diese scharfbegrenzte Hautpartie findet man von dicht aneinandergereihten, braun pigmentirten Papillomen beinahe kranzförmig umgeben. Am Handrücken ist die Krankheit nur wenig entwickelt, hier sind einzelne, theils zerstreute, theils zu Gruppen vereinigte kleine Wärzchen vorhanden; an der Volarseite der Hand und der Finger ist die Haut verdickt, trocken, die Furchen vertieft. Am Oberschenkel beiderseits findet man wieder die Beugefläche intensiver als die Streckseite, die Leistenbeuge weniger intensiv erkrankt. Ganz verschieden zeigt sich die Erkrankung an den Unterschenkeln, wo etwa $2\frac{1}{2}$ Querfinger oberhalb des Sprunggelenkes und fünf Querfinger breit unterhalb des Kniegelenkes die ganze Circumferenz, und zwar an der Streckseite stärker als an der Beugeseite, derart verändert ist, dass die Haut von dicht gedrängten, bald warzigen, bald sphärischen bis erbsengrossen, blauröthlich gefärbten, grösstentheils des Epithels entblössten und deshalb nässenden, eiternden und leichtblutenden, ziemlichen derben Wucherungen besetzt ist und dem entsprechend verschiedene Borkenauflagerungen aufweist. Die übrigen Partien des Unterschenkels, sowie die Fussrücken nicht stark erkrankt, die Wärzchen sind hier reichlich mit Schmutz bedeckt. Inguinaldrüsen beiderseits stark geschwellt. Mit Ausnahme von einigen vereiternden Acneknoten am Rücken lassen sich im Uebrigen weder an äusseren noch inneren Organen krankhafte Veränderungen nachweisen. — Bei der microscopischen Untersuchung eines aus der Haut des Rückens excidirten Stückchens fand man die Wärzchen der Hauptsache nach aus Bindegewebe bestehend; das epitheliale Lager im Mucus reichlicher wie sonst pigmentirt. — Da wir zu wiederholten Malen die Beobachtung machen konnten, dass kleinere venerische Papillome auf Bepinselung mit Liquer ferri sesquichloreti verdorrten und abbrückelten, und die grösseren meistens morscher wurden

und mit dem scharfen Löffel leichter und mitunter schmerzlos sich entfernen liessen, so schritten wir auch hier, insbesondere bei den trockenen Warzen, zur selben Methode. Wiederholte Bäder und Beölungen dienten zur Entfernung der Krusten und des aufgelagerten Schmutzes. Neben dem prüften wir an unbeschriebenen Stellen des Kopfes, des Gesichtes und der Unterschenkel reine Carbolsäure, aetherische Jodoformlösungen, Natriumäthylat c. op. und andere Präparate. Obwohl nun Schrumpfungen der Wucherungen auf diese Applicationsarten constatirt werden konnten, so war im besten Falle nur nach einer sehr langen Behandlungsdauer einige Besserung zu erwarten; man entschloss sich darum am 19./12. beide Unterschenkel, die am intensivsten erkrankt waren, in der Narcose vermittelt des scharfen Löffels von den Auswüchsen zu befreien und die gesetzte Wundfläche mit Jodoform zu verbinden. Als nach 5 Tagen der Verband das erstenmal gewechselt wurde, boten die Unterschenkel eine schöne vollkommen glatte Wundfläche dar; auch sonst war das Befinden befriedigend. Am 31./12. bemerkt man an dem Kranken, (dessen Disposition zur Schwermuth durch das Jodoform gesteigert worden sein mag) confuses Handeln und Sprechen, seine Sinne werden immer trüber; allmählig verfällt er in ein immer mehr zunehmendes Wehklagen und Jammern, so dass er am 4./1.82 auf die Irrenabtheilung transferirt werden musste. Hier befand er sich durch dritthalb Monate und zeigte die Erscheinungen einer ausgesprochenen Melancholie; während dieser Zeit waren die Unterschenkel geheilt, die sie bedeckende Haut war glatt, resistent und stach durch ihre Weisse von der Umgebung ab. — Am 22./3.82 starb er in Folge eines Sturzes unter den Erscheinungen einer Gehirnerschütterung. Der Sectionsbefund ergab keine unmittelbare Todesursache.



ZOBODAT - www.zobodat.at

Zoologisch-Botanische Datenbank/Zoological-Botanical Database

Digitale Literatur/Digital Literature

Zeitschrift/Journal: [Berichte des naturwissenschaftlichen-medizinischen Verein Innsbruck](#)

Jahr/Year: 1883

Band/Volume: [13](#)

Autor(en)/Author(s): Avanzini Anton v.

Artikel/Article: [Bericht der syphilitisch-dermatologischen Klinik des Professor Sr. Eduard Lang in Innsbruck für das Solarjahr 1882. 1-48](#)